

NURU YUSİFOĞLU BAYRAMOV

# CƏRRAHİ XƏSTƏLİKLƏR

I  
hissə

**Nuru Yusifođlu Bayramov, CƏRRAHİ XƏSTƏLİKLƏR - I hissə.  
Bakı, 2015, 952 səh. (şəkilli)**

## İÇİNDƏKİLƏR

Müəliflər .....	11
Önsöz.....	15
Qısaltmalar.....	16
<b>QIDA BORUSUNUN CƏRRƏHİ XƏSTƏLİKLƏRİ.....</b>	<b>17</b>
<i>N.Y.Bayramov, Ə.M.Rüstəm</i>	
QIDA BORUSUNUN ANATOMİYASI VƏ FİZİOLOGİYASI.....	19
Anatomiyası.....	19
Fiziologiyası.....	21
QIDA BORUSU XƏSTƏLİKLƏRİ VƏ DİAQNOSTİK YANAŞMA .....	23
Xəstəliklər .....	23
Müayinələr.....	23
Qida borusu xəstəliklərinə diaqnostik yanaşma .....	25
Qida borusunda icra edilən cərrahi əməliyyatlar .....	28
QASTROEZOFAGEAL REFLÜKS XƏSTƏLİYİ (QERX) .....	30
QIDA BORUSUNUN DİVERTİKULLARI.....	38
Zenger divertikulu.....	39
QB-nun orta divertikulu .....	42
QB-nun epifrenik divertikulu .....	43
QIDA BORUSUNUN DARALMALARI .....	46
QIDA BORUSUNUN PERFORASIYASI .....	49
QIDA BORUSUNUN YANIQLARI .....	54
QIDA BORUSUNUN XOŞXASSƏLİ TÖRƏMƏLƏRİ .....	60
Barret ezofaqusu .....	60
Leyomiyoma və digər xoşxassəli törəmələri .....	64
QIDA BORUSUNU BƏDXASSƏLİ TÖRƏMƏLƏRİ.....	66
QIDA BORUSUNUN HƏRƏKİ FUNKSIYALARININ POZULMALARI .....	71
Axlaziya.....	74
Diffuz və seqmentar ezofageal spazm.....	79
“Fındıqqıran” qida borusu .....	82
Qida borusunun ikincili dismotorikası .....	84
QIDA BORUSU ÜZRƏ SUALLAR VƏ CAVABLAR.....	85
<i>N.Y.Bayramov, A.K.Səfiyeva, N.F.Mürvələdova</i>	
<b>ƏDƏBİYYAT .....</b>	<b>88</b>
<b>MƏDƏNİN CƏRRAHİ XƏSTƏLİKLƏRİ .....</b>	<b>89</b>
<i>N.Y.Bayramov, N.A.Zeynalov, Z.Z.Qəhrəmanova</i>	
MƏDƏNİN VƏ ONİKİBARMAQ BAĞIRSAĞIN (12BB) ANATOMİYASI VƏ FİZİOLOGİYASI .....	91
Mədənin anatomiyası.....	91
Mədənin fiziologiyası.....	93
Onikibarmaq bağırsağın fiziologiyası .....	96

MƏDƏ VƏ 12BB XƏSTƏLİKLƏRİ VƏ DİAQNOSTİK YANAŞMA.....	98
Mədənin cərrahi xəstəlikləri .....	98
12BB cərrahi xəstəlikləri.....	98
Mədə və 12bb xəstəliklərinə diaqnostik yanaşma .....	99
Əməliyyatın hazırlıq prinsipləri .....	102
MƏDƏ VƏ 12BB-IN XORA XƏSTƏLİYİ .....	103
XORA XƏSTƏLİYİNİN AĞIRLAŞMALARİ .....	113
Xora qanaxmaları.....	113
Xora perforasiyası.....	119
Pilorostenoz .....	124
MƏDƏNİN TÖRƏMƏLƏRİ.....	129
Mədə adenokarsinoması.....	129
Mədə limfoması .....	137
Mədənin polipləri .....	138
Meneterier xəstəliyi .....	138
MƏDƏNİN DİGƏR XƏSTƏLİKLƏRİ.....	142
MƏDƏ BURULMASI.....	142
MƏDƏ DİVERTİKULU .....	143
MƏDƏ ƏMƏLİYYATLARINDAN SONRAKI AĞIRLAŞMALAR.....	144
Anastomoz xorası .....	144
Gətirici və aparıcı ilgək sindromu.....	145
Refleks qastrit.....	147
Öd daşı .....	148
Dempinq sindromu .....	148
Diareyya .....	150
Mədə durğunluğu(qastrostaz, atoniya).....	152
Qida azlığı (malnutrusiya) .....	154
<b>12BB BAĞIRSAQ XƏSTƏLİKLƏRİ .....</b>	<b>156</b>
12 BB DİVERTİKULU .....	156
12BB TÖRƏMƏLƏRİ .....	157
Xoşxassəli törəmələr .....	157
12bb-ın bədxassəli törəmələri .....	158
YUXARI ÇÖZ ARTERİYASI SİNDROMU.....	159
MƏDƏ VƏ 12BB ÜZRƏ SUALLAR VƏ CAVABLAR.....	161
<i>N.Y.Bayramov, A.K.Səfiyeva, N.F.Mürvələdova</i>	
<b>ƏDƏBİYYAT .....</b>	<b>176</b>
<b>NAZİK BAĞIRSAĞIN CƏRRAHİ XƏSTƏLİKLƏRİ .....</b>	<b>177</b>
<i>N.Y.Bayramov, Ə.M.Rüstəm</i>	
NAZİK BAĞIRSAĞIN ANATOMİYASI VƏ FİZİOLOGİYASI.....	179
Anatomiyası.....	179
Fiziologiyası.....	181
NAZİK BAĞIRSAĞIN CƏRRAHİ XƏSTƏLİKLƏRİ VƏ DİAQNOSTİK YANAŞMA .....	183

Xəstəliklər .....	183
Müayinələr.....	183
NB-ın cərrahi xəstəliklərinə diaqnostik yanaşma .....	184
NB-da icra olunan əməliyyatlar.....	186
QISA BAĞIRSAQ SİNDROMU .....	187
NAZİK BAĞIRSAQ KEÇMƏZLİYİ.....	190
KOR İLGƏK SİNDROMU (DURĞUN BAĞIRSAQ SİNDROMU) .....	204
MEKKEL(MECKEL) DİVERTİKULU.....	208
KRON (CROHN) XƏSTƏLİYİ.....	211
NAZİK BAĞIRSAĞIN İŞEMİK XƏSTƏLİKLƏRİ .....	221
Kəskin arterial tıxanma.....	221
Kəskin qeyri-okkluzion işemiya .....	225
Mezenterial venaların kəskin trombozu .....	226
Xronik bağırsağ işemiyası .....	226
NAZİK BAĞIRSAQ TÖRƏMƏLƏRİ.....	228
Xoş xassəli törəmələr.....	231
Bəd xassəli törəmələr .....	232
NAZİK BAĞIRSAQ FİSTULALARI .....	239
NAZİK BAĞIRSAQ QAZ SİSTLƏRİ.....	243
NAZİK BAĞIRSAQ ÜZRƏSUALLAR VƏ CAVABLAR .....	244
<i>N.Y.Bayramov, A.K.Səfiyeva, N.F.Mürvələdova</i>	
<b>ƏDBİYYAT.....</b>	<b>263</b>

## **YOĞUN BAĞIRSAĞIN CƏRRAHİ XƏSTƏLİKLƏRİ .....**

*N.Y.Bayramov, S.A.Əliyev, E.A.Əliyev*

ANATOMİYASI VƏ FİZİOLOGİYASI .....	267
Anatomiyası.....	267
Fiziologiyası.....	267
YOĞUN BAĞIRSAĞIN CƏRRAHİ XƏSTƏLİKLƏRİ VƏ DİAQNOSTİK YANAŞMA .....	272
Xəstəlikləri .....	272
Müayinələri .....	272
Yoğun bağırsağın xəstəliklərinə diaqnostik yanaşma .....	273
Müdaxilələr.....	275
QEYRİ-SPESİFİK XORALI KOLİT.....	276
DİVERTİKUL, DİVERTİKULYOZ VƏ DİVERTİKULİT.....	284
Divertikul.....	284
Divertikulit.....	286
YOĞUN BAĞIRSAĞIN POLİPLƏRİ.....	292
Poliplərin spesifik xüsusiyyətləri .....	295
YOĞUN BAĞIRSAĞIN BƏDXASSƏLİ TÖRƏMƏLƏRİ.....	299
Kolon kanseri.....	299
YOĞUN BAĞIRSAQ ÜZRƏ SUALLAR VƏ CAVABLAR .....	306
<i>N.Y.Bayramov, A.K.Səfiyeva, N.F.Mürvələdova</i>	
<b>ƏDƏBİYYAT .....</b>	<b>328</b>

**KƏSKİN APPENDİSİT VƏ AĞIRLAŞMALARİ .....329**  
*N.Y.Bayramov, S.Ş.Salahova*

Kəskin appendisit.....	331
Kəskin appendisit ağırlaşmaları.....	339
Kəskin appendisit üzrə suallar və cavablar.....	342
Ədəbiyyat.....	348

**DÜZ BAĞIRSAGIN VƏ ANUSUN CƏRRAHİ XƏSTƏLİKLƏRİ.....349**  
*S.S.İmanova, N.Y.Bayramov*

DÜZ BAĞIRSAGIN VƏ ANUSUN ANATOMİYASI, FİZİOLOGİYASI, XƏSTƏLİKLƏRİ VƏ MÜAYİNƏLƏRİ .....	351
Anatomiyası.....	351
Fiziologiyası.....	352
Xəstəlikləri .....	353
Müayinləri .....	353
BABASİL.....	356
ANAL ÇAT.....	362
PARAPROKTİT .....	365
FÜRNÜ QANQRENASI.....	367
ANOREKTAL FİSTULLAR.....	368
REKTOVAGİNAL FİSTULLAR.....	372
REKTAL PROLAPS.....	374
REKTOSELE.....	377
İTİUCLU KONDİLOMA .....	380
PİLONİDAL SİNUS .....	382
ANAL STENOZ.....	385
ANAL İNKONTİNENSİYA .....	387
ANAL QAŞINMA .....	389
ANAL KRİPTİT (PAPİLLİT).....	391
KOKSİQODİNİYA.....	393
QƏBİZLİK .....	395
ANAL KANAL ÜZRƏ SUALLAR VƏ CAVABLAR.....	399
<i>N.Y.Bayramov, A.K.Səfiyeva, N.F.Mürvələdova</i>	
<b>ƏDƏBİYYAT .....</b>	<b>407</b>

**QARACİYƏRİN CƏRRAHİ XƏSTƏLİKLƏRİ.....409**  
*N.Y.Bayramov, R.A.Məmmədov*

QARACİYƏRİN CƏRRAHİ ANATOMİYASI VƏ FİZİOLOGİYASI .....	411
Anatomiyası.....	411
Qaraciyərin funksiyaları .....	414
QARACİYƏR XƏSTƏLİKLƏRİ VƏ DİAQNOSTİK YANAŞMA.....	416
Qaraciyər xəstəlikləri və törəmələrinin təsnifatı.....	416
Qaraciyər müayinləri .....	418
Qaraciyər xəstəliklərinə diaqnostik yanaşma.....	426

SİNDROMLAR .....	433
Portal hipertenziya .....	433
Varikoz və qanaxma .....	442
Assit .....	449
Qaraciyər yetməzliyi .....	453
Kəskin qaraciyər yetməzliyi .....	454
Hepatorenal sindrom .....	457
Hepatik ensefalopatiya .....	461
QARACİYƏR SİSTLƏRİ.....	465
HİDATİK (KİSTOZ) EXİNOKOKK.....	465
ALVEOLAR EXİNOKOKK.....	470
NEOPLASTİK KİSTLƏR.....	471
ANADANGƏLMƏ KİSTLƏR.....	473
QARACİYƏRİN XOŞ XASSƏLİ TÖRƏMƏLƏRİ.....	479
Hemangioma .....	479
Fokal nodulyar hiperplaziya(FNH) .....	483
Hepatosellular adenoma.....	487
Qaraciyərin digər xoşxassəli törəmələri.....	490
QARACİYƏRİN BİRİNCİLİ BƏDXASSƏLİ TÖRƏMƏLƏRİ.....	494
Hepatoselullar xərçəng .....	494
Intrahepatik xolangiokarsinoma .....	499
Hepatoblastoma .....	501
Epitelioid hemangioendotelioma .....	503
Angiosarkoma .....	504
QARACİYƏRİN METASTATİK TÖRƏMƏLƏRİ .....	506
Kolorektal xərçəng metastazı.....	506
Neyroendokrin törəmələrin qaraciyər metatazları.....	510
QARACİYƏR ABSESİ.....	514
QARACİYƏR TRAVMALARI .....	517
SİRROZ .....	520
QARACİYƏRİN DAMAR XƏSTƏLİKLƏRİ .....	526
Baddi –Kiari sindromu.....	526
Portal vena trombozu.....	530
QARACİYƏR VƏ PORTAL HİPERTENZIYA ÜZRƏ SUALLAR VƏ CAVABLAR.....	534
<i>N.Y.Bayramov, A.K.Səfiyeva, N.F.Mürvələdova</i>	
<b>ƏDƏBİYYAT .....</b>	<b>559</b>
<b>ÖD YOLLARININ CƏRRAHİ XƏSTƏLİKLƏRİ.....</b>	<b>561</b>
<i>N.Y.Bayramov, R.A.Məmmədov, K.D.Aslanova</i>	
ÖDYOLLARININ ANATOMİYASI VƏ FİZIOLOGİYASI.....	563
Anatomiyası.....	563
Fiziologiyası.....	566
ÖD YOLLARI XƏSTƏLİKLƏRİ VƏ DİAQNOSTİK YANAŞMA .....	569
Öd yolları xəstəlikləri.....	569
Öd yollarının müayinələri və əlamətləri.....	570
Öd yolları xəstəliklərində diaqnostik yanaşma.....	576

Öd yollarına müdaxilələr .....	579
SİNDROMLAR .....	582
Öd sancısı sindromu .....	582
Sarılıq sindromu .....	586
Xolestaz .....	591
Mexaniki sarılıq.....	596
ÖD DAŞI XƏSTƏLİYİ.....	602
ÖD SANCISI XƏSTƏLİYİ(XRONİK DAŞLI XOLESİSTİT).....	608
KƏSKİN DAŞLI XOLESİSTİT.....	610
XOLEDOXOLİTİAZ.....	616
KƏSKİN BAKTERİAL XOLANGİT .....	621
TƏKRARLAYAN İRİNLİ XOLANGİT .....	626
ÇAPIQ DARALMALARİ(SKLEROZ XOLANGİTLƏR) VƏ TƏSNİFATI .....	629
Öd yollarının ikincili çapıq daralmaları(strikturlar) .....	633
Birincili skleroz xolangitlər .....	639
ÖD KİSƏSİ POLİPLƏRİ .....	645
ÖD YOLLARININ TÖRƏMƏLƏRİ .....	649
Öd yollarının adenomaları .....	649
Öd kisəsi xərçəngi.....	649
Xolangiokarsinoma.....	653
ÖD YOLLARI ZƏDƏLƏNMƏLƏRİ .....	659
ÖD YOLLARININ FUNKSİONAL XƏSTƏLİKLƏRİ .....	669
Öd kisəsi diskineziyası.....	670
Oddi sfinkteri disfunksiyası.....	672
ÖD YOLLARI SİSTLƏRİ(SULQLARI) .....	676
POSTXOLESİSTEKTOMİK SİNDROM.....	679
ÖD YOLLARI ÜZRƏ SUALLAR VƏ CAVABLAR.....	684
<i>N.Y.Bayramov, A.K.Səfiyeva, N.F.Mürvələdova</i>	
ƏDƏBİYYAT .....	711

## **MƏDƏALTI VƏZİN CƏRRAHİ XƏSTƏLİKLƏRİ .....**

*N.Y.Bayramov, T.İ.Ömərrov*

MƏDƏALTI VƏZİN ANATOMİYASI VƏ FİZİOLOGİYASI.....	715
Anatomiyası.....	715
Fiziologiyası.....	716
MAV-IN CƏRRAHİ XƏSTƏLİKLƏRİ VƏ DİAQNOSTİK YANAŞMA .....	719
Mədəaltı vəzin cərrahi xəstəlikləri .....	719
Mədəaltı vəzin xəstəliklərində diaqnostik yanaşma .....	720
Müdaxilələr.....	723
KƏSKİN PANKREATİT .....	724
XRONİKİ PANKREATİT .....	733
MƏDƏALTI VƏZİN TÖRƏMƏLƏRİ .....	738
Təsnifatı.....	738
Mədəaltı vəzin adenokarsinoması .....	739
Adacıq şişlərinin ümumi xarakteristikası .....	744



Insulinoma .....	746
Qastrinoma(Zollinger-Ellison sindromu) .....	749
Qlukaqonoma.....	751
Somatostatinoma .....	752
VİP-OMA(Verner-Morrison sindromu) .....	752
PP-oma .....	753
Qeyri-funksional şişlər.....	753
<b>MƏDƏALTI VƏZİ SULUQLARI</b> .....	<b>754</b>
Psevdosistlər (yalançı suluqlar).....	754
Neoplastik sistlər .....	757
<b>MƏDƏALTI VƏZİ TRAVMALARI</b> .....	<b>760</b>
<b>MƏDƏALTI VƏZİ ANOMALİYALARI</b> .....	<b>762</b>
Mədəaltı vəzin divizmi .....	762
Üzükvarı pankreas .....	763
<b>MƏDƏALTI VƏZİN CƏRRAHİ XƏSTƏLİKLƏRİ ÜZRƏ SUALLAR VƏ CAVABLAR</b> .....	<b>765</b>
<i>N.Y.Bayramov, A.K.Səfiyeva, N.F.Mürvələdova</i>	
<b>ƏDƏBİYYAT</b> .....	<b>785</b>

## **DALAĞIN CƏRRAHİ XƏSTƏLİKLƏRİ**.....**787**

*N.Y.Bayramov, T.M.Rzayev*

<b>ANATOMİYASI VƏ FİZİOLOGİYASI</b> .....	<b>789</b>
Anatomiyası.....	789
Fiziologiyası.....	789
<b>DALAĞIN XƏSTƏLİKLƏRİ VƏ DİAQNOSTİK YANAŞMA</b> .....	<b>790</b>
<b>DİFFUZ SPLENOMEQALİYA</b> .....	<b>794</b>
<b>DALAQ KÜTLƏLƏRİ</b> .....	<b>800</b>
Bəzi dalaq kütlələrinin qısa xarakteristikası.....	806
<b>DALAĞIN DAMAR XƏSTƏLİKLƏRİ</b> .....	<b>807</b>
<b>SPLENEKTOMİYA</b> .....	<b>811</b>
Splenektomiya ağırlaşmaları.....	812
Splenektomiyaya göstəriş təşkil edən bəzi hematoloji xəstəliklər.....	814
<b>DALAQ TRAVMASI</b> .....	<b>818</b>
<b>HİPOSPLENİZM</b> .....	<b>820</b>
<b>DALAQ VƏ SPLENEKTOMİYA ÜZRƏ SULLAR VƏ CAVABLAR</b> .....	<b>822</b>
<i>N.Y.Bayramov, A.K.Səfiyeva, N.F.Mürvələdova</i>	
<b>ƏDƏBİYYAT</b> .....	<b>827</b>

## **PERİTON VƏ PİYLİYİN CƏRRAHİ XƏSTƏLİKLƏRİ**.....**829**

*N.Y.Bayramov, S.M.Zeynalov, T.Q.Əliyev*

<b>PERİTONUN ANATOMİYASI VƏ FİZİOLOGİYASI</b> .....	<b>831</b>
Anatomiyası.....	831
Fiziologiyası.....	832
<b>PERİTON XƏSTƏLİKLƏRİ VƏ DİAQNOSTİK YANAŞMA</b> .....	<b>834</b>
Xəstəlikləri .....	834

Müayinələri .....	834
Periton xəstəliklərinə diaqnostik yanaşma .....	836
Periton xəstəliklərində müdaxilələr .....	842
<b>PERİTONİT</b> .....	843
İkincili peritonit.....	844
<b>QARINDAXİLİ ABSESLƏR</b> .....	850
Peritindaxili abseslər .....	850
RETROPERİTONEAL ABSESLƏR (RETROFASİAL PREPERİTONEAL) ABSES.....	853
TUBERKULOZ PERİTONİTİ.....	854
SPONTAN BAKTERİAL PERİTONİT .....	857
<b>PERİTONUN DİGƏR CƏRRAHİ XƏSTƏLİKLƏRİ</b> .....	858
Peritonun törəmələri .....	858
Retroperitoneal fibroz .....	861
<b>PİYLİYİN VƏ MÜSARİQƏNİN XƏSTƏLİKLƏRİ</b> .....	865
<b>OMENTUMUN İNFARKTI</b> .....	865
<b>MÜSARİQƏNİN SİSTİ</b> .....	865
<b>KƏSKİN QARIN VƏ PERİTONİT ÜZRƏ SUALLAR VƏ CAVABLAR</b> .....	867
<i>N.Y.Bayramov, A.K.Səfiyeva, N.F.Mürvələdova</i>	
<b>ƏDƏBİYYAT</b> .....	875
<b>YIRTIQLAR</b> .....	877
<i>N.Y.Bayramov, A.E.Namazov</i>	
<b>YIRTIQLAR</b> .....	879
<b>QASIQ YIRTIĞI</b> .....	886
<b>BUD YIRTIĞI</b> .....	890
<b>GÖBƏK YIRTIĞI</b> .....	892
<b>ƏMƏLİYYATDAN SONRAKI YIRTIQLAR</b> .....	893
<b>YIRTIQLAR ÜZRƏ SUALLAR VƏ CAVABLAR</b> .....	894
<i>N.Y.Bayramov, A.K.Səfiyeva, N.F.Mürvələdova</i>	
<b>ƏDƏBİYYAT</b> .....	904
<b>KƏSKİN QARIN</b> .....	905
<i>N.Y.Bayramov, A.B.Həsənov, R.Y.Əliyev</i>	
<b>KƏSKİN QARIN</b> .....	907
<b>KƏSKİN QARIN VƏ PERİTONİT ÜZRƏ SUALLAR VƏ CAVABLAR</b> .....	927
<i>N.Y.Bayramov, A.K.Səfiyeva, N.F.Mürvələdova</i>	
<b>ƏDƏBİYYAT</b> .....	935
<b>MƏDƏ-BAĞIRSAQ QANAXMALARI</b> .....	937
<i>N.Y.Bayramov, N.M.Xıdırova</i>	
<b>KRON (CROHN) XƏSTƏLİYİ</b> .....	939
<b>MƏDƏ BAĞIRSAQ QANAXMALARI ÜZRƏ SUALLAR VƏ CAVABLAR</b> .....	947
<i>N.Y.Bayramov, A.K.Səfiyeva, N.F.Mürvələdova</i>	
<b>ƏDƏBİYYAT</b> .....	952

## MÜƏLLİFLƏR

### **Nuru Yusif oğlu.**

AMEA-nın müxbir üzvü, tibb elmləri doktoru, professor, Azərbaycan Tibb Universitetinin Tədris Cərrahiyyə Klinikasının Direktoru, I cərrahi xəstəliklər kafedrasının müdiri



### **Əliyev Eldar Allahverdi oğlu.**

Azərbaycan Tibb Universitetinin I cərrahi xəstəliklər kafedrasının dosenti, tibb elmlər doktoru



### **Əliyev Rüşət Yaşar oğlu.**

Azərbaycan Tibb Universitetinin I cərrahi xəstəliklər kafedrasının assistenti, tibb üzrə fəlsəfə doktoru



### **Əliyev Saday Ağalar oğlu.**

Azərbaycan Tibb Universitetinin I cərrahi xəstəliklər kafedrasının professoru, tibb elmlər doktoru



### **Əliyev Teyyub Qurban oğlu.**

Azərbaycan Tibb Universitetinin I cərrahi xəstəliklər kafedrasının baş laborantı, tibb üzrə fəlsəfə doktoru





**Həsənov Asiman Balakişi oğlu.**

Azərbaycan Tibb Universitetinin Ümumi Cərrahiyyə kafedrasının dosenti, tibb üzrə fəlsəfə doktoru



**Xıdırova Natəvan Məhər qızı.**

Azərbaycan Tibb Universitetinin I cərrahi xəstəliklər kafedrasının assistenti, tibb üzrə fəlsəfə doktoru



**İmanova Solmaz Soltan qızı.**

Azərbaycan Tibb Universitetinin I cərrahi xəstəliklər kafedrasının assistenti, tibb üzrə fəlsəfə doktoru



**Könül Dilqəm qız Aslanova.**

Azərbaycan Tibb Universitetinin I cərrahi xəstəliklər kafedrasının baş laborantı.



**Qəhrəmanova Zülfiyyə Zahid qızı.**

Azərbaycan Tibb Universitetinin I cərrahi xəstəliklər kafedrasının rezidenti.



**Məmmədov Ruslan Aydın oğlu.**  
Azərbaycan Tibb Universitetinin I cərrahi xəstəliklər  
kafedrasının assistenti, tibb üzrə fəlsəfə doktoru



**Mürvələdova Nərmin.**  
Azərbaycan Tibb Universitetinin  
I cərrahi xəstəliklər kafedrasının rezidenti



**Namazov Anar Elxan oğlu.**  
Azərbaycan Tibb Universitetinin I cərrahi xəstəliklər  
kafedrasının baş laborantı, tibb üzrə fəlsəfə doktoru



**Öməröv Taryel İskəndər oğlu.**  
Azərbaycan Tibb Universitetinin I cərrahi xəstəliklər  
kafedrasının baş laborantı, tibb üzrə fəlsəfə doktoru



**Rüstəm Ədalət Məhəmmədəli oğlu.**  
Azərbaycan Tibb Universitetinin I cərrahi xəstəliklər  
kafedrasının dosenti, tibb üzrə fəlsəfə doktoru



**Rzayev Tarverdi Mirzəli oğlu.**

Azərbaycan Tibb Universitetinin I cərrahi xəstəliklər kafedrasının assistenti, tibb üzrə fəlsəfə doktoru



**Salahova Sevinc Şahin qızı.**

Azərbaycan Tibb Universitetinin I cərrahi xəstəliklər kafedrasının assistenti, tibb üzrə fəlsəfə doktoru



**Səfiyeva Aynur.**

Mərkəzi Gömrük Hospitalının Həkim proktoloqu, tibb üzrə fəlsəfə doktoru



**Zeynalov Nadir Azər oğlu.**

Azərbaycan Tibb Universitetinin I cərrahi xəstəliklər kafedrasının dosenti, tibb üzrə fəlsəfə doktoru



**Zeynalov Sürəddin Musa oğlu.**

Azərbaycan Tibb Universitetinin I cərrahi xəstəliklər kafedrasının professoru, tibb elmlər doktoru

Hörmətli oxucular!

Tələbələr və rezidentlər üçün dərs vəsaiti kimi nəzərdə tutulmuş bu kitab “Cərrahi xəstəliklər” fənni üzrə 4-cü kursun proqramını əhatə edir. Kitabda qarın boşluğu üzvlərin cərrahi xəstəlikləri 14-cü bölümdə ümumiləşdirilmiş və ən çox rast gəlinən patologiyalar barədə qısa məlumatlar verilmişdir.

Kitabda ayrı-ayrı cərrahi xəstəlikləri şərh edərkən bəzi cəhətlərə xüsusi diqqət yetirilməyə çalışılmışdır.

*Birincisi*, müasir tibb təhsilinin tələbatları nəzərə alınmışdır. Məlumdur ki, müasir tibb təhsilinin əsas hədəfi səriştəli kadr hazırlamaqdır və bunun üçün tələbələrin isbatlanmış tibbi bilikləri, əqli (taktiki) və əməli (texniki) bacarıqları pilləli şəkildə mənimsəməsinə nail olmaq lazımdır: təhsilin universitet mərhələsində əsas məqsəd çox rast gəlinən patologiyalar üzrə tibbi bilikləri və əqli bacarıqları öyrətmək, rezidentura mərhələsində ixtisas sahəsindəki bütün patologiyalar üzrə həm bilikləri, həm əqli, həm də texniki bacarıqları öyrətmək, sonrakı pillələrdə isə (Davamlı Tibbi Təhsil) məqsəd bilik və bacarıqların təkmilləşdirmək və yenilikləri mənimsəməkdir. Hazırkı proqrama görə Univresitetimizdəki təhsilinin 3-cü kursunda tələbələrə ümumi cərrahi patologiyalar üzrə müasir biliklər və bəzi ümumi texniki bacarıqlar öyrədilir. 4-cü və 5-ci kurslarda çox rast gəlinən cərrahi xəstəliklər üzrə biliklər və əqli bacarıq kimi diqanoz qoyma (diaqnostik yanaşma, diaqnostik taktika da adlanır) bacarığı tədris edilir, 6-cı kursda isə əsasən təcili cərrahi xəstəliklər üzrə xəstələri aparma (əməliyyatönü qiymətləndirmə, müalicə seçimi və əməliyyatdan sonra aparma) bacarığı tədris edilir. Bu kitab 4-cü kurs tələbələrinin tədrisi üçün nəzərdə tutulduğundan qarın boşluğunun cərrahi xəstəliklərinə diaqnostik yanaşma ön planda tutulmuş və diaqnostik prosesin mərhəllələri (şübhələnmə, dəqiqləşdirmə, səbəbin və ağırlıq dərəcəsinin təyini) barədə məlumat verilmişdir. Bununla yanaşı bəzi çox rast gəlinən cərrahi xəstəliklərdə müalicə seçimi bacarığı haqqında məlumat verilmişdir ki, bu da 6 kurs tələbələri və rezidentləri üçün faydalı ola bilər.

*İkincisi*, kitabda hər bir cərrahi xəstəliyin tərfi, etio-patogenezi, gedişi, ağırlaşmaları, klinikası və müalicə üsulları barədə qısa müasir məlumatlar verilmişdir.

*Üçüncüsü*, hər bir bölümün sonunda mövzu ilə əlaqədar klinik əhəmiyyətli suallar və cavablar yer almışdır.

Hesab edirik ki, elektron varinatda hazırladığımız bu kitab tələbələrimizin və rezidentlərimizin biliklərə və əqli bacarıqlara yiyələnmələri üçün faydalı olacaqdır. Kitaba aid irad və təklifləri olanlara öncədən təşəkkür edirik.

Kitabın ərsəyə gəlməsində əməyi olan bütün şəxslərə minnətdarlığımızı bildiririk.

*Müalliflər*

## QISALTMALAR

<b>12BB</b>	Onikibarmaq bağırsağ	<b>MRXQ</b>	Maqnitrezonan sxolangioqrafiya
<b>AES</b>	Aşağı ezofageals finkter	<b>NB</b>	Nazik bağırsağ
<b>AFP</b>	Alfa-fetoprotein	<b>NET</b>	Neyro endokrin törəmə
<b>ALT</b>	Alaninamintransferaza	<b>NQZ</b>	Nazoqastral zond
<b>AMA</b>	Antimitoxondrialanti cisim	<b>OSD</b>	Oddisfinktoru disfunksiyası
<b>ANA</b>	Antinuklear anticisim	<b>PAAF</b>	Plazma –assit albumin fərqi
<b>AST</b>	Aspartamintransferaza	<b>PDR</b>	Pankreat oduodenal rezeksiya
<b>BB-KK</b>	Bağırsağa bağlı kreatininkinaza	<b>PET</b>	Pozitron emission tomoqrafiya
<b>BK</b>	Bağırsağ keçməzliyi	<b>PKYY</b>	Porto kaval yan-yol
<b>BSX</b>	Birincili skleroz xolangit	<b>PTX</b>	Perkutan transhepatik xolangioqrafiya
<b>CFTR</b>	Sistikfibroztrans membran requlyator	<b>PVT</b>	Portal vena trombozu
<b>CRZ</b>	C reaktivzülal	<b>PXES</b>	Postxolesisektomik sindrom
<b>DAMP</b>	Dağılmaya aid molekulyar paternlər (matriksmolekulları)	<b>PXQ</b>	Perkutan xolangioqrafiya
<b>ERXPQ</b>	Endoskopik retroqrad xolangio pankretikoqrafiya	<b>QB</b>	Qida borusu
<b>FNH</b>	Fokalnodulyar hiperplaziya	<b>QcFT</b>	Qaraciyər funksional testləri
<b>GİST</b>	Gastro intestinal stromal tumor	<b>QERX</b>	Qastroezofageal reflüks xəstəliyi
<b>GLP</b>	Qlukogenə bənzər peptid	<b>QİÇS</b>	Qazanılmış immun çatışmazlığı sindromu
<b>HKB</b>	Hidrogen körüyü blokatoru	<b>QİP</b>	Qastrik inhibitor peptid
<b>HPV</b>	Human papilloma virus	<b>QQT</b>	Qammaqlütamil transpeptitaza
<b>HSK</b>	Hepatoselullarkarsinoma	<b>QSiƏD</b>	Qeyri steroid iltihab əleyhinə dərman
<b>İHK</b>	İntrahepatik xolangikarsinoma	<b>SBP</b>	Spontan bakterial peritonit
<b>İLGF</b>	İnsulinə bənzər böyümə faktoru	<b>SİRS</b>	Sistemik iltihabı reaksiya sindromu
<b>İPOM</b>	İntraperitoneal online mesh	<b>TİPS</b>	Transyuqulyar intrahepatik porto-kaval şunt
<b>İTP</b>	İdiopatik trombositopenik purpura	<b>TİX</b>	Təkrarlayan irinli xolangit
<b>KBK</b>	Kəskin bağırsağ keçməzliyi	<b>TTP</b>	Trombotik trombositopenik purpura
<b>KRK</b>	Kolorektal xərçəng	<b>USM</b>	Ultrasəs müayinəsi
<b>KP</b>	Kəskin pankreatit	<b>VİP</b>	Vazoaktiv intestinal peptid
<b>KT</b>	Komputer tomoqrafiya	<b>XK</b>	Xoralıkolit
<b>LA</b>	Los Angelos	<b>YDDL</b>	Yayılmış damar daxili laxtalanma
<b>LDH</b>	Laktatdehidrogenaza		
<b>LKM</b>	Qaraciyər böyrək mikrosomal anticisim		
<b>MALT</b>	Mukozaya aid limfatik toxuma		
<b>MAV</b>	Mədəaltı vəzi		
<b>MEN</b>	Mittiplendokrin neoplaziya		
<b>MRT</b>	Maqnitrezonan stomoqrafiya		



# QIDA BORUSUNUN CƏRRAHİ XƏSTƏLİKLƏRİ

**N.Y.Bayramov**  
**Ə.M.Rüstəm**

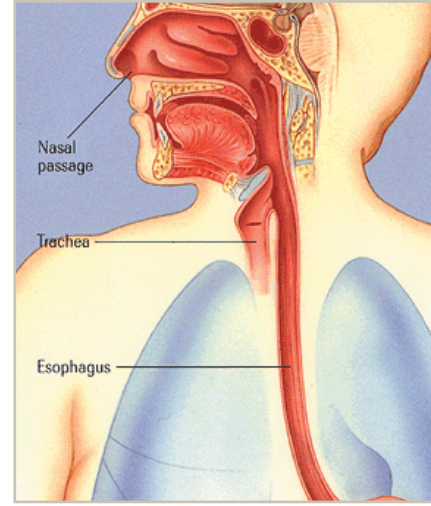


# QIDA BORUSUNUN ANATOMİYASI VƏ FİZİOLOGİYASI

## ANATOMİYASI

### Forması, ölçüləri, yerləşməsi

- Qida borusu (QB) udlaq ilə mədəni birləşdirən boru-şəkilli əzələli orqandır.
- C<sub>6</sub>-Th<sub>11</sub> fəqərələri səviyyəsində yerləşir. Boyunda traxeyadan arxada və solda, döş qəfəsində traxeya, sol bronx və aorta qövsündən arxada yerləşir. Diafraqmanın özünəməxsus dəliyindən keçdikdən sonra qarın boşluğuna daxil olur və 2-4 sm sonra mədənin kardiyasında tamamlanır.
- Kəsici dişlərdən QB-nun yuxarı sfinkterinə qədər 15-20 sm, gastroezofageal birləşməyə qədər isə 40-45 sm-dir.



Şəkil 1. Qida borusunun anatomiyası

### Hissələri

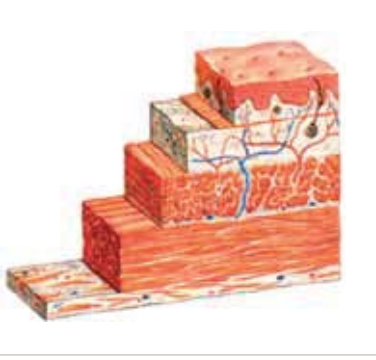QB anatomik 3 şöbəyə ayrılır:

- » Boyun şöbəsi - udlaqdan döş boşluğuna qədərki bölgə, C<sub>6</sub>-Th<sub>1-2</sub> səviyyəsində yerləşir, ortalama 5 sm uzunluğunda olur.
- » Döş şöbəsi - Th<sub>1-2</sub>-T<sub>10</sub> səviyyəsində yerləşir, ortalama 20 sm uzunluğunda olur. Bu şöbə 3 hissədən ibarətdir:
  - ◇ yuxarı hissə — *arcus aortae*-yə qədər;
  - ◇ orta hissə — *arcus aortae* və traxeyanın bifurkasiyası səviyyəsində;
  - ◇ aşağı hissə — traxeyanın bifurkasiyasından diafraqmanın QB dəliyinə qədər.
- Qarın şöbəsi - Th<sub>10</sub>-Th<sub>11</sub> səviyyəsindədir. Uzunluğu ortalama 2-4 sm-dir. (Şəkil 1.)

### Fizioloji daralmalar

QB-nun 3 fizioloji darlığı var:

- » Yuxarı darlıq - ezofaqusun girişində yuxarı ezofageal sfinkterin (krikofaringeal əzələnin) səbəb olduğu darlıqdır. Diametri ən kiçikdir (1,5 sm);
- » Orta darlıq - traxeyanın bifurkasiyasının və aortanın səbəb olduğu darlıqdır. Diametri 1,6 sm-dir;
- » Aşağı darlıq - Ezofaqusun diafraqmadan keçdiyi nahiyədədir, aşağı ezofageal sfinkterin səbəb olduğu darlıqdır. Uzunluğu 2-4 sm, diametri 1,6-1,9 sm-dir.



### Moroloji qatları:

- Mukoza - yastı epiteldən təşkil olunmuşdur.
- Submukoza - damar kəməfləri və selik ifraz edən vəzilərlə zəngin kövsək birləşdirici toxumadan ibarətdir.
- Sirkulyar əzələ qatı - yuxarı bölgədə eninəzolaqlı əzələ qatı (yuxarı sfinkter), digər hissələrdə isə sayə əzələlərdən ibarətdir.
- Boylama əzələ qatı - sayə əzələlərdən təşkil olunmuşdur.
- Xarici qat - Birləşdirici toxumadan ibarətdir. QB-nun seroz qişası yoxdur. Lakin abdominal hissəsinin ön divarı peritonla və freniko-efozageal bağla örtülüdür. Bu strukturlar fibrotik membran əmələ gətirərək QB-nun və mədənin fiksasiyasında iştirak edirlər.

### Arterial qan təchizi:

- Boyun şöbəsi - aşağı tiroid arteriyaları
- Döş şöbəsi - bronxial və QB arteriyaları
- Abdominal şöbə - sol mədə və aşağı diafraqma arteriyaları

### Venoz qayıdış:

- Boyun şöbəsi - aşağı tiroid venaları
- Döş şöbəsi - bronxial, tək (v. azigos) və yarımtək (v. hemiazigos) venaları
- Abdominal şöbəsi - sol mədə venaları (koronar venalar). Bu venalar portal vena ilə yuxarı boş vena sistemini əlaqələndirən kollaterallardır.

### Limfa drenajı:

- Limfa düyünləri və kəməfləri submukozada yerləşir. Limfa axını daha çox boylama istiqamətindədir.
  - » Boyun şöbəsi - paratraxial və dərin servikal limfa düyünlərinə
  - » Yuxarı döş şöbəsi - paratraxial limfa düyünlərinə
  - » Aşağı döş şöbəsi - bifurkasiyaətrafı limfa düyünlərinə
  - » Abdominal şöbə - yuxarı mədə limfa düyünlərinə

## FİZİOLOGİYASI

- QB-nun 3 əsas funksiyası var:
  - » Udma
  - » Anti-reflüks
  - » Sekresiya

### Udma

- Udma – QB-nun əsas funksiyasıdır. Məqsəd qidanı və ağız boşluğunun şirəsini peristaltik dalğalarla udlaqdan mədəyə ötürməkdir.
- İnsan gün ərzində 600-1000 dəfə udqunur: qida qəbulu zamanı dəqiqədə bir neçə dəfə, yemək arasında isə saatda 70 dəfə. Dərin yuxuda udqunma müşahidə olunmur.
- Udma 5 prosesin koordinasiyası nəticəsində baş verir:

<b>Baş beyindən impulsun gəlməsi</b> ↓	Baş beyindən impuls iradi olaraq və ya dilin kökünün qıcıqlanması nəticəsində baş verir. Baş beyinin zədələnmələrində udma refleksi itə bilər.
<b>Udlağın yığılması</b> ↓	Udlaq əzələləri yığılır, dilin kökü yuxarı qalxır və qırtlaq qapanır, yuxarı sfinkter boşalır və qida ezofaqusa keçir.
<b>Yuxarı ezofageal sfinkterin boşalması</b> ↓	Yuxarı sfinkter innervasiyasını birbaşa baş beyindən alır. Bu sfinkter daim yığılma vəziyyətindədir, 100 mm Hg st. sakitlik təzyiqi yaratmaqla havanın udlaqdan QB-na, QB-nun möhtəviyyatının isə udlağa keçməsinin qarşısını alır. Udma vaxtı o, boşalır və qida ezofaqusa keçir.
<b>QB-nun peristaltikası</b> ↓	QB-da 3 növ peristaltik dalğa meydana gəlir. Birincili dalğalar yuxarı sfinkterdən başlayır və mədəyə qədər davam edir. Bu dalğalar 3-4 sm/san sürətlə davam edir və 60-140 mm Hg st. təzyiq yaradır. İkincili dalğalar QB-nun genişlənen və ya qıcıqlanan nahiyəsindən başlayır. Birincili dalğaların möhtəviyyatın ötürülməsində yetərsiziyi hallarında ikincili dalğalar köməkçi rol oynayır və ya mədədən QB-na keçən möhtəviyyatı yenidən mədəyə qaytarılmasında iştirak edirlər. Üçüncülü dalğalar anormal dalğalardır.

### Aşağı ezofageal sfinkterin boşalması

Aşağı sfinkter daim yığılmış vəziyyətdə olur, 15-25 mm Hg st. təzyiqlə yaradır və mədə möhtəviyyatının QB-na reflüksünə mane olur. Sfinkter 2 halda boşalır - peristaltik və vaxtaşırı. Peristaltik boşalma udma vaxtı baş verir, udmadan 1-1,5 san sonra sfinkter 5-10 san boşalır və qidanı mədəyə buraxır. Udmadan kənar vaxtlarda sfinkterin vaxtaşırı boşalmaları (onlara transient boşalmalar da deyilir) fizioloji və patoloji reflüks epizodlarının meydana çıxmasına səbəb olurlar. Sfinkterin yığılmasında onun avtonomluğu əsas rol oynayır. Lakin bir çox digər faktorlar da sfinkterin tonusuna təsir göstərir (cədvəl).

### Antireflüks mexanizmlər

- Bu mexanizmlər möhtəviyyatın mədədən QB-na və ya QB-dan udlağa keçməsinə mane olur və aşağıdakı anatomik və funksional komponentlərdən ibarətdir:
  - » Aşağı ezofageal sfinkter- mədə möhtəviyyatının reflüksünə mane olur.
  - » Hiss bucağı -mədə ilə QB arasında büküş əmələ gətirir. Sonuncu qapaq rolunu oynayır.
  - » Diafraqmanın ayaqcıqları- fiziki iş vaxtı və qarındaxili təzyiqləri artıran digər hallarda (öskürək, asqırma, defekasiya və b.) QB-nu sıxaraq reflüksə mane olur.
  - » QB-nun peristaltikası - fizioloji reflüktatın mənfi təsirlərini aradan qaldırır.
  - » Yuxarı gastroezofageal sfinkter - QB-nun möhtəviyyatının udlağa reflüksünə mane olur.

### Aşağı ezofageal sfinkterin tonusuna təsir edən amillər:

AES tonusunu artıran	AES tonusunu azaldan
α- mimetiklər, β- blokatorlar	β- mimetiklər, α- blokatorlar
gastrin	estrogenlər, progesteron, somatostatın, qlükaqon, sekretin, kofein,
enkefalinlər	barbituratlar, Ca ionları blokatorları,
antasidlər	diazepam
domperidon	dopamin
metoklopramid	meperidin
xolinergiklər	antixolinergiklər

- QB-nun sekresiya funksiyası zəifdir, adətən udma prosesinə və möhtəviyyatın sürüşməsində köməkçi rol oynayır. QB-da praktik olaraq sorulma baş vermir.

# QIDA BORUSU XƏSTƏLİKLƏRİ VƏ DİAQNOSTİK YANAŞMA

## XƏSTƏLİKLƏR

- Qida borusu inkişaf qüsurları
- Qida borusunun iltihabi xəstəlikləri
  - » Qastro-ezofageal reflüks
  - » Digər ezofagitlər
- Qida borusu strikturaları
- Qida borusunun törəmələri
  - » Xoşxassəli törəmələri
  - » Bədxassəli törəmələri
- Qida borusu perforasiyaları
- Qida borusu yad cisimləri
- Divertikulları
- Yanıqları
- Funkional xəstəlikləri
  - » Eninəzolaqlı əzələ diskoordinasiyaları
  - » Səy əzələ diskoordinasiyası
    - ◇ Axalaziya
    - ◇ Diffuz ezofagus spazmı
    - ◇ Nutkraker ezofagus




## MÜAYİNƏLƏR

### Klinik müayinə

<b>Disfagiya</b>	Udma çətinliyidir, ən spesifik simptomdur, funksional (peristaltikanın və ya koordinasiyanın pozulması) və üzvi (daralmalar, iltihabi və ya neoplastik kütlələr) səbəblərdən meydana çıxır.
<b>Odinofagiya</b>	Ağrılı udmadır. Bədxassəli xəstəliklər, perforasiya, divertikullit və yanıqların əlamətidir.
<b>Qıcqırma</b>	Döş sümüyü arxasında yanğı hissidir. Reflüksün spesifik təzahürüdür.
<b>Requrgitasiya</b>	Möhtəviyyatın geri qayıtmasıdır. Qusmadan fərqli olaraq requrgitasiya zamanı qarın və diafraqma əzələləri yığılmır, öyümə olmur. Requrgitasiya öz-özünə baş verir. Reflüks xəstəliyində, divertikullarda və stenozlarda olur.
<b>Qanqusma</b>	QB varikozunda, zədələnmələrində, divertikullarında olur.

<b>Atipik əlamətlər</b>	Öskürək - reflüksdə və ezofaqo-bronxial fistullarda rast gəlinir. Döş ağrıları – reflüks, axalaziya və stenozlara əlamətlərindəndir. Səsin dəyişməsi – reflüks və invaziv törəmələrdə olur.
-------------------------	---

### Görüntüləmə müayinələri

<b>Kontrast rentgenoqrafiya</b>	QB-nun mənfəzinin vəziyyətini və peristaltikasını qiymətləndirmək üçündür. Hiatal yırtıqlar, strikturlar, fistullar, divertikullar, mənfəzdaxili kütlələr, kənardan sıxılmaları və funksional pozğunluqları müəyyən etməyə imkan verir. Disfagiya zamanı ilkin müayinə üsulu hesab olunur (Şəkil 2).	
<b>Endoskopiya</b>	Selikli qişanın vizualizasiyası və biopsiyası üçün aparılır. İlkin müayinələrdən hesab edilir. Ezofagitlər, neoplastik proseslər və divertikulların diaqnostikasında çox informativdir (Şəkil 3).	
<b>Endoskopik ultrasonoqrafiya</b>	QB-nun neoplazmlarının (T) divara invaziya dərinliyinin təyini, paraezofageal limfa düyünlərinin (N) qiymətləndirilməsi və biopsiya məqsədi ilə aparılır.	
<b>Kompyuter tomoqrafiyası</b>	Törəmənin ətraf orqanlara yayılması, invaziyası və kontrastın ekstravazasiyasının qiymətləndirilməsi üçün aparılır.	
<b>Maqnit rezonans tomoqrafiyası</b>	QB-nun xəstəliklərində yeri və rolu çox azdır.	
<b>PET</b>	Metastazların təyini, araşdırılması, QB-nun törəmələrinin kimya və radioterapiyaya reaksiyasını müəyyənləşdirilmək məqsədi ilə aparılır.	
<b>Laparoskopiya və torakoskopiya</b>	Bədxassəli törəmələrin yayılma səviyyəsi və inkişaf mərhələsinin müəyyənləşdirilməsi, bəzi hallarda kəskin travmaların diaqnostikası üçün istifadə olunur.	

Şəkil 2.  
KT görüntüsü

Şəkil 3. Endoskopiya



## Funksional müayinələr

<b>Manometriya</b>	Yuxarı və aşağı ezofageal sfinkterlərin funksiyası, yığılma gücü, peristaltik və vaxtaşırı boşalmaları, həmçinin QB-nun peristaltik hərəkətlərinin koordinasiyasının qiymətləndirilməsi üçündür. Funksional xəstəliklərdə ən önəmli müayinə üsuludur.
<b>24 saatlıq pH-metriya</b>	Qastroezofageal reflüks xəstəliyinin diaqnostikasında "qızıl standartdır". Daha çox differensial diaqnostika və müalicə üsulunun seçimi üçün aparılır.
<b>İmpedansometriya</b>	QB-nun divarı və mənfəzində elektrik keçiriciliyi və pH-ın təyini üçün kombinasiya üsuludur. Keçiriciliyin fərqi görə mənfəzdə hava və maye olması, əzələ peristaltizmi və mayenin pH-nı təyin etmək mümkün olur. Bu müayinə reflüksün olma(ma)sı ilə yanaşı reflüktatın kimyəvi tərkibini (turşulu və ya turşusuz olması) təyin etmək məqsədi ilə aparılır.
<b>Digər</b>	<i>Bernşteyn testi</i> standart asit-reflüks testidir. NQ zond ilə mədəyə həll olunmuş HCl və sonra duz məhlulu yeridilir. <i>Ssintoqrafiya</i> mədənin boşalmasını dəyərləndirir.
<b>Biopsiya</b>	Neoplastik və iltihab proseslərinin, Barret QB-nun diaqnostikası üçün aparılır.

## QB-NUN XƏSTƏLİKLƏRİNƏ DİAQNOSTİK YANAŞMA

### Prinsip

- QB-nun xəstəliklərinə şübhə yarandıqda ilk növbədə üzvi xəstəlikləri, sonra funksional xəstəlikləri araşdırmaq lazımdır (Şəkil 4).

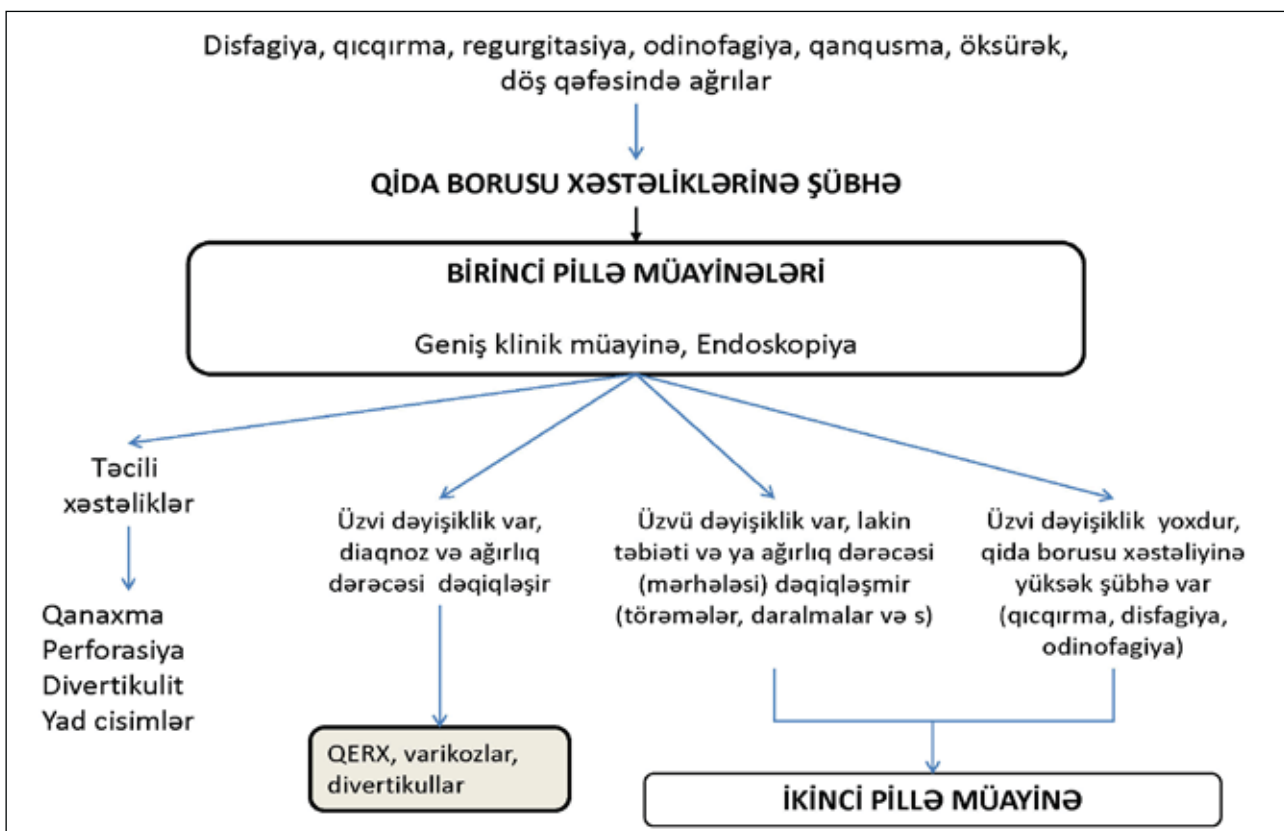
### Şübhə

- Disfagiya, qıcqırma və requrgitasiya ən çox rast gəlinən və şübhə yaradan əlamətlərdir. QB-nun xəstəliklərində həmçinin odinofagiya, qanqusma, öksürək, döş qəfəsində ağrılar, təngnəfəslik əlamətləri də rast gələ bilər.

### Birinci pillə müayinələri

- Bu mərhələnin əsas məqsədi QB-da üzvi dəyişikliklərin olma(ma)sını araşdırmaqdan ibarətdir.
- Bu məqsədlə klinik və endoskopik müayinələr aparılır.
- Rentgenoloji müayinə endoskopiya mümkün olmayan hallarda seçilir.

- I pillə müayinələrin bir neçə nəticəsi ola bilər.
  - » **I nəticə** - QB-nun təcili xəstəliyi müəyyən edilir (məsələn qanaxma, perforasiya və s.);
  - » **II nəticə** - QB-nun üzvi xəstəliyi müəyyən edilir, onun diaqnozu və ağırlıq dərəcəsi dəqiqləşdirilir (məsələn, QERX, Mallori-Veys sindromu, varikoz xəstəliyi, divertikul və s.);
  - » **III nəticə** - QB-nun üzvü xəstəliyi müəyyən edilir, lakin onun təbiəti və ağırlıq dərəcəsi (mərhələsi) dəqiqləşdirilə bilmir (məsələn, törəmələr, daralmalar) . Bu halda II pillə müayinələrin aparılmasına əsas yaranır;
  - » **IV nəticə** - QB-da üzvi dəyişikliklər müəyyən edilmir. Bu halda klinik əlamətlərə görə qərar qəbul edilir. Əgər həmin əlamətlər QB-nun bu və ya digər xəstəliyinə yüksək şübhə yaradırsa (disfagiya, requrgitasiya, qıcqırma və s.) növbəti pillə müayinələr aparılır.



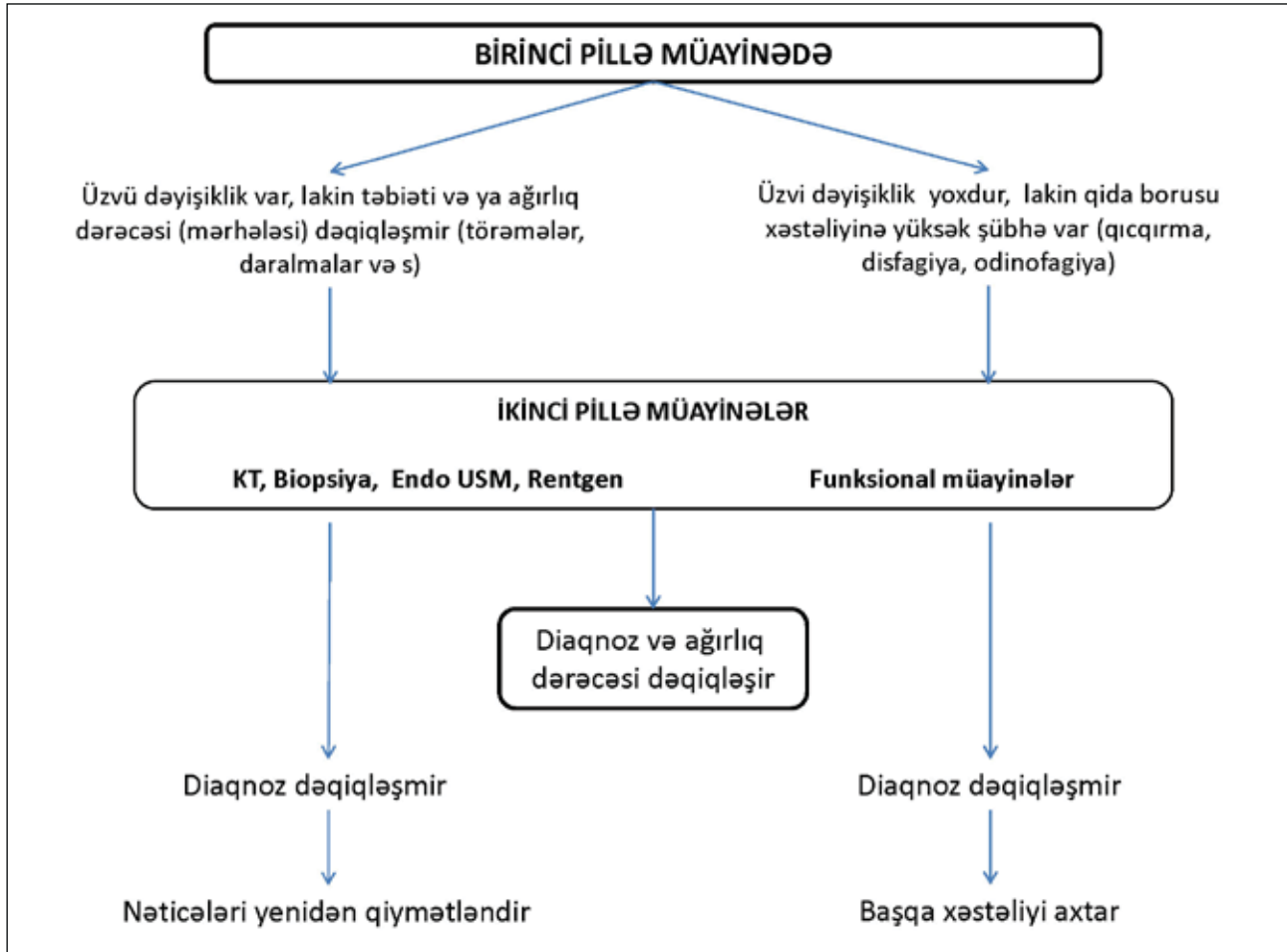
Şəkil 4. QB-nin xəstəliklərinə diaqnostik yanaşma.

### İkinci pillə müayinələri

Bu mərhələnin məqsədi əvvəlki mərhələdə müəyyən edilmiş üzvi dəyişiklik(lər) in təbiətini, ağırlıq dərəcəsini müəyyənləşdirmək və ya funksional xəstəliklərin diaqnostikasını təmin (inkar) etməkdir. Bu məqsədlə aşağıdakı müayinələr aparılır:



- » KT
- » Endoskopik USM

- » Mikrobioloji müayinə
- » Biopsiya
- » Funksional müayinələr (Şəkil 5.)



*Şəkil 5. QB-u xəstəlikləri diaqnostik dəqiqləşdirmə*

## QIDA BORUSUNDA İCRA EDİLƏN CƏRRAHİ ƏMƏLİYYATLAR

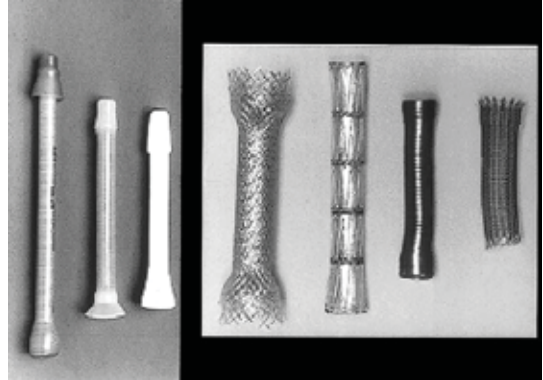
<b>Ezofaqomioto- miya</b>	Əzələ spazmlarına (axalaziya, diffuz ezofageal spazm) bağlı daralmanı aradan qaldırmaq məqsədi ilə icra olunur. QB-nun əzələ qatı boylama kəsilir, mukozaya toxunulmur.
<b>Fundoplikasiya</b>	Qastro-ezofageal reflüksi aradan qaldırmaq məqsədi ilə yerinə yetirilir. QB-nun distal hissəsinin ətrafında mədənin dibi vasitəsi ilə sıxıcı yaxalıq yaradılır. Yaxalığın əhatə dərəcəsinə görə müxtəlif üsulları mövcuddur. Klinik cərrahlıqda 360° (Nissen üsulu) və 180-270° (Toupet üsulu) yaxalıqlar daha çox tətbiq edilir (Şəkil 1). <div style="text-align: right; margin-top: 10px;">  <p style="text-align: right;"><i>Şəkil 1. Fundopkikasiya</i></p> </div>
<b>QB-nun rezeksiyası</b>	QB-nun xoş- və bədxassəli törəmələrində icra edilir. Üzvün bir hissəsi kəsilir və xaric olunur.
<b>Total ezofaqoektomi- ya</b>	QB-nun tamamilə çıxarılmasıdır. Mədənin böyük ayrılıyından formalaşdırılmış boru, yoğun və ya nazik bağırsağ segmenti ilə ezofaqoplastika edilir. Ezofagusun bədxassəli törəmələrində ən çox istifadə edilən cərrahi müalicə üsuludur.
<b>Divertikulek- tomiya</b>	Divertikul kəsilir, defekt tikilir.
<b>Divertikulo- ezofaqosto- miya</b>	Divertikul ilə QB arasında geniş əlaqə yaradılır. Böyük Zenker divertikullarında açıq və ya endoskopik üsulla yerinə yetirilir.
<b>Endoskopik mukozek- tomiya</b>	Endoskopun köməyi ilə QB-nun selikli qişası kəsilir və xaric olunur. Səthi törəmələrdə tətbiq edilir (Şəkil 2). <div style="text-align: right; margin-top: 10px;">  <p style="text-align: right;"><i>Şəkil 2. Endoskopik mukozol rezeksiya</i></p> </div>

**Endoskopik  
plikasiya**

QB ilə mədənin dibi arasında büküş yaradılır. Fundoplikasiya əməliyyatına alternativ olan bu üsul son illərdə daha çox endoskopik üsulla həyata keçirilir.

**Stentlər**

QB-nun mənfəzinə metal və ya plastik tərkibli boru yerləşdirilir. Göstərişlər: bədən- və ya xoşxassəli daralmalarda mənfəzin genişləndirilməsi; perforasiya və anastomoz tutmazlığında defektin qapadılması və varikoz qanaxmalar zamanı varikslərin kompressiyası (Şəkil 3.)

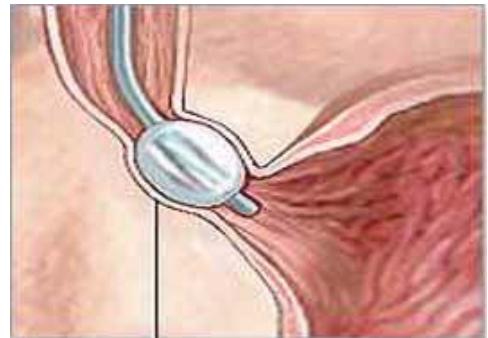


*Şəkil 3. Stentlər*

Genişəndirici metal stentlər  
*Wallstent Gianturco-Z Esophacoil Ultraflex*

**Balon  
dilatasiyası**

QB-nun daralmalarının (strikturalar, axalaziya) müalicəsi üçün tətbiq edilir. Daralma nahiyəsinə elastik balon yerləşdirilir və o, doldurulur. Nəticədə QB-nun mənfəzi genişləndirilir.



*Şəkil 4. Balon dilatasiya*

**Törəmələrin  
enukleasiyası**

QB divarında yerləşən xoşxassəli törəmələr sağlam toxumalar həddində xaric olunur.

# QASTROEZOFAGEAL REFLÜKS XƏSTƏLİYİ (QERX)

## Tərif

- Reflüks - möhtəviyyatın bir bölgədən əvvəlki anatomik bölgəyə geriyyə qayıtması hadisəsidir (məsələn qastroezofageal, duodenoqastral, duodeno-biliar və s.).
- Geriyə qayıdan möhtəviyyat reflüktat adlandırılır.
- Requrgitasiya - mədə möhtəviyyatının udlaq və ağıza qədər geriyyə qayıtmasıdır (fizioloji proses kimi yenidəğulmuşlarda əmilmiş südün qayıtması ola bilər).
- Reflüks-ezofagit – mədə və ya mədə-OBB möhtəviyyatının reflüksü nəticəsində QB-nun distal hissəsini əhatə edən kimyəvi iltihab prosesidir, endoskopik olaraq görünür.
- Qastroezofageal reflüks xəstəliyi – QB-na mədə və ya qastroduodenal möhtəviyyatının keçməsi nəticəsində meydana çıxan kimyəvi ilti-habdır, klinik əlamətlərlə biruzə verir, endoskopik olaraq görünməyə bilər.

## Diaqnostik əlamətlər

- Tipik (qıcırma və requrgitasiya) və ya atipik (ağrılar, boğulma, faringit, disfagiya və s.) əlamətlər hər gün və ya həftədə ən azı 2-3 dəfə təkrarlanırsa və son 2-3 ayda davam edirsə;
- Endoskopik ezofagit və ya pH-metriyada reflüks aşkar olunursa;
- QB-nun və digər orqanların xəstəlikləri inkar edilirsə.

## Təsnifat

### Gedişinə görə

- Eroziv
- Qeyri-eroziv

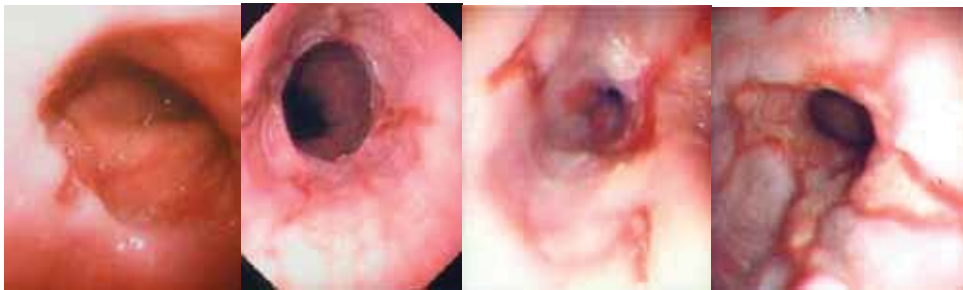
### Klinikasına görə

- Tipik əlamətlərlə
- Atipik əlamətlərlə

**Ağrılıq dərəcəsinə görə**

Los-Angeles təsnifatına görə eroziv QERX-in 4 ağrılıq dərəcəsi ayırd edilir:

- A (I dərəcə) eritema və ödem fonunda bir və ya bir neçə xətti, <5mm ölçülü, bir-biri ilə birləşməyən eroziyalar;
- B (II dərəcə) QB-nun divarının <75% sirkulyar əhatə edən, xətti, >5mm ölçülü birləşən eroziyalar;
- C (III dərəcə) QB-nun divarının >75% sirkulyar əhatə edən, diffuz və xətti eroziyalar;
- D (IV dərəcə) xronik mukozal zədələnmələr, xoralar, striktur(lar), Barret ezofaqusu (Şəkil 1)



*Şəkil 1. A-D dərəcələri (LA təsnifatına görə)*

**Rastgəlmə**

- Ezofaqusun xəstəliklərinin 75%-ni təşkil edir.
- Ümumilikdə əhəlinin 20-30%-də davamlı və ya təkrarlanan reflüks xəstəliyi olur.

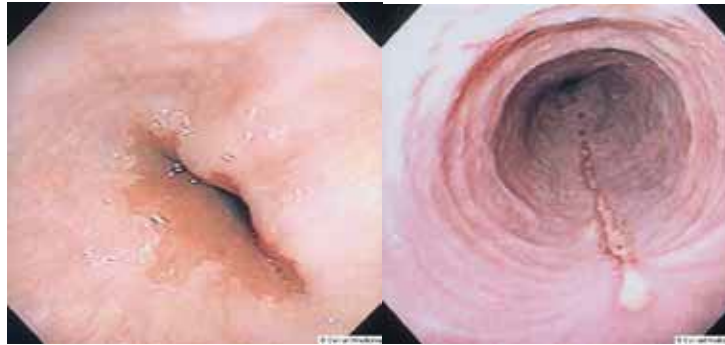**Etiologiya**

- Dəqiq məlum deyil, aşağıdakı risk amillərinin rolu müəyyən edilmişdir:
  - » Hiatal yırtıq – hiatal yırtığı olan insanların 60 %-də reflüks olur;
  - » piylənmə;
  - » antixolinergik preparatlar, kofein, nikotin qəbulu;
  - » sklerodermiya, kollagen, vaskulyar xəstəliklər və s.;
  - » QB-nun travması;
  - » hamiləlik.

**Patogenez**

- QERX-də əsas patomekanizm reflüksdür. Prosesin əsasında mədə möhtəviyyətinin QB-na geriye qayıdaraq onu zədələməsi durur.
- Antireflüks mexanizmlərin zəifləməsi reflüksə səbəb olur:
  - » **Qastroezofageal qoruyucu (baryer) mexanizmlərin zəifləməsi**
    - ◇ aşağı ezofageal sfinkterin zəifləməsi (əsas patoloji mexanizmdir);

- ◇ diafraqmanın ayaqçıqlarının boşalması (hiatal dəliyin genişlənməsi);
- ◇ Hiss bucağının açılması.
- » **QB-nun fizioloji təmizlənməsinin zəifləməsi**
- ◇ QB-nun peristaltikasının zəifləməsi;
- ◇ mədədaxili hipertenziya (atoniya, qarındaxili təzyiqin artması və s.).



A

B

Şəkil 2. Qastroezofageal keçid: A – normal; B – reflüks-ezofagit

### Klinik gediş və ağırlaşmalar

- QERX klinik olaraq xronik təkrarlanan patoloji prosesdir.
- Xəstəliyin 2 klinik gediş forması var:
  - » **Qeyri-eroziv** - tipik əlamətlər xarakterikdir, endoskopik dəyişikliklər olmur, 60% hallarda rast gəlinir, konservativ müalicə ilə aradan qalxır, lakin 25% hallarda residivlər baş verir;
  - » **Eroziv** – endoskopik olaraq QB-nun distal hissəsində eroziyalar görünür, 35% hallarda rast gəlinir, konservativ müalicə ilə aradan qalxır, lakin 70% hallarda residivlər baş verir.

### Ağırlaşmalar

- Xəstələrin 5% -də rast gəlinir:

<b>Barret ezofaqusu</b>	İntestinal metaplaziya, QB-nun yastı epitel kolumnar epitel ilə əvəz olunur; Xora, qanaxma, striktur və adenokarsinoma (5-10%) ilə ağırlaşır; Diaqnoz histoloji (biopsiya ilə) qoyulur (Goblet hüceyrələri).
<b>Xora</b>	Uzunmüddətli eroziv iltihab dərin xoraların əmələ gəlməsinə səbəb olur.
<b>QB strikturası</b>	Uzunmüddətli xora prosesi QB-nun distal hissəsində çapıq daralma (ları)nın inkişafına səbəb olur.



<b>Aspirasion pnevmoniya</b>	Refluktat tənəffüs yollarına keçərək pnevmoniya törədir.
<b>Astma</b>	Mikroaspirasiyalar, xüsusilə gecələr bronxospazm törədir. Bronxial astmalı xəstələrin 30%-də reflüks-ezofagit olur
<b>Faringit</b>	Refluktatın udlaq epitelini mexanik-kimyəvi zədələməsi nəticəsində baş verir. Xronik və ya təkrarlanan tonzilliti olan xəstələrdə reflüks olma(ma)sı dəqiqləşdirilməlidir.
<b>Dəmir defisitli anemiya</b>	QB-nun eroziyaları və ya xoralarından baş verən gizli qanaxmalar hesabına baş verir.

### Klinika

- QERX-də əsas etibarilə subyektiv əlamətlər ön planda durur, obyektiv müayinədə QERX-ə xas spesifik əlamətlər müəyyən olunmur.
- QERX 2 qrup əlamətlərlə təzahür edir: *tipik və atipik*
- *Tipik* simptomlar - xəstələrin əksəriyyətində rast gəlinir:
  - » **Qıcqırma** - əsas əlamətdir, 60-70% xəstələrdə rast gəlinir;
  - » **Requrgitasiya** - adətən gecə saatlarında, yeməkdən sonra və fiziki hərəkətlər vaxtı baş verir.
- *Atipik* simptomlar ağırlaşmalar olduqda meydana çıxır. Adətən ekstra-ezofageal əlamətlərdir:
  - » döş qəfəsində qeyri-kardiak retrosternal ağrılar;
  - » tənəffüs yollarına aid (mikroaspirasiya): tənəffüsəlik, boğulma, astma, xronik öskürək;
  - » səs dəyişiklikləri;
  - » qanqusma, anemiya;
  - » odinofagiya;
  - » disfagiya.

### Diaqnostika

#### Şübhə

- Aşağıdakı əlamətlərdən hər hansı biri varsa reflüksə şübhə yaranır:
  - » Tipik əlamətlər (qıcqırma, requrgitasiya);
  - » Atipik əlamətlər (döş qəfəsində qeyri-kardiak retrosternal ağrılar, tənəffüs yollarına aid əlamətlər - tənəffüsəlik, boğulma, astma, xronik öskürək, səs dəyişiklikləri, qanqusma, anemiya, odinofagiya, disfagiya, faringit və s.);
  - » Hiatal yırtıq.

### Dəqiqləşdirmə

- Reflüks əlamətləri hər gün və ya həftədə ən azı 2-3 dəfə təkrarlanırsa və son 2-3 ayda davam edirsə ilk növbədə endoskopik müayinə aparılmalıdır.
- QERX diaqnozunu və formasını dəqiqləşdirmək üçün əsas yeri endoskopik müayinə tutur (Şəkil 2).
- Endoskopiya mümkün olmadıqda və differensial diaqnostika üçün digər müayinələr aparılır.

<b>Ezofaqo-qrafiya</b>	40% hallarda reflüks, 60% hallarda isə hiatal yırtıq görünür.
<b>Ezofaqo-gastroskopiya</b>	Ezofagitin ağırlıq dərəcəsi, AES kövşəkliyi, hiatal yırtıq və Barret ezofagitini müəyyən (inkar) etmək imkanlarına malikdir. Müayinə zamanı biopsiya materialı götürülür, həmçinin mədənin selikli qişasının vəziyyəti qiymətləndirilir.
<b>24 saatlıq pH-metriya</b>	Klinik simptomların reflüxslə əlaqədar olma(ma)sı dəqiqləşdirilir. Daha çox diferensasiya məqsədi ilə aparılır.
<b>Mano-metriya</b>	Aşağı ezofagus sfinkterinin gücü müəyyən edilir.
<b>Hidrogen körüyü blokatorları testi</b>	Xəstəyə 4 həftə ərzində HKB verilir. Şikayətlər (əlamətlər) aradan qalxarsa QERX kimi qəbul edilir.

### • Eroziv QERX-in diaqnostik meyarları:

- » Reflüks əlamətlərinin hər gün və ya həftədə ən azı 2-3 dəfə təkrarlanması və son 2-3 ayda davam etməsi;
- » Endoskopik müayinədə ezofagit müəyyən olunması;
- » QB-da eroziyalar törədən digər xəstəliklərin inkar edilməsi (Cədvəl 1).

### Eroziv ezofagit törədən xəstəliklər

QERX

İnfeksiyalar

kandidalar

viruslar (CMV, herpes, AIDS)

bakteriyalar (Nocardia sifilis,

mikobakterium (TBS, A tip)

parazit (chaqas)

**Sistem xəstəlikləri**

Dəri (epidermolisis, pemfiqus)

Behçet xəstəliyi

Transplantatın rəddi

Bağırsağın iltihab xəstəlikləri

Sarkoidoz

Metastatik xərçəng

Kollagen xəstəlikləri

**Yatrogen**

Həblər (tetrasiklin, KCl, NSAD)

Kimya terapiyası

Skleroterapiya

Uzunmüddətli nazoqastral zond

Zollinger-Ellison sindromu

**• Qeyri-eroziv QERX-in diaqnostik meyarları:**

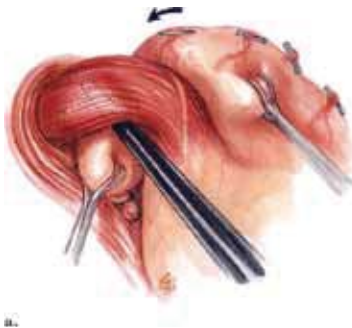
- » Şikayətləri olan, lakin endoskopiyada QB normal görünən xəstələrdə reflüksün olma(ma)sının dəqiqləşdirilməsi üçün HKB testi və pH-metriya aparıla bilər.
- » HKB müalicəsində tipik, atipik və ekstraefageal əlamətlər aradan qalxan hallar qeyri-eroziv QERX kimi qəbul edilir.
- » pH-metriya müayinəsi tipik şikayətləri olmayan (döş sümüyüarxası ağrıları, öskürək, astma, faringit) və HKB istifadəsinə baxmayaraq şikayətləri aradan qalxmayan xəstələrə tövsiyə olunur.

**Müalicə*****Müalicə prinsipləri***

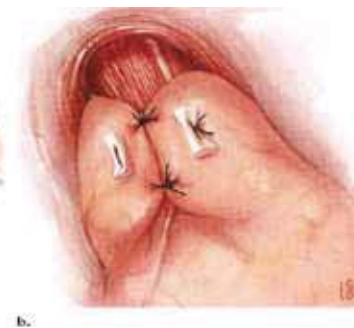- QERX-in müalicəsi 2 prinsip üzərində qurulmalıdır:
  - » Səbəbin aradan qaldırılması
  - » Reflüksün və ya reflüktatın aqressivliyinin azaldılması.

*Müalicə metodları*

<b>Müalicəvi həyat tərz</b>	Reflüks mexanizminə təsir edən faktorların önlənməsi: yatağın baş hissəsinin qaldırılması, az miqdarda qida qəbulu, yatmadan 3 saat əvvəl qida qəbul edilməməsi, qarındaxili təziqi artıran faktorların qarşısının alınması, piylənməsi olan xəstələrin arıqlaması üçün tədbirlər həyata keçirilməsi Pəhriz, zərərli adətlərdən imtina: şokolad, alkoqol, karbonatlı içkilər, qəhvə, siqaret (AES-in tonusu azaltmaqla reflüksə səbəb olurlar)
<b>Medikamentoz</b>	Mədənin turşuluğunu azaldan preparatlar: antasidlər, H <sub>2</sub> -reseptor blokatorları, hidrogen körüyü blokatorları AES-in tonusunu artıran preparatlar: metoklopramid, domperidon, teqaserod
<b>Endoskopik</b>	Endoskopik plikasiya
<b>Cərrahi</b>	Göstərişlər konservativ müalicənin effektivliyi və gənc xəstələr; hiatal yırtıq; Barret ezofaqusu; ağırlaşmalar: striktur, qanaxma, perforasiya  Cərrahi əməliyyatlar Fundoplikasiya - Nissen üsulu (360°), Toupet üsulu (180-270°); (Şəkil 3-4) QB-nun rezeksiyası: ağır displaziyalar



Şəkil 3. Nissen fundoplikasiyası



Şəkil 4. Toupet fundoplikasiyası

3

*Müalicə taktikası*

- Konservativ müalicə təyin edilir (2 ay);
- Müsbət cavab alınan xəstələrdə müntəzəm müalicə – dərman və ya cərrahi

müalicə tövsiyə olunur;

- Konservativ müalicəyə müsbət reaksiya olmadıqda refüks geniş şəkildə yenidən qiymətləndirilir və yüksək doza HKB təyin edilir;
- Müsbət cavab əldə edilmədikdə alternativ müalicə üsulu seçilir;
- Ağırlaşmalar zamanı HKB və uyğun müalicə - nəzarət, daha çox cərrahi müalicə seçilir.

## QIDA BORUSUNUN DİVERTİKULLARI

### Tərif

- Divertikul QB divarının bir qatının və ya bütün qatlarının kisəşəkilli kənara çıxmasıdır. Divertikulun iç səthi epitel toxuması ilə örtülü olur.
- Divertikullar əsasən qazanılma olur və digər xəstəliklərin ağırlaşması kimi ortaya çıxırlar. Böyüklərdə daha çox rast gəlinir.

### Diaqnostik əlamətlər

- Disfagiya, həzm olunmamış qidaların requrgitasiyası, ağızdan kif iyi gəlməsi.
- Rh-qrafiya, KT və ya endoskopiya müayinələrində divertikul görünməsi.

### Təsnifat

Lokalizasiyasına görə	<ul style="list-style-type: none"><li>• Üst ezofagus (farinqozofageal) divertikul - Zenker divertikulu</li><li>• Orta hissənin divertikulu (midezofageal, parabronxial)</li><li>• Aşağı sfinkterin üstündə yerləşən divertikullar (epifrenik) (Şəkil 1)</li></ul>
Mexanizmlərinə görə	<ul style="list-style-type: none"><li>• Traksion və ya həqiqi divertikullar</li><li>• Pulsion və ya yalançı divertikullar</li></ul>

### Etiopatogenezi

Əmələgəlmə mexanizmlərinə və divarın quruluşuna görə 2 növü var:

- Traksion və ya həqiqi divertikullar - divarında ezofagusun bütün qatları iştirak edir. Ətraf patoloji prosesə bağlı QB-nun divarının dartılması nəticəsində əmələ gəlir (məsələn orta - midezofageal divertikul).
- Pulsion və ya yalançı divertikulların divarı yalnız selikli qişa və selikaltı əsasdan ibarətdir. Mənfəzdaxili təzyiğin artması nəticəsində əzələ lifləri arasından mukoza və submukozanın kənara çıxması hesabına əmələ gəlir (Zenker və epifrenik divertikullar).

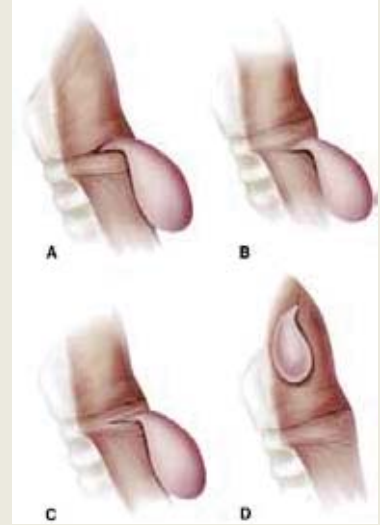
## ZENKER DİVERTİKULU

### Tərif

- Pulsion divertikuludur. QB-nun boyun hissəsinin arxa divarında, selikli qişa və selikaltı əsasın əzələlər arasından kənara qabarması nəticəsində əmələ gəlir.
- Üst ezofagus və ya farinqozofageal divertikul da adlandırılır.
- Əksər xəstələrdə əlamətlərlə biruzə verir, bəzi xəstələrdə böyüyərək boyun orqanlarını sıxma, divertikulit, perforasiya və qanaxma törədə bilər.

### Diagnostik əlamətlər:

- Disfagiya, həzm olunmamış qidaların requrgitasiyası, ağızdan kif iyi gəlməsi
- Rentgenoqrafiyada və ya endoskopiya da divertikul görünməsi
- Manometriyada divertikuldan distalda hipertonus və ya diskoordinasiya.



Şəkil 1.  
Q.B. difertikulu

### Rastgəlmə

- QB-nun ən çox rast gəlinən divertikuludur. Daha çox 60 yaşdan çox kişilərdə müşahidə edilir.

### Etiopatogenezi

- Qazanılma xəstəlikdir.
- Yuxarı sfinkterin spazmı (yuxarı sfinkter axalaziyası) və ya yuxarı sfinkter ilə udlaq əzələləri arasında koordinasiyanın pozulması (udlaq yığılır, yuxarı sfinkter isə boşalmır) Zenker divertikulunun əsas etiopatogenetik mexanizmdir.
- Yuxarı sfinkterin dismotorikası və ya diskoordinasiyası mənəfdaxili təzyiğin artmasına, sonuncu isə QB-nun arxa divarının zəif əzələ lifləri arasından selikli qişa və selikaltı qatın kənara qabarmasına səbəb olur (krikofaringeal əzələ ilə udlağın aşağı büzücü əzələləri arasındakı zəif hissə Cillian (Killian) üçbucağı adlanır).

### Gedişi və ağırlaşmaları

- Əksər xəstələrdə əlamətlərlə biruzə verir, bəzi xəstələrdə isə böyüyərək boyun orqanlarını sıxır.

- Requrgitasiya nəticəsində aspirasion pnevmoniya baş verə bilər. Divertikulit, perforasiya və fistullarla ağırlaşma hadisələri də rast gəlir.

### Klinika

<b>Disfagiya</b>	Əsas simptomdur. Xəstələrin çoxunda rast gəlir. Boyun disfagiyası daha çox müşahidə olunur.
<b>Requrgitasiya</b>	Həzm olunmamış qidaların requrgitasiyası xarakterik əlamətdir.
<b>Boyunda udma səsi</b>	Udma vaxtı boyunda qurultu səsi eşidilir.
<b>Ağızdan kif iyi</b>	Qidanın divertikulda qıvcırması hesabına meydana çıxır.
<b>Reflüks əlamətləri</b>	Xəstələrin 30%-də rast gəlir.

### Diagnostika

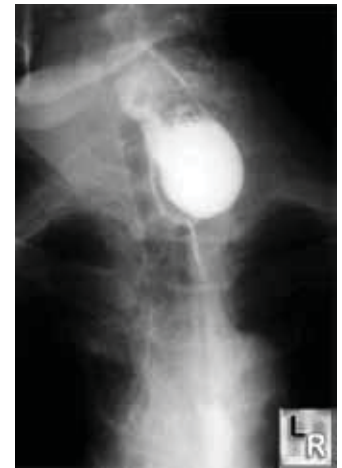#### Şübhə

- Disfagiya, requrgitasiya, ağızdan pis iy gəlməsi, boyunda şişkinlik və boyunun palpasiyasında xışıltı səsi Zenker divertikulusunun şübhəli əlamətləridir.

#### Dəqiqləşdirmə

Diagnozun dəqiqləşdirilməsi üçün kontrastlı Rentgenoloji müayinələr, KT və çox ehtiyatla endoskopiya edilir.

- Kontrastlı Rh-qrafiya- diaqnozu dəqiqləşdirən müayinədir (Şəkil 2).
- Endoskopiya - divertikulun perforasiyası təhlükəsinə görə çox ehtiyatla aparılmalıdır (Şəkil 3).
- Manometriya - səbəbi (üst sfinkterin tonusunun artması, udlaq və yuxarı sfinkterin diskoordinasiyası) araşdırmaq və reflüksü qiymətləndirmək baxımından olduqca mühüm müayinə üsuludur.
- pH-metriya - reflüks xəstəliyi ilə differensiasiya üçün aparılmalıdır.
- KT və endoskopik USM - şişlərlə differensiasiya etmək üçün aparılmalıdır.



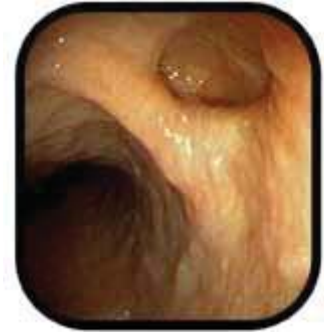Şəkil 2. Kontrastlı Rh qrafiya

#### • Diagnostik meyarlar:

- » Disfagiya, həzm olunmamış qidaların requrgitasiyası, ağızdan kif iyi gəlməsi



- » Rentgenoqrafik divertikul görünməsi
- » Manometriyada hipertonus və ya diskoordinasiya.



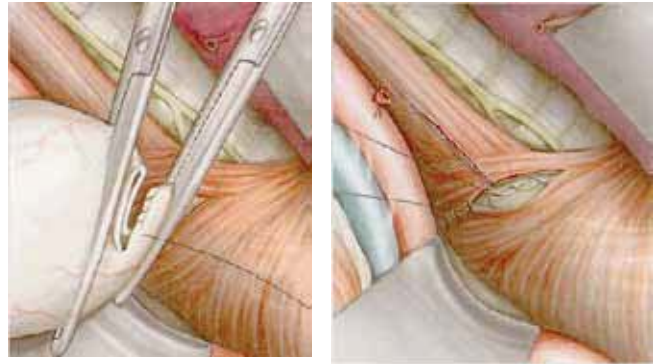
*Şəkil 3. Endoskopik mənzərə*

### *Differensial diaqnostika*

- QB-nun strikturu
- Axalaziya
- QB-nun xərçəngi.

### Müalicə

<b>Miotomiya</b>	Kiçik (<2 sm) divertikullarda göstərişdir. Krikofarengal əzələ boylama istiqamətdə 3 sm kəsilir (Şəkil 4).
<b>Divertikulo-ektomiya və miotomiya</b>	Ən radikal müalicə üsuludur. Divertikul boyun nahiyəsindən kəsib, atılır və miotomiya edilir. 90% hallarda nəticə qənaətbəxş olur.
<b>Endoskopik stapler</b>	Divertikul ilə QB arasındakı arakəsmə endoskopik staplərlə kəsilir və tikilir. 3-6 sm ölçülü divertikullarda icra edilir.
<b>Reflüks əməliyyatı</b>	Divertikul ilə birlikdə reflüks xəstəliyi varsa aspirasiyanın profilaktikası üçün reflüks əməliyyatı divertikul əməliyyatından əvvəl aparılmalıdır.



*Şəkil 4. Miotomiya (Sxematik təsvir)*

## QB-NUN ORTA DİVERTİKULU

### Tərif

- Həqiqi, traksiyon divertikuldur, QB-nun döş hissəsində, traxeya bifurkasiyasına yaxın bölgədə yerləşir.
- Kiçik divertikullar adətən əlamətsiz olur, böyük divertikullar isə disfagiya divertikulit və fistul törədə bilər.

### Diaqnostik əlamətlər

- Disfagiya, həzm olunmamış qidaların requrgitasiyası, ağızdan kif iy gəlməsi
- Kontrastlı rentgenoqrafiya, KT və ya endoskopiya divertikul görünməsi

### Etiopatogenez

- Qazanılmış xəstəlikdir.
- Divararalığının qranulomatoz xəstəlikləri, adətən vərəm və histoplazmosis limfadenopatiyalarında, həmçinin sarkoidozda QB-nun divarı bitişmələrlə dartılaraq divertikul əmələ gəlir.

### Gedişi və ağırlaşmaları

- Kiçik divertikullar əlamətsiz gedişlidirlər. Böyük divertikullar disfagiya simptomu, divertikulit və fistul kimi ağırlaşmalar törədirlər.

### Klinika

<b>Asimptomatik</b>	Kiçik divertikullarda rast gəlir. Bəzən əsas xəstəliyin əlaməti ön plana çıxır.
<b>Disfagiya</b>	Simptomatik formalarda əsas simptomdur.
<b>Requrgi-tasiya</b>	Həzm olunmamış qidaların requrgitasiyası xarakterik əlamətdir.
<b>Döş ağrıları</b>	Divertikulitə və limfadenopatiyalara xasdır.

### Diaqnostika

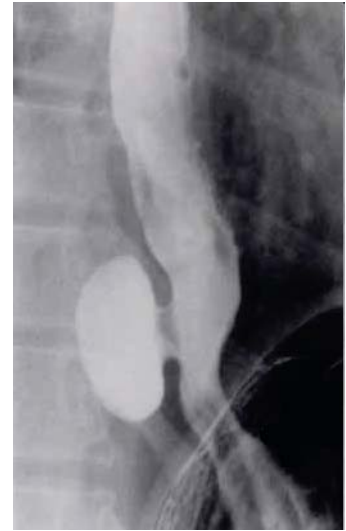
#### Şübhə

- Disfagiya, requrgitasiya, döş ağrıları əlamətləri olan və anamnezində divararalığı xəstəlikləri keçirmiş xəstələrdə ezofagusun orta divertikuluna şübhələr yaranır.

#### Dəqiqləşdirmə

- Xəstəliyin dəqiqləşdirilməsi üçün kontrastlı Rentgenoloji müayinə, KT və çox ehtiyatla endoskopiya edilməlidir.

- **Obyektiv müayinə** - əsas xəstəliyin əlamətləri ola bilər.
- **Kontrastlı rentgenoqrafiya** - dəqiqləşdirici müayinə üsuludur.
- **Endoskopiya** - divertikulun perforasiyası təhlükəsinə görə çox ehtiyatla aparılmalıdır.
- **Manometriya** - aşağı sfinkterin funksiyasının (axalaziya, reflüks) qiymətlənilməsi üçün vacib müayinə üsuludur.
- **pH-metriya** - reflüks xəstəliyi ilə differensiasiya məqsədi ilə aparılan ən önəmli müayinədir.
- **KT və endoskopik USM** - etioloji diaqnostika (divararalığının və QB-nun xəstəliklərinin diaqnostikası) üçün olduqca vacibdir.



*Şəkil 5. Q.B. orta difertikul*

#### *Diaqnostik meyarlar:*

- Disfagiya, həzm olunmamış qidaların rekurqitasiyası, ağızdan kif iy gəlməsi
- Kontrastlı Rentgenoloji müayinədə və ya KT-də divertikul görünməsi
- Manometriyada aşağı sfinkterin normal tonusu

#### *Differensial diaqnostika*

- QB-nun strikturu
- Axalaziya
- QB-nun xərçəngi

#### **Müalicə**

<b>Müşahidə</b>	Asimptomatik divertikullarda tövsiyə olunur.
<b>Divertikuloektomiya</b>	Simptomatik divertikullarda aparılır. Ətraf iltihabi kütlə divertikulla birlikdə xaric edilir.

### **QB-NUN EPİFRENİK DİVERTİKULU**

#### **Tərif**

- Pulsion, yalançı divertikuldur. QB-nun distal 10 sm hissəsində, aşağı sfinkterin üstündə yerləşir.
- Kiçik divertikullar adətən əlamətsiz olur, böyük divertikullar isə disfagiya divertikulit və fistul törədə bilər.

#### **Diaqnostik əlamətlər:**

- Disfagiya, həzm olunmamış qidaların rekurqitasiyası
- Kontrastlı müayinələrdə (Rh-qrafiya, KT) divertikul görünməsi
- Manometriyada hipertenziv dismotorika

## Etiopatogenez

- Qazanılmış xəstəlikdir.
- Əmələgəlmə mexanizmi Zenker divertikuluna bənzəyir. Axalaziya, diffuz spazmlar, hiatal yırtıqlar və strikturlarda mənfəzdaxili təzyiqin artması hesabına divertikul formalaşır.

## Gedişi və ağırlaşmaları

- Kiçik divertikullar əlamətsiz gedişlidirlər. Böyük divertikullara disfagiya əlaməti, divertikullit və fistul kimi ağırlaşmalar xasdır.

## Klinika

<b>Asimptomatik</b>	Kiçik divertikullarda rast gəlinir. Bəzi xəstələrdə əsas xəstəliyin əlamətləri ön plana çıxır.
<b>Disfagiya</b>	Simptomatik formalarda əsas simptomdur.
<b>Requrgitasiya</b>	Həzm olunmamış qidaların requrgitasiyası xarakterik əlamətdir.
<b>Döş ağrıları</b>	Divertikulit və fistulizasiyada müşahidə olunur.

## Diagnostika

### Şübhə

- Disfagiya, requrgitasiya, döş ağrıları, axalaziya, distal ezofagus strikturları olan xəstələr divertikula görə müayinə olunmalıdırlar.

### Dəqiqləşdirmə

- Diaqnozun dəqiqləşdirilməsi üçün kontrastlı şüa diaqnostikası üsulları (Rqrafiya və ya KT) və endoskopiya aparılır.
- **Obyektiv müayinə** - əsas xəstəliyin əlamətləri rast gələ bilər.
- **Kontrast rentgen** - dəqiqləşdirici müayinə üsuludur.
- **Endoskopiya** - divertikulun perforasiyası təhlükəsinə görə çox ehtiyatla aparılmalıdır. QB-nun xəstəliklərinin və paraezofageal yırtıqların diferensiasiyası üçün yerinə yetirilir.
- **Manometriya** - divertikulun səbəbini (axalaziya, diffuz spazm, "fındıqqıran" QB) aşkar etmək üçün aparılan ən vacib müayinə üsuludur.
- **pH-metriya** - reflüks xəstəliyinin diaqnostikasında ən önəmli müayinə üsuludur.
- **KT və endoskopik USM** - etioloji diaqnostika (divararalığının və QB-nun xəstəlikləri-nin diaqnostikası) üçün vacibdir .

### *Diagnostik meyarlar:*

- Disfagiya, həzm olunmamış qidaların requrgitasiyası
- Kontrastlı müayinələrdə (Rh-qrafiya, KT) divertikul görünməsi
- Manometriyada hipertenziv dismotorika

### *Differensial diaqnostika*

- QB-nun strikturu
- Axalaziya
- Paræzofageal yırtıq
- QB-nun xərçəngi

### **Müalicə**

- **Cərrahi müalicə** - 3-komponentli cərrahi müalicə (laparoskopik yol daha çox tövsiyə edilir):
  - » Divertikulektomiya
  - » Miotomiya – divertikulun əks tərəfindən aparılır. Divertikulun boyunu səviyyəsindən başlanılır və mədəyə doğru 2 sm uzadılır.
  - » Hissəvi fundoplikasiya reflüksü önləmək üçün icra edilir.

# QIDA BORUSUNUN DARALMALARI

## Tərif

- QB daralmaları ayrıca nozoloji vahid deyildir. Müxtəlif təbiətli xəstəliklərin nəticəsində qida borusu mənfəzinin daralması və keçiriciliyinin azalmasıdır (disfagiya).

## Diagnostik əlamətlər

- Disfagiya
- Anamnezdə QB-nun xəstəliyi (yanıq, reflüks-ezofagit, əməliyyat və s.)
- Kontrastlı müayinələrdə (Rh-qrafiya, KT) daralma
- Endoksopiyada daralma və biopsiya

## Təsnifat

<b>Səbəbinə görə</b>	<b>Bədxassəli daralmalar</b> <ul style="list-style-type: none"><li>• Bədxassəli törəmələrin törətdiyi obstruksiya (QB-nun xərçəngi)</li></ul> <b>Xoşxassəli daralmalar - anadangəlmə və qazanılmış xəstəliklər tərəfindən törədilir:</b> <ul style="list-style-type: none"><li>• Anadangəlmə-qəlsəmələrin tam və ya hissəvi deşilməməsi;</li><li>• Fibrotik daralmalar – zədələnmələr, yanıqlar, peptik xoralar, anastomoz nahiyəsində;</li><li>• Daralmanın səbəbi nadir hallarda xoşxassəli törəmələrdir.</li></ul>
----------------------	---

## Səbəblər

- Daralma törədən səbəblər 2 qrupa bölünür: bəd- və xoşxassəli daralmalar

## Klinika

<b>Disfagiya</b>	Xarakterik əlamətdir. QB-nun mənfəzi 12 mm-dən kiçik olduqda udma çətinliyi meydana çıxır. İlk vaxtlar bərk qidalar, daralma artdıqca duru qidalar çətin keçir.
<b>Odinofaqiya</b>	İltihab və fistul olduqda udma çətinliyi ilə yanaşı ağrılar meydana çıxır.

<b>Requrgitasiya</b>	Stenoz artdıqca daha çox rast gəlinir.
<b>Ağırlaşma əlamətləri</b>	Aspirasiya (öksürək, tənəfnəfəslik, boğulma hissi)
<b>Fistul əlamətləri</b>	Pnevmoniya Qida qəblundan sonra öksürək

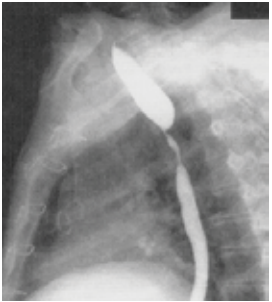
## Diaqnostika

### Şübhə

- Disfagiya, odinofagiya olduqda və bərk qidalar çətin udulduqda üzvi daralma şübhəsi yaranır.

### Dəqiqləşdirmə

- QB-nun strikturuna şübhə (disfagiya) olan xəstələrdə ilk müayinə kontrastlı rentgenoqrafiya və endoskopiyaadır.

<b>Obyektiv müayinə</b>	Əsas xəstəliyin əlamətləri olur. Arıqlama çox rast gəlinir.
<b>Kontrastlı Rh-qrafiya</b>	Dəqiqləşdirici müayinə üsuludur. Daralmanın lokalizasiyasını, dərəcə-sini müəyyən etməyə və fistulun diaqnozunun qoyulmasına imkan verir. Lakin daralmanın səbəbini müəyyən etmək çətindir (Şəkil 1). 
<b>Endoskopiya</b>	Daralmanı təyin edir. Lokalizasiya və səbəbi öyrənmək imkanlarına malik dəqiq müayinə üsuludur.
<b>KT və ya endoskopik USM</b>	Bədxassəli xəstəliklərdə və fistula şübhə zamanı istifadəsi çox vacibdir.
<b>Biopsiya</b>	Bəd- və xoşxassəli daralmaların differensiasiyası üçün mühümdür. Biopsiya materialı bir neçə nahiyədən - daralma sahəsindən, proksimal və distal hissələrdən götürülməlidir.

*Şəkil 1. Kontrastlı Rh qrafiya.*

### Diaqnostik əlamətlər:

- Disfagiya
- Anmnezdə QB xəstəliyi (yanıq, reflüks-ezofagit, əməliyyat və s.)

- Kontrastlı müayinələrdə daralma
- Endoskopiya da daralma və biopsiya materialının götürülməsi

### *Səbəbin təyini*

- **Diqqət!!!** Strikturn diaqnozu qoyularkən ilk məsələ bədxəssəli daralmaların differensiasiyasıdır.
- Bu məqsədlə anamnestic məlumatlar nəzərə alınmalı, endoskopiya və biopsiya icra edilməlidir.
- Biopsiya materialı daralmanın proksimal və distal hissələrindən və daralma sahəsindən götürülməlidir.
- Peptik xora mənşəli distal daralmalarda strikturun distal hissəsində kolumnar epitel, proksimal hissəsində isə yastı epitel olur. Strikturun hər 2 tərəfində yastı epitelin olması bədxəssəli daralma ehtimalını artırır.

### **Müalicə**

- Əsas müalicə prinsipi səbəbin (əsas xəstəliyin müalicəsi) aradan qaldırılmasından ibarətdir.
- Bədxəssəli daralmalar uyğun şəkildə müalicə edilir: radioterapiya, kimya terapiyası, rezeksiya, stent.
- **Xoşxəssəli fibrotik daralmaların müalicəsi**

<b>Dilatasiya</b>	İlk seçimdir. Balonla və ya bujlarla aparılır.
<b>Rezeksiya</b>	Dilatasiya effektiv olmaduqda və ya bədxəssəli prosesə şübhə yarandıqca bu əməliyyat göstərişdir.
<b>Stent</b>	QB və traxeya arasında fistul olan xəstələrdə istifadə edilir.



# QIDA BORUSUNUN PERFORASIYASI

## Tərif

- QB-nun divarının deşilməsidir.
- Adətən ağır gedişlidir, erkən müddətlərdə və yetərli müalicə olunmadıqda ölüm ehtimalı artır.

## Diaqnostik əlamətlər

- Ağrılar, disfagiya, tənqəfəslik, sepsis əlamətləri
- Kontrastlı müayinələrdə ekstravazasiya
- KT-də ezofagusətrafı maye və ya hava
- Endoskopiyada iltihab və perforasiya

## Təsnifat

<b>Səbəbinə görə</b>	Yatrogen (tibbi-endoskopik alətlərlə və ya metal zondla(stentlə) və b. zədələnmə) Barotravma QB-nun xəstəliyi ilə bağlı Yad cisim Postravmatik
<b>Mexanizminə görə</b>	Daxildən (yatrogenik, barotravma, QB-nun xəstəliyi ilə bağlı, yad cisim) Xaricdən (travma)
<b>Müddətinə görə</b>	Erkən (ilk 24 saat) Gec (24 saatdan çox)

## Rastgəlmə

- Servikal hissədə - 40-60%, torakal hissədə - 40-50%, abdominal hissədə - 10% rast gəlinir.

## Səbəblər

- QB-nun perforasiyası 5 grup səbəbdən baş verir:

<b>Yatrogen</b>	<p>Ən çox rast gələn səbəbdir. Perforasiyaların 75%-ni təşkil edir, adətən fizioloji daralmalar səviyyəsində olur (krikoezofageal və qastroezofageal):</p> <ul style="list-style-type: none"> <li>• Endoskopiya zamanı</li> <li>• Dilatasiya zamanı</li> <li>• Nazoqastral zondlama</li> <li>• Transezofageal exokardioqrafiya</li> <li>• İntraoperasion (boyun fəqərələrində əməliyyatlar, tiroid, vaqotomtoiya, fundoplikasiya, pnevmektomiya və b. əməliyyatlar) zədələnmələr</li> </ul>
<b>Barotravma</b>	<p>QB-nun xəstəliyi olmayan insanlarda mənfəzdaxili təzyiqin kəskin artması hesabına meydana çıxır. Perforasiya adətən distal hissədə olur və boylama istiqamətdə yerləşir: güclü qusma (Boerhaave sindromu), doğuş, qarın sıxılması, səhv intubasiya.</p>
<b>QB-nun xəstəliyi ilə bağlı</b>	<p>Klinik praktikada QB-nun bədxassəli törəmələri, yanıqları, peptik xoraları və divertikullarının perforasiyası hadisələrinə rast gəlinir.</p>
<b>Yad cisim</b>	<p>İti, kəsici kənarlı yad cisimlər udularsa QB deşilə bilər.</p>
<b>Postravmatik</b>	<p>Açıq və qapalı boyun, döş və abdominal travmalarda QB zədələnmə bilər.</p>

### Patogenez

- QB-nun perforasiyası 2 tərəfdən (daxildən və ya xaricdən) olur.
- Daxildən (intramural) perforasiyalar adətən instrumental müayinələr və cərrahi müdaxilələr, barotravmalar, QB xəstəlikləri və kimyəvi yanıqları, həmçinin udulmuş yad cisim zədələnmələri nəticəsində baş verir.
- Xaricdən perforasiyalar isə adətən travmalarda və əməliyyatlar vaxtı meydana çıxır.

### Klinik gediş və ağırlaşmalar

- QB-nun perforasiyalarının əksəriyyəti progressiv gedişlidir, orqanətrafi irinli iltihab (flegmona, kəskin mediastinit, abses) və sepsislə ağırlaşır.
- Perforasiya sahəsindən ağız suyu və qida qalıqları orqandan kənara çıxaraq irinli iltihab törədir.
- Boyun nahiyəsinin perforasiyası həmin bölgənin fleqmonasına, döşdaxili perforasiya kəskin mediastinitə, kəskin plevritə və piopnevmo-toraksa,

abdominal hissədən perforasiyası isə kəskin peritonitə səbəb olur.

- Gecikmiş və yetərsiz müalicə iltihab proseslərinin dərinləşməsi, sepsis və ölümlə nəticələnir. İlk 24 saat ərzində müalicə olunan xəstələr arasında letallıq 10% - dən azdır. Müalicə gecikdikdə letallıq 50%-dən çox olur.

## Klinika

<b>Ağrılar</b>	Ən erkən başlayan və davam edən əlamətdir, ekstravazasiya (möhtəviyyatın QB-dan kənara çıxması) ilə əlaqədar meydana çıxır. Perforasiya bölgəsinə uyğun olur (boyun, döş, qarın).
<b>Disfagiya</b>	Perforasiya bölgəsinin ödemli və hematoma ilə bağlı meydana çıxır.
<b>Təngnəfəslik</b>	Döşdaxili perforasiya (mediastinal emfizema, pnevmotoraks, kəskin plevrit və sepsis) zamanı baş verir. Ağciyər(lər)in kompressiyası (kollapsı) və sepsis hesabına meydana çıxır.
<b>Yüksək hərarət</b>	İltihab və sepsis nəticəsində baş verir.
<b>Obyektiv müayinədə</b>	Boyun bölgəsinin perforasiyası: şişkinlik, krepitasiya, ağrılar və həssaslıq, qızartı və infiltrasiya Döş bölgəsinin perforasiyası: boyunda emfizema, pnevmotoraks, kəskin plevrit, təngnəfəslik əlamətləri Qarın bölgəsinin perforasiyası: kəskin peritonit və ya abses əlamətləri Sepsis əlamətləri: yüksək hərarət, taxikardiya, təngnəfəslik, hətta hipotoniya

## Diaqnostika

### Şübhə

- QB-nun müayinəsi və tibbi-diaqnostik müdaxilələrdən, güclü, aramsız qusma və ya qarındaxili təzyiqlə artıran digər amillərdən (aramsız öskürək, doğuş və s.) sonra boyun, döş və ya qarın nahiyələrində ağrılar, udqunmadan sonra ağrıların artması perforasiyaya şübhələr yaradır.
- Bu hadisələrdən sonrakı 24 saat ərzində boyunda şişkinlik və emfizema, kəskin plevrit, kəskin peritonit və sepsis əlamətləri ortaya çıxarsa şübhələr daha da artır.

### Dəqiqləşdirmə

- Perforasiyanın olma(ma)sı və lokalizasiyasını təyini diaqnostika prosesinin *ilk məsələsidir*.

- Bu məqsədlə ilk müayinə üsulu kimi kontrastlı Rh-qrafiya və ya KT yerinə yetirilir. Bu müayinələr azinformativ olduqda endoskopik müayinə icra edilməlidir.

<b>Kontrastlı Rh-qrafiya</b>	İlk və təcili müayinədir, suda həll olan kontrast maddə ilə aparılmalıdır. QB-nun ətrafında sərbəst hava (pnevmoser-viks, pnevmomediastinum, pnevmotoraks, pnevmoperitoneum) və maye (mediastinal və ya plevral maye) görünməsi, kontrast məhlulun ekstravazasiyası patoqnomik əlamətlərdir. Perforasiyanın topik diaqnostikasında həssaslığı 90%-dir.
<b>Ezofaqoskopiya</b>	İkinci müayinədir, perforasiyanın lokalizasiyası, ölçüləri, QB-nun xəstəliklərini, perforasiyaətrafı dəyişiklikləri (hematoma, ödem və s.) müəyyən etmək imkanlarına malikdir.
<b>KT</b>	Perforasiya və onun ağırlaşmalarının dəqiq diaqnostikasını təmin edir.

### *Diaqnostik əlamətlər*

- Ağrılar, disfagiya, təngnəfəslik, sepsis əlamətləri
- Kontrastlı müayinələrdə ekstravazasiya
- KT-da ezofagusətrafı maye və ya hava
- Endoskopiya iltihab və perforasiya

### *QB-nun xəstəliyinin təyini*

- Diaqnostika prosesində *ikinci* məsələnin - QB-nun xəstəliyinin təyini üçün anamnestik məlumatlar və endoskopik müayinənin nəticələri nəzərə alınır.

### *Ağırlaşmaların təyini*

- Diaqnostika prosesində üçüncü məsələnin - perforasiyanın ağırlaşmaları və sepsisin diaqnostikası üçün perforasiyanın baş verməsindən keçən vaxt, klinik məlumatlar və KT-nın nəticələri nəzərə alınır.

## **Müalicə**

### *Müalicə prinsipi*

- Möhtəviyyatın kənara çıxmasının qarşısının alınması əsas müalicə prinsipidir və mümkün qədər erkən müddətlərdə cərrahi yolla aradan qaldırılmalıdır.

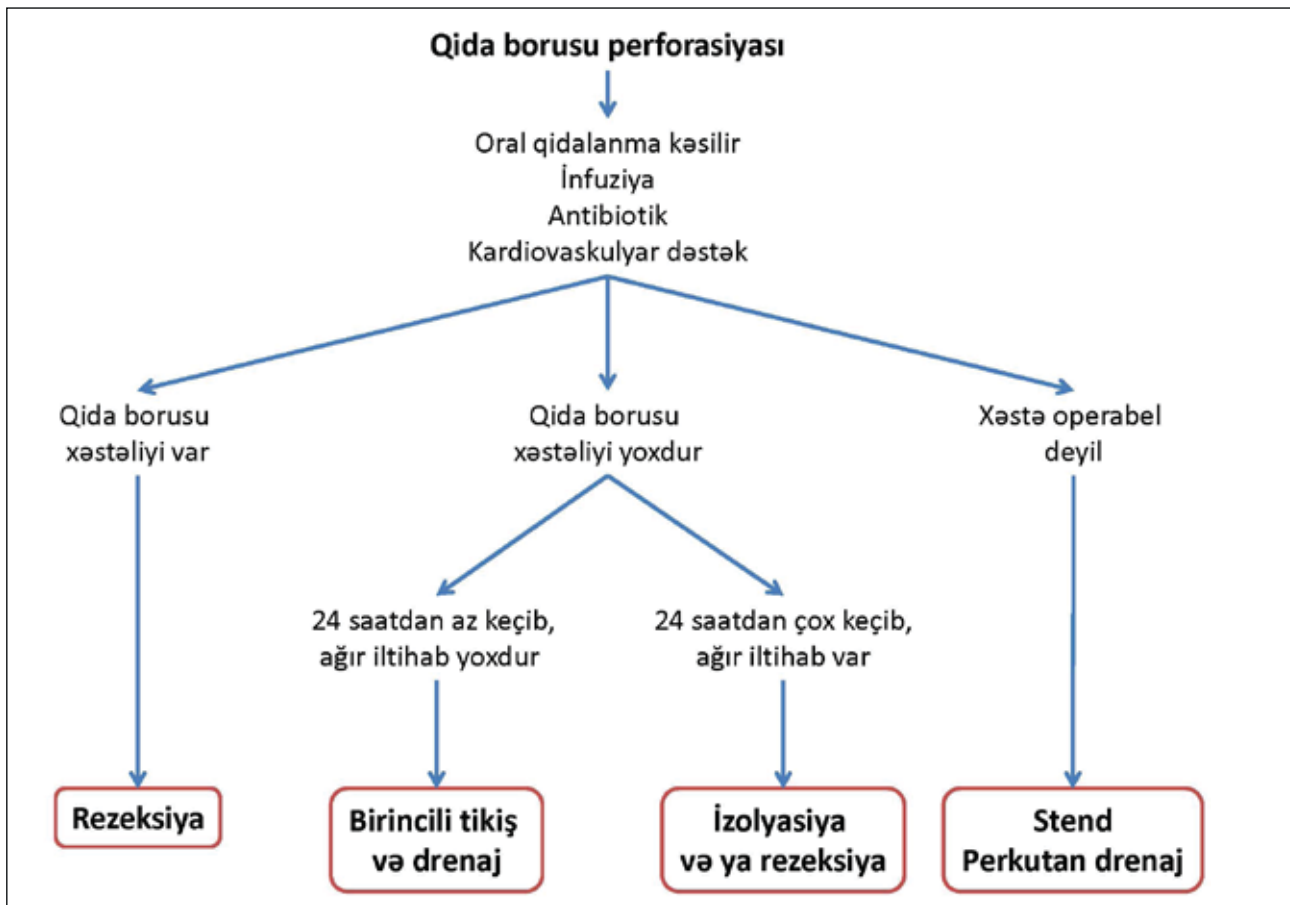
*Müalicə üsulları*

<b>Perforasiya dəliyinin tikilməsi</b>	Sağlam QB-da və erkən dövrdə (24 saat ərzində) aparılır. Selikli qişa və əzələ qatı ikiqat fasiləli tikişlərlə tikilir, əlavə olaraq plevra, periton səhifəsi və ya diafraqma ilə möhkəmləndirilir.
<b>Drenaj</b>	Perforasiya ətrafı nahiyyə drenaj olunur. Yeri tapılmayan kiçik perforasiya zamanı tətbiq edilir.
<b>Rezeksiya</b>	QB-nun perforasiya hissəsi sağlam hədudlarda rezeksiya edilir, proksimal uc boyundan çıxarılır, ezofaqostoma qoyulur, distal uc bağlanır və yeyunostoma qoyulur. Xəstənin vəziyyəti stabilləşdikdən sonra ezofaqoplastika edilir. Tikilməsi mümkün olmayan irəliləmiş, 48 saatdan çox keçmiş və QB-nun xəstəliyi səbəbindən baş vermiş perforasiya zamanı rezeksiya daha məqsədə müvafiqdir. QB-nun xəstəliyi səbəbindən baş vermiş erkən perforasiyaya görə rezeksiyadan bilavasitə sonra ezofaqoplastika əməliyyatı yerinə yetirilə bilər.
<b>İzolyasiya (diversiya, defunksiya)</b>	Perforasiyadan proksimal hissə boyuna çıxarılır və ezofaqostoma qoyulur, distal uc bağlanır, yeyunostoma qoyulur və perforasiya bölgəsi drenaj edilir. Mədə möhtəviyyətinin reflüksünü önləmək üçün perforasiya sahəsinə T-drenaj qoyula bilər. Dərialtı tunellə sol döş nahiyəsində ezofaqostoma formalaşdırıla bilər.
<b>Stent</b>	Əməliyyat mümkün olmayan hallarda taxılır.
<b>Konservativ</b>	<p>Perioperativ aparılır:</p> <ul style="list-style-type: none"> <li>• Oral qidalanmanın dayandırılması, yalnız parenteral qidalanma</li> <li>• Geniş spektrli antibiotiklər</li> <li>• Su-elektrolit balansının korreksiyası</li> <li>• Kardiorespirator dəstək müalicəsi</li> </ul>

*Müalicə taktikası*

- Perforasiya diaqnozu qoyulmuş xəstədə konservativ müalicə başlanılır və cərrahi müalicə ön planda tutulur.
- Cərrahi üsulun seçilməndə perforasiyanın lokalizasiyası, müddəti və QB-nun xəstəliyi mühüm rol oynayır (Şəkil ).

- Erkən mərhələdə (ilk 24 saatda) perforasiya dəliyinin tikilməsi və onun ətrafının adekvat drenajı tövsiyə edilir. Axalaziya səbəbindən QB-nun dilatasion hissəsinin erkən tapılan perforasiyasında dəliyin tikilməsi, əks tərəf miotomiyası və fundoplikasiya icra edilə bilər.
- Gecikmiş perforasiya (24 saatdan sonra), yerli iltihab və septik əlamətlər olan xəstələrdə 2 variantdan biri seçilir: *rezeksiya və ya izolyasiya (diverziya)*.
- QB-nun xəstəliyi (bədxassəli şişlər, striktur, yanıq dəyişiklikləri, peptik xoralar və s.) aşkar edildikdə müddətdən asılı olmayaraq ilk seçim üzvün rezeksiyasıdır (rezeksiya, ezofaqostoma, qidalandırıcı yeyunostoma). Ezofaqoplastika sonrakı mərhələdə planlı qaydada yerinə yetirilməlidir.
- QB-nun xəstəliyi olmayan və perforasiyadan 24 saatdan çox keçmiş xəstələrdə perforasiya sahəsinin izolyasiyası icra edilə bilər.
- Xəstənin vəziyyəti çox ağır olarsa endostent qoyulmalı və ətraf nahiyə perkutan drenaj olunmalıdır. Udlağa yaxın, qastroezofageal bölgənin və 6 sm-dən böyük perforasiyalar zamanı stent qoyulması məsləhət deyil.
- Boyun nahiyəsinin kiçik, dinamikada sepsis əlamətləri olmayan və natamam perforasiyalarda (mukoza zədələnir, əzələ qatı tamdır, intramural hematoma ola bilər) konservativ müalicə aparıla bilər.



*Şək. QB-nın perforasiyasında müalicə taktikası*

# QIDA BORUSUNUN YANIQLARI

## Tərif

- QB-nun aşındırıcı qatı kimyəvi maddələrlə zədələnməsidir.
- Ağır dərəcəli formaları şok, perforasiya, sepsis törədə bilər.

## Diaqnostik əlamətlər

- Anamnezdə aşındırıcı qatı maye və ya bərk maddə qəbulu
- Ağrılar, disfagiya
- Dodaqlarda və ağız boşluğunda (dil, yanaqlar, damaq) yanığ izləri
- Endoskopiyada udlaqda, QB və mədədə müxtəlif dərəcəli zədələnmələr

## Təsnifat

- *Ağırlıq dərəcəsinə görə:*

Dərəcə	Zədələnmə səviyyəsi	Endoskopik əlamətlər
<i>I dərəcəli</i>	Selikli qısa səviyyəsində zədələnmə	Hiperemiya və ödem, səthi mukozal eroziyalar
<i>II dərəcəli</i>	Selikli qısa və selikaltı qatın tam zədələnməsi. Əzələ qatında zədələnmə yoxdur və ya hissəvidir.	Selikli qatın qopması, hemorragiyalar, xoralar, ərplər, gec dövrdə qranulyasiya ocaqları
<i>III dərəcəli</i>	Zədələnmə QB-nun divarının bütün qatlarını əhatə edir, hətta ətraf orqanlara sirayət edir.	QB-nun divarının nekrozu, perforasiyası

- *Mərhələsinə görə:*

- » Kəskin nekrotik mərhələ (ilk 1-4-cü günlər)
- » Xoralaşma və qranulyasiya mərhələsi (ilk 2 həftə)
- » Orqanizasiya (çapıqlaşma, deformasiyalar və striktur əmələ gəlməsi) mərhələsi (2 həftədən sonra)

## Etiologiya

- Turşu və ya qələvi tərkibli qatı mayələrin və ya bərk maddələrin qəbulundan sonra meydana çıxır.
- Böyük şəxslərdə adətən suisid məqsədlə, uşaqlarda isə təsadüfən baş verir.

## Patogenezi

- Turşu tərkibli qatı maddələr selikli qişada və selikaltı əsasda koagulyasion nekroz törədir. Turşular QB-da nisbətən zəif, mədədə isə daha ağır zədələnmələrə səbəb olur. Erkən mərhələdə mədənin nekrozu, gec dövrdə isə antral stenoz baş verir.
- Qatı qələvi mayələrin qəbulundan sonra selikli qişada və selikaltı əsasda kollikvazion nekroz baş verir. Zədələnmə QB-da daha dərin, mədədə isə səthi olur.
- Mayələrin törətdiyi kimyəvi yanıqlarda QB boylama, bərk kimyəvi maddələrlə yanıqlarda isə QB-nun boyun şöbəsi zədələnir.

## Gedişi və ağırlaşmaları

- QB-nun yanığ zədələnmələrinin dərəcəsi kimyəvi maddənin miqdarı və konsentrasiyasından, ağırlaşmalar isə zədələnmələrin əhatə səviyyəsindən (bütün qişaları əhatə etməsi) asılıdır. Yüksək konsentrasiyalı kimyəvi maddələr daha ağır dəyişikliklər (qələvilər daha çox QB-da, turşular isə mədədə) törədirlər.
- QB-nun kimyəvi yanıqlarının 3 ağırlıq dərəcəsi ayrılır (yuxarıda).
- Səthi yanıqlardan sonra bir neçə gün ərzində deskvamasiya olunmuş epitel toxuması regenerasiya edir, adətən izsiz sağalır. Nadir hallarda ağırlaşmalar rast gəlinir.
- II və III dərəcəli zədələnmələrin gedişində 3 faza qeyd olunur:

<b>I mərhələ</b>	Kəskin nekrotik mərhələ, ilk 1-4-cü günləri əhatə edir, nekroz, ümumi iltihab sindromu və erkən ağırlaşmalar (şok, perforasiya, kəskin mediastinit, kəskin plevrit, kəskin peritonit, aortaya və (və ya) bronxa fistulizasiya, qanaxma, sepsis və b.) olur. Xəstələr ağız suyunu uda bilmirlər. Ona görə də aspirasiya ehtimalı yüksək olur.
<b>II mərhələ</b>	Xoralaşma və qranulyasiya mərhələsi, ilk 2 həftəni əhatə edir, nekroz sahələrində xoralar əmələ gəlir, sonra qranulyasiya baş verir. Fistullar, infeksiya ağırlaşmalar rast gəlinir.
<b>III mərhələ</b>	2 həftədən sonrakı dövrdə çapıqlaşma, deformasiyalaşma və striktur formalaşması inkişaf edir. Uzun müddətli strikturlar malignizasiya riskini artırır (1000 dəfədən çox).

## Ağırlaşmalar

- şok
- perforasiya – kəskin mediastinit, kəskin plevrit, kəskin peritonit, aortaya və (və ya bronxa) fistulizasiya



- qanaxma
- sepsis
- striktur formalaşması və malignizasiya

### Klinika

<b>Dodaqlarda, ağız boşluğunda və udlaqda ödem, qızarma</b>	İlkin əlamətdir. Əksər xəstələrdə rast gəlinir.
<b>Döş qəfəsində ağrılar</b>	Udqundan sonra artır. Xəstələr udmadan qorxur və ağız suyunu bayıra axıdırlar.
<b>Disfagiya</b>	Xarakterik əlamətdir
<b>Şok və sepsis əlamətləri</b>	Ağır dərəcəli yanıqlarda və ağırlaşmalarda rast gəlinir.
<b>Obyektiv müayinədə</b>	Ağızda və ağız ətrafında yanıq dəyişiklikləri, sepsis və şok əlamətləri

### Diaqnostika

#### Şübhə

- Anamnezində aşındırıcı maddə qəbulu, disfagiya, boyunda, döş qəfəsində və ya qarında ağrılar. Xəstənin ümumi vəziyyətinin ağır olması
- Huşsuz xəstələrin dodaqlarında, ağız ətrafında və ağız boşluğunda yanıq izləri, yanıq dəyişiklikləri (dilin deskvamasiyası, dərinin aşınması, rəng dəyişiklikləri)

#### Dəqiqləşdirmə

- İlkin dəqiqləşdirmə müayinəsi endoskopiyadır.

<b>Kontrastlı Rhqrafiya</b>	Suda həll olan kontrast maddə ilə aparılır. Erkən mərhələdə perforasiya və aspirasiyanın qiymətləndirilməsi, gec dövrdə isə striktur və fistulun diaqnostikası üçün
<b>Ezofaqoskopiya</b>	Yanıqın dərəcəsinin müəyyənləşdirilməsi üçün ilk 24 saat ərzində aparılır.
<b>KT</b>	Ərtaf orqanların vəziyyətinin qiymətləndirilməsi üçün

## Müalicə

- QB-nun kimyəvi yanıqlarında müalicə tədbirləri travma almış xəstəyə yardım prinsipi üzərində qurulur: əvvəl xəstə stabilləşdirilir sonra spesifik tədbirlər həyata keçirilir (Şəkil 1).

### İlk həkim tədbirləri

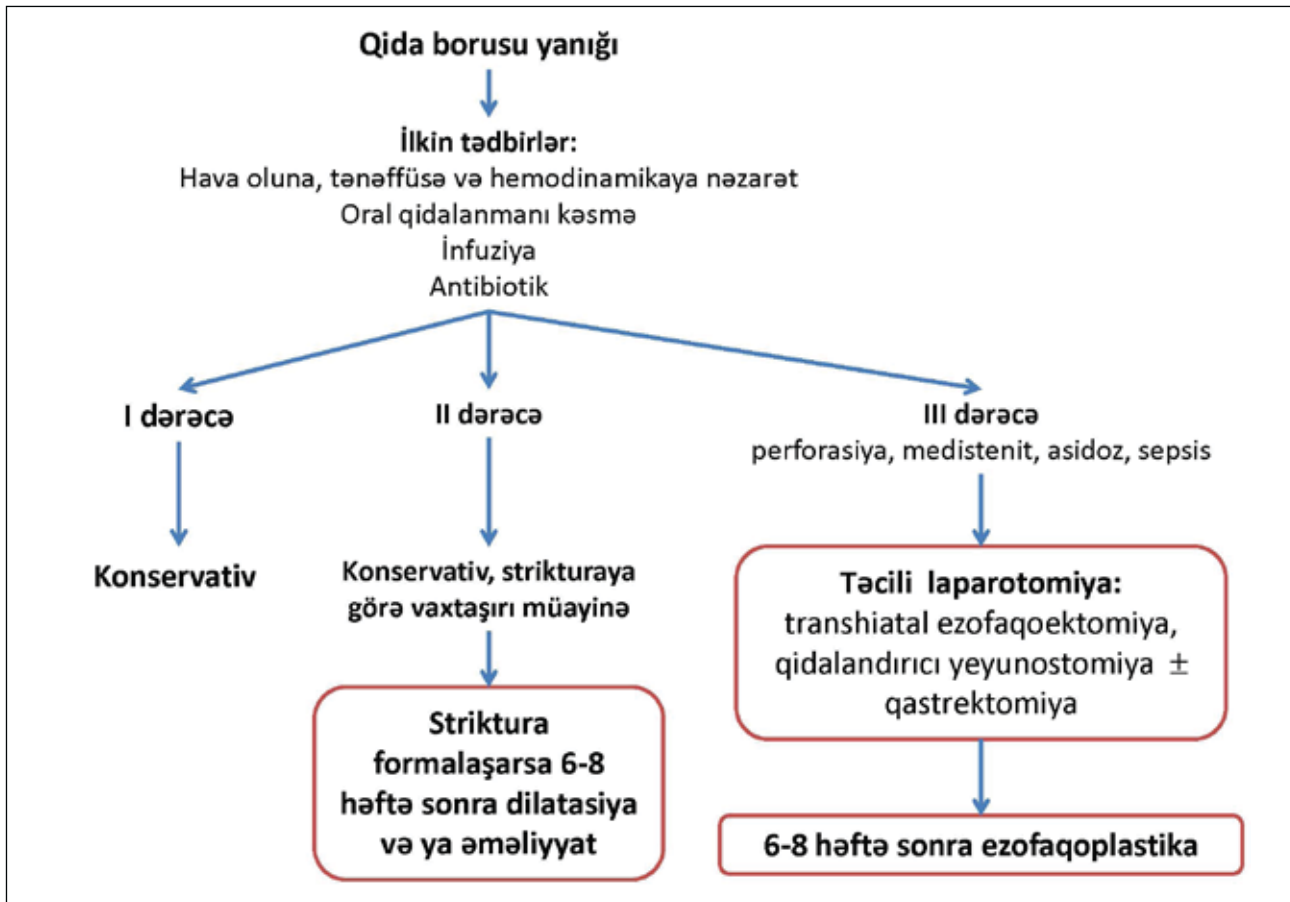
<b>Hava yoluna nəzarət</b>	Aspirasiyanın profilaktikası üçün oral qidalanmanın dayandırılması və oral aspirasiya. Dil, udlaq və epiqlottusda böyük ödem olarsa – təcili traxeostomiya
<b>Tənəffüsə nəzarət</b>	Oksigen verilir, aspirasiyalarda intubasiya
<b>Hemodinamika</b>	İnfuziyon terapiya, inotrop müalicə
<b>Ağrıkəsicilər</b>	Bütün xəstələrdə
<b>Antibiotiklər</b>	Geniş spektrli antibiotiklər
<b>Qusdurma</b>	Əks göstərişdir
<b>Steroid preparatları</b>	Faydası mübahisəlidir
<b>Qidalandırma</b>	İlk günlər yalnız parenteral qidalandırma, sonra enteral (nazaoqastral zond və ya yeyunostomiya ilə) qidalanma
<b>Nazoaqstral zond</b>	Mədənin zədələnməsi və QB-nun perforasiyası olmayan xəstələrdə yalnız endoskopik nəzarət altında qoyulur

### Spesifik müalicə

- I dərəcəli yanıqlarda konservativ tədbirlər yetərli olur. Xəstələr bir neçə gün sonra ambulator müalicəyə göndərilirlər.
- II dərəcəli yanıqlarda nazaoqastral zondla qidalandırma davam etdirilir və striktura görə vaxtaşırı endoskopik və kontrastlı şüa müayinələri aparılır. Stiktur formalaşana qədər balon (buj) dilatasiyası və göstərişə görə 6-8 həftədən sonra cərrahi əməliyyat edilir.
- III dərəcəli yanıqlarda QB-nun və mədənin geniş, dərin nekrozu olarsa (perforasiya, davamlı ağrılar, asidoz) təcili cərrahi əməliyyat icra edilir. Laparotomiya vaxtı mədənin vəziyyəti qiymətləndirilir, transhiatal ezofaqektomiya və servikal ezofaqostomiya yerinə yetirilir, qidalandırıcı

yeyunostomiya qoyulur. Xəstənin qidalandırılması üçün qastrostomiya məsləhət deyil. Çünki mədə büzüşür və gələcək ezofaqoplastika imkanları aradan qalxır. Mədənin nekrozu qastrektomiyaya göstərişdir. 6-8 həftədən sonra ezofaqoplastika icra olunur.

- Gec mərhələdə striktura və bədxassəli xəstəliklərə görə müntəzəm müayinələr (Rh-qrafiya, endoskopiya) və müalicə (dilatasiya, rezeksiya) aparılır.



Şəkil 1. QB-nun yanıqlarında müalicə taktikası

# QIDA BORUSUNUN XOŞXASSƏLİ TÖRƏMƏLƏRİ

## Təsnifat

- QB-nun xoşxassəli törəmələri rastgəlmə tezliyinə görə ardıcılığı:
  - » Barret ezofaqusu
  - » Gastrointestinal stromal şişlər
  - » Leyomioma
  - » Poliplər
  - » Hemangioma
  - » Qranulyar mioblastoma
  - » Sislər
  - » Digər törəmələr

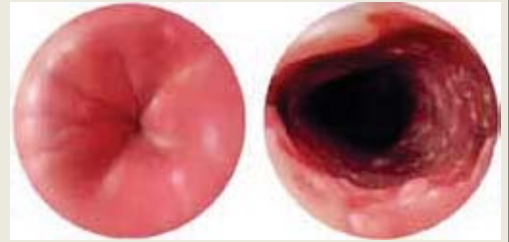## BARRET EZOFAQUSU

### Tərif

- QB-nun distal hissəsində, normal yastı epitelin sütünşəkili epitel ilə əvəz olunmasıdır (metaplaziyasıdır). Sütünşəkili epitel intestinal tipli olur, yəni Goblet hüceyrələri müəyyən olunur (Şəkil 1).
- Az hallarda stabil qalır, əksər hallarda isə progressivləşərək displaziya, hətta xərçəng, xora, qanaxma və daralma kimi ağırlaşmalara gətirib çıxarır.

### Diagnostik əlamətlər

- Tipik və atipik reflüks əlamətləri
- Endoskopiyada QB-nun ağımtıl epitelinin cəhrayı epiteli ilə əvəzlənməsi
- QB distal hissəsindən götürülmüş biopsiya materialının morfoloji müayinsəsində intestinal metaplaziya



Şəkil 1. Barret ezofaqusu

## Təsnifat

Ağırliq dərəcəsi (histoloji)	<ul style="list-style-type: none"><li>• Metaplaziya</li><li>• Aşağı dərəcəli displaziya</li><li>• Yüksək dərəcəli displaziya</li><li>• Adenokarsinoma</li></ul>
------------------------------	---

## Rastgəlmə

- Endoskopiya zamanı Barret ezofaqusu 2%, reflüks-ezofagiti olan xəstələrdə

isə 10-15% hallarda müəyyən olunur.

- Uzunmüddətli reflüks xəstəliyi və hiatal yırtıq olan insanlar arasında daha çox rast gəlinir.

### Etiologiya

- Reflüks xəstəliyi əsas səbəb hesab edilir.

### Patogenez

- Reflüks nəticəsində mədənin turş şirəsi və öd QB-nun normal yastı epitelini zədələyir, qoruyucu mexanizm kimi intestinal metaplaziya baş verir.
- Barret ezofagusu olan xəstələrdə aşağı sfinkterin tonusu və QB-nun peristaltikası çox zəif olur. Eyni zamanda hiatal yırtıq xeyli çox (80%) rast gəlinir.

### Gedişi və ağırlaşmaları

- Metaplaziya xəstələrin təxminən 1/3- stabil gedişli olur.
- Çox az hallarda səbəb aradan qaldırıldıqdan sonra (antireflüks əməliyyatından sonra) repressiya (10-20%) baş verir.
- Əksər hallarda (>50%) metaplaziya progressivləşərək aşağı dərəcəli displaziya, yüksək dərəcəli displaziya və adenokarsinom mərhələlərinə keçir, ağırlaşmalara səbəb olur.

### Ağırlaşmalar

<b>Xoralar</b>	Xəstələrin 50%-də rast gəlinir. Eroziyalardan fərqli olaraq kolumnar epitel tam penetrasiya edir (mədə xoraları kimi). GERX-li xəstələrdə xora adətən Barret ezofagiti mənşəli olur. Ağrılar, qanaxma, perforasiya və penetrasiya inkişaf edə bilər.
<b>Striktur</b>	30-50% hallarda rast gəlinir. Distal və proksimal lokalizasiyaya olur. Distal strikturlar qastroezofageal birləşmədə, proksimal strikturlar isə QB-nun orta və yuxarı hissələrində yerləşir.
<b>Displaziya</b>	Metaplaziyadan sonrakı mərhələ kimi aşağı dərəcəli displaziyaya (5-10%), sonra yüksək dərəcəli displaziyaya transformasiya baş verir. Yüksək dərəcəli displaziyanın <i>in situ</i> karsinom ilə differensiasiyası çox çətin və 50% hallarda invaziv adenokarsinoma çevrilir.

<b>Adenokar- sinoma</b>	Barret ezofaqusu xərçəngünü xəstəlik hesab edilir, xərçəng riski 50-100 dəfə artır, xərçəng ehtimalı isə 10%-dir. Xərçəngin ehtimal olunan inkişaf mərhələləri: metaplaziya → aşağı dərəcəli displaziya → yüksək dərəcəli displaziya → adenokarsinoma
-------------------------	---

### Klinika

- Bəzən asimptomatik gedişli olur. Endoskopik müayinə zamanı aşkar edilir.
- Əksər xəstələrdə uzunmüddətli reflüks anamnezi olur:
  - » Tipik simptomlar: qıçırma, reqrqitasiya
  - » Atipik simptomlar: ağrılar, disfagiya, qanaxma, arıqlama və b.

### Diagnostika

#### Şübhə

- QERX, hiatal yırtıq, striktur və xora olan xəstələrdə endoskopik müayinə zamanı şübhəli görüntü (QB-nun ağımtıl epitelinin qırmızımtıl epiteli ilə əvəzənməsi) Barret ezofqusuna şübhələri artırır.

#### Dəqiqləşdirmə

- Diaqnozun dəqiqləşdirilməsi üçün QB-nun distal hissəsindən endoskopik biopsiya materialının götürülməsi lazımdır.
- Patohistoloji müayinələrdə intesinal tipli kolumnar epitelinin aşkar olunması diaqnozu dəqiqləşdirir.

### Müalicə

Müalicə tədbirləri 3 qrupa bölünür:

<b>Reflüksün müalicəsi</b>	Anatasid preparatları – simptomları azaldır. Mədə turşusunun təsirini azaltsa da selikli qişaya ödəm zədələyici təsirini aradan qaldırmır. Antireflüks əməliyyatı – turşu və öd reflüksünü aradan qaldırır, metaplazianın reqressiyası ehtimalı artır (10-20%). Xərçəng inkar olunduqda tətbiq edilir.
<b>Barret epitelinin aradan qaldırılması</b>	Metaplaziya və displaziyalarda istifadə edilir: <ul style="list-style-type: none"> <li>• Fotodinamik terapiya</li> <li>• Radiotezlikli destruksiya</li> <li>• Termal destruksiya</li> <li>• Mukozal reseksiya</li> <li>• Arqon koaqulyatorla destruksiya</li> <li>• Digər</li> </ul>

<b>Ağırlaşmaların müalicəsi</b>	Dilatasiya – strikturlarda tətbiq edilir Rezeksiya – ağır dərəcəli displaziya və xərçəngdə istifadə edilir Destruksiya - ağır dərəcəli displaziya
---------------------------------	---

### *Müalicə taktikası*

- Müalicə üsulunun seçilməsində xəstəliyin mərhələsi və ağırlaşmaları nəzərə alınır.

<b>Metaplaziya</b>	2 variantdan biri seçilir: <ul style="list-style-type: none"> <li>• Fundoplikasiya - ən çox tövsiyə olunan yanaşma</li> <li>• Antiasid müalicə (hidrogen körüyü blokatorları) və vaxtaşırı biopsiya materialının götürülməsi</li> </ul>
<b>Aşağı dərəcəli displaziya</b>	Xəstələr 1-2 ay hidrogen körüyü blokatorları ilə müalicə olunur və təkrar biopsiya edilir. Bu müddətdə antiasid müalicə iltihabı azaldır və displaziyanı dəqiqləşdirməyə imkan verir. Təkrar biopsiyada metaplaziya və ağır dərəcəli displaziya müəyyən edildikdə uyğun müalicə aparılır. Aşağı dərəcəli displaziyalarda: <ul style="list-style-type: none"> <li>• Fundoplikasiya</li> <li>• Antiasid müalicəyə davam etdirilir</li> <li>• Ablativ üsullar tətbiq oluna bilər.</li> </ul>
<b>Yüksək dərəcəli displaziya</b>	Gənc xəstələrdə ezofaqektomiya tövsiyə edilir. Bu xəstələrin 30%-də morfoloji adenokarsinoma müəyyən olunur. Yaşlı və əməliyyata əks-göstərişi olan xəstələrdə hər 3-4 aydan bir endoskopik müayinə aparılmalıdır. Ablasion texnika tətbiq edilə bilər.
<b>Adeno-karsinom</b>	Ezofaqektomiya göstərişdir.
<b>Xora</b>	Antiasid müalicəsi, endoskopiyanın təkrarlanması. Xoranın residivi olduqda antireflüks əməliyyatı icra edilir.
<b>Striktur</b>	Pnevmatik balon dilatasiyası və antiasid müalicə. Strikturun residivi fundoplikasiya və əməliyyatdaxili dilatasiyaya göstərişdir.

## LEYOMİOMA VƏ DİGƏR XOŞXASSƏLİ TÖRƏMƏLƏR

### Rastgəlmə

- Toplumda bu törəmələr çox az rast gəlir. Ən çox (~50%) gastrointestinal stromal tumorlar və leyomiomalar, daha sonra poliplər müəyyən olunurlar. Hemangiomalar və mioblastomlar nadir törəmələrdir.
- Adətən 20-50 yaşlı insanlar arasında müşahidə olunur.

### Gedişi və ağırlaşmaları

- Xoşxassəli törəmələrin əksəriyyəti böyüməyə meyillidirlər. Lakin onların bədxassəli törəmələrə keçmə ehtimalı aşağıdır.

### Klinika

- Törəmənin ölçüləri və lokalizasiyasından asılı olaraq klinik əlamətlər dəyişir.
- İntroluminal törəmələr (poliplər) obstruksiya törədir, disfagiya, qusma, aspirasiya əlamətləri ilə təzahür edirlər.
- Kiçik intramural törəmələr (GİST, leyomioma) simptomuz gedişlidirlər, böyük ölçülərə çatdıqda (>5 sm) disfagiya və retrosternal ağrılar üzə çıxır.

### Diaqnostika

- Kontrastlı ezofaqografiya, endoskopiya, KT/MRT və endoskopik USM əsas diaqnostika üsullarıdır. Bu müayinələrdə mənəfi birtərəfli sıxan, hamar divarlı kütlə təyin edilir.
- İntromural törəmələrdə endoskopik biopsiya məsləhət deyil. Çünki o, enukleasiya əməliyyatını çətinləşdirir.

### Differensial diaqnostika

- Bu törəmələr ilk növbədə QB-nun xərçəngi ilə differensiasiya edilməlidir. Xərçəngdə mukozal zədələnmə görünür. Biopsiya materialının morfolojiyası dizaqnozun verifikasiyasını təmin edir. Xoşxassəli intramural törəmələrdə isə selikli qişa adətən normal olur.
- Görüntüləmə diaqnostika üsulları ilə xoşxassəli törəmələri bir-birindən fərqləndirmək çətin olur.
- Dəqiq differensiasiya üçün patohistoloji müayinə çox vacibdir.

### Müalicə

- İntroluminal törəmələr adətən endoskopik yolla çıxarılır.
- Simptomatik və böyüyən intramural törəmələr torakoskopik, laparoskopik və ya açıq yolla çıxarılır (enukleasiya). Əməliyyat vaxtı mukoza zədələnməməlidir.



### QB-nun sistləri

- Anadangəlmə (bronxogen, enterogen) və qazanılmış (retension) olurlar.
- Adətən orta və distal ezofaqusda yerləşirlər.
- Klinikası və diaqnostikası digər xoşxassəli törəmələrdən fərqlənmir.
- Simptomatik formaların cərrahi çıxarılması tövsiyə olunur.

# QIDA BORUSUNUN BƏDXASSƏLİ TÖRƏMƏLƏRİ

## Tərifi

- QB-nun yastı epitelindən (yastı hüceyrəli xərçəng), metaplastik epitelindən (adenokarsinom) və digər toxumalarından inkişaf edən bədxassəli törəmələrdir.

## Diagnostik əlamətlər

- Disfagiya, odinofagiya, arıqlama, qanaxma, yeməkdən sonra öksürək, səs dəyişiklikləri
- Endoskopiya da törəmə
- Biopsiya materialında bədxassəli törəmə

## Rastgəlmə tezliyi

- Bütün kanserlərin 1,5%, qastrointestinal sistemin kanserlərinin isə 7%-ni təşkil edir.

## Təsnifatı

### Hisopatoloji

- **Yastı hüceyrəli xərçəng.** QB-nun yastı epitelindən inkişaf edir. 60-80% hallarda rast gəlir. QB-nun orta toraks hissəsində daha çox (32%) yerləşir və əksər hallarda multisentrik olur.
- **Adenokarsinoma.** Vəzi tipli xərçəngdir. Əksər hallarda multisentrik deyil. Distal və proksimal hissələrdə daha çox yerləşir. Əksər ölkələrdə 10-30% hallarda rast gəlir. Son illər rastgəlmə tezliyi artmaqdadır və bəzi ölkələrdə 50%-ə çatır.
- **Digər.** Az rast gələn (0,5-1,5%) birincili və metastatik kanserlərə kiçik hüceyrəli xərçəng, melanoma, leyomiosarkoma, limfoma və b. aiddir.

### Mərhələlər

- **I mərhələ** - törəmə selikaltı qatdan kənara çıxmır.
- **II mərhələ** - törəmə QB-nun bütün qatlarını tutur və ya regional limfa düyünlərinə yayılır.
- **III mərhələ** - törəmə QB-nun ətrafındakı piy toxumasına və yerli limfa düyünlərinə və ya yaxın orqanlara yayılır.
- **IV mərhələ** - uzaq metastazlar (boyun və ya seliak limfa düyünləri, uzaq orqanlar) müəyyən edilir.

## Etiologiya (risk faktorları və kanserogen xəstəliklər)

- *Yastı hüceyrəli xərçəngin risk faktorları*
  - » Siqaret çəkmə
  - » Mütəmadi alkoqol qəbulu
  - » Nitrozaminli qidaların müntəzəm qəbulu
  - » Qidada vitamin A, C, E, riboflavin, Zn çatmazlığı
  - » Daimi qaynar (isti) qida və maye qəbulu
  - » Human papilloma virus
  - » Plummer-Winson sindromu
  - » Tilozis
  - » Yanıqlar
  - » Axalaziya
- *Adenokarsinomun risk faktorları*
  - » Barret ezofaqusu
  - » QERX
  - » Köklük
  - » Siqaret çəkmə

## Patogenezi

- Digər xərçənglər kimi dəqiq məlum deyil.
- Adenokarsinomların inkişafında **metaplaziya** → **aşağı dərəcəli displaziya** → **yüksək dərəcəli displaziya** → **xərçəng** mərhələləri məlumdur.

## Klinik gediş və ağırlaşmalar

- Xərçəngin inkişafı adətən mukozadan başlayır, sonra boylama və dərinə doğru inkişaf edərək selikaltı, əzələ qatlarına, yaxın limfa düyünlərinə və ətraf orqanlara yayılır.
- Yayılma dərəcəsi və müalicə kursları yaşam müddətinə təsir edən ən önəmli amillərdir.
- Erkən mərhələlərdə kurativ müalicələrdən sonra 5-illik yaşam 20-30%, gec mərhələlərdə ortalama yaşam 6 ay -1 il təşkil edir. Qida azlığı, aspirasion pnevmoniya, traxeobronxial fistul xərçəngin ən çox rast gəlinən ağırlaşmalarıdır.
- TNM klassifikasiyasına görə yayılmanın 4 mərhələsi ayırılmalıdır (yuxarıda).

## Ağırlaşmalar (ən çox rast gəlinən ağırlaşmalar)

- Arıqlama
- Aspirasion pnevmoniya
- Traxeobronxial fistul

## Klinika

<b>Asimptomatik</b>	Erkən mərhələdə xəstəliyin gedişi asimptomatik olur və ya xərçəng əlamətləri ilə xərçəngönü xəstəliklərin simptomları üst-üstə düşürlər.
<b>Disfagiya</b>	Xarakterik əlamətdir. Erkən mərhələlərdə bərk, sonrakı mərhələlərdə isə duru qidaların udulması çətinləşir.
<b>Odinofagiya</b>	Xəstəlik irəlilədikcə udma aktı ağrılı olur.
<b>Arıqlama</b>	Xəstələrin 50%-dən çoxunda rast gəlinir.
<b>Digər əlamətlər</b>	Öksürək - aspirasiya və ya traxeo-bronxial fistula bağlıdır. Səsin karlaşması –törəmənin qayıdan sinirə invaziyasına xarakterikdir. Daimi ağrılar - törəmənin sinirlərə və sümüyə invaziyasına xasdır. Qanaxma – az rast gəlinir, şiş toxumasının parçalanması əlamətidir.

## Diagnostika

### Şübhə

- Disfagiya, odinofagiya, arıqlama, qanaxma, yeməkdən sonra öksürək, səs dəyişiklikləri
- Anamnezdə Barret ezofqusu, yanıq, striktur, axalaziya
- Rh-qrafiya və ya KT-də QB-nun törəməsi, daralması, fistulu

### Dəqiqləşdirmə

- Endoskopiya və biopsiya materialının morfoloji müayinəsi

### Mərhələnin təyini

- Mərhələnin təyini üçün KT, EndoUSM, göstərişə görə PET və digər müayinələr edilir.

<b>EndoUSM</b>	Törəmənin qatlara yayılmasını müəyyən etmək üçün ən dəqiq üsuldür.
<b>KT</b>	Ərtaf orqanlara yayılmanın qiymətləndirilməsi üçün vacib müayinədir.

<b>PET</b>	Ətraf və uzaq orqanlara yayılmanın qiymətləndirilməsi üçün aparılır.
<b>Biopsiya</b>	Diaqnozu təsdiqləyən müayinədir.
<b>Digər</b>	Rezektabelliğin qiymətləndirilməsi üçün diaqnostik mediastinoskopiya, diaqnostik torakoskopiya, diaqnostik laparoskopiya

## Müalicə

### Müalicə üsulları

<b>Cərrahi</b>	<p>Ən radikal müalicə üsuludur. QB tam və ya hissəvi çıxarılır, mədədən hazırlanmış boru, yoğun bağırsağ və ya nazik bağırsağ seqmenti ilə plastika olunur. Cərrahi əməliyyat üsulları:</p> <ul style="list-style-type: none"> <li>» Total ezofaqektomiya və servikal anastomoz.</li> <li>» Subtotal ezofaqektomiya və intratorakal anastomoz qoyulması</li> <li>» Ezofaqogastroektomiya və distal yarıda anastomoz qoyulması – distal adenokarsinomalarda aparılır.</li> </ul> <p>Rezektabel törəmələrdə ilk seçimdir:</p> <ul style="list-style-type: none"> <li>» Törəmənin yaxın orqanlara yayılması (qayıdan sinirə təzyiq, Horner sindromu, fistullar, plevraboşluğunda maye, endoskopik ultrasonoqrafiyada yaygın infiltrasiya, əməliyyat zamanı divara aralığında geniş yayılmalar, <math>T_4</math>) yoxdur.</li> <li>» Törəmənin distant yayılmaları yoxdur.</li> <li>» Xəstədə ağır yanaşı xəstəliklər yoxdur.</li> </ul>
<b>Endoskopik mukozal rezeksiya</b>	Seçilmiş xəstələrdə və erkən mərhələdə ( $T_1$ ) tətbiq edilir.
<b>Kimya terapiyası</b>	Adenokarsinomalarla müqayisədə yastı hüceyrəli karsinoma kimya terapiyasına az həssasdır. Radio- və kimya terapiyasının kombinasiyası daha səmərəlidir.
<b>Radioterapiya</b>	Yastı hüceyrəli xərçəngdə palliativ məqsədlə aparılır. Təkbaşına az effektivdir. Kimyaterapiya ilə birlikdə daha təsirlidir və bu kombinasiya erkən mərhələdə radikal müalicə kimi və ya əməliyyatın dövründə mərhələni azaltmaq üçün aparılır.

<b>Palliativ</b>	<p>Palliativ müalicə üsulları obstruksiyanın aradan qaldırılması və ağırlaşmaların müalicəsi üçün tətbiq edilir:</p> <ul style="list-style-type: none"> <li>» Radio- və kimya terapiyası</li> <li>» Yan-yol əməliyyatları (hazırda az istifadə olunur)</li> <li>» Ezofaqus stentləri (hazırda çox tətbiq edilir)</li> <li>» Lazer şüaları ilə rekanalizasiya</li> </ul>
------------------	---

### *Müalicə taktikası*

- Yastı hüceyrəli xərçəng
  - » Erkən mərhələdə endoskopik mukozal eksiziya və ya cərrahi rezeksiya (total və ya subtotal ezofaqoektomiya) və ya kimya+radioterapiya tətbiq edilə bilər.
  - » Rezektabel törəmələrdə yalnız kimya+radioterapiya və ya kimya+radioterapiya, sonra cərrahi müalicə tətbiq oluna bilər.
  - » Yastı hüceyrəli xərçəngdə təkbaşına kimya terapiyası, radioterapiya və adyuvant kimya terapiyası səmərəsizdir.
  - » Qeyri-rezektabel törəmələrdə kimya+radioterapiya və ya palliativ müalicə üsulları tətbiq edilə bilər.
  
- Adenokarsinoma
  - » Erkən mərhələdə endoskopik mukozal eksiziya və ya cərrahi rezeksiya tətbiq edilə bilər.
  - » Rezektabel törəmələrdə əməliyyatdan əvvəl kimya+radioterapiya tətbiq edilə bilər.
  - » Adenokarsinomalarda təkbaşına radioterapiya effektiv deyil.
  
- Qeyri-rezektabel şişlər və ağırlaşmalar
  - » Qeyri-rezektabel törəmələrdə kimya+radioterapiya və ya palliativ müalicələr tətbiq edilə bilər.
  - » Ezofaqo-traxeal fistul - üzəri örtülü stent taxılması ilk seçimdir.
  - » QB-nun tıxanması - udlaqdan 2 sm distal törəmələrdə stent taxılması ilk seçimdir. Lazer şüası ilə rekanalizasiya, ardınca radioterapiya tətbiq edilə bilər. Qidalandırıcı stomalara nadir hallarda ehtiyac yaranır.

# QIDA BORUSUNUN HƏRƏKİ FUNKSİYASININ POZULMALARI

## Tərif

- QB-nun əsas funksiyası peristaltizm hesabına qidanı udlaqdan mədəyə ötürməkdir. Bu proses əzələlərin funksional və ya QB-nun üzvi dəyişiklikləri nəticəsində pozula bilər.
- QB-nun əzələlərinin funksiyasının pozulması funksional xəstəliklər adlanır.

## Diaqnostik əlamətləri

- Disfagiya, ağrı və s.
- Endoskopiya və digər müayinələrdə üzvi dəyişiklik yoxdur
- Funksional müayinələrdə dismotorika

## Təsnifatı

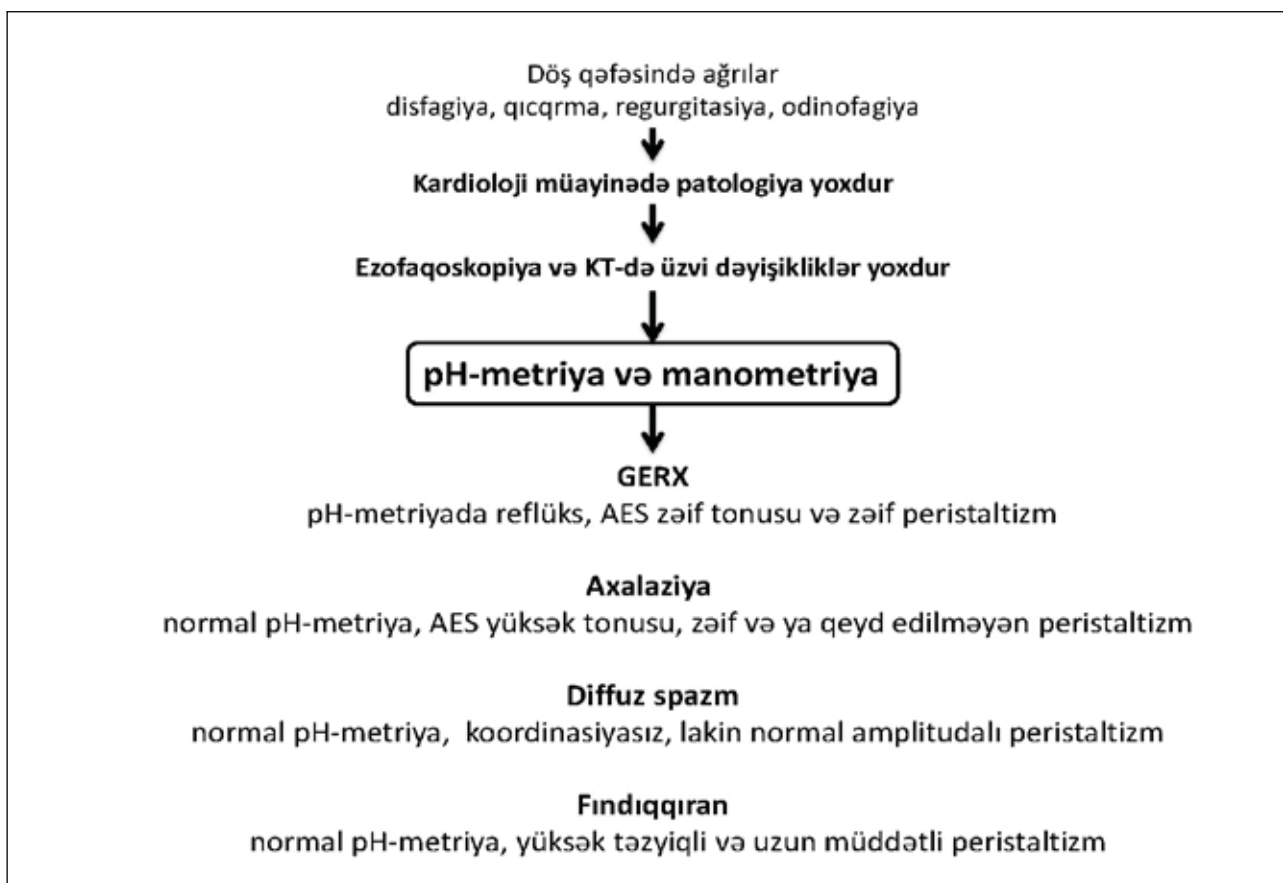
### Əzələ tipinə görə

- Eninəzolaqlı əzələlərin dismotorikası (orofaringeal disfagiya)
- QB-nun sayə əzələlərinin dismotorikası
  - » Birincili
    - ◇ Axalaziya
    - ◇ Diffuz və seqmentar ezofageal spazm
    - ◇ “Fındıqqıran” QB (Nutcracker)
  - » İkincili – digər xəstəliyə(lərin)in (kollagen vaskulyar xəstəliklər, neyromuskulyar xəstəliklər, endokrin və metabolik pozğunluqlar) əlaməti, nəticəsi və ya ağırlaşmasıdır.

## Qida borusunun funksional xəstəliklərində diaqnostik taktika

- Döş ağrıları ilə müşayiət olunan xəstəliklərdə ilk növbədə kardioloji müayinələr edilir (Şəkil 1).
- Kardiak xəstəliklər inkar olunduqda və ya disfagiya dominantlıq etdikdə QB-nun üzvi xəstəlikləri və ikincili disfagiya törədən sistemik xəstəliklər araşdırılmalıdır. Bu məqsədlə kontrastlı rentgenoqrafiya və endoskopiya, göstərişlərə görə KT və endo-USM yerinə yetirilməlidir.
- QB-nun üzvi xəstəlikləri və sistemik xəstəliklər müəyyən edilmədikdə refleks- ezofagit araşdırılmalı və funksional xəstəliklərlə differensiasiya (manometriya və pH-metriya) aparılmalıdır.

- İlk növbədə reflüks xəstəliyini təsdiq və ya inkar etmək lazımdır. Çünki reflüks xəstəliyi ən çox rast gəlinən xəstəliklərdəndir, ikincili dismotorika törədən xəstəliklər arasında ilk yeri tutur və yanlış olaraq cərrahi əməliyyat (fundoplikasiya) icra edilərsə, birincili dismotorikani ağırlaşdırma bilər. Ona görə də disfagiya və döş ağrıları olan bütün xəstələrdə reflüks xəstəliyinin ağırlaşmaları, QB-nun üzvi və digər funksional xəstəliklərinin təsdiqi (inkarı) məqsədi ilə diaqnostika prosesi davam edilməlidir.
- 24 saatlıq pH-metriyada reflüks, ezofagusun aşağı sfinkterinin zəif tonusu və zəif peristaltizmin müəyyən edilməsi reflüksə bağlı ikincili dismotorika üçün xarakterikdir.
- Normal pH-metriya, aşağı sfinkterin yüksək tonusu, zəif və ya müəyyən edilməyən peristaltizm axalaziya üçün xarakterikdir.
- Normal pH-metriya, koordinasiyasız, lakin normal amplitudlu peristaltizm ezofagusun diffuz spazmı üçün xarakterikdir.
- Normal pH-metriya, yüksək təzyiqli və uzunmüddətli peristaltizm "fındıqqıran" QB-na xarakterikdir



*Şəkil 1. QB-nun funksional xəstəliklərinə şübhə zamanı diaqnostik taktika*

### **Eninə zolaqlı əzələlərin dismotorikası (orofaringeal disfagiya)**

- Kriko- və orofaringeal əzələlərin diskordinasiyası (spazm, kövşəmə) nəticəsində meydana çıxır.



- Udmanın pozulması (orofaringeal disfagiya), çəçimə və aspirasiya xarakterik əlamətləridir.
- Klassik olaraq 5 qrup səbəbləri müəyyən edilmişdir:
  - » Neyrogenik
  - » Miogenik
  - » Striktur
  - » Yatrogen
  - » Mexanik səbəblər
- Bu səbəblər udma vaxtı yuxarı sfinkterin boşalması və ya faringeal əzələlərin yığılmasına mane olmaqla udmanı pozurlar.
- Əksər hallarda əsas səbəb aradan qaldırıldıqdan sonra motorika bərpa olur. Əks halda aspirasiya baş verir. Yenidoğulmuşlarda ilk 2 həftə ərzində rast gəlir və adətən müalicəsiz aradan qalxır.
- Udmanın pozulması (orofaringeal disfagiya), çəçimə və aspirasiya xarakterik əlamətləridir.
- Kontrastlı Rh-qrafiyada kontrastın üst sfinkterdən keçməməsi və ya gec keçməsi görünür.
- Yuxarı sfinkterin boşalmaması və ya tonusunun yüksək olması xarakterik manometrik əlamətdir.
- Müalicəsi əsas xəstəliyə yönəlməlidir. Cərrahi əməliyyat nadir hallarda göstərişdir: normal faringeal yığılma fonunda yuxarı sfinkterin spazmı olduqda miotomiya əməliyyatı

## AXALAZIYA

### Tərif

- QB peristaltikasının kəskin zəifləməsi və ya olmaması, aşağı sfinkterin tonusunun artması və udma prosesində boşalmaması ilə xarakterizə olunan birincili funksional xəstəlikdir.
- Udma pozulması gedərək progressivləşir, qida borusunda genişlənmə baş verir, ağılaşmalar və xərçəng riski artır.

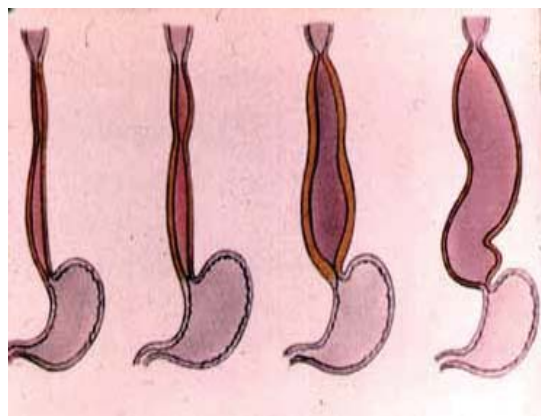
### Diaqnostik əlamətlər

- Disfagiya
- Görüntüləmədə distal ezofagusun daralması və daralmadan əvvəl QB-nun genişlənməsi
- Manometriyada (əsas diaqnostik müayinədir)
  - » peristaltizmin olmaması və ya çox zəif dalğalar
  - » aşağı sfinkterin yüksək təzyiqi (>40 mm Hg st)
  - » udma vaxtı aşağı sfinkterin az boşalması (mədədaxili təzyiqdən 10 mm Hg st. çox olması)
- Endoskopik USM və ya KT-də kütlənin (törəmənin) görünməməsi

### Təsnifat

#### Mərhələsinə görə

I mərhələ - disfagiya var, QB-nda genişlənmə yoxdur  
 II mərhələ - disfagiya və QB-nda boylama genişlənmə var  
 III mərhələ - disfagiya və regurgitasiyalar var, QB S-vari bağırsağın şəklini alır (Şəkil 1).



Şəkil 1. Q.B.-nin axalaziyası mərhələləri

### Rastgəlmə

- 1/100 000: 6/1000 tezlikdə, 30-50 yaşlı şəxslər arasında daha çox rast gəlinir. Cinsə görə rastgəlmə tezliyi fərqlənmir.

### Etiologiya və patogennez

- Dəqiq məlum deyil, 2 nəzəriyyə var:
  - » Neyron degenerasiyası
  - » Neyronların infeksiya ilə zədələnməsi (məsələn, Chagas xəstəliyi –

törədici Amerika triposonomasıdır).

- Mienterik kələfdəki (Auerbach kələfi) postqanqlionik inhibitor neyronların destruksiyası axalaziyanın etiologiyasında aparıcı mexanizm kimi güman edilir. Həmin neyronlar azot monooksid (NO) və vazoaaktiv intestinal peptid (VIP) sintez edərək sayə əzələləri boşaldırlar, yəni parasimpatik stimulyasiyaya əks funksiya göstəriirlər. Postqanqlionik inhibitor neyronların destruksiyası nəticəsində parasimpatik stimulyasiyaya əks reaksiya aradan qalxdığı üçün udma vaxtı həm peristaltika olmur, həm də aşağı sfinkterin tonusu artır.

### Gedişi və ağırlaşmaları

- Erkən mərhələlərdə distal daralma ilə yanaşı QB-nun diffuz genişlənməsi baş verir. Xəstəlik davam etdikcə QB genişlənərək S-vari bağırsağın şəkili alır.
- Uzun illər davam edən hallarda **ağırlaşmalar** baş verir:
  - » Aspirasion pnevmoniya;
  - » Kandida ezofagiti;
  - » Xərçəng (riski 7 dəfə artır).

### Klinika

<b>Disfagiya</b>	Əksər xəstələrdə olur. Həm duru, həm də bərk qida qəbulundan sonra rast gəlir. İlk vaxtlar duru qida qəbulundan sonra daha çox baş verir (paradoksal disfagiya).
<b>Requrgitasiya</b>	Xəstələin 60%-də rast gəlir. Adətən uzanmış vəziyyətdə baş verir, bəzən aspirasiyaya səbəb olur.
<b>Qıcqırma</b>	Xəstələin 40%-də rast gəlir. Reflükslə əlaqədar deyil, QB-da durğun qidaların fermentativ qıcqırmasına bağlı meydana çıxır.
<b>Döş ağrıları</b>	Xəstələin 40%-ində rast gəlir. Adətən yemək vaxtı olur. Başlanğıc mərhələdə daha şiddətli olur. QB-nun dilatasiyası artdıqca ağrıların intensivliyi azalır.

### Diaqnostika


#### Şübhə

- Aşağıdakı əlamətlərin hər hansı birinin olması axalaziya şübhə doğurmalıdır:
  - » Disfagiya
  - » Disfagiya baxmayaraq uzun müddət arıq və stabil çəkili xəstələr
  - » Paradoksal disfagiya

- » Requrgitasiya
- » Qıçırma
- » Döş ağrıları
- » Ağızdan pis iy gəlməsi
- » Rentgenoloji və endoskopik müayinələrdə QB-nun distal hissəsinin daralması
- » KT-də distal sfinkter nahiyəsində qalınlaşma.

### *Dəqiqləşdirmə*

- Axalaziyanın dəqiq diaqnostikası üçün ilk növbədə QB-nun üzvi xəstəlikləri inkar edilməlidir. Sonra QB-nun peristaltikası və aşağı sfinkterin tonusu funksional müayinələrlə qiymətləndirilməlidir.
- Diaqnoz əsasən manometriya üsulu ilə dəqiqləşdirilir.

Kontrastlı rentgeno-qrafiya	Distalda daralma (“quş dimdiyi” və ya “siçan quyruğu” simptomu) və proskimalda peristaltika etməyən genişlənmiş hissə. İrəli mərhələlərdə S-vari bağırsağa bənzər QB (intestinalizasiya simptomu) (Şəkil 2)	
Endoskopiya	Genişlənmiş QB, köhnə qida qalıqları, kandida ezofagiti, aşağı sfinkter səviyyəsində daralma	
Manometriya	QB-nun peristaltikasının olmaması və ya mənfəzi tam sıxmayan zəif dalğalar, aşağı sfinkterin tonusunun yüksək olması (> 40 mm Hg st.) və onun udma vaxtı yetərli boşalmaması	
KT və endoskopik USM	Şişlərlə differensiasiya etmək üçün aparılır	

*Şəkil 2. Q.B.-nin kontrastlı Rh qrafiya*

### *Diaqnostik meyarlar:*

- Disfagiya
- Distal ezofagusun daralması, proskimalda genişlənmə
- Manometriyada (əsas diaqnostik müayinədir):
  - » peristaltizmin olmaması və ya çox zəif dalğalar
  - » aşağı sfinkterin yüksək təziqi (>40 mm Hg st.)

- » udma vaxtı aşağı sfinkterin az boşalması (mədədaxili təzyiqdən 10 mm Hg st. çox olması).
- Endoskopik USM və ya KT-də kütlənin (törəmənin) görünməməsi.

### *Differensial diaqnostika*

- Diffuz və seqmentar ezofageal spazm;
- “Fındıqqıran” QB;
- Qatroezofageal reflüks xəstəliyi;
- Strikturlar;
- Distal sişlər (xüsusən yaşlı xəstələrdə son aylar yaranan disfagiya);
- Kardioloji xəstəliklər.

### **Müalicə**

#### *Müalicə prinsipi*

- Peristaltikanın konservativ (medikamentoz, fiziki üsullar və b.) bərpası mümkün olmadığı hallarda maneəni aradan qaldırmaq – aşağı sfinkterin genişləndirilməsi

#### *Müalicə metodları*

<b>Medikamentoz</b>	Kalsium kanalı blokatorları. 10% hallarda səmərəli olur. Yaşlı xəstələrdə dilatasiya və ya cərrahi əməliyyata əks-göstəriş olduqda tətbiq edilir.
<b>Endoskopik botilin ineksiyası</b>	Botulin asetilxolin sintezini blokada edir. İlkin vaxtlarda 60% hallarda effektiv olur. 2-3 il ərzində xəstələrin 30%-də residiv baş verir. Yaşlı xəstələrdə dilatasiya və cərrahi müalicəyə əks-göstəriş olduqda istifadə olunur.
<b>Endoskopik dilatasiya</b>	İlkin vaxtlarda 70-80% hallarda effektivdir. 10 il ərzində klinik effekt 50% azalır. Perforasiya hadisələri rast gəlir (2-5%).
<b>Cərrahi müalicə</b>	<ul style="list-style-type: none"> <li>• Laparoskopik miotomiya və fundoplikasiya ilk seçim əməliyyatıdır. 90% hallarda effektiv olur. QB-nun distal hissəsi və kardiyanın əzələsi 8-10 sm uzunluğunda boylama kəsilir, mukozə zədələnmir və reflüksün profilaktikası üçün fundoplikasiya icra edilir.</li> <li>• Ezofaqoektomiya əməliyyatına miotomiya və dilatasiyanın effektivsiz olması, S-vari dilatasiya və kanser şübhəsi göstərişlərdir.</li> </ul>

### *Müalicə taktikası*

- İlk seçim laparoskopik miotomiya və fundoplikasiya əməliyyatlarıdır.
- Əməliyyata əks-göstəriş varsa və ya miotomiya+fundoplikasiyadan sonra residiv baş verərsə, endoskopik dilatasiya edilir.
- Əməliyyata və dilatasiyaya əks-göstəriş olduqda botilin inyeksiyası və ya kalsium kanalı blokatorları tətbiq edilir.
- Kansər şübhəsi, S-vari QB, miotomiya+fundoplikasiya və dilatasiya effektivsiz olduqda ezofaqektomiya icra edilir.

**DİFFUZ VƏ SEQMENTAR EZOFAGEAL SPAZM****Tərif**

- QB-nun bir neçə yerində eyni anda başlayan persitaltik yığılmaların ardıcılığının pozulması ilə xarakterizə olunan funksional xəstəlikdir.
- Başlangıçda ara-sıra təkrarlayır, sonralar davamlı xarakter alır, axalaziyaya gərrib çıxarır (Şəkil 1).

**Diaqnostik əlamətlər**

- Fasiləli döş ağrıları və/ya disfagiya
- Endoskopiya və KT-də üzvi dəyişikliklər müəyyən edilmir
- Kontrastlı rentgenoloji müayinədə kordinasiyasız üçüncülü dalğaların görünməsi (çərəkəşəkili QB)
- Manometriyada:
  - Normal və ya zəif amplitudlu kordinasiyasız dalğalar
  - Aşağı sfinkterin normal tonusu.
  - Normal pH-metriya

**Etiologiya və patogeneza**

- Etiologiyası dəqiq bilimdir. Stresin və amiotrotik lateral sklerozun rolu ehtimal olunur.
- QB-nun udmadan kənar spontan yığılmaları ilə boşalmaları arasındakı kordinasiyanın pozulmasının və həssaslığın (hipersensitivite) aparıcı mexanizm hesab edilir.
- Normalda birincili peristaltika dalğası QB-nun başlanğıcından və ya hər hansı seqmentindən (ikincili dalğalar) başlayaraq distala doğru irəliləyir. Dalğadan proksimal hissə isə boşalır. Bir dalga bitdikdən sonra növbəti dalğa başlayır.
- Diffuz spazmda QB-nun bir neçə yerində eyni anda yığılmalar başlayır. Nəticədə bir-birinə yaxın seqmentlərdə eyni anda yığılmalar və boşalmalar qeyd edilir. Nəticədə QB “çərəkəşəkili” vəziyyət alır.
- Yığılmalar spontan olsa da onların amplitudları normal səviyyələri aşmır.

**Klinik gediş və ağırlaşmalar**

- Xəstəlik başlanğıçda davamlı olmur, ara-sıra təkrarlanır. Uzun müddət davam edən hallarda axalaziya ilə nəticələnir və ya divertikul əmələ gəlir. Reqrutasiya və aspirasiya epizodları müşahidə edilir.

## Klinika

<b>Asimptomatik</b>	Bu formada əlamətlər olmur. Manometrik müayinə vaxtı hərəkət pozulmaları ortaya çıxır.
<b>Döş ağrıları</b>	Ən çox rast gəlinən simptomdur, spontan və gecələr olur. Koronar ağrılarla qarışdırılır. Əksər xəstələr kardioloji müayinələrdən sonra gastroenteroloqa göndərilirlər.
<b>Disfagiya</b>	Həm duru, həm də bərk qida qəbulundan sonra olur.
<b>Reqrqitasiya</b>	Xarakterik deyil. Lakin bəzi xəstələrdə rast gəlinir.


## Diaqnostika

### Şübhə

- Döş ağrıları (xüsusilə gecələr və spontan)
- Disfagiya
- Reqrqitasiya.

### Dəqiqləşdirmə

- Diaqnozun dəqiqləşdirilməsi üçün əvvəl döş qəfəsində ağrılar törədən xəstəliklər (xüsusilə kardioloji), sonra digər üzvi və funksional xəstəliklər araşdırılmalıdır. Diaqnoz manometrik göstəricilərə istinad etməklə dəqiqləşdirilir.



**Şəkil 1.**  
*Ezofageal spasm*

<b>Obyektiv müayinə</b>	Disfagiya şikayətlərinə baxmayaraq arıqlama qeyd edilmir.
<b>Kontrastlı Rh-qrafiya</b>	Əksər xəstələrdə (70%) anormal olur, segmentar spazm, qeyri-müntəzəm (irrequlyar), kordinasiyasız peristaltika ("çərəkəçəkili" QB) və epifrenik divertikul görünür.
<b>Endoskopiya</b>	Əksər xəstələrdə mukozada ciddi dəyişikliklər olmur. Spazmlar görünə bilər.
<b>Manometriya</b>	Dəqiqləşdirici müayinədir: normal və ya zəif amplitudlu kordinasiyasız dalğalar (QB-nun müxtəlif yerlərində eyni anda başlayan yığılmalar) və aşağı sfinkterin normal tonusu müəyyən edilir.



<b>pH-metriya</b>	Normal səviyyələrdə pH qeyd edilir. Bu reflüks xəstəliyinin differensiasiyasında çox önəmlidir.
<b>KT və endoskopik USM</b>	Daha çox şişlərlə differensiasiya etmək üçün aparılır.

### *Diaqnostok meyarlar:*

- Fasiləli döş ağrıları və/ya disfagiya
- Endoskopiya və KT-də üzvi dəyişikliklərin olmaması
- Kontrastlı Rh-müayinədə koordinasiya­sız üçüncü dalgalar (“çərəkəşəkili” QB)
- Manometriyada:
  - » Normal və ya zəif amplitudlu koordinasiya­sız dalgalar;
  - » Aşağı sfinkterin normal tonusu.
  - » Normal Ph-metriya.

### *Differensial diaqnostika*

- Stenokardiya
- Döş osteoxondrozu
- QB-nun törəmələri
- Digər funksional xəstəliklər.

### **Müalicə**

- Axalaziyada olduğu kimidir:
- Dərman müalicəsi az effektivdir
- Dilatasiya müvəqqəti effekt verir
- Botulin inyeksiyası müvəqqəti effekt verir
- Boylama miotomiya (10 sm və daha çox, miotomiyanın üst sərhəddi manometriya ilə təyin olunur) və hissəvi fundoplikasiya 80% hallarda effektiv olur.

## “FINDIQQIRAN” QIDA BORUSU

### Tərif

- Güclü döş ağrıları, QB-da yüksək amplitudlu, təzyiqli (>180 mm Hg st.) və uzun müddətli (>6 san) peristaltik dalğaların olması ilə səciyyələnən hərəkəti pozulmadır.
- Tez-tez təkrarlayır, regurgitasiya və ağciyər ağırlaşmalarına səbəb ola bilər.

### Diaqnostik əlamətlər

- Güclü döş ağrıları
- Kontrastlı müayinələrdə normal peristaltika
- Manometriyada
  - » Kordinasiyalı, lakin yüksək amplitudlu peristaltika (18 mm Hg st.);
  - » Uzunmüddətli dalğalar (>6 san);
  - » Aşağı sfinkterin normal tonusu.
- Normal pH-metriya
- Endoskopik, KT/EndoUSM və kardioloji müayinələrdə patologiya müəyyən olunmur.

### Etiologiya və patogenezi

- Dəqiq məlum deyil.

### Klinik gediş və ağırlaşmalar

- Xəstəlik adətən tez-tez təkrarlanır. Requrgitasiya və aspirasiya ağciyər infeksiyaları törədə bilər. Bəzi xəstələrdə epifrenik divertikullar müəyyən edilir.

### Klinika

<b>Döş ağrıları</b>	Ən çox rast gəlinən simptomdur. Koranar ağrılarla qarışdırıldığına görə xəstələrin əksəriyyəti kardioloji müayinələrdən sonra gastroenteroloqa göndərilir.
<b>Disfagiya</b>	Xəstələrin yarısında rast gəlinir.
<b>Requrgitasiya</b>	Xarakterik deyil. Lakin bəzi xəstələrdə rast gəlinir.

### Diaqnostika

#### Şübhə

Güclü döş ağrıları və disfagiya “fındıqqıran” QB-na şübhələnməyə əsas yaradır.

Kardioloji müayinələrdə patologiya müəyyən edilmədikdə şübhələr daha da artır.

### *Dəqiqləşdirmə*

- QB-nunun digər funksional xəstəliklərində olduğu kimi əvvəl üzvi, sonra funksional xəstəliklər araşdırılır.
- Funksional müayinə (manometriya) dəqiqləşdirici müayinə hesab olunur.

<b>Obyektiv müayinə</b>	Arıqlama qeyd edilmir.
<b>Kontrastlı Rh-qrafiya</b>	QB əksər xəstələrdə normal olur. Bəzən epifrenik divertikul görünür.
<b>Endoskopiya</b>	Əksər xəstələrdə QB-nun mukozasında ciddi dəyişikliklər olmur. Az hallarda spazmlar görünür.
<b>Manometriya</b>	Dəqiqləşdirici müayinədir: koordinasiyası normal dalğalar, lakin onların amplitudu və təzyiqi yüksəkdir (>180 mm Hg st.), müddəti isə uzun olur (>6 san). Aşağı sfinkter tonusu normal olur və ya artır.
<b>pH-metriya</b>	Normal səviyyələrdə pH qeyd edilir. Bu reflüks xəstəliyi ilə differensiasiya üçün çox önəmlidir.
<b>KT və endoskopik USM</b>	Daha çox şişlərlə differensiasiya etmək üçün aparılır.

- *Diaqnostik meyarlar:*

- » Güclü döş ağrıları;
- » Kontrastlı vizualizasion müayinələrdə normal peristaltika;
- » Manometriyada
  - ◇ Koordinasiyalı, lakin yüksək amplitudlu peristaltika (18 mm Hg st.);
  - ◇ Uzunmüddətli dalğalar (6 san);
  - ◇ Aşağı sfinkterin normal tonusu.
- » Normal pH-metriya;
- » Endoskopik, KT/EndoUSM və kardioloji müayinələrdə patologiya müəyyən edilmir.

### **Müalicə**

- Effektiv müalicə metodu yoxdur. Ca-kanalı blokatorları təsirsizdirlər. Miotomiya 50% hallarda ağrıları, 80% hallarda isə disfagiyanı azaldır.

**QIDA BORUSUNUN İKİNCİLİ DİSMOTORİKASI**

- İkincili dismotorika müəyyən xəstəliklərin QB-nun sayə əzələlərinin funksiyasını pozması nəticəsində meydana çıxır. Eninəzolaqlı əzələlərin funksiyası normal olur. Adətən hipokinetik dismotorika çox rast gəlinir.
- İkincili dismotorikanı törədən xəstəliklər 2 qrupa bölünür:
  - » ümumi xəstəliklər
  - » QB-nun xəstəlikləri
- Ümumi xəstəliklər arasında sistem xəstəlikləri (sklerodermiya, vaskulitlər, Şörgen sindromu, yayılmış skleroz və s.) və şəkərli diabet daha çox dismotorika törədir.
- İkincili dismotorika törədən xəstəliklər arasında QERX ilk yeri tutur. Reflüksün törətdiyi iltihab və davamlı qıcıqlanma dismotorikanın meydana çıxmasında və progressivləşməsində əsas rol oynayır.
- Sistem xəstəliklərində QB-nun sayə əzələlərinin atrofiyası, kollagen toplanması, iltihab, ödem və skleroz kimi proseslər dismotorikanın inkişafında önəmli rol oynayır. Şəkərli diabetdə isə aparıcı mexanizm diabetik neyropatiyadır.
- Əsas xəstəlik müalicə olunduqda ikincili dismotorikalar adətən spontan aradan qalxır. Əks halda davam edən dismotorika ağırlaşır, ciddi hipokineziya, requrgitasiya, aspirasiya və pulmonar ağırlaşmaların əmələ gəlməsinə səbəb olur.
- İkincili dismotorika əsasən disfagiya və döş ağrıları ilə təzahür edir. Bəzi xəstələrdə requrgitasiya və aspirasiya rast gəlinir.
- Digər dismotorikalarda olduğu kimi ikincili hərəkəti pozulmaların diaqnostikasında manometrik müayinə mühüm yer tutur. Hipokineziya və aşağı sfinkterin tonusunun azalması reflüks mənşəli dismotorikanın xarakterik əlamətləridir. Lakin, differensiasiya məqsədi ilə pH-metriya, endoskopiya, kontrastlı şüa diaqnostikası müayinələri aparılmalı və biopsiya materialı alınmalıdır.
- İkincili dismotorikanın müalicəsi üçün ilk növbədə əsas xəstəlik nəzarətə götürülməlidir. Əsas xəstəliyin müalicəsi ilə yanaşı simptomatik məqsədlə antasidlər və prokinetiklər istifadə edilir.

## QIDA BORUSU ÜZRƏ SUALLAR VƏ CAVABLAR

N.Y.Bayramov, A.K.Səfiyeva, N.F.Mürvələdova

### MALLORY –WEISS SINDROM

<b>Nədir?</b>	Öyümə və ya qusmadan sonra gastroezofageal birləşmə səviyyəsində selikli qişasının cırılması və qanaxma
<b>Üst mədə-bağırsağ qanaxmalarının neçə faizini bu xəstəlik təşkil edir?</b>	10%
<b>Cırılmaların səbəbi nədir?</b>	Mədə təzyiqinin yüksəlməsi
<b>Hansı əlamətləri var?</b>	Epiqastrik, döş qəfəsi arxası ağrıları, qusma, qanqusma
<b>Xəstələri neçə faizində hematomezis olur?</b>	85%
<b>Diaqnoz necə qoyulur?</b>	Endoskopiya ilə
<b>Klassik anamnezi nədir?</b>	Alkohol qəbul edən xəstələrdə öncə qida qalıqları ilə qusma, arxasından öyümə və qanlı qusma
<b>Müalicəsi nədən ibarətdir?</b>	Otaq temperaturunda olan su ilə lavaj (xəstələrin 90%-ində qanaxma spontan dayanır), elektrokoagulyasiya, arterial embolizasiya, təkrarlayan qanaxmalarda əməliyyat
<b>Əməliyyata göstəriş?</b>	Konservativ və endoskopik müalicə effektiv olarsa
<b>Mallory-Weiss qanaxmalarında Sengstaken-Blakemore ballon tamponadası istifadə etmək olarmı?</b>	Yox, çünki qanaxmanı daha təhlükəli edər, bu ballon ancaq ezofagus varikoz qanaxmalarında istifadə olunur.

### BOERHAAVES SINDROMU

<b>Nədir?</b>	Qusmadan sonra qida borusunun tam qat cırılması
<b>Nəyə görə ezofagus perforasiyaya və anastomoz buraxmalarına daha həssasdır?</b>	Serozası yoxdur
<b>Daha çox harda lokalizə olunur?</b>	Gastroezofageal birləşmədən 3-5 sm yuxarı, sol arxa-lateral tərəfdə
<b>Cırılmaya səbəb nədir?</b>	İntraluminal təzyiqin öyümə və qusma fonunda yüksəlməsi

<b>Risk faktorları?</b>	QERX (50%)
<b>Hansı şikayətlər ortaya çıxır?</b>	Qusmadan sonrakı ağrılar (kürəyə irradiasiya edən), disfagiya
<b>Hansı əlamətləri var?</b>	Sol pnevmotoraks, sol plevral maye, mediastinal emfizema, qızdırma, taxipnoe, taxikardiya, 24 saat müddətində infeksiya əlamətləri, boyun krepitasiyası
<b>Mackler triadası nədir?</b>	Qusma, aşağı döş qəfəsi ağrıları, servikal emfizema
<b>Diaqnoz necə qoyulur?</b>	Anamnez, fiziki müayinə, kontrast ezofaqografiya və KT
<b>Müalicəsi nədən ibarətdir?</b>	24 saat ərzində cərrahi müdaxilə (mediastinumun drenajı, perforasiyanın tikilməsi) və geniş spektrli antibiotik
<b>24 saatdan az müddətdə aparılan əməliyyatlardan sonra letallıq faizi?</b>	15%
<b>24 saatdan gec dövrdə aparılan əməliyyatlardan sonra letallıq?</b>	33%
<b>Ezofageal perforasiyasının ən çox rast gəlinən səbəbi?</b>	Yatrogen.

## QASTROEZOFAGEAL REFLÜKS XƏSTƏLİYİ

<b>Nədir?</b>	Mədə möhtəviyyatının qida borusuna qayıtması nəticəsində baş verən kimyəvi iltihabdır
<b>Patomekanizmləri hansılardır?</b>	Aşağı ezofageal sfinkter tonusunun zəifliyi (50% hallarda) Ezofagusun hərəkəti zəifliyi (ezofagusda möhtəviyyatı itələyə bilmir) Məddəxili hipertenziya (atoniya, obstruksiya və s)
<b>Əlamətləri hansılardır?</b>	Tipik - Qıçqırma, requrgitasiya Atipik - tənəffüs problemləri (mədə möhtəviyyatının aspirasiyası nəticəsində bronxit, pnevmoniya, astma və s), döş ağrıları
<b>QERX simptomları olduğu zaman hansı xəstəlikləri inkar etmək lazımdır?</b>	Koronar arteriya xəstəliklərini
<b>Hansı müayinələr aparılır?</b>	Endoskopiya Kontrastlı müayinə 24 saatlıq pH metriya Manometriya EKQ

<b>Konservativ müalicələri hansılardır?</b>	Kiçik həcmli qidalanma HKB və H2 blokator Yatan zaman başın hündürə qaldırma və gecə yeməklərini dayandırmaq
<b>Cərrahi müdaxilə üçün göstərişlər?</b>	<ul style="list-style-type: none"> <li>• konservativ müalicənin effektivliyi və gənç xəstələr</li> <li>• hiatal yırtıq</li> <li>• Barret ezofagusu</li> <li>• ağırlaşmalar: striktur, qanaxma, perforasiya</li> </ul>
<b>Barret ezofagusu nədir?</b>	Reflüksün xroniki iritasiyası fonunda normal yastı epitelin sütunşəkili epitel ilə əvəz olunmasıdır (metaplaziyasıdır)
<b>Barret ezofagusunun hansı mühüm klinik əhəmiyyəti var?</b>	Kanser inkişaf edə bilər
<b>Barret ezofagusdan hansı növ şiş inkişaf edir?</b>	Adenokarsinoma
<b>QERX də neçə faiz xəstələrdə Barret ezofagus inkişaf edir?</b>	7% (5-10%)
<b>Barret ezofagusu olan xəstələrdə neçə faiz adenokarsinoma inkişaf edir?</b>	7% (5-10)

### QERX-də APARILAN ƏMƏLİYYATLAR

<b>Nissen əməliyyatı nə deməkdir?</b>	360° fundoplikasiya
<b>Belsey mark IV əməliyyatı nə deməkdir?</b>	240° -270° fundoplikasiya, toraxdan aparılır
<b>Hill əməliyyatı nə deməkdir?</b>	Qövsvari bağı bərpası və gastropeksiya (mədənin diafraqmaya tikilməsi)
<b>Toupet əməliyyatı nə deməkdir?</b>	Arxa divarın natamam (200°) fundoplikasiyası bürünməsi. Əvvəllər qida borusu peristaltikası zəifləmiş xəstələrdə istifadə edilirdi, hazırda ən çox tətbiq edilən fundoplikasiya üsuludur.
<b>Fundoplikasiya əməliyyatlarından sonrakı ağırlaşmalar hansılardır?</b>	Qaz balonu simptomu Striktur Disfagiya Dalaq zədələnmələri Ezofagus perforasiyası Pnevmtoraks
<b>Qaz balonu simptomu nə deməkdir?</b>	Qusma və gəyirə bilməmək

## ƏDƏBİYYAT - Qida borusunun cərrahiyyəsi üzrə

- Blackbourne LH. Surgical Recall. 4 edition, 2006, LWW, Philadelphia.
- Castell DO, Talley NJ, Grover S. Esophageal motility disorders: Clinical manifestations, diagnosis, and management. UpToDate, Apr 2015
- Guelrud M, Saltzman JR, Travis AC. Management of benign esophageal strictures. UpToDate, march 2015
- Hoganson DM, Crabtree TD. Esophagus. in: The Washington Manual of Surgery, 6<sup>th</sup> edition, 2012, LWW, Philadelphia, p 208-228.
- McNally PR. GI/Liver Secrets Plus. 4 edition. Mosby, Elsevier, 2010
- Oxford Handbook of Clinical Surgery, 3d edition, 2011, Oxford Press
- Patti MG, Fisichella PM. Esophagus and Diaphragm. in: Current Diagnosis and Treatment: Surgery, 13<sup>th</sup> edition, 2010, Lang International Edition. p 424-463
- Raymond DP, Jones C, Friedberg JS, Chen W. Surgical management of esophageal perforation. UpToDate, iyun 2015
- Saltzman JR, Gibson MK, Goldberg RM, Savarese DM. Diagnosis and staging of esophageal cancer. UpToDate, may 2015
- Schmidt SC, Strauch S, Rösch T, et al. Management of esophageal perforations. Surg Endosc 2010; 24:2809.
- Spechler SJ, Talley NJ, Grover SG. Overview of the treatment of achalasia. UpToDate, Apr 2015.
- Vaezi MF, Pandolfino JE, Vela MF. ACG clinical guideline: diagnosis and management of achalasia. Am J Gastroenterol 2013; 108:1238.



MƏDƏNİN  
CƏRRAHİ XƏSTƏLİKLƏRİ

**N.Y.Bayramov**  
**N.A.Zeynalov**  
**Z.Z.Qəhrəmanova**



# MƏDƏNİN VƏ ONKİBARMAQ BAĞIRSAĞIN ANATOMİYASI VƏ FİZİOLOGİYASI

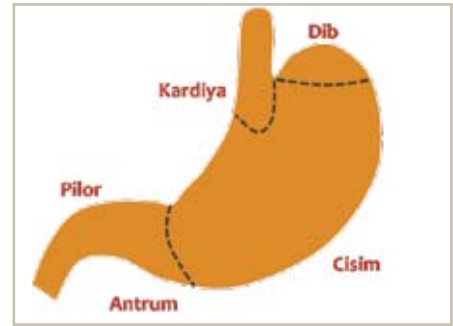
## MƏDƏNİN ANATOMİYASI

### Mədənin quruluşu və forması

- Mədə həzm kanalının qida borusu ilə 12bb arasındakı və ən geniş hissəsidir, quruluşca buynuza bənzər torbaşəkilli orqandır.
- Ölçüləri
- Mədənin həcmi boş olduqda 50 ml, qida qəbulundan sonra 1 – 2 litr, tam doldurduqda – 4 litr təşkil edir, obstruksiyalarda daha çox ola bilər.

### Mədənin hissələri

- Anatomik olaraq bütöv olan mədə şərti olaraq 5 hissəyə bölünür:
  - » **kardia**
  - » **dibi**
  - » **cismi**
  - » **antrum**
  - » **pilor**



Şəkil 1.  
Mədənin anatomiyası

- **Kardia** qida borusunun mədəyə keçən yerinə deyilir, qidanın mədəyə rahat keçişinə şərait yaradır.
- **Dibi** qida borusu-mədə birləşməsindən yuxarıda və solda qalın hissəyə deyilir, adətən hava qabarcığı olur, reflüksü önləmədə və doyma hissində rol oynayır.
- **Cismi** mədənin dibi ilə antrum arasındakı böyük hissəsidir, turşu, selik və enzim sekresiyasında və motorikada önəmli rol oynayır.
- **Antrum** pilor ilə cisim arasındakı hissədir. Antrum ilə cisim arasındakı şərti sərhəd kiçik əyrilikdəki bucaqvari şırımdır. Antrumun əsas funksiyası gastrin ifraz etmək və qidaları pilora və 12 bb-a ötürməkdir.
- **Pilor** qalınlaşmış əzələ qatıdır, sfinkter rolu oynayır, möhtəviyyatın 12bb-a hissə-hissə keçişinə xidmət edir və reflüksü önləyir (Şəkil 1).

### Mədənin böyük və kiçik əyriliyi

- Mədə əyrilikləri bağların mədəyə birləşdiyi kənarlarıdır, mədənin sinir və damarlarının giriş-çıxış qapısıdır: *“bağlar mədənin müsarifəsinin qalıqlarıdır, əyriliklər isə müsarifə kənarlarıdır” (bağırısaqdan fərqli olaraq mədənin iki çöz kənarı var).*
- **Böyük əyrilik** mədənin sol və aşağı kənarıdır, mədə-qida borusu bucağından

(Hiss bucağı) başlayıb pilora qədər uzanır, ardıcıl olaraq mədə-diafraqma, mədə-dalaq və mədə-kolon bağlarının birləşdiyi yerdir.

- **Kiçik ayrılik** isə mədənin sağ-yuxarı kənarı olub mədə-qaraciyər bağıının birləşdiyi yerdir.

### Mədənin bağları

- Mədə bağları embrional mezenteriumun qalıqları olub ikiqat periton qatlarından təşkil olunmuşdur, mədənin fiksasiyasında rol oynayırlar və damar-sinir örtüyünü təşkil edirlər:
  - » Mədə-qaraciyər
  - » Mədə-köndələn
  - » Mədə-dalaq
  - » Mədə diafraqma

### Arteriyaları

- Mədə qarın kötüyünün hər üç şaxəsindən arterial qan alır:
  - » Sol mədə arteriyası
  - » Qaraciyər arteriyasından:
    - ◇ Sağ mədə arteriyası
    - ◇ Sağ mədə-piylik arteriyası
  - » Dalaq arteriyasından:
    - ◇ Sol mədə-piylik arteriyası
    - ◇ Kiçik arteriyalar
    - ◇ Arxa mədə arteriyası

### Venaları

- Venoz qan arteriyalara paraleldir və 3 venaya axır:
  - » Sol mədə venasından (koronar vena) və sağ mədə venasından portal venaya
  - » Sağ gastro-epiploik və kiçik venalardan dalaq venasına
  - » Sağ gastro-epiploik venadan yuxarı çöz venasına

### Limfatik düyünləri

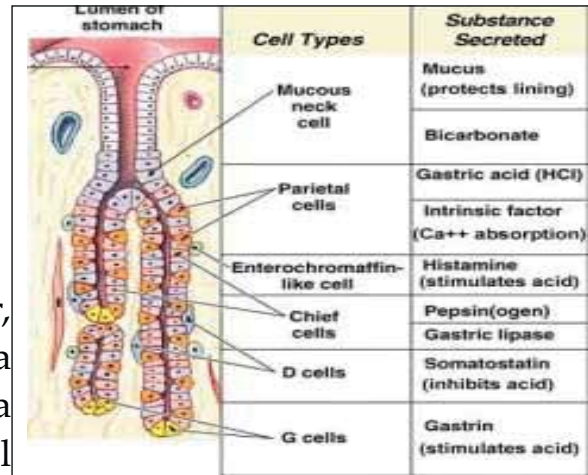
- Arteriyalara paralel yerləşir.

### İnnervasiyası

- Sağ və sol azan sinir – motorikanı və sekresiyanı artırır
- Simpatik sinirlər – arteriyalar ətrafında yerləşir, motorikanı və sekresiyanı azaldır.

## Mədənin histoloji quruluşu

- Mədə divarının 4 qatı var:
  - » selikli
  - » selikaltı
  - » **əzələ**
  - » seroz
- **Selikli qışa** mədənin daxili səthini örtür, sekresiya və sorulma proseslərini həyata keçirir. Bu qışada epitel qatı, xüsusi qışa və mukozanın əzələ qatı yerləşir. Epitel qatında müxtəlif hüceyrələr var:
  - » parietal hüceyrələr – turşu və intrinstintik faktor (vitamin B12-nin sorulması üçün daxili Kəsl faktoru) ifraz edirlər
  - » **əsas hüceyrələr – pepsin və lipaza ifraz edirlər**
  - » boyun hüceyrələr – selik və bikarbonat ifraz edirlər
  - » APUD hüceyrələr histamin, G hüceyrələr – gastrin, D hüceyrələr somatostatin ifraz edirlər .
  - » **Xüsusi qışa**- gövşək toxumadan və limfatik toxumadan ibarətdir. (mədə-bağırsağ divarındakı limfatik follikullara mukozaya aid limfatik toxuma deyilir -MALT). **Mukozanın əzələ** qatı selikli qışanı selikaltı qatdan ayıran zərif əzlə qatıdır, selikli qışanın hərəkililiyini təmin edir.
- **Selikaltı qışa** qışa birləşdirici toxumadan, qan damarları, sinir kəməfləri və limfatik follikullardan təşkil olunmuşdur. Bu qat mədə divarı möhkəmliyini, qan təhçizatını və limfatik follikulların sayəsində isə müdafiəni təmin edir.
- **Əzələ qışası** sirkulyar və boylama saya əzələlərdən təşkil olunubdur, mədənin genişlənməsini, yığılmasını və peristaltikasını təmin edir. Sirkulyar əzələlərin pilorik nahiyədə qalınlaşması pilorik sfinkteri əmələ gətirir.

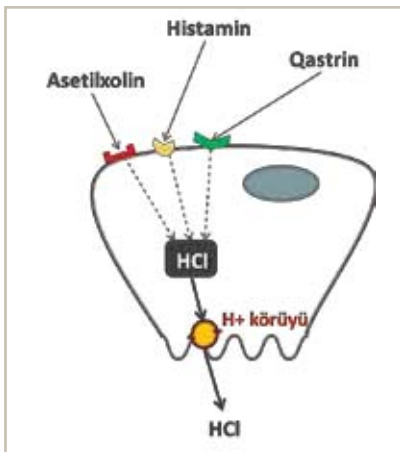


Şəkil 2. Mədənin histoloji quruluşu

## MƏDƏNİN FİZİOLOGİYASI

- Mədə həzm sisteminin mərkəzi orqanlarındanır, qidaları ağızdan və qida borusundan qəbul edir və əsasən 3 funksiyanı həyata keçirir:
  - » Çəllək kimi qidaları toplayıb saxlayır ki, bu da bir neçə saat intervallarla qidalanmaya şərait yaradır.
  - » **Qidaları qarışdırır**, mayeşəkilli formaya salır, osmosunu düzəldir, bəzi maddələrin ilkin həlli prosesini başladır, **bağırsağ həzmi üçün hazırlayır** və hissə-hissə 12bb-a ötürür.
  - » Bəzi maddələrin **absorbsiyası** həyata keçirilir.

- Qeyd edilən funksiyaların həyata keçirilməsi mədədə gedən aşağıdakı proseslər sayəsində baş verir:
  - » **Sekresiya.** Turşu antibakterial təsiri ilə yanaşı zülalları denaturasiya edir və enzimatik həllinə şərait yaradır. Pepsin zülalların ilkin parçalanmasına, ağızdan gələn amilaza isə karbohidratların parçalanmasına xidmət edir. İfraz olunan selik mukozanın qorunmasına və sürüşkənliyə şərait yaradır.
  - » **Həzm və sorulma.** Mədədə ilkin həllolma ilə yanaşı az miqdarda maddələrin sorulması da baş verir (spirt).
  - » **Hərəkət proses** qidaların “çəlləyə” yığılmasında, qarışdırılmasında və hissələrlə 12 bb-a ötürülməsində önəmli rol oynayır. Azan sinirin, motilinin və mədə divar reseptorlarının bu proseslərin tənzimində rol oynayır.
  - » Selikli qişasının **qorunmasında** (qida maddələrindən və turşudan) seliyn, epitel regenerasiyasının və qan təhizatının önəmli rolu var.



### Tənzimlənmə

- Sekresiyasının aktivatorları: qida maddələri, xolinergik stimullar, histamin, qastrin.
- Sekresiyanın inhibitorları: 12bb-da turşuluq, sekretin, somatostatin, qastrik inhibitor peptid
- Motorikanın stimulyatorları: xolinergik stimullar, motilin
- Motorikanın inhibitorları: simpatik stimullar, xolesistokinin, somatostatin, qastrik inhibitor peptid

## ONKİBARMAQ BAĞIRSAĞIN (12 BB) ANATOMİYASI

### Forması və ölçüləri

- Nazik bağırsağın başlanğıc hissəsidir, mədə ilə acı bağırsağı birləşdirir.
- Uzunluğu təxminən 20 sm, diametri 2-3 sm.
- Nalşəkilli formaya malik olan bu bağırsağın sağ lateral kənarına böyük ayrılıq, sol içəri kənarına isə kiçik ayrılıq də deyilir.

### Hissələri

- 12bb anatomik olaraq 4 hissəyə ayrılır:
  - » soğanaq
  - » enən (ikinci hissə)
  - » horizontal (üçüncü hissə)
  - » qalxan (dördüncü hissə)
- Soğanaq hissəsi intraperitoneal, ikinci, üçüncü və dördüncü hissələri isə retroperitonealdır.

- Enən hissəyə böyük və kiçik məməciklər açılır. Böyük məməciyə Virsunq axacağı və xoledox, kiçik məməciyə isə pankreasın əlavə axacağı olan (60%) Santorini axacağı açılır.

### Yerləşməsi və orqanlara münasibəti

- Kiçik əyrilik tərəfdən mədəaltı vəzi ilə sıx əlaqəlidir.
- Arxada aşağı boş vena, aorta və paravertebral toxumalarla gövşək toxuma ilə əlaqəlidir.
- Ön tərəfində köndələn çənbər bağırsağın müsariqəsi yerləşir.

### Arteriyaları

- Arterial qanı əsasən iki mənbədən alır:
  - » Qaraciyər arteriyasından:
    - ◊ Qatroduodenal arteriyanın şaxəsi olan yuxarı pankreatoduodenal arteriya
  - » Yuxarı çöz arteriyasından:
  - » Aşağı pankreatoduodenal arteriya
- Hər iki pankreatoduodenal arteriyalar ön və arxa şaxələr verərək və bir-biri ilə birləşərək ön və arxa arterial tor əmələ gətirir, qaraciyər və çöz arteriyaları arasında kollateral rol oynayır.

### Venaları

- Venalar arteriyaları izləyir və eyni adla adlanır, venoz qanı yuxarı çöz venasına və qaraciyər venasına daşıyırlar.
- Limfatik axın
- Limfa axını peripankreatik və qaraciyər qapısı düyünlərinə gedir.
- İnnervasiyası
- Azan sinirin şaxələri və simpatik sinirlər innervasiyanı təşkil edir. Bu sinirlər intramural sinir kəməfləri ilə (Meysner və Auerbax) əlaqəlidir.

### Histologiyası

#### Qatları

- 12bb-ın 4 qatı var:
  - » selikli
  - » selikaltı
  - » əzələ
  - » seroz
- **Selikli qişa** epitel, xüsusi qişa və mukozanın əzələ qatından ibarətdir.
- Epitel qatında aşağıdakı hüceyrələr var:
  - » Entrositlər – enzim ifrazını və absorbsiyanı həyata keçirir.
  - » Goblet hüceyrələri – selik ifraz edir.
  - » Paneth hüceyrələri – lizosim, TNF, kriptidin ifraz edir və immuntətdə rol oynayır

- » APUD hüceyrələr – hormonlar ifraz edir.
- Xüsusi qişa- gövşək toxumadan və limfatik toxumadan ibarətdir (MALT)
- Mukozanın əzələ qatı selikli qişanı selikaltı qatdan ayıran zərif əzələ qatıdır, selikli qişanın hərəkililiyini təmin edir.
- Epitel qatının yüksək regenerasiya qabiliyyəti sayəsində 3-5 gün ərzində epitel yenilənir.
- **Selikaltı qat** birləşdirici toxumadan ibarətdir, bağırsağ divarının ən möhkəm qatıdır. Qan damarları, sinir lifləri və Meysner qanqlionları var.
- Əzələ qatı daxildə sirkulyar, xaricdə isə boylama sayə əzələr var. Əzələ lifləri arasında Auerbax (mienterik) sinir kələri də yerləşir. Bağırsağın peristaltikasını təmin edən qatdır.
- **Seroz qat** soğanaq hissədə var, parietal peritondan ibarətdir.

## 12BB FİZİOLOGİYASI

- 12bb mədə-bağırsağ sisteminin mərkəzi orqanlarından və əsas funksiyaları aşağıdakılardır:
  - » Həzm
  - » Qoruma
  - » Endokrin

### Həzm funksiyası

- 12bb – da gedən aşağıdakı proseslər qida maddələrinin mənimsənilməsini təmin edir:
  - » **sekresiya**
  - » **öd və pankreatik enzimlərin möhtəviyyatla qarışdırılması**
  - » **absorbsiya**
  - » **motorika**
- **Sekresiya** enterokinaza və digər enzimlərin, seliyan ifrazından ibarətdir. Enterokinaza pankreatik enzimlərin aktivləşməsində, karbokipepdidaza membranyanı həzmin getməsində rol oynayır.
- 12bb-ın önəmli funksiyası mədədən gələn qarışıq möhtəviyyatın öd və pankreatik sekretlərlə qarışdırmaqdır ki bu da qidaların degradasiyasında həlledici mərhələnin gedişinə şərait yaradır.
- **Absorbsiya həzmin** ən önəmli mərhələsidir və 12bb-da aktiv şəkildə həyata keçirilir. Dəmir və mikroelementlərin əksəriyyəti, vitaminlər 12bb-dan sorulur.
- 12bb nazik bağırsaqların **peysmekeri** sayılır.

### Qoruma funksiyası

- Nazik bağırsağ epitelinin mexaniki baryer rolu ilə yanaşı Panet hüceyrələri və MALT immun qorumada əhəmiyyət daşıyır.



## Hormonal

- Nazik bağırsağ orqanizmdə ən böyük endokrin orqandır və selikli qişada səpələnmiş çoxsaylı endokrin hüceyrələr aşağıdakı hormonları sintez edir:
  - » **Xolesistokinin** – aminturşuların və yağların təsiri ilə 12bb-da və acı bağırsaqdakı I hüceyrələrdən ifraz olunur. Bu hormon öd kisəsini yığır, Oddi sfinkterini boşaldır, pankreasdan enzim sekresiyasını artırır.
  - » **Enteroqlukaqon** – öd turşularının və yağların təsiri ilə nazik bağırsaqlarda və kolondakı L hüceyrələrdən ifraz olunur. Təsiri kontrinsulyardır.
  - » **Qastrik inhibitor peptid (QİP)** – monosaxaridlərin, aminturşu və yağların təsiri ilə 12bb-dakı və acı bağırsaqdakı K hüceyrələrdən ifraz olunur. QİP mədədən turşu və pepsinogen ifrazını azaldır, mədənin peristaltikasını zəiflədir, lakin insulin ifrazını artırır.
  - » **Qastrin** – vaqal stimulyasiya və mənfəzdəki zülələrin təsiri ilə 12bb-dakı G hüceyrələr tərəfindən sintez olunur, mədədən turşu ifrazını və qan təhizatını artırır.
  - » **Motilin** – vaqal implusun, turşunun təsiri ilə 12bb-dakı M hüceyrələr tərəfindən ifraz olunur, ac vaxtı miqrator peristaltizmi başlanan hormondur və mədənin motorikasında önəmli rol oynayır.
  - » **Sekretin** – turşunun, aminturşuların, öd turşularının təsiri ilə 12bb-dakı S hüceyrələrdən ifraz olunur. Sekretin pankreasdan su və bikarbonat ifrazını artırır, mədənin sekresiyasını və motorikasını azaldır.
  - » **Somatostatin** – mənfəzdəki turşu, aminturşu və yağların təsiri ilə nazik bağırsaqdakı D hüceyrələrdən ifraz olunur. Somatostatin bağırsaqların həm ekzokrin, həm endokrin funksiyalarını inhibe edir, həm də qan təhizatını azaldır.
  - » **Vazoaktiv intestinal peptid (VIP)** – vaqal implusların təsiri ilə bağırsaqdakı F hüceyrələrdən ifraz olunur. VIP pankreasın sekresiyasını, bağırsaqların sekresiyasını, motorikasını və qan axınını artırır.

# MƏDƏ VƏ 12BB XƏSTƏLİKLƏRİ VƏ DİAQNOSTİK YANAŞMA

## MƏDƏNİN CƏRRAHİ XƏSTƏLİKLƏRİ

- Mədə xorası
- 12bb xorası
- Xora ağırlaşmaları
  - » Perforasiya
  - » Qanaxma
  - » Stenoz
  - » Penetrasiya
  - » Malignizasiya
- Postoperativ sindromlar
- Stress xoraları
- Mallory-Veys sindromu
- Mədə xəsrçəngi
- Mədə limfoması
- Mədə polipləri
- Mədənin digər şişləri
- Meneterier xəstəliyi
- Mədə burulması
- Mədə divertikulu
- Bezoar

## 12BB-IN CƏRRAHİ XƏSTƏLİKLƏRİ

- 12bb divertikulu
- 12bb bəd şişləri
- 12bb xoş şişləri
- Yuxarı çöz arteriyası sindromu
- Mədə və 12bb Kron xəstəliyi

## MƏDƏ VƏ 12BB XƏSTƏLİKLƏRİNİN MÜAYİNƏSİ

### *Şikayətləri*

- Ağrı - mexanizmləri, lokalizasiyası, irradiasiyası
- Bulanma və qusma - mexanizmləri
- Köp və diskomfort
- Qıvcırma - mexanizmi
- Hıvcırma - mexanizmi

- Diareya, sekretor diareya - mexanizmi
- Qanqusma

### Anamnestik məlumatlar

- Həyat tərzi
- Qidalanma tərzi
- Qəbul etdiyi dərmanlar, mədəyə təsir edən dərmanlar
- Keçirdiyi xəstəliklər
- Ailə anamnezi (ailədəki mədə xəstəlikləri və s)

### Labarator müayinələr

- Mədə şirəsi analizi – turşuluq, bazal və stimulyasiya turşuluğu, öd və s
- Ureaza testləri (H.pylori üçün)
- Qanın ümumi analizi
- Onkomarekerlər – CEA, CA-19-9, CA-74-2 və s
- Qastrin

### Endoskopik müayinə

#### Görüntüləmə müayinələri

- USM
- Endoskopik USM
- KT
- MRT
- Rentgenoloji müayinə
- Radioizotop müayinə
- PET

### Biopsiya

#### Funksional müayinələr

#### Kontrastlı rentgen

#### Radiozotop

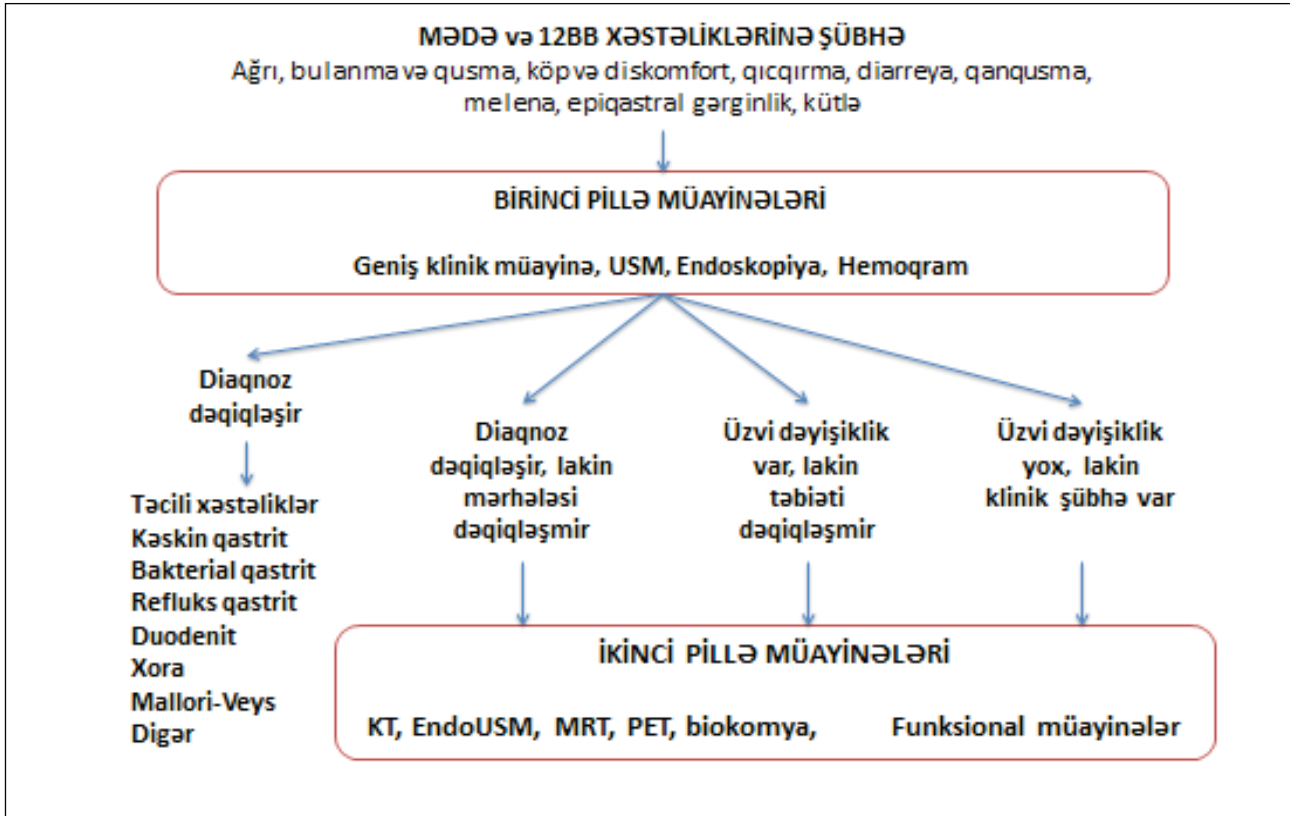
## MƏDƏ VƏ 12BB XƏSTƏLİKLƏRİNƏ DİAQNOSTİK YANAŞMA

### Prinsip

- Mədə və 12bb müayinələrində ilk növbədə təcili xəstəlikləri, sonra isə üzvi xəstəlikləri təsdiq və ya inkar etmək lazımdır.

### Şübhə

- Aşağıdakı əlamətlərin hər hansı biri varsa mədə və 12bb xəstəliyinə şübhə yaranır (Şəkil 1.):
  - » Epiqastral ağrı



*Şəkil 1. Mədə və 12BB xəstəliklərinə diaqnostik yanaşma*

- » köp
- » bulantı
- » qusma
- » qan qusma
- » melena

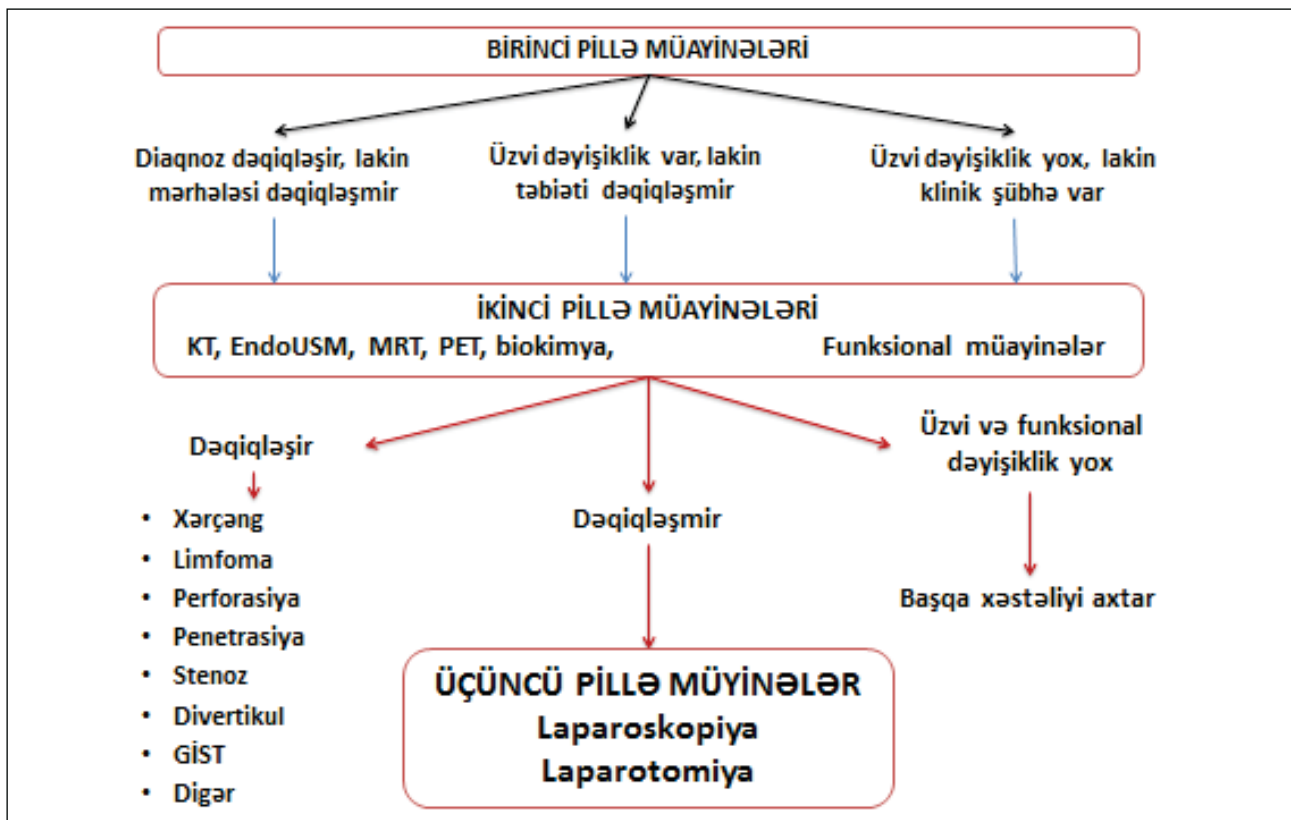
### **Birinci pillə**

- Birinci pillə müayinələrin məqsədi mədə və 12bb-in təcili və mukozada üzvi dəyişiklik törədən xəstəlikləri araşdırmaqdır. Bunun üçün aşağıdakı müayinələr edilir:
  - » Geniş klinik müayinə
  - » endoskopiya (adətən biopsiya ilə birlikdə)
  - » USM (differensasiya məqsədi ilə)
  - » Birinci pillə müayinələrdən bir neçə nəticə ortaya çıxa bilər:
    - » **Birinci nəticə** - təcili xəstəliklər var: qanaxma, perforasiya və nadir rast gəlinən burulma mədənin təcili xəstəlikləridir.
    - » **İkinci nəticə** - xəstəlik və ağırlıq dərəcəsi dəqiqləşir. Məsələn, qastrit, duodenit, xora və s. Belə halda əlavə müayinələrə ehtiyac qalmır və müalicə başlanılır.
    - » **Üçüncü nəticə** - xəstəlik dəqiqləşir, lakin ağırlıq dərəcəsi və ya mərhələsi dəqiqləşmir. Məsələn: mədə kanseri, xora perforasiyası, penetrasiya, divertikul və s. Belə halda ikinci pillə müayinələr yerinə yetirilir.

- » **Dördüncü nəticə** - üzvi dəyişiklik görünür, lakin təbiəti dəqiqləşmir. Məsələn, selikaltı törəmələr, divar qalınlaşması və s. Belə hallarda da növbəti müayinələr aparılır.
- » **Beşinci nəticə** - üzvi dəyişiklik tapılmır, lakin mədə və 12bb xəstəliyinə şübhə var. Belə halda da differensasiya məqsədi ilə digər xəstəliklər axtarılır.

## İkinci pillə

- Bu mərhələdəki müayinələrin məqsədi üzvi dəyişikliyi olan xəstələrdə xəstəliklərin ağırlaşmalarını, ağırlıq dərəcəsini və ya mərhələsini təyin etmək, üzvi dəyişiklik tapılmayan xəstələrdə isə funksional sınaqlar aparmaqdır.



Şəkil 2. Mədə və 12BB xəstəliklərinin müayinə üsulları

Bu məqsədlə aşağıdakı müayinələr aparıla bilər:

- » **KT**
- » **Endoskopik USM**
- » **MRT**
- » **PET**
- » **Funksional**
- Bu mərhələdən bir neçə nəticə ortaya çıxa bilər:
  - » **Birinci nəticə** - xəstəliyin diaqnozu və ağırlıq dərəcəsi dəqiqləşir.
  - » **İkinci nəticə** - tapılan üzvi patologiyanın təbiəti və ya ağırlıq dərəcəsi

(mərhələsi) dəqiqləşmir. Belə halda adətən üçüncü pillə müayinələr aparılır.

- Üzvi dəyişiklik tapılmayan xəstələrdə funksional müayinə məqsədi ilə kontrast, radioizotop, mioqrafiq və s müayinələr aparıla bilər. Əgər funksional müayinələrdə də dəyişiklik yoxdursa başqa orqanların xəstəlikləri axtarılır (Şəkil 2).

### Üçüncü pillə

- Üçüncü pillə müayinələri mədə divarında tapılan törəmənin təbiəti dəqiqləşmədikdə və ya xərçəngin mərhələsini dəqiqləşdirmək üçün edilir. Bu məqsədlə **diaqnostik laparoskopiya və ya laparotomiya** yerinə yetirilir.

## ƏMƏLİYYATÖNÜ HAZIRLIĞIN PRİNSİPLƏRİ

- Parenteral qidalanma
- Nazoqastral zond
- Anemiya və digər dəyişikliklərin korreksiyası

### Mədə əməliyyatları

Qastrostoma – endoskopik, laparoskopik və açıq
Kənarı rezeksiyalar
Perforasiyanın örtülməsi
Qastroeneroanastomozlar
Distal rezeksiyalar – həcminə görə və gastroeneteranastomoza görə növləri (antumektomiya, 2/3, subtotal, Bilrot-1, Bilrot-2, Ru-Y və s)
Proksimal rezeksiya
Qastrektomiya
Vaqotomiya (trunkal, parietal, selektiv) və drenaj əməliyyatları
Mədə arteriyalarının bağlanması
Qastropeksiya
Fundoplikasiya
Bariatrik mədə kiçiltmə əməliyyatları (ballon, kəmənd, slive qastrektomiya, diversiya)

# MƏDƏ VƏ ONİKİBARMAQ BAĞIRSAĞIN XORA XƏSTƏLİYİ

## Tərif

- **Xora** – trofiki pozulma nəticəsində epitel və dərin qatlarda əmələ gələn qeyri-travmatik defekt
- **Eroziya** – epitel qatında defekt
- **Peptik xora** – mədə şirəsinin iştirakı ilə əmələ gələn xora (selikli qişanın qoruyucu mexanizmləri ilə mədə şirəsinin aqressivliyi arasındakı disbalans nəticəsində əmələ gələn xora).
- **Birincili xora və ya xora xəstəliyi** - mədə və ya onikibarmaq bağırsağ (12bb) divarında xolaralaşma ilə xarakterizə olunan xəstəlikdir və xəstəliyin əsas klinik və morfoloji əlaməti xoradır. Ağrı ilə yanaşı qanaxma, perforasiya, stenoz törətmə ehimalı yüksəkdir.
- **İkincili və ya simptomatik xoralar** – digər xəstəliklərin əlamətlərindən biri və ya ağırlaşması kimi meydana gələn mədə və 12bb xoralarıdır.

## Diaqnostik əlamətləri

- Epiqastral ağrı və ya ağırlaşma əlamətləri (qanaxma, perforasiya, obstruksiya)
- Endoskopiyada xoranın görünməsi

## Təsnifatı

<b>Yerinə görə</b>	<ul style="list-style-type: none"><li>• Mədə xorası<ul style="list-style-type: none"><li>» Tip 1 - Mədə cismində, normal və ya azalmış turşu ifrazı və mukozal müdafiənin zəifliyi</li><li>» Tip 2 - Prepilorik, yüksək turşu ifrazı ilə</li></ul></li><li>• 12bb bağırsağ xorası</li><li>• Digər lokalizasiyalar: ektopik xoralar - Mekkel divertikulunda, nazik bağırsaqda, 12bb distalında, qida borusunda, anastomozda və s.</li></ul>
<b>Səbəbinə görə</b>	<ul style="list-style-type: none"><li>• Birincili xora – xora xəstəliyi<ul style="list-style-type: none"><li>» H.pilory</li></ul></li><li>• İkincili xoralar (digər xəstəliklərin əlaməti və ya ağırlaşması)<ul style="list-style-type: none"><li>» Kəskin xoralar (böyük əməliyyat, şok, yanıq, travma, sepsis və s)</li><li>» QSIƏD</li><li>» Hormonal (steroidlər, qastrinoma və s)</li><li>» Digər</li></ul></li></ul>

**Gedişinə görə**

- Ağırlaşmasız sağalan
- Təkrarlayan
- Refrakter
- Ağırlaşmalarla (qanaxma, perforasiya, stenoz)

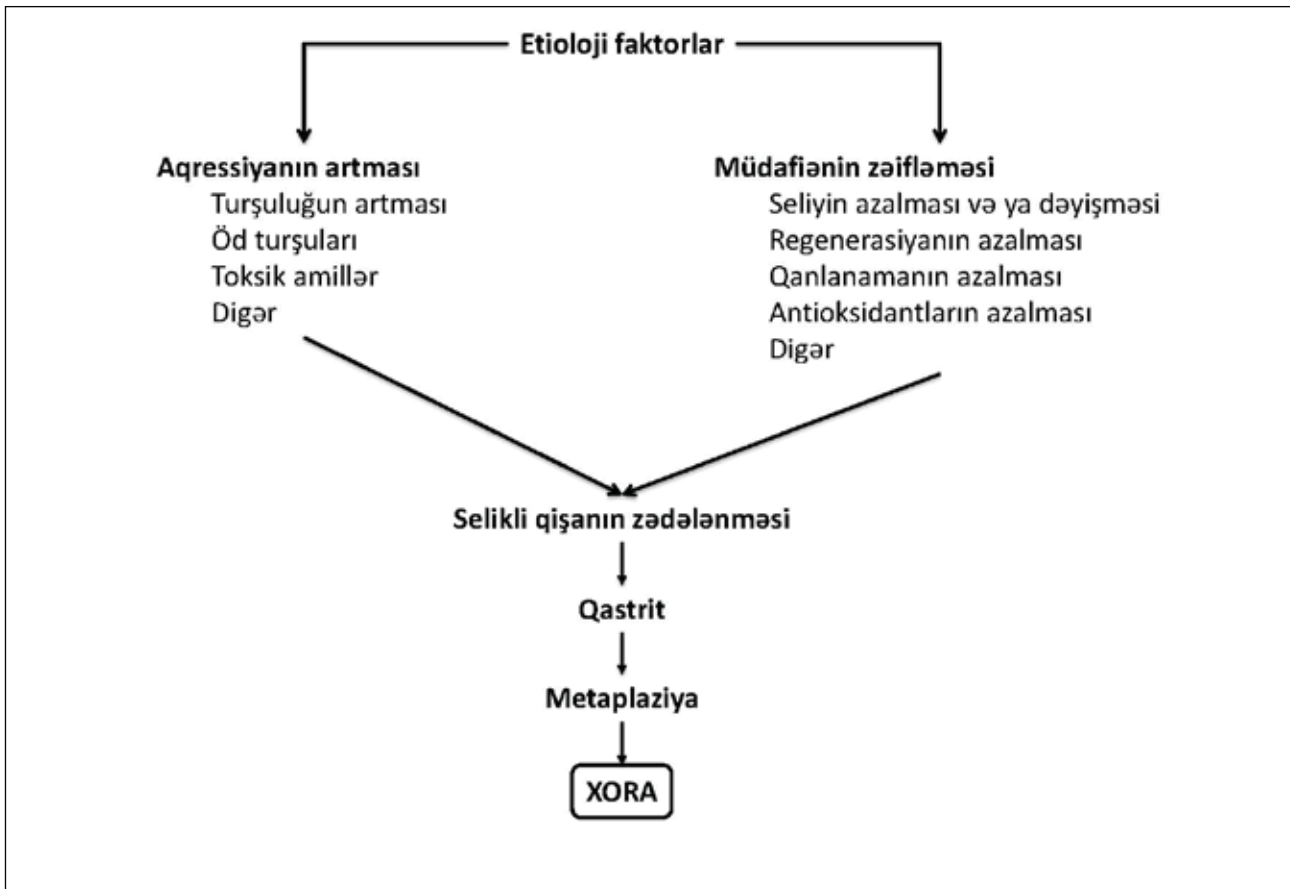
**Etiologiya və patogenezi**

- Normada mədədə mövcud olan qoruma mexanizmləri selikli qişasını mədə şirəsi aqressiyasından qoruyur – aqressiya ilə qoruma arasında tarazlıq var.
- Aqressiya faktorları:
  - » hidrogen xlorid turşusu
  - » öd
  - » qidalar
  - » digər
- Müdafiə mexanizmləri:
  - » selik
  - » epitel regenerasiyası
  - » qan təchizatı
  - » antioksidantlar
  - » digər
- Selikli qişanın müdafiəsi ilə mədə şirəsinin aqressivliyi arasında tarazlığın pozulması xoranın əmələ gəlməsində başlıca mexanizm hesab edilir (Şəkil 1).
- Mədənin I tip (cismində yerləşən) və dərman mənşəli xoralarında mukozal baryerin zəifləməsi, prepilorik (II tip) və duodenal xoralarda isə aqressiyanın yüksəkliyi önəmli rol oynayır.
- “Aqressiya – müdafiə” tarazlığını pozan amillərlə əlaqədar tarixən müxtəlif nəzəriyyələr olmuşdur:
  - » peptik nəzəriyyə
  - » turşu nəzəriyyəsi
  - » Helicobacter pilory nəzəriyyəsi
- Peptik nəzəriyyəyə görə mədə tərkibindəki proteolitik enzim (pepsin) selikli qişanı zədələyir. Bu nəzəriyyəyə əsaslanaraq xora müalicəsində pepsinin təsirini azaldan vasitələr istifadə edildi. Lakin bu nəzəriyyə özünü doğrultmadı.
- Turşu nəzəriyyəsinə görə xoranın əmələ gəlməsində əsas səbəb mədə turşuluğunun artmasıdır (“*turşu yoxdursa xora yoxdur*” doktrinası). Buna əsaslanaraq turşuluğu azaldan müalicə üsulları inkişaf etdirildi: mədə rezeksiyası, vaqotomiyalar, antiasidlər, antisekretor dərmanlar: H2 blokatorlar, hidrogen körüyü blokatorlar. Lakin, turşu ələhinə müalicələr xoranı sağaltsalar da residivləri aradan qaldıra bilmədilər.
- Hazırda xoranın əmələ gəlməsində əsas səbəbi kimi Helicobacter pilory bakteriyası qəbul edilir (“*H.pilory yoxdursa xora yoxdur*” doktrinası). Duodenal xoralarda 90-95% hallarda, mədə xoralarında isə 70-90%



hallarda H.pilory infeksiyası tapılır və bu infeksiya aradan qaldırılanların əksəriyyətində residiv baş vermir.

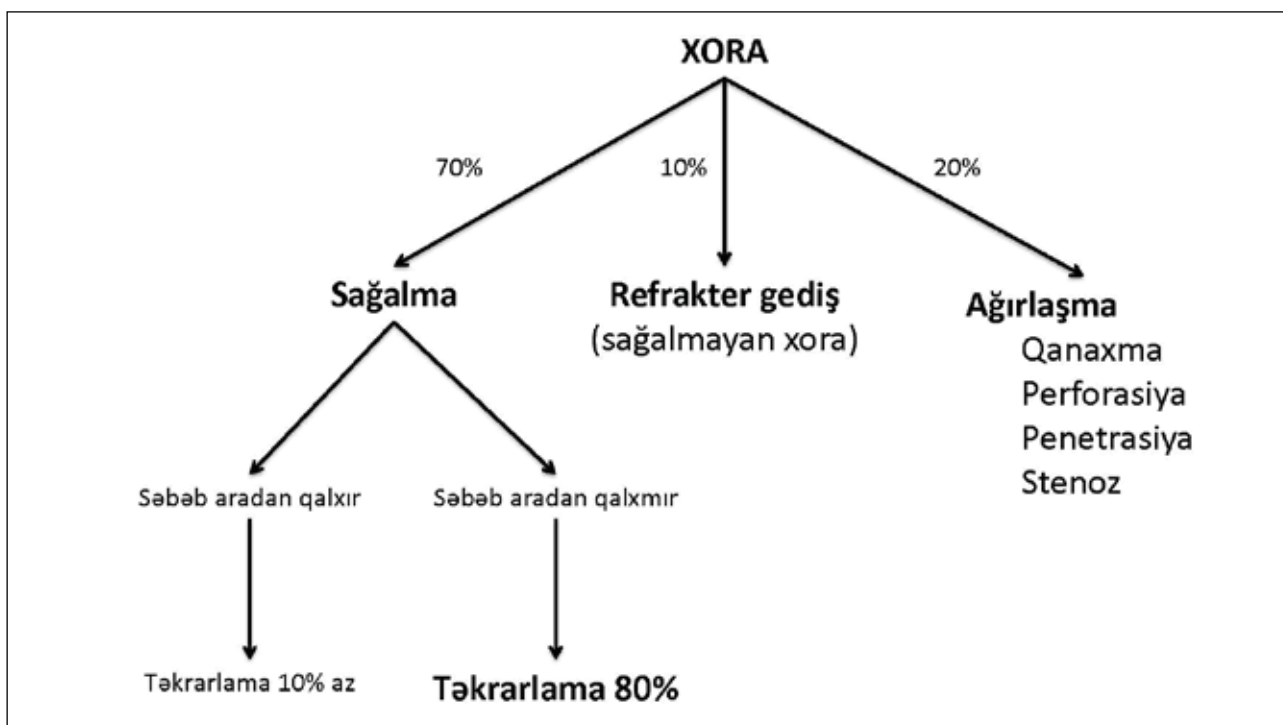
- H.pilory-nin xora əmələ gətirmə mexanizmi dəqiq məlum deyil və *“hiperasid qastrit - xora”* patomexanizmi ən çox ehtimal olunan konsepsiyadır. Hesab edilir ki, H.pilory selikli qişanı zədələyir, müdafiə baryerini zəiflədir, turşu ifrazını artırır və iltihabı reaksiyaya səbəb olur. Bakteriyalarının ifraz etdiyi enzimlər və toksinlər bir tərəfdən qoruyucu seliyanın tərkibini və miqdarını dəyişdirərək mukozanın turşuya həssaslığını artırır, digər tərəfdən isə, epitelial hüceyrələrini birbaşa zədələyir. Artan turşuluq epitelin zədələnməsinə səbəb olur. Selikli qişanın immun hüceyrələri tərəfindən selikli qişaya zədələnməsinə və bakteriyalara qarşı həyata keçirilən iltihabı reaksiya selikli qişada zədələnmənin davam etməsinə şərait yaradır. Nəticədə davam edən hiperasid qastrit ortaya çıxır. Uzun müddət davam edən hiperasid qastrit fonunda selikli qişada metaplastik epitel sahələri meydana gəlir ki, bunlar da turşunun təsiri ilə xoralaşır.
- H.pilori ilə yanaşı aşağıdakı faktorlar da xoranın əmələ gəlməsində rol oynayır:
  - » qeyri-steroid iltihabələhinə dərmlər
  - » siqaret
  - » turşu sekresiyasını artıran faktorlar (xroniki stress, genetik, endokrin və s).



Şəkil 1. Xoranın patogenezi

## Gedişi və ağırlaşmaları

- Xora xəstəliyinin müxtəlif gediş formaları var: ağırlaşmasız sağalan, təkrarlayan, refrakter və ağırlaşmalı (Şəkil 2).
- Ümumilikdə baxıldıqda:
  - » Xoraların əksəriyyəti spontan və ya müalicələrlə sağala bilirlər.
  - » Səbəb aradan qaldırılmadıqda isə sağalmış xoraların əksəriyyəti qısa müddətdə təkrarlayır və ya xora sağalmır (refrakter gediş).
  - » Xoralar təxminən 15-30% hallarda ağırlaşmalar törədirlər.
- Xoranın gedişinə yeri, ağırlaşmaları, müalicələr, səbəbi və s. təsir göstərir.
- Müalicə olunmayan xoralarda:
  - » 60-70%-i spontan sağala bilir, lakin bunların 50-80%-i 6-24 ay ərzində yenidən təkrarlayır.
  - » 30-40%-i sağalmır (refrakter xoralar) və ağırlaşmalar törədir.
- Antisekretor dərmanlar istifadə edildikdə:
  - » əksəriyyəti 2-4 həftə ərzində sağalır, lakin təxminən 30% hallarda təkrarlayır
  - » təxminən 20% hallarda ağırlaşmalar meydana gəlir.
- Anti-helikobakter eradikasiyasının təsiri:
  - » H.pilory infeksiyası aradan qaldırılanlarda residiv 10%-dən azdır, eradikasiya olunmayanlarda isə 80-90% təşkil edir.
- Prepilorik və duodenal xoraların residivi daha çox rast gəlinir.
- Xora gedişinə ən önəmli təsir edən amil etiologiyasının aradan qaldırılmasıdır. Etioloji faktorların aradan qaldırılmadıqda (H.pilory, QSIƏD, siqaret, alkoqol və digər) adətən residiv mütləqdir.



Şəkil 2. Xoranın gedişi

### *Ağırlaşmaları*

- Qanaxma
- Perforasiya
- Penetrasiya
- Stenoz

### **Klinika**

- Epiqastral ağrı ən xarakterik əlamətidir:
  - » ağırlaşmamış xoralarda adətən vaxtaşırı təkrarlayır
  - » 12bb xoralarında aclıq və gecə ağrıları xarakterikdir və adətən qida qəbulu ilə azalır,
  - » mədə xoralarında isə ağrı qida qəbulundan sonra artır.
- Ağrı qusma, ürəkbulanma ilə müşayət oluna bilər.
- Ağırlaşmalarda ağrının xarakteri fərqli ola bilər: perforasiyalarda şiddətli ağrılar
- Nadir hallarda ağrısız xoralar təsadüfi endoskopik müayinələrdə və ya ağırlaşmalar törətdikdə ortaya çıxır.

### **Diaqnostika**

#### *Şübhə*

- Aşağıdakı əlamətləri olanlarda xora xəstəliyindən şübhələnmək olar:
  - » Təkrarlayan epiqstral ağrı
  - » Qida qəbulu ilə dəyişən ağrılar (artan və ya azalan)
  - » QSIƏD qəbul edənlərdə epiqstral ağrı və qanaxma əlamətləri
  - » Əvvəllər təkrarlayan, hazırda davamlı ağrı
  - » Ağrı ilə yanaşı ürəkbulanma və qusma

#### *Dəqiqləşdirmə*

- Xora endoskopiya ilə dəqiqləşdirilir.
- Endokopiya mümkün olmayanda kontrastlı gastroqrafiya edilə bilər.
- Diaqnostik əlamətləri:
  - » Epiqastral ağrı və ya ağırlaşma əlamətləri (qanaxma, perforasiya, obstruksiya)
  - » Endoskopiya xoranın görünməsi

#### *Səbəbin təyini*

- Xoranın səbəbini təyin etmək üçün ilk növbədə QSIƏD və H.pilory axtarılır, sonra digər səbəblər araşdırılır.
- **QSIƏD** təyini üçün anamnestic məlumatlar nəzərə alınır.
- **H.pilory** müayinəsi bütün xəstələrdə aparılır və aşağıdakı testlərdən hər hansı biri tətbiq edilə bilər:
  - » nəfəsdə sidik cövhəri testi

- » qanda anticim təyini
- » mədə mukoza biopstatının histoloji müayinəsi
- » mədə mukozal biopstatında təcili ureaza testi (CLO testi)
- **Qastrin səviyyəsinin təyini** – Zollinger-Ellison sindromunu yoxlamaq üçün aparılır. H.pilory tapılmayanlarda, QSIƏD qəbul etməyənlərdə, çoxsaylı, tez-tez təkrarlayan, atipik lokalizasiyalı və ağırlaşmalar törədən xoralarda göstərişdir. Bu sindrom 0.1-1% hallarda xoranın səbəbini təşkil edə bilər.
- **Xoralarından endoskopik biopsiya** mədə xoralarında bəd xassəli şişləri təsdiq və ya inkar etmək üçün mütləq aparılır (mədə xoralarında 3% hallarda xərçəng tapılır).

## Müalicəsi

### Prinsipi

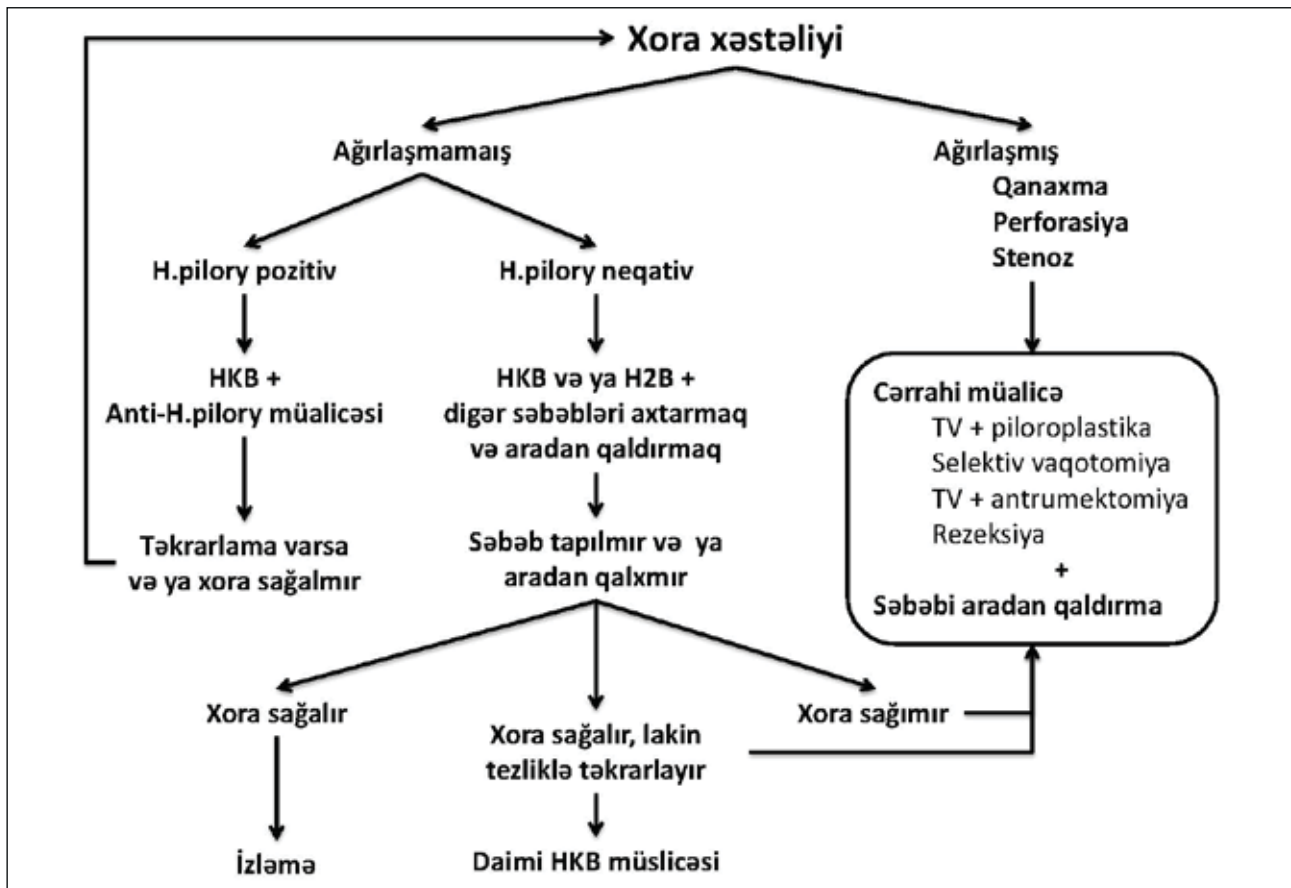
- Xora xəstəliyinin sağalmasını təmin etmək üçün xora defektini sağaltmaq və residivin qarşısını almaq lazımdır.
- Xora xəstəliyinin əsas müalicəsi konservativdir, cərrahi müalicə göstərişə görə aparılır.

### Müalicə üsulları

- Konservativ üsullara aiddir:
  - » Xoranı sağaltma – turşuluğu azaltma üsulları
    - ◇ Antisekretorlar - histamionoblokatorlar (H2B)və hidrogen körüyü blokatorları (HKB)
    - ◇ Antasidlər – sukralfat, alginat duzları, hidrokisidlər
  - » Residivin qarşısını alma - etiotrop müalicələr
    - ◇ Anti-helikobakter müalicəsi – antihelikobakter dərmanlar
    - ◇ Dərmanların və digər faktorların kəsilməsi (həyat tərzinin dəyişdirilməsi)
- Cərrahi müalicələr – turşuluğu azaltmaq və xoranı götürmək məqsədi daşıyır:
  - » **Vaqotomiyalar**
    - ◇ Trunkal vaqotomiya və piloroplastika – residivləri və ağırlaşmaları çoxdur.
    - ◇ Yüksək selektiv vaqotomiya – ağırlaşmaları azdır (3-8%), lakin residivi çoxdur (5-15%) və texniki olaraq çətindir.
  - » **Rezeksiya üsulları**
    - ◇ 1/3, 2/3, subtotal, total rezeksiyalar, gastroenteroanastomozlar - Bilrot 1, Bilrot 2, Ru və digər - residivi və ağırlaşmaları çoxdur.
  - » **Vaqotomiya və rezeksiya**
    - ◇ Trunkal vaqotomiya və antrumektomiya – xora residivi çox azalır (1-2%), lakin ağırlaşma (15-30%) və letallıq (1-2%) yüksəkdir.

### Müalicə seçimi

- Müalicə seçimində ilk növbədə xoranın lokalizasiyası, səbəbi və ağırlaşmaları nəzərə alınır (*Şəkil 3*).
- **Ağırlaşmamış** mədə və 12bb xoralarında üçkomponentli konservativ müalicə tətbiq edilir:
  - » xoranı sağaltmaq üçün antsektor dərmanlar- 2-4 həftə
  - » residivin profilaktikası üçün H.pilory eradikasiyası (ikili və ya üçlü antibiotikoterapiya)
  - » həyat tərzini dəyişmə (qidalanma, siqaret,alkoqol və s)
- QSİƏD mənşəli xoralarda dərmanlar kəsilir və antisektor (H2B və ya HKB) verilir. QSİƏD-i kəsmək mümkün olmayanda HKB davam etdirilir.
- Digər xoralarda xora sağaldıcı müalicələrlə yanaşı residivin profilaktikası üçün uyğun etiotrop müalicələr aparılır.
- **Ağırlaşmış** (perforasiya, stenoz), konservativ müalicəyə ilə sağalmayan və ya tezliklə təkrarlayan xoralar cərrahi müalicəyə göstəriş sayılır:
  - » duodenal xoralarda vaqotomiyalar, mədə xoralarında isə rezeksiya ilk seçimdir.
  - » Qanaxmalarda ilk seçim endoskopik hemostazdır, bu effekt vermədikdə cərrahi müalicə seçilir.



*Şəkil 3. Xora xəstəliyində müalicə yanaşması*

### Mədə xoralarına yanaşmanın xüsusiyyətləri

- **Diagnostikada biopsiyanın rolu.** Mədə xoralarının təxminən 3%-i xərçəng mənşəli olur. Ona görə də mədə xoralarında həm ilkin müayinədə, həm də müalicədən 4-6 həftə sonra xoradan biopsiya alıb xərçəngi təsdiq və ya inkar etmək lazımdır.
- **Cərrahi müalicənin seçimi.** Xora xəstəliyində cərrahi müalicə göstərişdirsə ilk seçim mədənin xora ilə birlikdə rezekziyasıdır. Duodenal xoralarla birlikdə rast gəlinən prepylorik xoralarda trunkal vaqotomiya və antrumektomiya edilə bilər.

## KƏSKİN STRESS XORALARI

### Tərif

- Orqanizmdə böyük stress törədən vəziyyətlər nəticəsində mədə və 12bb-də əmələ gələn kəskin xoralar ümumi adla kəskin stress xoraları adlanır. Bu xoralar əksər hallarda qanaxma ilə biruzə verirlər, az hallarda perforasiya, nadir hallarda isə ağrı ortaya çıxır.

### Səbəbləri

- Stress xoralarına ən çox səbəb olan patologiyalara aşağıdakıları aid etmək olar:
  - » böyük əməliyyatlar (abdominal, ürək-damar və digər)
  - » şok və böyük travmalar
  - » sepsis
  - » yanıqlar
  - » beyin zədələnməsi və törəmələri

### Patogenezi

- Mukozada işemiya və müdafiənin zəifləməsi əksər stress xoralarının patogenezinə əsas mexanizm hesab edilir. Turşu hipersekresiyası isə yanq və beyin mənşəli xoralarda rol oynayır.
- Stress və sepsislə əlaqədar meydana gələn mikrosirkulyastor pozulma aşağıdakı proseslərə səbəb olur:
  - » qoruyucu selik ifrazı azalır
  - » epitel regenerasiyası zəifləyir
  - » prostoqlandin ifrazı azalır
  - » hidrogen ionlarının geriye diffuziyası artır və eliminasiyası azalır.
  - » Bu proseslər normoasid və ya hiperasid vəziyyətlərdə xorlaşmaya şərait yaradır.

### Gedişi

- Böyük streslərdən 72 saat sonra əksər xəstələrdə mukozal xoralar meydana gəlir, lakin bunlardan təxminən 20%-ində 4-5 gün sonra qanaxma olur, perforasiya isə təxminən 10% hallarda rast gəlinir.

### *Klinikası və diaqnostikası*

- Stress xoraları əksər hallarda asimptomatik olur (subklinik forma - endoskopiyada tapılır), qanaxma və ya perforasiya törətdikdə klinik olaraq ortaya çıxır.
- Dianostikasında əsas yeri endoskopiya tutur.

### *Profilaktikası*

- Stress xoralarının profilaktikası müalicəsindən daha effektiv və məqsədə uyğundur. Böyük stress hadisələrində (böyük əməliyyatlar, travma, şok, sepsis, yanq, beyin zədələnməsi və törəmələri və s) aşağıdakı profilaktik tədbirlər tövsiyə edilir:
  - » Şokun erkən aradan qaldırılması
  - » H2B və ya HKB və ya sukralfat
  - » Şok olmayan hallarda erkən oral qidalandırma

### *Müalicəsi*

- Subklinik stress xoralarında profilaktik müalicələr əksər hallarda yetərlidir.
- Stress xora **qanaxmalarının** müalicəsində ilk olaraq konservativ müalicə başladılır: antisekretor, vazopressor, azsaylı xoralarda endokopik hemostaz.
- Konservativ –endoskopik tədbirlər yetərsiz olarsa cərrahi əməliyyat göstərişdir. Aşağıdakı cərrahi əməliyyatlar tətbiq edilə bilər:
  - » Xoraların tikilməsi, vaqotomiya, piloroplastika
  - » Total qastrektomiya
  - » Mədə damarlarının bağlanması
- Perforativ ağırlaşmalarda isə perforasiyanın örtülməsi və ya total qastrektomiya edilir (çoxsaylı xora perforasiyalarında).

## **İKİNCİLİ (HORMONAL VƏ DƏRMAN) XORALAR**

### *Səbələri*

- Bir çox dərmanla mədə və 12bb-dan xoranın əmələ gəlməsinə səbəb ola bilər:
  - » Qeyri-steroid iltihab ələhinə dərmanlar (QSİƏD) - aspirin və digər QSİƏD-lər
  - » Hormonlar - kortikosteroidlər, qastrin və
  - » Digər

### *Patogenezi*

- Aspirin və digər QSİƏD-lər siklooksigenaza enzimini inhibe edərək (SOK -1 və SOK-2) prostoqlandin sintezini azaldırlar. Prostoqlandinlər qoruyucu seliyanın ifrazında iştirak edirlər. Ona görə də bu dərmanları alanlarda selikli qişanın müdafiəsi azalır və xora əmələ gəlmə ehtimalı artır. QSİƏD-lərlə birlikdə H.pilory olarsa xora əmələ gəlmə ehtimalı yüksəlir.
- Kortikosteroidlər prostoqlandin sintezini və selik sintezini azaldaraq xora əmələ gəlməsinə meyillik yaradırlar. Steroidlə lipokortin adlanan enzimi

blokada etdikləri üçün prostoqlandin səlafi olan araxidon turşusunu azaldırlar.

- və prostoqlandin sintezininin təsir mexanizmi xora törətmə mexanizmi prostoqlandin sintezini inhibə etməsidir. SOK-1 və SOK-2 enzimlərin inhibisiyası.
- Kortikosteroidlərin xora törətmə mexanizmi

### *Gedişi*

- Dərman və hormonal xoralar dərmanlar aradan qaldırıldıqdan sonra əksər hallarda sağalır. Lakin aradan qaldırılmadıqda isə ağırlaşmaya meyillik yaranır. QSIƏD xoraları qanaxmaya meyilli olurlar və çox vaxt qanama ilə biruzə verirlər.

### *Klinikası*

- Klinik olaraq xora xəstəliyinə bənzəyirlər

### *Diagnostikası*

- Anamnez və endoskopiya diaqnostikada əhəmiyyətlidir.
- Çoxsaylı olma və eroziyalarla birlikdə rast gəlmə xarakterikdir.
- Hormonal müayinələr

### *Müalicəsi*

- Konservativ müalicə -ilkin və əsas müalicədir
  - » dərmanları kəsmə
  - » hormonal xəstəliklərin müalicəsi
  - » medikamentoz – HKB, H2B, anti-H.Pylory
- Cərrahi müalicələr – ağırlaşmalarda göstərişdir.
  - » Əməliyyat seçimi – aspirin mənşəli qanaxmalarda və konservativ müalicəyə tabe olmayan çoxsaylı xoralarda total qastrektomiya



# XORA XƏSTƏLİYİNİN AĞIRLAŞMALARI

- Xora xəstəliyinin ağırlaşmaları xəstələrin təxminən 15-30%-ində rast gəlinir və adətən cərrahi əməliyyata lazım gəlir. Hazırkı konservativ müalicələr xoraların əksəriyyətini sağaldır lakin ağırlaşma hallarını ciddi azaltmır. Bunun nəticəsidir ki, xora xəstəliyinə görə planlı əməliyyatlar nadirdir, lakin xora ağırlaşmalarına görə əməliyyat sayında ciddi dəyişiklik qeyd edilmir.
- Xoraların ən çox rast gəlinən üç klassik ağırlaşması qanaxma, perforasiya və obstruksiyadır.
- 12bb xoralarının maliqnezasiyası rast gəlinmir.
- Hesab edilir ki, mədə xoraları da maliqnezasiya etmir və maliqnezasiya tapılan halları (3%) mədə adenokarsinomasınının xoralaşması qəbul edilir.

## XORA QANAXMALARI

### Tərif

- Mədə və ya 12bb xoralarının divarında damar eroziyası nəticəsində baş verən qanaxmadır, gizli qan pozitivliyinə, anemiya, hətta ağır hemorragik şok törədə bilər.

### Diaqnostik əlamətləri

- Melena, qanqusma və ya drenajdan qan
- Anemiya və ya şok
- Endoskopiyada xora və qanaxma əlamətləri (mədədə qan, xorada qan laxtası, qanqusma və ya qanfışqırma)

### Təsnifatı

<b>Yerinə görə</b>	<ul style="list-style-type: none"><li>• Mədə xorası</li><li>• 12bb xorası</li><li>• Digər</li></ul>
<b>Ağırlıq dərəcəsinə görə</b>	<ul style="list-style-type: none"><li>• Yüngül (anemiya və şok yoxdur)</li><li>• Orta (anemiya var)</li><li>• Ağır -massiv (şok var)</li></ul>
<b>Gedişinə görə</b>	<ul style="list-style-type: none"><li>• Xroniki</li><li>• Kəskin<ul style="list-style-type: none"><li>» Davam edən</li><li>» Dayanmış</li><li>» Təkrarlayan</li></ul></li></ul>

### Endoskopik olaraq gedişinə və proqnozuna görə Forrest təsnifatı

- Forrest I - davam edən qanaxma
  - » Ia - qan fışqırır
  - » Ib - qan sızır
- Forrest II – qanamış və hazırda dayanmış qanaxma
  - » IIa - xora dibində damar görünür
  - » IIb - xora üzərində qan laxtası var
  - » IIc – xora dibində hematin pərdəsi var
- Forrest III – qanaxma əlamətləri yoxdur

### Rastgəlmə tezliyi

- Peptik xoraların qanaxması ən çox rast gəlinən:
  - » xora ağırışmasıdır (20%)
  - » yuxarı mədə-bağırsaq qanaxmalarının səbəbidir (50%)
  - » xora letallığının səbəbidir (40%)

### Risk faktorları

- Aşağıdakı bəzi faktorlar xoralarda qanaxma riski yüksəkdir::
  - » kalloz xoralar
  - » dərin xoralar
  - » duodenumun arxa divarında yerləşən xoralar
  - » mədə xoraları
  - » aspirin mənşəli xoraların qanaxma ehtimalı yüksəkdir.

### Patogenezi

- Hesab edilir ki, xorada gedən destruktiv proseslər xoranın dibində və divarındakı damarların divarını eroziyaya uğradaraq qanaxma törədirlər.
- Böyük qanaxmalar daha çox refrakter və damarlara yaxın xoralarda rast gəlinir (böyük və kiçik ayrılık, 12bb arxa divarı)

### Gediş və ağırlaşmaları

- Xora qanaxmaları 3 gediş göstərə bilirlər:
  - » dayanma – xora qanaxmalarının əksəriyyəti (70-80%) spontan və ya konservativ müalicələrlə dayanır
  - » təkrarlama – spontan və ya konservativ üsullarla dayanan xora qanaxmaları 24-48 saat ərzində təkrarlama bilir (10-30%).
  - » davam etmə - qanaxma dayanmır və davam edir (5-10%).
- Aşağıdakı faktorlar qanaxmanın təkrarlanması üçün risk amilləridir:
  - » 60 yaşdan yuxarı yaş
  - » endoskopiyada davam edən qanaxma əlamətləri (Forrest I ) və ya təzə dayanmış qanaxmalar (Forrest II)
  - » massiv qanaxmalar (çoxsaylı qanqusmalar, daxil olarkən hemoqlobinin 8 q/L-dən aşağı olması, 24 saat ərzində 4-6 vahid qan köçürülən xəstələr)

- » yanaşı xroniki qaraciyər xəstəliyi
- » mədənin böyük və ya kiçik ayrılıyına 2 sm məsafədə yerləşən xorlar (damarlara yaxın)
- » 12bb-ın arxa divarına yaxın xoralar (gastro-duodenal damar şaxələrinə yaxın)
- » digər

### ***Ağırlaşmaları***

- Anemiya
- Şok
- Letal nəticə - xora qanaxmalarında letallıq ortalama 5-10% təşkil edir, təkrar qanaxması olanlarda 30%, qanaxması dayananlarda isə 3% ətrafındadır.

### ***Klinikası***

- Digər yuxarı mədə-bağırsaq qanaxmaları kimi xora qanaxmaları iki qrup əlamətlərlə ortaya çıxırlar:
  - » Yerli əlamətlər – ağrılı və ya ağrısız qanqusma, melena, qanlı defekasiya, nəcisdə pozitiv qan testi
  - » Qanitirmə əlamətləri – anemiya, şok
- Əlamətlərin biruzə şəkli qanaxmanın intensivliyindən və ağırlıq dərəcəsindən asılı olaraq dəyişir.

### ***Diaqnostikası***

#### ***Şübhə***

- Aşağıdakı əlamətlərin hər hansı biri varsa xora qanaxmasından şübhələnmək lazımdır:
  - » qanqusma, melena, hemokeziya
  - » nəcisdə gizli qan testi
  - » anemiya, şok
- Anamnezində xora xəstəliyi olanlarda bu əlamətlərdən hər hansı biri varsa şübhə daha da artır.

### ***Dəqiqləşdirmə***

- Qanaxmanın olub-olmamasını və xora mənşəli olduğunu dəqiqləşdirmək üçün təcili (ilk 6-12 saat ərzində) endoskopiya edilir.
- Endoskopiya davam edən və ya dayanmış qanaxma əlamətləri (Forrest I və II) qanaxmanı təsdiqləyir.
- Endoskopiya qanaxma əlamətləri görünməyən xəstələrdə (Forrest III) dəqiqləşdirmək üçün klinik əlamətlər və gediş nəzərə alınır. Qanaxma davam edərsə təkrari endoskopiya edilir və digər səbəblər araşdırılır.

### *Ağırliq dərəcəsinin təyini*

- Ağırliq dərəcəsinin təyini üçün hemodinamik və hemokonsentrasiya göstəricilər nəzərə alınır:
  - » Yüngül dərəcəli – anemiya və hipovolemiya yoxdur. Bu hal adətən az miqdardakı qanaxmalarda rast gəlinir.
  - » Orta dərəcəli – anemiya var, hemodinamika stabil. Bu hal adətən uzunmüddətli təkrarlayan qanaxmalarda rast gəlinir
  - » Ağır dərəcəli – anemiya və şok əlamətləri var, bu hal böyük qanaxmalarda rast gəlinir.

### *Gedişin müəyyənləşdirilməsi - qanaxmanın dayanıb-dayanmaması*

- Qanaxmanın davam edib-etməməsini göstərən əlamətlərə aşağıdakılar aiddir:
  - » klinik - melena, qanqusma, nazoqastrik drenajdan qan gəlmə
  - » laborator - qanda Hb və ya Ht
  - » hemodinamik göstəricilər - nəbz, təzyiq, laktat, oksigenasiya
  - » endoskopik əlamətlər - laxta, sızma və s.
- Adətən bu göstəricilər birlikdə qiymətləndirildikdə daha düzgün nəticə verir.
- Melena olmaması, Hb sabit qalması və hemodinamikanın stabilləşməsi qanaxmanın dayanmasını göstərir. Əks hallar qanaxmanın davam etdiyinin işarəsidir və endoskopiya ilə dəqiqləşdirmək lazım gəlir.

### *Qanaxmanın təkrarlama ehtimalı*

- Xora qanaxmalarının təkrarlanması adətən ilk 2 gün ərzində özünü göstərir.
- Təkrarlama riskini qiymətləndirmək üçün klinik və endoskopik nəticələr nəzərə alınır (bax yuxarı).

## **Müalicəsi**

### *Prinsipi*

- Xora mənşəli qanaxmaların müalicə prinsipi digər mədə-bağırsaq qanaxmalarında olduğu kimidir: əvvəlcə **qanaxmanı dayandırma (hemostaz) və dəstək tədbirləri**, sonra **xoranın müalicəsi**

### *Qanaxmanı dayandırma üsulları (hemostaz) üsulları*

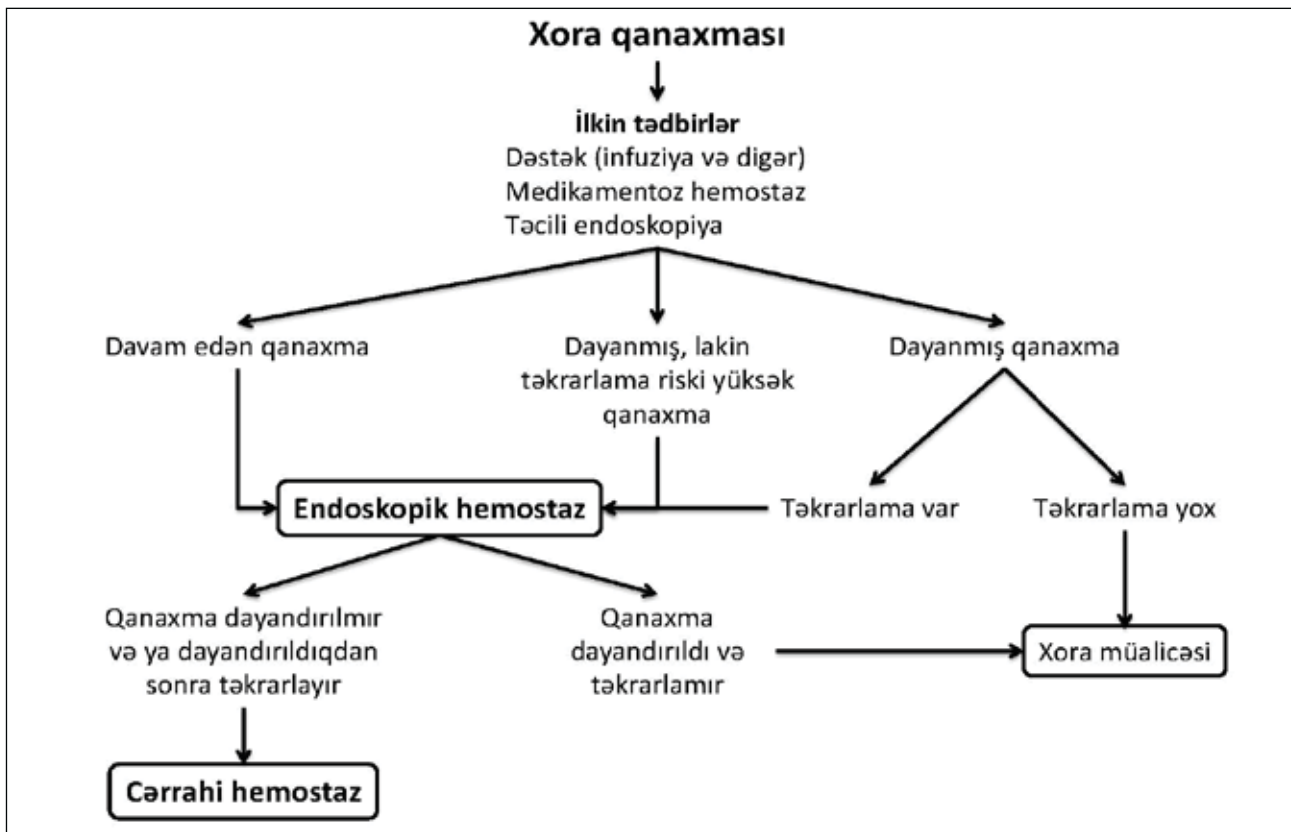
- Medikamentoz - antisekretor (HKB, H2B), splanik vazokonstriktorlar (somatostatın və vazopressin analogları)
- Endoskopik üsullar – skleroterapiya, koaqulyasiya, klipləmə, adrenalın inyeksiyası, hidroinyeksiya və digər topikal müalicələr
- Edovaskulyar – embolizasiya (koyl, trombin və s.)
- Cərrahi üsullar - damar bağlanması, rezeksiya və digər

### Müalicə taktikası

- Xora mənşəli qanaxmalarda müalicə tədbirləri aşağıdakı ardıcılıqla yerinə yetirilir (*Şəkil 4*).
  - » İlk tədbirlər təcili həyata keçirilir:
    - ◇ **dəstək tədbirləri**: infuziya, göstərişə görə transfuziya və digər
    - ◇ **medikamentoz hemostaz**: antisekretor və vazokonstrukturlar.
    - ◇ **endoskopik diaqnostika** (ilk 6-12 saat ərzində)
    - ◇ **Qanaxmanın effektiv dayandırılması**: endoskopik və ya cərrahi.

### Xora müalicəsi.

- İlk stabilləşdirmə və diaqnostika tədbirləri ilə yanaşı qanaxmanın proqnozu müəyyənləşdirilir (klinik və endoskopik), qanaxmanın effektiv dayandırılması həyata keçirilir və bu məqsədlə endoskopik hemostaz ilk seçimdir, cərrahi hemostaz isə göstərişə görə aparılır.
- İlk tədbirlərdən sonra **qanaxması dayanmış və təkrarlama riski aşağı** olan xəstələrdə konservativ müalicə davam etdirilir, təkrarlama yoxdursa xora müalicəsi başlanır, təkrarlama olanlarda isə endoskopik hemostaz aparılır.
- **Qanaxma davam edən, hazırda dayanmış lakin təkrarlama riski yüksək** olan hallarda (bax yuxarı) endoskopik hemostaz həyata keçirilir (mümkünsə elə ilk endoskopiya).
- Endoskopik hemostazla qanaxma dayanan xəstələrdə konservativ müalicələr davam etdirilir və xora müalicəsi başlanılır.



*Şəkil 4. Xora qanaxmasında müalicə taktikası*

- **Endoskopiya ilə qanaxması dayanmayan və ya təkrarlayan** qanaxmalarda cərrahi hemostaz seçilir.
- Cərrahi əməliyyata göstərişlər (təxminən 10% xəstələrdə lazım gəlir):
  - » endoskopik müalicə imkansız olduqda (kallos xora, maliqniyaziya şübhəsi, pilor deformasiyası)
  - » endoskopiya ilə dayanmayan qanaxmalar
  - » endoskopik hemostazdan sonra təkrarlayan qanaxmalar
  - » profuz qanaxmalar (24 saat ərzində 4-6 vahid qan transfuziyası edilən xəstələr)

### *Cərrahi üsul seçimi*

- Duodenal xora qanaxmalarında:
  - » Gastroduodenal arteriyanın bağlanması, duodenotomiya və xora daxilindəki damarın 3-lü tikişlə tikilməsi, piloroplastika və trunkal vaqotomiya.
  - » Kallos, stenotik xora qanaxmalarında xəstə hemodinamik stabildirsə rezeksiya və ya antrumektomiya+vaqotomiya edilə bilər.
- Mədə xorası qanaxmalarında:
  - » xəstə hemodinamik stabildirsə mədə xora ilə birlikdə rezeksiyası edilir: antumektomiya+vaqotomiya, mədənin 2/3 və ya subtotal rezeksiyası.
  - » xəstə hemodinamik qeyri-stabildirsə xora eksiziyası və ya tikilməsi həyata keçirilir.

## XORA PERFORASIYASI

### Tərif

- Peptik xoranın divarı destruksiya edərək deşilməsi, möhtəviyyatın sərbəst qan boşluğuna və ya ətraf orqanlara keçməsi nəticəsində yaranan təcili iltihabı ağırlaşmadır. Əksər hllarda bir neçə saat ərzində diffuz peritonit və ya abses və ya orqan iltihabları meydana gəlir. .

### Diaqnostik əlamətləri

- Qarında kəskin başlayan ağrı
- Peritonit, abses və sepsis əlamətləri
- Görüntüləmədə qarında sərbəst hava və ya kontrast ekstravazasiyası

### Klassifikasiyası

<b>Gedişinə görə (perforasiya yerinə görə)</b>	<ul style="list-style-type: none"> <li>• Peritona sərbəst perforasiya –peritonit</li> <li>• Peritona perforasiyanın hüdudlanması (abseslər)</li> <li>• Orqanlara perforasiya (penetrasiya) - fistullar (qastroenerik, qastro-biliar, qastro-kutaneuz və s), pankreatit, portal vena trombozu</li> <li>• Örtülmüş perforasiya</li> </ul>
<b>Klinik mərhələsinə görə</b>	<ul style="list-style-type: none"> <li>• Şok mərhələsi (kimyəvi peritonit və ağrı şoku)</li> <li>• Zəif ağrı mərhələsi</li> <li>• İrinli peritonit mərhələsi</li> </ul>

### Rastgəlmə tezliyi

- Peptik xoraların perforasiyası 5-10% hallarda rast gəlinir.
- Risk amilləri
- Aşağıdakı amillər peptik xoraların perforasiyası üçün risk amilləridir:
  - » ön divarda yerləşmə
  - » kalloz xora
  - » müalicə olunmayan xora
  - » digər

### Mexanizmi

- Xoranın dibində baş verən destruktiv iltihabı proses divarın nekrozuna və deşilməsinə səbəb olur.
- Destruksiyada kiçik damar trombozunun və işemiyanın rolu da vardır.

### Gedişi və ağırlaşmaları

- Xora deşildikdən sonra mədə və ya 12bb möhtəviyyatı kənara çıxır və

ətrafda əvvəl kimyəvi, 12-24 saat ərzində isə bakterial iltihab başlayır.

- Perforasiyanın aqibəti deşilməsinin yerindən, ölçüsündən, ekstravazasiyanın miqdarından və orqanizmin vəziyyətindən asılı olara müxtəlif ola bilər:
- **Peritona sərbəst perforasiya** ən çox rastlanan gediş formasıdır, adətən ön divar xoralarının deşilməsi nəticəsində meydana gəlir və iki şəkildə ortaya çıxır – **peritonit və ya abses**. Deşikdən kənara çıxan möhtəviyyət ətraf orqanlar tərəfindən hüdudlanarsa abses əmələ gəlir, hüdudlanma baş vermədikdə isə diffuz peritonit meydana gəlir. Ən çox qaraciyəraltı və kiçik piylik absesləri rast gəlinir.
- **Orqanlara perforasiya (penetrasiya)** – xora ətraf orqanlara perforasiya edə bilir və nəticədə fistullar (qastroenerik, qastro-biliar, qastro-kutaneuz və s), pankreatit, portal vena trombozu meydana gələ bilər.
- **Örtülmüş perforasiya** – kiçik perforasiyalarda ətraf orqanlar, xüsusən də piylik perforasiya dəliyini örtür, xora ətrafına yapışaraq ekstravazasiyanın qarşısını alır və spontan sağalma baş verir. Bu nəticə nadir hallarda rast gəlinir.

### *Ağırlaşmaları*

- Peritonit
- Abses
- Fistullar
- Pankreatit
- Portal vena trombozu, pilefilebit
- Letallıq təxminən 15% təşkil edir, gecikmiş müalicələrdə artır.

### **Klinikası**

- Klinik təzahür forması perforasiyanın mərhələsindən, yerindən və gedişindən asılı olaraq dəyişir.
- Başlanğıc mərhələ (ilk dəqiqə və saatlarda) adətən “taxta qarın” simptomokompleksi ilə təzahür edir:
  - » Bir neçə dəqiqə əvvəl başlayan şiddətli ağrılar
  - » Hərəkətsiz və çəkilmiş qarın
  - » Palpator ağrılı və gərgin
  - » Əlçəkmə müsbət
  - » Bağırsağ səsləri zəifdir və ya eşidilmir
  - » Qaraciyər kütlüyü itə bilər
  - » Şok əlamətləri ola bilər
- Qoca yaşlı və immunodefisit xəstələrdə başlanğıc mərhələ zəif əlamətlərlə biruzə verə bilər.
- Sərbəst perforasiyalarda bir neçə saat sonra ağrılar azala bilər (aldadıcı mərhələ), lakin qısa müddət sonra peritonit və sepsis əlamətləri bariz şəkildə alır.
- Abseslərdə lokal peritonit və sepsis əlamətləri ortaya çıxır.



- Penetrasiyalar üçün davamlı ağrı xarakterikdir və septik əlamətlər ola bilər.
- Örtülmüş perforasiyalarda adətən ağrı və digər yerli əlamətlər azalır, septik əlamətlər olmur və ya zəif şəkildə biruzə verir.

## **Diaqnostika**

### **Şübhə**

- Aşağıdakı əlamətlər oduqda peptik xora perforsiyasından şübhələnmək olar:
  - » Qarında şiddətli ağrı
  - » "Taxta qarın" simptomokompleksi
  - » Diffuz və yerli peritonit əlamətləri
  - » Qarındaxili abses (qaraciyərəlti, diafraqmaaltı, kiçik piylik cibində və digər)
  - » Epiqastral davamlı ağrı
  - » Fistullar
  - » Pankreatit
  - » Digər

### **Dəqiqləşdirmə**

- Perforasiyanı dəqiqləşdirmək üçün kontrastlı KT ilk seçimdir. KT həm də perforasiyanın yerini, klinik formasını göstərə bilər və differensiasiyada faydalıdır. Lakin rentgen müayinəsi (80%) qarında hava göstərə bilər. USM spesifik deyil (qarında mayeni göstərir), endoskopiya ilkin müayinə deyil differensial diaqnostika lazım gəldikdə çox ehtiyatla aparıla bilər.
- **Sərbəst perforasiyanın diaqnostik kriteriyaları:**
  - » şiddətli ağrı ilə başlama
  - » ağrı və peritonizm
  - » qarın boşluğunda sərbəst hava və ya kontrast ekstravazasiyası (KT və ya rentgenoqrafiyada)
- **Perforativ absesin diaqnostik əlamətləri:**
  - » şiddətli ağrı ilə başlama
  - » ağrı və sepsis əlamətləri
  - » KT-də qaraciyərəlti, diafraqmaaltı, retroqastrik və ya digər yerlərdə yığıntı
  - » kontrast müayinədə ekstravazasiya ola bilər
  - » drenajdan mədə-bağırsaq möhtəviyyatının gəlməsi
- **Penetrasiya əlamətləri**
  - » Şiddətli ağrı ilə başlama
  - » Davam edən ağrılar
  - » Yerli peritonizm və sepsis əlamətləri ola bilər
  - » KT-də ətraf orqanlara bitişik iltihabı kütlə
  - » Kontrastın digər orqana keçməsi

- » Endoskopiyada orqana açılmış xora
- **Örtülmüş perforasiyanın əlamətləri**
  - » perforasiyadan 24-48 saat keçməsinə baxmayaraq diffuz peritonit, abses penetrasiya əlamətləri yoxdur
  - » dinamika müayinədə də bu əlamətlər ortaya çıxmır və iltihab əlamətləri sönür
  - » kontrastlı müayinədə ekstravazasiya görünür
  - » əməliyyat vaxtı xoranın spontan olaraq piyliklə effektiv örtülməsi varsa

### *Diferensiasiya*

- Xora perforasiyasını qarında şiddətli ağrı və şok əlamətləri törədən xəstəliklərlə differensiasiya lazım gələ bilər ki, bu da adətən görüntüləmədə klassik perforasiya əlamətləri görünməyən xəstələrdə lazım gəlir:
  - » kəskin pankreatit
  - » kəskin xolesistit
  - » mezenterik damar trombozu
  - » aorta anevrizma partlaması
  - » kist partlamaları
  - » mədə burulmaları
  - » miokard infarktı
  - » digər

### **Müalicəsi**

#### *Prinsipi*

- Ekstravazasiyasını aradan qaldırma (deşiyi örtmə və ya xoranın eksiziyası) və ağırlaşmanın müalicəsi (peritonit, abses, penetrasiyanın müalicəsi), sonra isə xora müalicəsi əsas prinsiplərdir.

#### *Müalicə üsulları (ekstravazasiyanı aradan qaldırma üsulları)*

- Cərrahi üsullar (standart və ən effektiv üsuldür)
  - » Perforasiya dəliyini örtmək (açıq və ya laparoskopik yolla dəliyin piyliklə örtülməsi)
  - » Xoranın eksiziyası (kənarı rezeksiya)
  - » Mədə rezeksiyası
- Qeyri-cərrahi üsullar
  - » Stend
  - » Daimi nazoqastral aspirasiya

#### *Müalicə taktikası*

- Xora perforasiyasının müalicəsi əsasən təcili cərrahi yolla və üsulun seçilməsində perforasiyanın klinik forması, mərhələsi və xəstənin vəziyyəti nəzərə alınır (Şəkil 5).

- **Sərbəst perforasiyalarda:**
  - » Sərbəst perforasiyada təcili olaraq açıq və ya laparoskopik əməliyyat edilir, dəliyin örtülməsi və ya xoranın eksiziyası həyata keçirilir, qarın boşluğu təmizlənir, irinli peritonit yoxdursa və xəstə stabildirsə xora müalicəsi əlavə edilə bilər.
- **Duodenal perforasiyalarda:**
  - » irinli peritonit varsa perforasiya piyləklə örtülür və periton boşluğu sanasiya edilir.
  - » irinli peritoniti olmayan stabil xəstələrdə xora eksiziyası, piloroplastika + vaqotomiya edilə bilər.
  - » böyük xora defektlərində və örtmə mümkün olmayan hallarda yöndəyişmə əməliyyatları edilə bilər (12bb kənarlaşdırılması, mərdə rezeksiyası və s)
- **Mədə xorası perforasiyalarında:**
  - » irinli peritonit varsa və ya xəstə stabil deyilsə ekstravazasiyanı aradan qaldırmaq və xərçəngi inkar etmək üçün kənar rezeksiya edilir və ya biopsiya edilərək perforasiya piyləklə örtülür.
  - » irinli peritonit yoxdursa və xəstə stabildirsə mədə xora ilə birlikdə rezeksiyası edilir.
- **Qeyri-operativ müalicələr** (antibiotikoterapiya, nazoqstral aspirasiya, stend, infuziya) çox az hallarda və spesifik göstərişlər olarsa tətbiq edilir:
  - » əməliyyat riski çox yüksəkdir
  - » 24 saatdan çox keçməsinə baxmayaraq diffuz peritonit əlamətləri yoxdur
  - » ağrılar lokallaşmış
  - » kontrast müayinədə ekstravazasiya görünmür.

### **Absesdə:**

- Absesdə ilk seçim perkutan drenajdır. Drenajdan sonra fistul əmələ gələ bilər və müəyyən müddətdən sonra spontan bağlanır. Perkutan drenajla sağalmayan, fistulu uzun müddət bağlanmayan xəstələrdə əməliyyat və ya stend tətbiq edilə bilər.

### **Örtülmüş perforasiyada:**

- Perforasiyanın örtüldüyü dəqiqləşirsə müşahidə edilə bilər.

### **Orqanlara perforasiya (penetrasiya)**

- Penetrasiya təyin edilən xəstələrdə əməliyyatı hazırlıq aparılır və planlı olaraq əməliyyat həyata keçirilir – xora ilə birlikdə rezeksiya. Bəzən stend də istifadə edilə bilər.

## PİLOROSTENOZ

### Tərif

- Xora xəstəliyinin törətdiyi fibrotik və iltihabi daralmadır, əksər hallarda gedərək artan xarakterli olur, keçməzliyə və ağırlaşmalarına gətirib çıxarır (qusmalar, qida azlığı, su elektrolit pozulması və s).

### Diagnostik əlamətləri

- Mədə keçməzliyi əlamətləri - qusma (yediyi yeməkləri), dehidratasiya, metabolik asidoz
- Endoskopiya mədə çıxışının qeyri-tumoral obstruksiyası

### Təsnifatı

<b>Mexanizminə görə</b>	<ul style="list-style-type: none"> <li>• Fibrotik daralma</li> <li>• Fibroz fonunda iltihabi infiltrasiya</li> </ul>
<b>Dərəcəsinə görə</b>	<ul style="list-style-type: none"> <li>• Kompensasiya</li> <li>• Subkompensasiya</li> <li>• Dekompensasiya</li> </ul>
<b>Gedişinə görə</b>	<ul style="list-style-type: none"> <li>• Proqressiv</li> <li>• Təkrarlayan</li> <li>• Stabil</li> </ul>

### Rastgəlmə tezliyi

- Qanaxma və perforasiyalarla müqayisədə az rast gəlinən ağırlaşmadır, son illər rastgəlmə tezliyi də azalmışdır.
- Daha çox uzunmüddətli davam edən və əvvəllər perforasiyaya görə əməliyyat olunmuş xəstələrdə rast gəlinir.
- Pilor obstruksiyalarının ən çox rast gəlinən səbəbi törəmələrdir, xora stenozu az rast gəlinən səbəbidir (5%).

### Mexanizmi

- Xora xəstəliyi nəticəsində meydana gələn pilorik obstruksiyada 3 patomexanizm iştirak edə bilər:
  - » **fibrotik daralma və deformasiya** – uzun müddət davam edən xoraların çapıqlaşması piloroduodenal nahiyədə deformasiyaya və və çapıq daralmasına səbəb olur, konservativ müalicə ilə düzəlmir, endoskopik və ya cərrahi müalicə gərəkdir.
  - » çapıq və ya xora ətrafında **iltihab** – xora çapığı ətrafında baş verən iltihabi proses spazma, infiltrasiyaya və pilorik hissənin funksional pozulmasına

səbəb olaraq evakuasiyanı pozur. Periulseroz iltihabın baş verməsində H.pilory infeksiyasının və QSIƏD-in önəmli rol oynadığı bildirilir. Bu proseslər əksər hallarda konservativ müalicə ilə düzələ bilirlər, alkin fibrozu artırır.

- » **mədə atoniyası** – uzun müddət davam edən obstruksiyalar mədənin genişlənmə və atoniyasına səbəb olur, evakuasiya ciddi azaldır və dekompensator vəziyyət meydana gəlir. Mədə atoniyası konservativ müalicə ilə düzələ bilər.

### Gediş və ağrılaşmaları

- Pilorostenoz mədə keçməzliyində , mədə dilatasiyası və atoniyasına, su- elektik pozulmalarına və malnutrisiyaya gətirib çıxarır.
- Bu pozulmaların şiddəti stenozun dərəcəsi və gediş formasından asılı olaraq dəyişir.
- Stenozun üç ağırlıq dərəcəsi aydın edilir:
  - » Yüngül dərəcəli (kompensator) stenozlarda - radioloji və ya endoskopik olaraq daralma təyin olunur, lakin klinik olaraq keçməzlik əlamətləri və mədə dilatasiyası görünür.
  - » Daralma artıqca və müddət uzandıqca mədədə hipertrofiya və genişlənmə meydana gəlir, sulu və duru qidaların keçməzliyində ciddi problem olur, lakin bərk qidaların keçməzliyində pozula bilər (orta dərəcəli - subkompensasiya).
  - » Ağır dərəcəli stenozlarda (dekompensasiya) tam tıxanmaya və ya mədə atoniyasına bağlı kəskin keçməzlik əlamətləri və ağrılaşmaları meydana gəlir.
- Pilorostenozun 3 gediş forması ola bilər:
  - » **Proqressiv gediş** – tədricən artan fibrotik daralma müəyyən müddət sonra dekompensasiya ilə nəticələnir. Ən çox rast gəlinən (60%) bu gediş forması adətən fibrotik prosesin inkişaf sürətindən asılı olaraq aylar və illər sürə bilər.
  - » **Təkrarlayan gediş** – fibrotik daralma fonunda iltihabi prosesin baş verməsi və sönməsi ilə əlaqədar kəskin keçməzlik və düzəlmə fazaları ilə xarakterizə olunur. Təkrarlayan iltihab proses adətən fibrozun artması və bir neçə dəfədən sonra dekompensasiya ilə nəticələnir. Bu gediş xəstələrin 1/3-ündə rast gəlinir.
  - » **Stabil gediş** az rastlanır və yüngül dərəcəli stenozun uzun müddət davam etməsi ilə xarakterizə olunur.
- Geriyə dönən proseslərin üstünlük təşkil etdiyi (spazm, iltihabi infiltrasiya) obstruksiyalar konservativ tədbirlərlə düzələ bilər, çapıq toxumasının üstünlük təşkil etdiyi hallar isə adətən proqressiv şəkildə davam edir və ağrılaşmalara səbəb olur.

### *Ağırlaşmaları*

- Su-elektrolit pozulmaları – dehidratasiya, metabolik hipoxlorik alkaloz (qusmaya və malabsorbsiyaya bağlı hidrogen xloridin itirilməsi nəticəsində əmələ gəlir)
- Qida azlığı – malnutrisiya, arıqlama
- Aspirasiya

### **Klinikası**

- Pilorosteznoz adətən mədə keçməzliyi (qastrostaz) əlamətləri ilə biruzə verir:
  - » Qusma – bir neçə saat əvvəl yediyi yeməkləri qusma xarakterik əlamətdir.
  - » Arıqlama – uzunmüddətli stenozlarda rastlanır
  - » Ağrılar – stenoz fonunda iltihabı infiltrasiya və spazm olanlarda çox rast gəlinir.
  - » Digər – köp, tez doyma və s.

### **Diaqnostikası**

#### *Prinsip*

- Mədə keçməzliyində əvvəlcə mexaniki səbəblər axtarılır, mexaniki səbəb olanlarda isə ilk növbədə neoplastik səbəblər təsdiq və ya inkar edilir.
- Şübhə
- Mədə keçməzliyi əlamətləri olanlarda (qusma, arıqlama, ağrı, köp) pilorostenozdan şübhələnmək lazımdır.
- Anamnezində xora xəstəliyi, kalloz xorası və perforasiyaya görə əməliyyat olunan xəstələrdə bu şübhə artır

#### *Dəqiqləşdirmə*

- Mədə keçməzliyini dəqiqləşdirmək üçün kontrastlı müəyinələr aparılır. Kontrastlı rentgen və ya KT-də mədədən kontrastın 12bb-a keçməməsi və ya keçişinin gecikməsi, mədə genişlənməsi keçməzliyi göstərir.
- Keçməzliyin mexaniki və ya dinamiki olduğunu dəqiqləşdirmək üçün gastrokopiya və KT nəticələrinin birlikdə qiymətləndirilməsi lazımdır. Endoskopiya intralüminal səbəbləri, KT isə ekstralüminal səbəbləri təsdiq-inkar edə bilər.
- Mexaniki səbəblər tapılmayan hallarda funksional gastrostaz törədən səbəblər arasında diferensasiya aparılır (diabet, keçikmiş mədə evakuasiyası və s)
- Mexaniki keçməzlik tapılırsa ilk növbədə mədənin, periqastrik bölgənin bəd və xoş xassəli xəstəlikləri təsdiq və ya inkar etmək lazım gəlir (pankreas şişləri, kistləri, qaraciyər və öd yolları törəmələri). Bu məqsədlə endoskopik biopsiya və KT lazımdır.

### *Ağırliq dərəcəsinin təyini*

- Pilorostenzoun ağırliq dərəcəsinin təyin etmək üçün klinik və görüntüləmə nəticələri nəzərə alınır (bax yuxarı):

### **Müalicəsi**

#### *Prinsipi*

- Təcili olaraq su-elektolit, qidalanma dəstəyi və mədənin dekompressiyası, sonra keçiriciliyin bərpası.

#### *Müalicə üsulları*

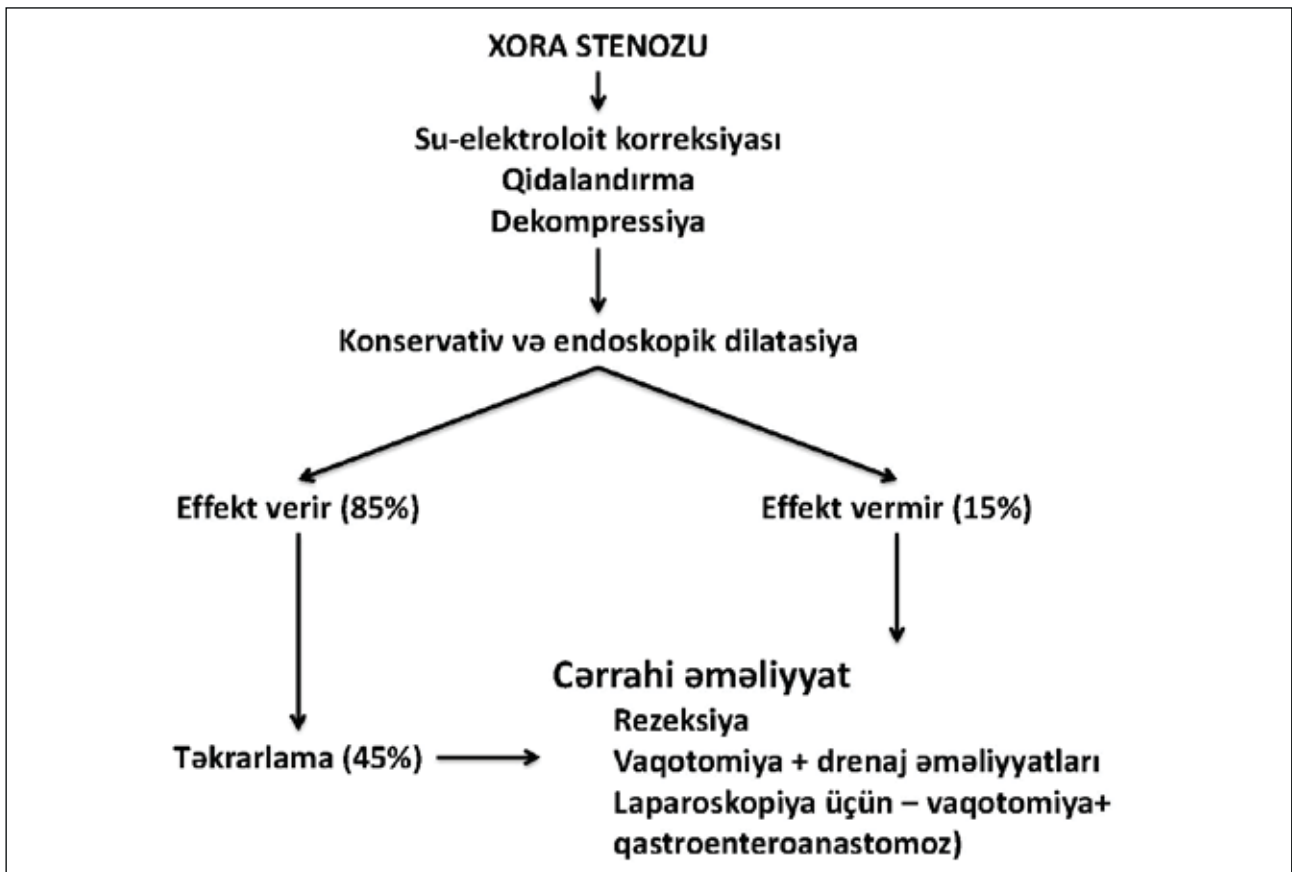
- **Dəstək müalicəsi** – dehidratasiyanı, elektrolit disbalansını və malnutrisiyanı aradan qaldırmaq üçün infuzion (alkalozu aradan qaldırmaq üçün NaCl infuziyası) və parenteral qidalandırma)
- **Dekompressiya** – ağırlaşmaların profilaktikası və mədə motorikasına kömək üçün mədəyə zond qoyularaq boşaldılır və yuyularaq qida qalıqları təmizlənir
- **Keçiriciliyin bərpası:**
  - » Konservativ müalicələr – iltihabı və ödemini azaltmaq, spazmı aradan qaldırmaq və pilor motorikasının bərpası üçün aparılır: QSIƏD kəsilməsi, antisekretor, anti-helikobakter, spazmolitik və prokinetiklər.
  - » Endoskopik müalicələr: dilatasiya, stend (nadir hallarda tətbiq olunur)
  - » Cərrahi müalicələr
- Rezeksiya üsulları – antrumektomiya + vaqotomiya, Bilrot I və ya II mədə rezeksiyaları
- Vaqotomiya + drenaj əməliyyatları: gastro-enteroanastomoz, gastro-duodenoanastomoz, piloroplastika

#### *Müalicə yanaşması*

- Təcili olaraq dəstək müalicələri və dekompressiya aparılaraq xəstənin su-elektrolit balansını və qidalanma statusunu korreksiya olunur (Şəkil 1).
- Keçiriciliyin bərpası üçün ilk növbədə konservativ tədbirlərlə iltihab, spazm və dismotolite aradan qaldırılır.
- Konservativ müalicənin effektivliyini yoxlamaq üçün su testi aparıla bilər. Boşaldılmış mədəyə 700 ml 3-5 dəq ərzində otaq temperaturunda fizoloji məhlul yeridilir, zond bağlanılır və 30 dəq sonra mədədən maye aspirasiya edilir. Aspiratın miqdarı 350 ml-dən çoxdursa keçməzliyi göstərir. Bu test müalicədən əvvəl, 3-4 və 6-7 gün sonra təkrarlanır.
- Konservativ müalicələrlə keçməzliyi düzələn xəstələrə əvvəl sulu qidalar, sonra isə qatı qidalar başlanılır.
- Konservativ müalicələrlə düzəlməyən hallar fibrozun üstünlük təşkil etdiyini göstərir və endoskopik dilatasiya aparılır. Endoskopik dilatasiya ilkin endoskopik müayinədə də aparıla bilər.
- Endoskopik dilatasiya təxminən 85% hallarda faydalı olur, lakin bunların

45%-indən çoxunda 3 ay müddətində stenoz əlamətləri təkrarlayır.

- Konservativ və endoskopik müalicələr fayda vermədikdə cərrahi müalicə seçilir.
- **Cərrahi müalicəyə göstərişlər:**
  - » 5-7 gün aparılan konservativ müalicəyə və endoskopik dilatasiyaya baxmayaraq düzəlməyən stenozlar
  - » Endoskopik dilatasiyadan sonra təkrarlayan stenozlar
  - » Bəd xassəli törəmənin inkar edilməməsi
- Cərrahi müalicə üçün ilk seçim xora ilə birlikdə rezeksiyadır (antrumektomiya + vaqotomiya ən yaxşı seçimdir).
- Rezeksiyanı çətinləşdirən periplorik iltihab və fibroz olduqda ikinci seçim kimi vaqotomiya və drenaj əməliyyatları yerinə yetirilir. Laparoskopik yanaşma üçün trunkal vaqotomiya və gastro-eneroanastomoz ilk seçimdir.



Şəkil 1. Xora mənşəli pilorostenzoda müalicə taktikası



# MƏDƏNİN TÖRƏMƏLƏRİ

## Klassifikasiyası

<b>Histoloji cəhətinə görə</b>	Epitelial Adenomalar Adenokarsinomalar Limfomalar Birincili limfoma (MALT limfoma, diffuz B-limfoma) İkincili limfoma Mezenximal Leyomioma Qastriontestinal stromal törəmələr (QİST) Leyomiosarkoma
<b>Gedişinə görə</b>	Xoş xassəli – adenomatoz poliplər, lipoma və s. Bəd xassəli Adenokarsinoma (95%) Limfoma (3-5%) QİST (1-5%) Leyomiosarkoma Aralıq – neyroendokrin-omalar və s

## MƏDƏ ADENOKARSİNOMASI

### Tərfi

- Mədənin epitelial xarakterli bəd xassəli törəməsidir və mədənin ən çox rast gəlinən bəd xassəli şişidir.

### Diaqnostik əlamətləri

- Erkən mərhələlərdə asimptomatik, irəliləmiş mərhələlərdə simptomatik (ağrı, arıqlama, dispepsiya, qanaxma və s)
- Endoskopiyada törəmə
- Biopsiyada adenokarsinoma

## Təsnifatı

<b>Morfologiyasına görə</b>	<ul style="list-style-type: none"><li>• Xoraşəkilli</li><li>• Polipşəkilli (ekzofit)</li><li>• Səthi və ya erkən</li><li>• Linitis plastika</li><li>• İrəliləmiş (ekzo-endofit)</li></ul>
-----------------------------	---

<b>Yerləşməsinə görə</b>	<ul style="list-style-type: none"> <li>• Antral və kiçik əyrilik</li> <li>• Cisim və dib</li> <li>• Kardia</li> <li>• Bütün mədəni tutan</li> </ul>
<b>Histoloji tipinə görə</b>	<ul style="list-style-type: none"> <li>• İntestinal tip</li> <li>• Diffuz tip</li> </ul>
<b>Differensiasiya dərəcəsi</b>	<ul style="list-style-type: none"> <li>• G1-G4</li> </ul>
<b>Klinikasına görə</b>	<ul style="list-style-type: none"> <li>• Asimptomatik</li> <li>• Simptomatik</li> <li>• Ağırlaşma əlamətləri</li> </ul>
<b>Klinik (preop) mərhələsinə görə</b>	<ul style="list-style-type: none"> <li>• Erkən mərhələ (səthi T1-2, hər hansı N, M0)</li> <li>• İrəliləmiş mərhələ <ul style="list-style-type: none"> <li>» Rezektabel</li> <li>» Qeyri-rezektabel</li> </ul> </li> </ul>
<b>Cərrahi mərhələsinə görə</b>	<ul style="list-style-type: none"> <li>• TNM klassifikasiyası (I-IV mərhələlər)</li> <li>• Yapon klasiifikasiyası</li> </ul>

### Rastgəlmə tezliyi

- Bəd xassəli xəstəliklər arasında ikinci yeri tutur.
- Son illər rastgəlmə tezliyi azalır ki, bu da qida rasionunun dəyişməsinə və H.pilory eradikasiyasına bağlı ola bilər
- İkinci tendensiya distal mədə kanser tezliyinin azalması proksimal (kardia, ezofaqokardial) kanser tezliyinin artmasıdır.
- Kişilərdə qadınlara nisbətən daha çox rast gəlinir - kişi-qadın nisbəti – 3/2

### Səbəbləri və risk faktorları

- Etiologiyası dəqiq bilinmir, lakin aşağıdakı risk amillərinin rolu var (Şəkil 1):
  - » **Həyat şəraiti**
    - ◇ Qidalanma (qıcıqlandırıcı, nitratlı, hisə verilmiş, az bitkili)
    - ◇ Toksinlər- aflatoksin, alkoqol, siqaret
    - ◇ Radiasiya
    - ◇ A, C vitamin azlığı
  - » **Genetik**
    - ◇ I qrup

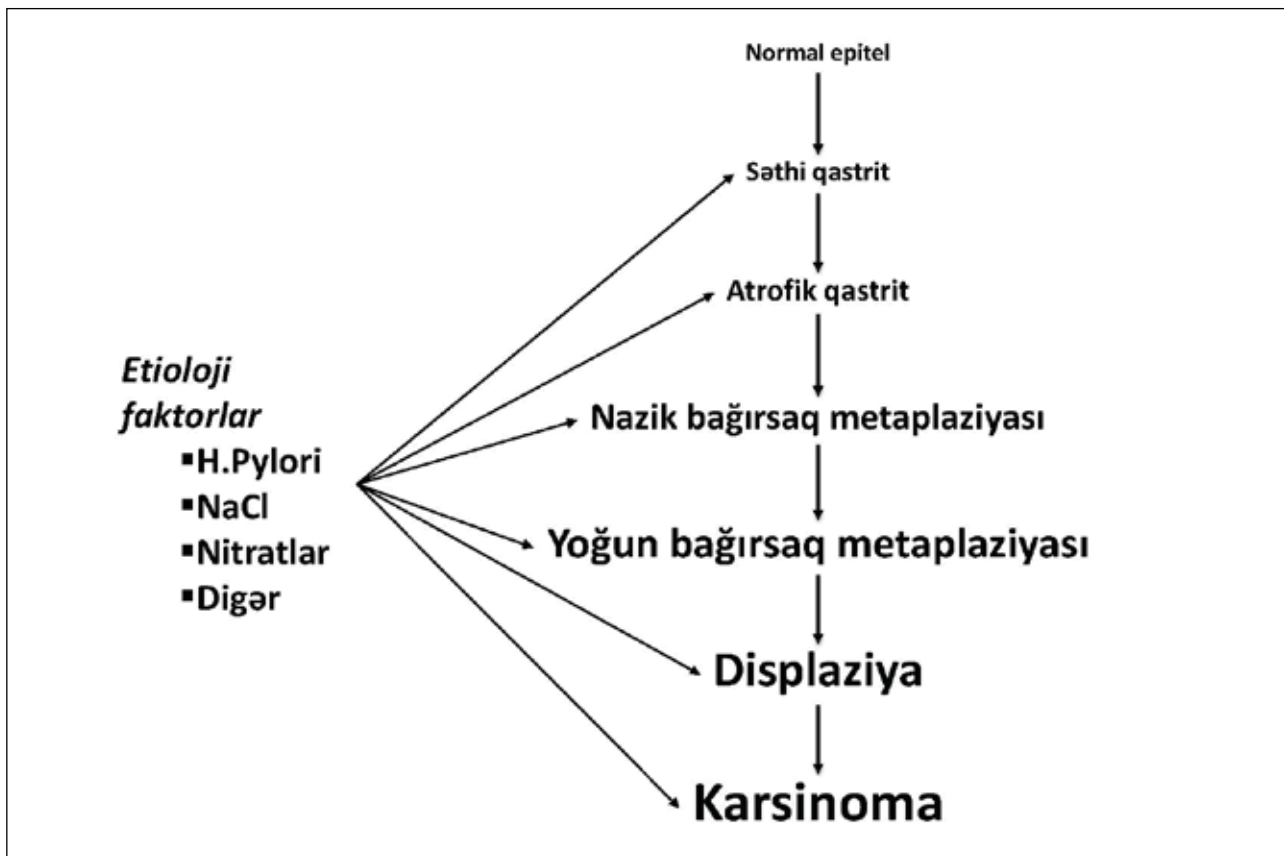
- ◇ Ailəvi anamnez
- ◇ Kişi cinsi
- » **Xəstəliklər (prekanseroz vəziyyətlər)**
- ◇ H.pylori gastriti
- ◇ Rezeksiya olunmuş mədə
- ◇ Xronik atrofik gastrit
- ◇ Xronik hipertrofik gastrit
- ◇ Adenomatoz polip

### Morfologiyası

- Mədə xərçəngini formasına görə aşağıdakı 5 növə ayırmaq olar:
  - » Xoraşəkilli – divara invaziya etmiş törəmə mərkəzi nekrozlaşaraq xoraya çevrilir (25%)
  - » Polipşəkilli - törəmə mənfəzə polip şəkilində çıxır (25%)
  - » Səthi və ya erkən forma – törəmə mukoza və submukoza səviyyəsində olur, divar boyu yayılır (10% - 30%)
  - » Linitis plastika – törəmə divarın bütün qatlarını tutur və desmoplastik fibrotik reaksiya ilə müşayiət olunduğu üçün sərt qutuya bənzəyir (10%)
  - » İrəliləmiş karsinoma – törəmə həm mənfəzə, həm də divardan ətrafa doğru böyüyür, və ən çox rast gəlinən formadır (35%)
- Yerləşməsinə görə 3 qrupda cəmləşdirmək olar:
  - » Antral və kiçik əyrilikdə – 40%
  - » Cisim və dibdə – 30%
  - » Kardiada – 25%
  - » Bütün mədəni tutan – 5%
- Histoloji cəhətinə görə iki tipi ayırd edilir:
  - » intestinal tip (30%) – selik ifraz edən hüceyrələrdən təşkil olunan karsinomalardır, yaşlılarda çox rast gəlinir, H.pilory infeksiyası ilə əlaqəlidir, gastrit-metaplaziya-displaziya morfogenezi xarakterikdir, proqnozu nisbətən yaxşıdır.
  - » diffuz tipli (70%) – xüsusi qişadan inkişaf edir, sürətli invazyaya və metastazlara meyillidir, gənc xəstələrdə, qadınlarda çox rast gəlinir, daha çox proksimal hissədə yerləşir.
- Differensiasiya dərəcəsinə görə 4 dərəcəsi ayırd edilir

### Patogenezi

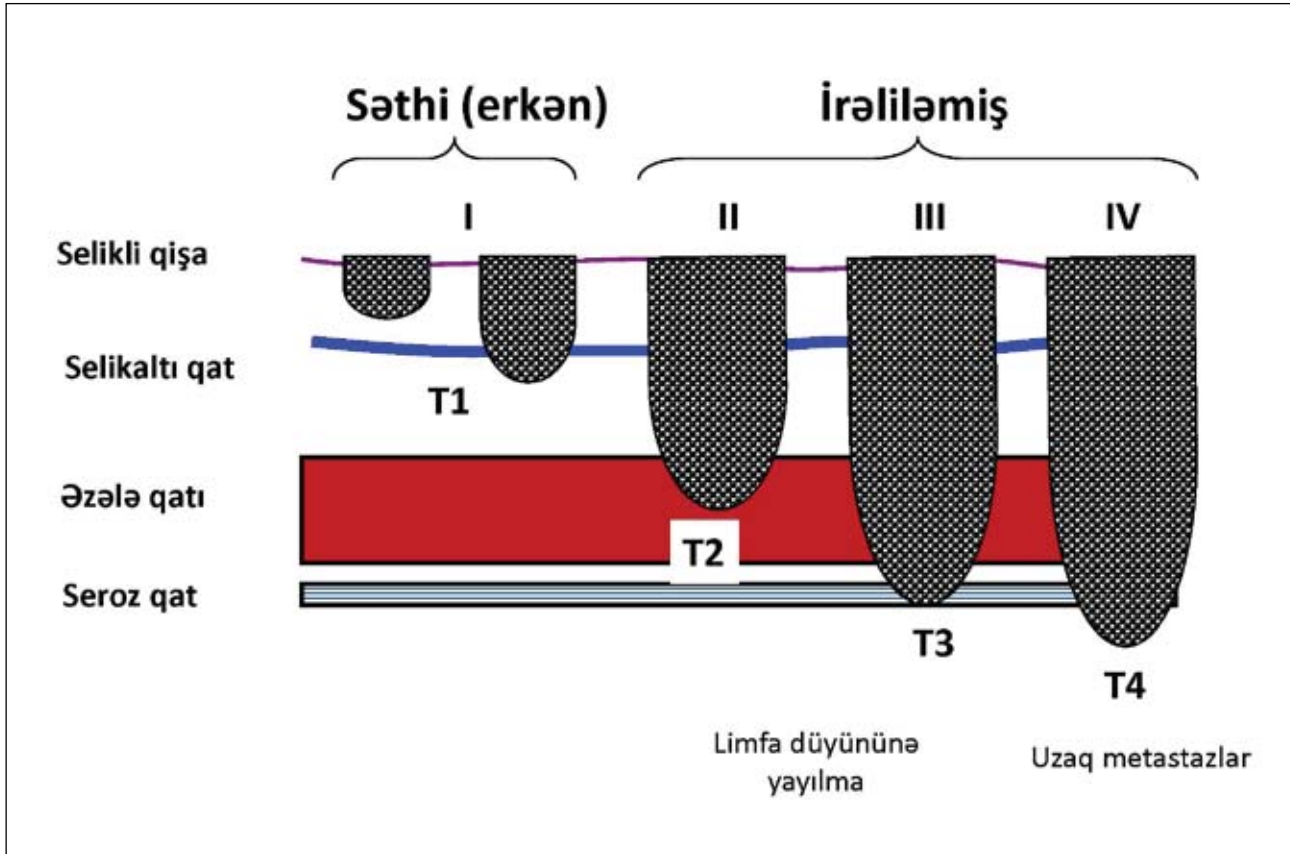
- Mədə xərçənginin patogenezi dəqiq bilinməsə də, onkogenlərin aktivləşməsi, anti-tumor genlərin (tumor suppressor, bərpa və apoptoz genləri) və anti – tumornin imunitetin zəifləməsi önəmli mexanizm hesab edilir.
- Hesab edilir ki, karsinomanın inkişafı mərhələli xarakterli daşıyır, gastrit, metaplaziya, displaziya və karsinoma kimi proseslər baş verir. (**Şəkil 1.**)



Şəkil 1. Mədə xərçənginin patogenezi

### Gedişi və ağırlaşmaları

- Mədə xərçəngi progressiv xəstəlik sayılır, mədə divarına, ətraf və uzaq orqalara yayılır.
- Gedişində və proqnostikasında yayılma dərəcəsinə əsaslanan mərhələsi önəmli rol oynayır.
- Yayılma dərəcəsinə görə mərhələlərinin bir neçə təsnifatı var.
- Klinik mərhələləndirmə əməliyyatönü müayinələrin nəticələrinə əsaslanılır (Şəkil 2):
  - » **Erkən mərhələ** - törəmə selikli qişa və selikaltı qişa səviyyəsində olur (limfa düyünlərində yayılıb-yayılmamasından asılı olmayaraq), mədə rezeksiyası yaxşı nəticələr verir (5 illik yaşama 90%)
  - » **İrəliləmiş mərhələ** - xərçəng divarın bütün qatlarına yayılır və ya ətraf orqanlara invaziya edir və ya metastazlar verir, yaşama müddəti ciddi azalır. İrəliləmiş mərhələni isə rezektabellik nöqtəyindən iki klinik mərhələyə ayırmaq olar:
    - ◊ irəliləmiş rezektabel (operabel)
    - ◊ irəliləmiş qeyri-rezektabel (inoperabel) -10-15%
- Cərrahi mərhələsində əməliyyatönü, əməliyyatdaxili və patohistoloji müayinələrin nəticələri nəzərə alınır, törəmənin yerli, limfatik və uzaq yayılmasına görə təsnif edilir. Bu məqsədlə ən çox tətbiq edilən TNM və Yapon klassifikasiyalarıdır.



Şəkil 2. Mədə xərçənginin məhəlaları

### Ağırlaşmaları

- Qanaxma
- Perforasiya
- Mədə obstruksiyası
- Tromboz (portal vena və s)
- Ümumi ağırlaşmalar

### Klinikası

- Mədə xərçəngi asimptomatik ola bilər, qeyri-spesifik əlamətlərlə biruzə verə bilər (arıqlama, zəiflik, yorğunluq, iştahasızlıq, anemiya və s), qarın və ya ağırlaşma əlamətləri ilə (ağrı, köp, melena, qanaxma) ortaya çıxma bilər.
- Ən çox rast gəlinən əlamətləri aşağıdakılardır:
  - » Arıqlama - 60%
  - » Ağrı - 50%
  - » Ürəkbulanma - 30%
  - » İştahasızlıq - 30%
  - » Köp - 20%
  - » Melena - 20%
  - » Zəiflik və digər

	T	N	M
<b>Mərhələ 0</b>	Tis	N0	M0
<b>Mərhələ IA</b>	T1	N0	M0
<b>Mərhələ IB</b>	T1	N1	M0
	T2a/b	N0	M0
<b>Mərhələ II</b>	T1	N2	M0
	T2a/b	N1	M0
	T3	N0	M0
<b>Mərhələ IIIA</b>	T2a/b	N2	M0
	T3	N1	M0
	T4	N0	M0
<b>Mərhələ IIIB</b>	T3	N2	M0
<b>Mərhələ IV</b>	T4	N1. N2. N3	M0
	T1. T2. T3	N3	M0
	<b>Hər hansı T</b>	<b>Hər hansı N</b>	<b>Hər hansı M1</b>

### Diaqnostikası

#### Şübhə

- Aşağıdakı əlamətlərdən hər hansı biri varsa mədə xərçəngindən şübhələnmək lazımdır:
  - » arıqlama
  - » ağrı
  - » ürəkbulanma

- » iştahsızlıq
- » köp
- » melena
- » anemiya
- » mədə rezeksiyası olanlar
- » KT-də mədədə kütlə görünmə
- » Endoskopiya mədədə törəmə

### *Dəqiqləşdirmə*

- Mədə xərçəngi endoskopiya və biopsiya ilə dəqiqləşdirilir.
- Diaqnostik əlamətləri:
  - » Erkən mərhələlərdə adətən asimptomatik, irəliləmiş mərhələlərdə simptomatik (ağrı, arıqlama, dispepsiya, qanaxma və s)
  - » Endoskopiya törəmə
  - » Biopsiyada adenokarsinoma

### *Mərhələnin təyini*

- Mərhələ 2 etapda təyin olunur – klinik (əməliyyatönü) və cərrahi (intraoperativ nəticələr və patohistoloji müayinə)
- Klinik (əməliyyatönü) mərhələni təyin etmək üçün görüntüləmə müayinələri ilə törəmənin yerli və uzaq yayılmasını axtarmaq lazımdır.
  - » Yerli yayılmanı təyin etmək üçün **KT, endoskopik USM** tətbiq edilir.
  - » Uzaq yayılmaları təyin etmək üçün **laparoskopiya, döş qəfəsi KT, PET-KT** tövsiyə edilir.
- Cərrahi mərhələni təyin etmək üçün əməliyyatdaxili nəticələr nəzərə alınır, çıxarılan preparatın patohistoloji müayinəsi aparılır - kəsik xətti, invaziya dərəcəsi, limfa düyünlərinə yayılma yoxlanılır.

### *Müalicəsi*

#### *Prinsipi*

- Radikal rezeksiya və residivi azaltmaq üçün göstərişə görə kimya-radioterapiya əsas müalicə prinsipidir (trimodal terapiya).
- Mədə xərçəngində laparotomiya və ya laparoskopiya ön planda tutulur, çünki:
  - » peritoneal, yerli yayılmanı və rezektabelliği dəqiqləşdirə bilər
  - » radikal rezeksiya edilə bilər
  - » palliativ əməliyyatlar edilə bilər

#### *Müalicə üsulları*

- Radikal üsullar
  - » Cərrahi rezeksiya (açıq və laparoskopik) – distal mədə rezeksiyası və ya qastrektomiya, omentektomiya və limfatik diseksiya (D1-D2)

- Köməkçi üsullar
  - » Kimyaterapiya
  - » Radioterapiya
- Palliativ üsullar
  - » Yanyol anastomozlar
  - » Stend

### *Müalicə seçimi*

- Müalicə seçimində mərhələyə əsaslanılır.
- Erkən mərhələdə (mukoza və submukoza səviyyəsindəki törəmələr) radikal əməliyyat edilir, göstərişə görə postoperativ kimyaradioterapiya edilir (pozitiv kənar, düyünə yayılma varsa). Radikal əməliyyatda aşağıdakı strukturlar en-blok şəkildə, törəməni zədələnmədən çıxarılır:
  - » mədə rezeksiyası (törəmədən ən azı 6 sm aralı) və ya total qastrektomiya
  - » böyük piylik
  - » I səviyyə limfa düyünləri - periqastrik limfa düyünləri (D1 limfadiseksiya)
  - » II səviyyə limfa düyünləri – sol mədə, günəş kötüyü, qaraciyər və dalaq arteriyaları ətrafındakı düyünlər (D2 limfadiseksiya)
- İrəliləmiş mərhələdəki rezektabel və operabel xəstələrdə radikal əməliyyat edilir və residivləri azaltmaq üçün əməliyyatdan əvvəl və ya sonra kimyaradioterapiya əlavə edilir (trimodal terapiya).
- İrəliləmiş qeyri-rezektabel hallarda palliativ əməliyyatlar və ya kimyaradioterapiya edilir, şiş rezektabel vəziyyətə gələrsə rezeksiya edilə bilər.
- Qeyri-rezektabellik əlamətləri:
  - » Distal metastazlar:
    - ◇ peritoneal karsinomatoz
    - ◇ laparoposkopiya peritoneal metastazlar və ya pozitiv sitologiya
    - ◇ çoxsaylı qaraciyər metastazı
    - ◇ çoxsaylı ağciyər və digər uzaq metastazlar
  - » Yerli irəliləmiş törəmələr
    - ◇ günəş kötüyünü, qaraciyər arteriyasını və ya yuxarı çöz arteriyasını tutan törəmə
    - ◇ aortanı tutan törəmə
    - ◇ portal venaya və aşağı boş venaya geniş invaziya
  - » Ümumi vəziyyəti qeyri-operabel olan xəstələr

### *Proqnozu*

- Ümumilikdə 5 illik yaşam 12% təşkil edir.
- Mərhələ proqnozu müəyyən edən önəmli göstəricidir:
- Erkən mərhələdə radikal rezeksiyalardan sonra yaxşı nəticə əldə edilir (5 illik yaşam 90%)
- Beş illik yaşam II mərhələdə 30%, III mərhələdə 10%, IV mərhələdə 0% təşkil edir.



## MƏDƏ LİMFOMASI

### Tərif

- Mədənin limfatik toxumasından inkişaf edən (birincili) və ya metastatik xarakterli limfoproliferativ xəstəlikdir.
- Əksər hallarda progressif böyüməyə və yayılmağa meyillidir, ağırlaşmalar törədə bilirlər.

### Təsnifatı

<b>Yerinə və histologiyasına görə</b>	<ul style="list-style-type: none"> <li>• Birincili limfoma - əsasən mədədə lokalizasiya olunan limfomadır və histoloji cəhətdən üç qrupa bölünür:             <ul style="list-style-type: none"> <li>» aşağı dərəcəli - mukozaya aid limfatik toxumanın B-hüceyrə limfoması (MALT limfoma) – 50%</li> <li>» yüksək dərəcəli – diffuz B-hüceyrə limfoması (48-50%)</li> <li>» digər</li> </ul> </li> <li>• İkincili limfoma – sistemik Hodkin və ya qeyri-Hodkin limfomaların mədəyə yayılması</li> </ul>
---------------------------------------	--

### Rastgəlmə tezliyi

- Mədənin adenokarsinomalardan sonra ən çox rast gəlinən 2-ci bəd xassəli törəməsidir (2-5%)
- Gastrointestinal sistem ektranodal limfomaların ən çox rast gəlinən yeridir.
- Birincili mədə-bağırsaqlimfomaları ən çox mədədə (70%) və nazik bağırsaqda (25-30%), sonra isə yoğun bağırsaqda və qida borusunda yerləşir.

### Etiologiyası və risk faktorları

- Birincili mədə limfomalarının əksəriyyəti (98%) B-hüceyrəli olur (MALT və diffuz böyük B-hüceyrəli).
- MALT-limfomalarda H.pylori infeksiyası əsas etioloji faktor hesab edilir.
- Autoimmun xəstəliklər, EBV və herpesviruslar, enteropatiyalar risk faktorlarıdır.

### Klinikası

- Adenokarsinomlara bənzəyir: epigastral ağrı, arıqlama, iştahsızlıq, ürəkbulanma, qusma, gizli qanaxmalar
- Xəstələrin yarısında epigastrik kütlə palpasiya olunur, təxminən 30%-ində sümük iliyində yayılma tapılır.

### Diagnostikası

- Endoskopiya və biopsiya ilə diaqnoz dəqiqləşdirilir.

- İkincili limfomalardan fərqləndirmək üçün immunositokimya, qanın müayinəsi, sümük iliği biopsiyası aparılır.
- Mərhələsinin təyini üçün döş/qarın/çanaq KT, sümük iliği biopsiyası (30% hallarda cəlb olunur) və böyümüş limfa düyünlərinin biopsiyası aparılır.

### Müalicəsi

- Müalicə seçimində dərəcəsi, konservativ müalicəyə cavabı və histoloji növü nəzərə alınır.
- Aşağı dərəcəli birincili qastrik limfomalarda ilk növbədə anti-helikobakter müalicəsi verilir və 70-100% remissiya əldə edilir. Helikobakter eradikasion müalicəsinə cavab verməyən hallarda kimyoterapiya edilir.
- Yüksək dərəcəli limfomalarda kimyoterapiya edilir.
- Cərrahi əməliyyat xüsusi göstərişə görə edilir:
  - » kimyoterapiyaya cavab verməyən törəmələr
  - » ağırlaşmalar (qanama, keçməzlik, perforasiya və s)

## MƏDƏNİN POLİPLƏRİ

### Tərfi və rastgəlmə tezliyi

- Mədə divarından mənfəzinə doğru böyüyən neoplastik və qeyri-neoplastik xarakterli törəmələrdir.
- Əhali arasında 2-6% hallarda rast gəlinir.

### Klassifikasiyası (histoloji tipinə görə)

- **Hiperplastik** – hiper-regenerativ poliplərdir, poliplərin 75%-ni təşkil edir, iltihab fonunda çox rast gəlinir, bədxassəliyə keçmə ehtimalı minimaldır.
- **Adenomatöz** – neoplastik xarakterdədir, ikinci ən çox rast gəlinən poliplərdir, bədxassəliyə keçmə ehtimalı var və ölçüsü böyüdükcə bu ehtimal artır (2 sm-dən böyük poliplərdə 25-30%)
- **Qlandulyar fundal poliplər** – hipertrofikdir, fundusda yerləşir, HKB müalicəsinə bağlı meydana gələ bilər, bədxassəliyə keçmə ehtimalı yoxdur
- **Hamartomatöz poliplər** – hamartomalardır, bədxassəliyə keçmə ehtimalı yoxdur.
- Digər poliplər və ya polipəbənzər törəmələr - gastrointestinal stromal törəmələr, lipoma, karsinoid və s)

### Kliniksası

- Əksəriyyəti asimptomatik olur və endoskopiya tapılır
- Qanaxma, gastrit və xora əlamətləri ola bilər

### Diaqnostikası

- Endoskopiya və biopsiya diaqnostikada əsas müayinələrdir.

- Endoskopik USM polipin ölçüsünü, divarda yerləşməsinə və polipəbənzər törəmələri müəyyənləşdirmək üçün istifadə edilə bilər.

### Müalicəsi

- Endoskopik polipektomiya və patohistoloji müayinə ilk seçimdir.
- Cərrahi müalicə çoxlu və ya böyük poliplərdə aparıla bilər: kənarı rezeksiyalar, mədə rezeksiyaları.

## MENETERİER XƏSTƏLİYİ

### Tərif

- Hipertrofik gastritin formalarından biri olub, mədə büküşlərinin hipertrofiyası, aşırı mədə sekresiyası və protein itkisi ilə xarakterizə olunur.

### Etiologiyası

- Etiologiyası məlum deyil, H.pylory infeksiyasının rolu ehtimal edilir.

### Gedişi

- Uşaqlarda öz-üzünə düzələ bilər.
- Böyüklərdə - protein itkisi, hipoproteinemiya, anemiya və maliqnezasiya riski var.

### Klinikası

- Anemiya, hipoproteinemiya, arıqlama, ödemlər, ağrı əlamətləri ola bilər.

### Diagnostikası

- Hipoproteinemiya, anemiya
- Endoskopiya hipertrofik büküşlər görünür, biopsiyada mukozal hiperplaziya və sistik transformasiyalar tapılır.
- Bəzən kanserdən differensiasiya etmək çətin olur.

### Müalicəsi

- Konservativ – antisekretor, anti-H.Pylori
- Cərrahi müalicəyə göstərişlər – refrakter hipoproteinemiya, anemiya və kanserdən differensiasiya çətinliyi

## QASTROİNTƏSTİNAL STROMAL TUMORLAR (QİST)

### Tərif

- Mədə-bağırsaq sisteminin subepitelial toxumasından, yəni mezenximasından (stromasından) inkişaf edən törəmələr 2 qrupa ayrılır:
  - » çox rast gəlinən qastrointestinal stromal törəmələr (QİST) – kiçik ölçülərdə xoşxassəli, böyük ölçülərdə isə bədxassəli gediş göstərirlər.
  - » az rast gəlinən digər törəmələr (leyomioma, leyomiosarkoma, lipoma, liposarkoma, şvannoma, desmoid törəmələr və b.).

### Rastgəlməsi

- QİST-lər mədənin az rast gəlinən bədxassəli törəmələridir (3%)
- Mədə-bağırsaq traktının hər yerində QİST rast gəlir. Lakin mədədə (40-60%), acı və qalça bağırsaqlarda (25-30%) daha çox müəyyən olunur. 12bb (5%), yoğun bağırsaq (5-15%) və qida borusunda (1%) az rast gəlir. Hətta ekstraintestinal orqanlarda da (böyük piylk, çöz, retroperitoneal üzvlər və b.) bu törəmələr aşkar edilir.

### Etio-patogenezi

- QİST-in mənşəyi ilə əlaqədar 2 ehtimal mövcuddur:
  - » QİST mədə-bağırsaq sisteminin avtonom peristaltikasını tənzimləyən əzələ-sinir xüsusiyyətli peysmeker hüceyrələrdən (interstisial Cajal hüceyrələri, mioneyronal hüceyrələr) inkişaf edir;
  - » Bağırsaq divarında CD34-pozitiv kök hüceyrələrin çoxalması və onların peysmeker hüceyrə fenotipinə differensiasiyası nəticəsində QİST inkişaf edir.
- QİST hüceyrələrini digər stromal törəmələrdən fərqləndirən xarakterik cəhət onların CD117 antigenini eksperssiya etməsidir. CD117 antigeni C-KİT proto-onkogenin məhsulu olan tirozin kinaza reseptorunun tərkib hissəsidir. Tirozin kinaza reseptoru şişin böyüməsində və angiogenezdə mühüm rol oynayan reseptordur (QİST-lər damarla zəngin törəmələrdir). C-KİT geninin mutasiyası tirozin kinaza reseptorlarının çoxalmasına və karsinogeneza səbəb olur.

### Gedişi və klinikası

- Bütün QİST-lərin maliqnezasiya potensialı var. Kiçik ölçülərdə (2 sm-dən kiçik) xoşxassəli, böyük ölçülərə çatdıqda isə bədxassəli gediş (invaziya, metastaz, residiv) göstərilir, ona görə də aralıq xassəli şişlər kimi qəbul edilirlər.
- QİST ekstralüminal böyüməyə meyilli olduqları üçün erkən dövrlərdə adətən asimptomatik gedişli olur və təsadüfi müayinələrdə aşkar edilirlər. Törəmə böyük ölçülərə çatdıqda qarında kütlə (40%), nekrozlaşdıqda isə peritondaxili və ya intestinal qanaxmalar (40%) və ağrılar (20%) baş verir. Bu törəmələr üçün obstruksiya xarakterik deyil (şiş ektralüminal inkişaf edir və yumşaqdır).

### Diagnostikası

- Mədə QİST-lərinin diaqnozu endoskopiya və biopsiya ilə qoyulur.
- Adi histoloji müayinədə QİST leyomioma ilə eyni görünür. QİST-in diaqnozu toxuma biopsiyasının immunohistokimyəvi müayinəsi, CD117 antigeninin təyini və ya C-KİT mutasiyasının genetik təyini ilə dəqiqləşdirilir.
- Törəmənin ölçüsü və mərhələni təyin etmək üçün KT və endoskopik USM tətbiq edilir.

### Müalicəsi

- QİST-lər bədxassəli potensialı olduğu üçün mütləq çıxarılmalıdır
- Yerli rezektabel QİST-də radikal rezeksiya və imitinib müalicəsi tövsiyə olunur (3 ilə qədər). Limfodisseksiyaya zərurət yoxdur, çünki QİST limfatik yox, hematogen yayılmaya meyillidirlər.
- Yerli yayılmış və metastaz vermiş QİST-də əvvəl imitinib müalicəsi təyin edilir. Törəmələr kiçilərsə cərrahi əməliyyat (radikal və ya sitoreduktiv əməliyyatlar) olunur. Proqressivləşmə davam edən xəstələrdə isə cərrahi əməliyyat məsləhət deyil. İmitinibə müsbət cavab verməyən hallarda sunitinib müalicəsi təyin edilə bilər.

### KARSİNOİD TÖRƏMƏLƏR

- Enterokromafin hüceyrələrdən inkişaf edən törəmələrdir, adətən böyüyürlər, ağırlaşma və karsinoid sindrom törədə bilirlər.
- Az rast gəlinən mədə törəmələridir (1%-dən az)
- Birincili olaraq APUD hüceyrələrinin neoplaziyası və ya ikincili olaraq pernisiyoz anemiya və ya atrofik gastrit nəticəsində G hüceyrələrin hipertrofiyası ilə əlaqədar əmələ gələ bilər.
- Adətən kiçik və çoxsaylı olurlar, bəzən böyük ölçülərə çata bilirlər.
- Diaqnozu endoskopiya və biopsiya ilə qoyulur.
- Böyük törəmələrdə (2 sm-dən böyük) rezeksiya lazımdır
- Çoxsaylı kiçik törəmələrdə törəmələrlə birlikdə rezeksiya və ya törəməsiz antrumektomiya (gastrin ifrazını qaltmaq üçün) tətbiq edilə bilər.

# MƏDƏNİN DİGƏR XƏSTƏLİKLƏRİ

## MƏDƏ BURULMASI

- Nadir rast gəlinən xəstəliklərindəndir, mədənin, boylama və ya köndələn oxu boyunca burulması nəticəsində təkrarlayan keçməzlik (xroniki forma) və ya mədə nekrozu (kəskin forma) baş verir.

### Etiologiyası

- Bağ aparatının zəifləməsi əsas səbəb hesab edilir.

### Patogenezi və gedişi

- Kəskin burulma mədə nekrozu törədir.
- Xroniki burulma ağrılar və bəzən də hiatal yırtıqla birlikdə olur.

### Klinikası

- Kəskin burulmada: güclü ağrı və Borchardt triadası:
  - » qusmadan sonra öyümə başlayır, lakin təkrari qusma olmur
  - » epiqastral şişkinlik
  - » nazoqastrik zond keçmir.
- Xronik burulma – asimptomatik, simptomatik – təkrarlayan sancışıkilli ağrılar

### Diagnostikası

- Diaqnozu KT ilə dəqiqləşir

### Müalicəsi

- Kəskin burulmada – təcili əməliyyat: gastropeksiya və ya rezeksiya
- Xroniki burulmada - gastropeksiya

## MƏDƏ BEZOARLARI

### Tərif

- Mədədə yaranan müxtəlif tərkibli daşlardır, keçməzlik, divarda xoralaşma və ağırlaşmalarına səbəb ola bilər.

### Tərkibinə görə növləri:

- trixobezoarlar
- fitobezoarlar
- kandida
- digər

### Etiopatogenezi

- Tük yemə, qastrostaz, postvaqotomiya, sitrus meyvələrinin çox isifadəsi risk amilləridir

### Gedişi

- Asimptomatik ola bilər və ya mədə funksiyasını poza bilər, ağırlaşma (20%) –obstruksiya, qanaxma, perforasiya törədə bilər

### Klinikası

- Ağrı, obstruksiya, qanaxma və perforasiya əlamətləri ilə biruzə verə bilər
- Bəzən törəmələrdən fərqləndirmək çətin olur

### Diagnostikası

- Diaqnozu endoskopiya ilə qoyulur.

### Müalicəsi

- İlk seçim endoskopik parçalama və çıxarmadır.
- Cərrahi müalicə böyük və ağırlaşmış bezoarlarda göstərişdir (qanaxma, perforasiya, obstruksiya)

## MƏDƏ DİVERTİKULU

### Tərfi

- Mədə divarının bütün qatlarının və ya selikli qişasının mənfəzdən kənara qabarmasıdır (yırığı), çox az hallarda əlamət və ağırlaşma törədirlər.

### Növləri

- Pulsion tip – mukoza və submukozadan ibarətdir daha çox kiçik ayrılıqda, gastroezofageal birləşməyə yaxın yerləşir, əksərən asimptomatik
- Traksiyon tip - tam qat divarlı, periplorik nahiyədə yerləşir, əksəri simptomatikdir.

### Gedişi

- Əksərən asimptomatikdir, az hallarda iltihablaşma və qanaxma ilə ağırlaşma bilər

### Klinikası

- Asimptomatiklər - endoskopik və rentgen müayinəsində tapılır.
- Ağırlaşmış formalarda qanaxma və ağrı ortaya çıxır.

### Diagnostikası

- Endoskopiya və rentgenoloji müayinə ilə dəqiqləşdirilir.
- Rentgen əlamətləri xora ilə qarşılıqlıdırılır

### Müalicəsi

- Asimptomatik – izləmə
- Simptomatik – eksiziya

# MƏDƏ ƏMƏLIYYATINDAN SONRAKI AĞIRLAŞMALAR

## Təsnifatı

- Əməliyyatdan sonrakı ağırlaşma - əməliyyatdan sonrakı gedişi dəyişdirən, əlavə müayinə və ya müalicə gərəkdirən arzuolunmaz hadisələrə deyilir.
- Əməliyyatdan sonrakı ağırlaşmalar spesifik və ümumi ola bilər
- Ümumi ağırlaşmalar cərrahi stressə bağlı ağırlaşmalardır və əksər əməliyyatlardan sonra baş verə bilər (məsələn qanaxma, tromboemboliya, yara irinləməsi, atelektaz, miokard infarktı, sidik yolları infeksiyası və s.
- Spesifik ağırlaşmalar əməliyyat olunan orqan-sistemdə baş verən morfoloji və ya funksional pozulmalar və ya bunların törətdiyi patologiyalardır.
- Mədə əməliyyatlarından sonra baş verən spesifik ağırlaşmaları baş vermə vaxtını görə iki qrupa bölmək olar:

Erkən ağırlaşmalar (ilk günlərdə meydana gələn)	Xroniki ağırlaşmalar və ya sindromlar (həftələr və ya aylar davam edən)
<ul style="list-style-type: none"><li>• qanaxma</li><li>• anastomoz buraxması</li><li>• abdominal abses</li><li>• 12bb güdülünün buraxması</li><li>• digər.</li></ul>	<ul style="list-style-type: none"><li>• Üzvi ağırlaşmalar<ul style="list-style-type: none"><li>» anastomoz daralması</li><li>» anastomoz xorası</li><li>» gətirici ilgək sindromu</li><li>» aparıcı ilgək sindromu</li><li>» reflüks qastrit</li><li>» öd daşı</li><li>» digər</li></ul></li><li>• Funksional ağırlaşmalar<ul style="list-style-type: none"><li>» dempinq sindromu</li><li>» diareya</li><li>» qastrostaz</li><li>» qida azlığı</li></ul></li></ul>

## ANSTOMOZ XORASI

### Tərif

- Mədə ilə bağırsaqlar arasında qoyulan anastomoz xəttində və ya bağırsaq ilgəyində meydana gələn peptik xoradır, ağırlaşma törətmə ehtimalı yüksəkdir.

### Etiopatogenezi

- Mədənin turş şirəsinin bağırsağın selikli qişasını zədələnməsi əsas mexanizm hesab olunur. H.pilory infeksiyasının da rolu var.



- Mədə turşuluğunu artıran aşağıdakı amillər anastomoz xoralarına səbəb ola bilər:
  - » yetərsiz rezeksiya- böyük mədə güdülünün, xüsusən də turşu ifraz edən cisim və fundusun çox saxlanması
  - » vaqotomiyasız gastro-enteroanastomoz
  - » qastrinoma – avtonom qastrin ifraz edən neyroendokrin törəmə (lər)
  - » unudulmuş antrum – çıxarılmayan antrum qastrin ifrazını davam etdirir və hiperseskesiyaya səbəb olur
  - » digər

### Gedişi və ağırlaşmaları

- Digər peptik xoralar kimi anastomoz xoraları da ağırlaşmasız gedişli ola bilər və ya ağırlaşmalar törədə bilər: perforasiya, penetrasiya, fistul, stenoz, qanaxma və digər.

### Klinikası

- Klinik olaraq anastomoz xoraları asimptomatik (endoskopiyada tapılar), simptomatik (ağrı) və ya ağırlaşma əlamətləri ilə biruzə verə bilər (qanaxma və digər).

### Diaqnostikası

- Anastomoz xorasının diaqnozu endoskopiya ilə dəqiqləşdirilir.
- Diaqnostikada ikinci vacib məsələ səbəbin müəyyən edilməsidir. Bu məqsədlə KT, qanda qastrin təyini, vaqotomiyanın tamlığını yoxlama və s. testləri aparılır.
- Diaqnostik əlamətləri:
  - » Asimptomatik, ağrı və ya ağırlaşma əlamətləri
  - » Endoskopiyada xora

### Müalicəsi

- Müalicəsi üçün üç qrup tədbirlər həyata keçirilir:
  - » Xora ələhinə müalicələr
  - » Səbəbin aradan qaldırılması: rezeksiyanın və ya vaqotomiyanın tamamlanması, qastrinomanın və ya antrumun çıxarılması və s.
  - » Ağırlaşmaların müalicəsi:
    - » qanaxmalarda konservativ-endoskopik müalicələr
    - » perforasiyada örtmə və ya rezeksiya
    - » penetrasiya və fistullarda rezeksiya

## GƏTİRİCİ VƏ APARICI İLGƏK SİNDROMLARI

### Tərif

- Mədə ilə anastomoz qoyulan ilgəyin gətirici və ya aparıcı qolunda baş verən mexaniki keçməzlikdir, əksər hallarda əlamətlər və ağırlaşmalar törədir.

### Səbəbləri

- İlgəklərdə baş verən aşağıdakı proseslər mənfəzin daralmasına və keçməzliyə səbəb ola bilər:
  - » qatlanma
  - » bitişmələr
  - » daralmalar (birincili və ya ikincili)
  - » boğulmalar
  - » digər

### Gedişi və ağrılaşmaları

- İlgəklərdə baş verən durğunluq və hipertenziya aşağıdakılara səbəb ola bilər:
  - » erkən dövrdə 12bb güdülünün buraxması
  - » çoxsaylı qusma nəticəsində dehidratasiya
  - » malnutrisiya
  - » digər

### Klinikası

- Keçməzlik kəskin və ya xroniki şəkildə ortaya çıxır.
- Kəskin gətirici ilgək sindromu adətən erkən dövrlərdə ortaya çıxır, qarında ağrı, öyümlər, hıçqırma ilə, hətta 12bb güdülünün buraxması əlamətləri ilə (peritonit, abses, fistula) biruzə verə bilər.
- Xroniki gətirici ilgək sindromu isə adətən hissəvi keçməzlik nəticəsində və gec dövrlərdə meydana çıxır, yeməkdən sonra baş verən qarında ağrı və şişkinlik əlamətləri çoxlu miqdarda ödlü qusma ilə azalır.
- Aparıcı ilgək sindromu isə xarakterik olaraq yeməkdən sonra qidalı qusmalarla ortaya çıxır.

### Diaqnostikası

- Diqnozu KT və endoskopiya ilə qoyulur. Gətirici ilgək sindromu üçün 12bb-ın genişlənməsi, aparıcı ilgək sindromu üçün isə mədə güdülünün genişlənməsi xarakterikdir. Endoskopiyaada maneənin yerini təyin etmək mümkün ola bilər.
- **Diaqnostik əlamətləri:**
  - » Anamnezdə gastro-enteroanastomoz əməliyyatı
  - » Əməliyyatdan sonrakı erkən və ya gec dövrlərdə qusma
  - » KT və endoskopiyaada anastomoz nahiyəsində maneə

### Müalicəsi

- Gətirici və aparıcı ilgək sindromunun müalicəsi cərrahidir və aşağıdakı əməliyyatlar tətbiq edilə bilər:
  - » Bitişmələrin kəsilməsi

- » Anastomozun yenilənməsi
- » Braun anastomozu (gətirici ilgək sindromunda
- » Bilrot II-nin Ru-Y anastomozuna çevrilməsi

## REFLÜKS QASTRİT

### Tərif

- Qastroenteronastomozlardan sonra ödün mədəyə qayıtması nəticəsində baş verən qastritdir, əksər hallarda spontan olaraq keçib gedir, az hallarda isə davamlı olur.

### Səbəbləri

- Mədə əməliyyatlarının hamısından sonra reflüks qastrit meydana gələ bilər: Bilrot 1 və 2 əməliyyatları, gastro-eneroanastomozlar, vaqotomiya və piloroplastikalar, aparıcı ilgək sindromu və
- Ən çox rast gəlinən səbəbi Bilrot II qastroenteroanastomozlarıdır.

### Patogenezi

- Pilorik sfinkter olmadığı və ya pozulduğu üçün 12bb möhtəviyyəti mədəyə keçir və tərkibindəki öd turşuları mədənin selikli qişasını zədələyir.

### Gedişi

- Reflüksün miqdarından və müddətindən asılı olaraq yüngül və ağır gedişli reflüks qastritlər ola bilər.
- Yüngül gediş müvəqqəti və ya kiçik həcmli reflükslərdə rastlanır, adətən simptom vermirlər və ya adaptasiya nəticəsində spontan aradan qalxırlar.
- Ağır gediş daimi və çoxlu miqdarda reflükslərdə rastlanır, adətən simptomatik olur və spontan aradan qalxmır, əməliyyat lazım gəlir.

### Klinikası

- Xarakterik olaraq triada ilə biruzə verir:
  - » daimi (qida ilə əlaqəli olmayan) ağrı
  - » ürəkbulanma
  - » qusma – ödlü olur, ağrıları azaltmır, yeməklə əlaqəli olmur

### Diagnoz

- Endoskopiya əsas diaqnostik müayinədir. Radioizotop müayinə də istifadə edilə bilər
- Əsas diaqnostik əlamətləri:
  - » Ağrı, ürəkbulanma, acqarına ödlü qusma
  - » Endoskopiya qastrit əlamətləri və öd reflüksü
  - » Digər xəstəliklərin inkarı: xora, mexaniki səbəblər (gətirici və aparıcı ilgək sindromu, anastomoz daralması və s)

### Müalicəsi

- Konservativ müalicə yüngül formalarda faydalı olur: tez-tez qida qəbulu, antasidlər (sukralfat və s), öd-tutcular (xolesteramin), ödüün toksikliyinini azaldanlar (ursodezokisxol turşusu)
- Cərrahi müalicə konservativ müalicəyə tabe olmayan ağır formalarda göstərişdir. Ən effektiv üsul gastroenteroanastomozu R-Y tipli (45-60 sm) anastomoza çevirməkdir.

## ÖD DAŞI

### Tərifi və rast gəlməsi

- Mədə əməliyyatlarından sonra öd kisəsində 20-30% hallarda daş əmələ gəlir və bu əməliyyatlar öd daşı üçün risk əmili təşkil edir.

### Patogenezi

- Azan sinir və 12bb selikli qişasından ifraz olunan xolesistokininin öd kisəsinin boşalmasında önəmli simulyatorlardır. Azan sinirin kəsilməsi və ya 12bb-ın həzmdən kənarlaşdırılması öd kisəsində durğunluğa və daş əmələ gəlməsinə gətirib çıxarır.
- Daşlar adətən yaxın bir neçə il müddətində əmələ gəlir.

### Diagnozoika və müalicəsi

- Öd daşında olduğu kimidir: USM ilə diaqnostika, simptomatikdirsə laparoskopik xolesistektomiya.

## DEMPİNQ SİNDROMU

### Tərifi

- Dempinq sindromu və ya düşmə sindromu mədə əməliyyatlarından sonra qidaların mədədən bağırsağa sürətlə keçməsi ("düşməsi") nəticəsində meydana gələn, yemək qəbulundan sonra hipovolemiya, hipoqlikemiya və qarın əlamətləri ilə xarakterizə olunan vəziyyətdir. Əksər hallarda spontan keçir, çox az hallarda isə ağır formada davam edir

### Təsnifatı

- Mexanizminə görə: erkən (hipovolemiya) və gec (hipoqlikemiya)
- Gedişinə görə: tədricən düzələn və ağır davam edən

### Səbələri

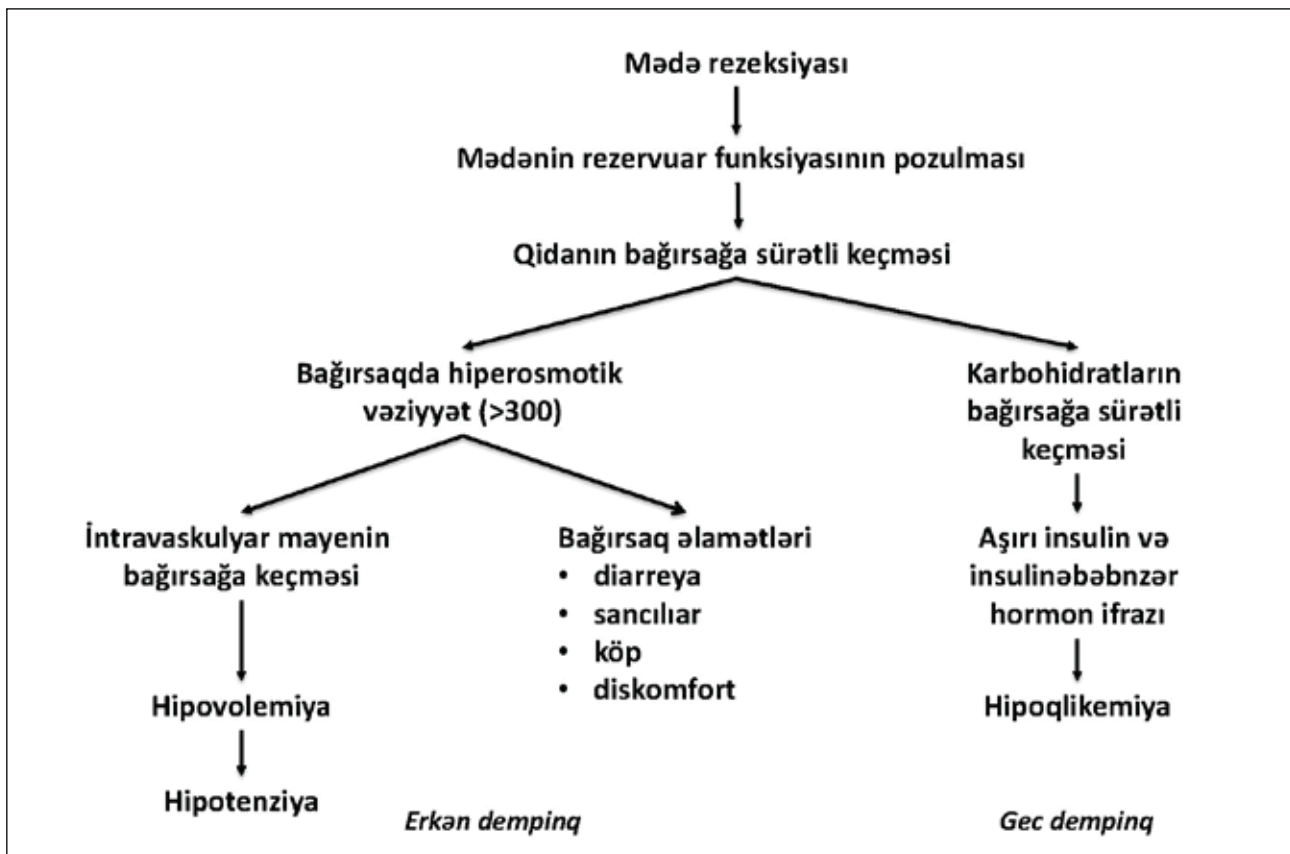
- Mədənin rezervuar funksiyasının pozulması ilə nəticələnən əməliyyatlardan sonra meydana gələ bilər.
- Ən çox Bilrot II əməliyyatından sonra rast gəlinir

### Patogenezi

- Dempinq sindromlarının baş verməsində əsas mexanizm mədənin rezervuar

funksiyasının pozulması və qidanın bağırsağa sürətli keçməsidir (*Şəkil 1.*

- Normal halda pilorik sfinkterin və mədənin çəllək funksiyasının sayəsində qidalar mədədə müəyyən müddət saxlanılır, osmotik tərkibi tənzimlənir və hissə-hissə bağırsağa ötürülür. Bu funksiyalar pozulduqda (piloroplastika, mədə rezeksiyası) çoxlu miqdarda qida sürətli şəkildə birbaşa bağırsağa keçir ki bu da erkən və gec dempinq sindromları səbəb olur.
- Erkən dempinq sindromu yeməkdən sonrakı 30 dəq ərzində meydana gəlir və əmələ gəlməsində bağırsaqdaxili hiperosmos və hipovolemiya önəmli rol oynayır. Bağırsağa osmosu tənzimlənməmiş çoxlu miqdarda qidaların keçməzi nəticəsində bağırsaqda hiperosmotik vəziyyət yaranır, qanadan bağırsağa maye yerdəyişməsi baş verir. Nəticədə hipovolemiya və bağırsaq pozulmaları (diarreya, sancılar, köp və s) meydana gəlir.
- Gec dempinq sindromu yeməkdən 1-4 saat sonra meydana gəlir və əmələ gəlməsində hiperinsulinemiya və hipoqlikemiya rol oynayır. Bağırsağa sürətlə keçən karbohidratların tez sorulması reaktiv hiperinsulinemiyaya, yetərli həzm olunmamış qidaların qalça bağırsaqlara çatması isə bağırsaqlardan insulinəbənzər hormonun ifrazına səbəb olur. Nəticədə hipoqlikemiya və neyroqlikemik əlamətlər meydana gəlir.



*Şəkil 1. Erkən və gec dempinq sindromlarının patogenezi*

### Gedişi

- Dempinq sindromu iki şəkildə gedə bilər: tədricən düzələn və ağır davam edən

- Demping sindromu əksər mədə əməliyyatlarından sonra baş verir və 98-99% hallarda bir neçə ay ərzində bağırsağ adaptasiyası nəticəsində tədricən aradan qalxır.
- Lakin çox az hallarda (1-2%) adaptasiya baş vermir və ağır şəkildə davam edir.

### Klinikası

- Erkən demping yeməkdən sonrakı 30 dəq ərzində iki qrup əlamətlərlə biruzə verir:
  - » hipovolemiya - kardiovaskulyar (başhərlənmə, ürəkdöyünmə, tərləmə, qızarmalar, hətta kollaps)
  - » qastrointestinal əlamətlərlə (diarreya, sancılar, köp, ürəkbulanma və s)
- Gec demping isə yeməkdən 1-4 saat sonra əsasən neyroqlikemik əlamətlərlə biruzə verir: başgicəllənmə, görmə pozulması, tərləmə, ürəkdöyünmə və s. Bu əlamətlər adətən şəkər qəbulundan sonra keçib gedir.

### Diagnostikası

- Diaqnozu əksər hallarda klinik və anamnestik müayinələrə görə qoymaq mümkündür.
- Digər səbəbləri inkar etmək üçün endoskopiya, funksional və hormonal müayinələr aparıla bilər.
- **Diagnostik əlamətləri:**
  - » Yaxın vaxtlarda mədə əməliyyatı keçirmə
  - » Yemək qəbulundan sonra hipovolemiya, neyro-qlikemiya və qarın əlamətləri
  - » Digər xəstəliklərin inkarı

### Müalicəsi

- **Konservativ müalicə** əksər hallarda faydalı olur və bağırsağ adaptasiyasına şərait yaradır:
  - » **diet** – az miqdarda tez-tez yemək, karbohidratları və sulu qidaları kəsmək, bərk, yağlı və ya proteinli qidaların qəbulu, suyu yeməkdən 30 dəq sonra qəbul etmək
  - » **medikamentoz** – oktreotid, xolinoblokatorlar tətbiq edilə bilər.
- **Cərrahi müalicə** nadir hallarda (1-2%) göstərişdir: konservativ müalicə ilə düzəlməyən ağır formalar.
  - » Ru-Y tipli anastomoz ən effektiv üsuldür.
  - » Anstomozu kiçiltmə və antiperistaltik bağırsağ ilgəyi də tətbiq edilə bilər.

## DİARREYA

### Tərfi

- Mədə əməliyyatlarından sonra meydana gələn epizodik və sulu defekasiya

ilə xarakterizə olunan vəziyyətdir, əksər hallarda spontan və ya konservativ müalicələrlə keçib gedir.

### Səbəbi

- Mədə əməliyyatlarının hamısı diareyaya səbəb ola bilər, lakin ən çox trunkal vaqotomiyadan sonra rast gəlinir (20%),

### Patogenezi

- Patogenezi dəqiq bilinmir, lakin qidaların mədədən bağırsağa sürətlə keçməsinin və bağırsaqların parasimpatik denervasiyasının rolu ehtimal edilir.
- Qidaların bağırsağa sürətlə və çoxlu miqdarda keçməsi osmotik diareyaya səbəb ola bilər.

### Geidişi

- Diareya vaqotomiyadan sonra xəstələrin 10-20%-ində rast gəlinir və əksər hallarda bir neçə həftə ərzində tədricən keçib gedir.
- Lakin təxminən 1 % xəstələrdə uzunmüddət davam edir və ya ağır formada (çoxsaylı ishallar) olur.

### Klinikası

- Əksər hallarda diareya epizodik xarakterli və sulu olur: bir neçə gün və ya ay intervallarla ortaya çıxır.
- Diareya bəzən bir-iki dəfə, bəzən də 4-5 dəfə ola bilər.

### Diaqnostikası

- Klinik olaraq diaqnozunu qoymaq olur, lakin qısa müddətdə təkrarlayan və uzun müddət davam edən diareyalarda digər səbəbləri **differentiasiya** etmək lazımdır:
  - » sekretor diareya (acliqda olur, sulu xarakterlidir)
  - » osmotik diareya (osmotik aktiv maddələr qəbulundan sonra baş verir)
  - » iltihabi diareya (bağırsağın iltihabi xəstəliklərində)
  - » hipermotorika (prokinetiklərin təsiri)
- **Diaqnostik əlamətləri:**
  - » Mədə əməliyyatlarından sonra meydana gələn epizodik diareya
  - » Digər diareyaların inkarı (sekretor, osmotik, iltihabi və hipermotorika)

### Müalicəsi

- Konservativ müalicə əksər hallarda effektiv olur: diet, hipokinetik dərmanlar (loperamid, somatostatin və s)
- Cərrahi müalicə nadir hallarda gərəkir –konservativ müalicəyə tabe olmayan hallar. Vaqotomiya olunanlarda rezeksiya, Bilrot rezeksiyalarından sonra

antiperistaltik ilgək və ya Ru-Y tipli gastroenteroanastomoz istifadə edilə bilər.

## MƏDƏ-DURĞUNLUĞU (QASTROSTAZ, ATONIYA)

### Tərif

- Funksional mədə durğunluğu evakuasiyasının funksional mənşəli pozulması nəticəsində baş verən durğunluqdur. Ədəbiyyatlarda müxtəlif adlarla qeyd edilir: qastrostaz, qastroparez, mədə atoniyası, gecikmiş mədə boşalması və s. Mədənin öz sekresiyasını evakuasiya edə bilməməsi xarakterik cəhətidir. Əksər hallarda konservativ müalicə ilə düzəlir.

### Təsnifatı

- Səbəbinə və mexanizminə görə: obstruktiv (mexaniki), qeyri-obstruktiv (funksional)
- Gedişinə görə: kəskin və xroniki, tədricən düzələn və davam edən.

### Səbəlləri

- Mədədə durğunluq iki qrup səbəllərdən ortaya çıxa bilər – mexaniki (obstruktiv) və funksional (qeyri-obstruktiv).
- Mexaniki səbəllər mədənin çıxacağında (antrum, pilor) və ya 12bb-da tıxanma törədərək mədə boşalmasını əngəlləyirlər: mədə, MAV, 12bb və qapı şişləri, pilorostenoz, aorto-mezenrik sıxılma, periduodenal hematoma, üzükvari pankreas, anastomoz daralması və s. aiddir.
- Funksional səbəllər mədə əzələlərinin yığılmasını zəiflədərək evakuasiyasını pozurlar (qeyri-obstruktiv qastrostazlar). Operativ və qeyri-operativ səbəllər funksional durğunluğa səbəb ola bilərlər.
- Laparotomiyalardan sonra mədə durğunluğu (adi hipotoniya) əksər xəstələrdə rast gəlinir və 24-48 saat ərzində spontan və ya prokinetiklərlə düzəlir.
- Mədə və ətraf orqanlarda aparılan əməliyyatlardan sonra isə 10-50% hallarda gecikmiş mədə boşalması sindromu ortaya çıxır.
- Qastrostaza ən çox səbəb olan əməliyyatlara aşağıdakıları aid etmək olar:
  - » pankretoduodenal rezeksiya, xüsusən pilorqoruyucu əməliyyatlar – 40-50%
  - » Ru-Y tipli gastro-enetroanastomoz, xüsusən mədə güdülü 35%-dən çoxdursa – 30%
  - » Trunkal vaqotomiya – 10-15%

### Patogenezi

- Qeyri-obstruktiv qastrostazlarda əsas mexanizm mədə əzələlərinin peristaltik fəaliyyətinin azalmasıdır.
- Mədədə və ətrafındakı əməliyyatlar mədənin peristaltikasını təmin edən aşağıdakı mexanizmləri pozaraq əzələ atoniyasına gətirib çıxarırlar:



- » azan sinirlərin zədələnməsi (vaqotomiya və diseksiyalarda travmatizasiya).
- » motilin sekresiyasının və ya motilinə həssaslığın azalması (piloru-antral rezeksiya, duodenal kənarlaşdırma və s.).
- » piloro-duodenal peysmekerin aradan qaldırılması (mədə rezeksiyaları, pankreatoduodenal rezeksiya və s.).
- » mədə divarında iltihab və ödem (travmatizmə və SİRS-ə bağlı əzələ qatında ödem)
- » Ru-Y tipli əməliyyatlarda 12bb-dan gələn peristaltik implusların Ru ilgəyinin yuxarı qoluna keçə bilməməsi.

### Gedişi və ağırlaşmaları

- Mədə durğunluğu iki şəkildə ortaya çıxır: kəskin və xroniki.
- Kəskin mədə durğunluğu əməliyyatdan həmişə sonra ortaya çıxır, hipovolemiya, elektrolit, turşu-qələvi pozulması, kəskin köp, aspirasiya və tənəffüs yetməzliyi ilə ağırlaşma bilər.
- Kəskin forma əksər hallarda yüngül dərəcəli və tədricən düzələ bilər, az hallarda isə ağır və davamlı ola bilər.
- Xroniki mədə durğunluğu yavaş inkişaf edir və ya təkrarlayan qastrostaz şəklində ortaya çıxır, qusma qida qəbulundan bir-neçə saat və ya gün sonra ola bilər və xəstələr buna alışmış olurlar.

### Klinikası

- Əməliyyatdan sonra qusma, hıçqırma, köp və tezdoyma xarakterik əlamətləridir.
- Kəskin mədə durğunluğu aspirasiya, hipovolemiya, şok əlamətləri şəklində ortaya çıxma bilər.
- Xronik durğunluqlu xəstələrdə bir-iki gün əvvəl yediyi yeməyi qusma və arıqlama (qida azlığı) əlamətləri üstünlük təşkil edir.
- Klinik müayinədə qarında köp, bəzi hallarda asimmetrik böyümə, palpator elastiki kütlə qeyd edilir. Köp əsasən epigastriumda olur. Lakin mədə böyüyərək qarının aşağı qismlərini də tuta bilər.
- Nazoqastrik zond qoyulduqdan sonra çoxlu miqdarda qaz və mədə möhtəviyyatın çıxması, köpün aradan qalxması, xəstənin vəziyyətinin yaxşılaşması mədə durğunluğunu göstərən ən vacib əlamətdir

### Diaqnostikasi

- Diaqnostikasında əsas məsələlər qastrostazın olub-olmamasını və səbəbini dəqiqləşdirməkdir.
- Qastrostaz üçün xarakterik diaqnostik əlamət mədənin öz sekresiyasını və ya az miqdarda qidaları evakuasiya edə bilməməsidir.
- Mədə durğunluğunun **diaqnostik əlamətləri**:
  - » Nazoqastrik zondan 24 saat ərzində 1,5 litrdən çox ifrazatın gəlməsi

- » Nazoqastrik zond çıxarıldıqdan sonra əlamətlərin təkrarlanması (12-24 saat ac saxladıqda və ya yüngül yeməklərdən sonra)
- » Kontrastlı müayinələrdə kontrastın mədədə 2-3 saatdan çox qalması və mədə genişlənməsi
- Səbəbini dəqiqləşdirmək üçün endoskopiya və kontrastlı KT edilir.
- İlk növbədə obstruktiv səbəblər təsdiq və ya inkar edilməlidir.
- Mexaniki səbəb tapılmayan hallarda əlavə funksional müayinələr edilə bilər.

### Müalicəsi

- Mexaniki qastrostazların müalicəsi əsasən cərrahi yollaadır.
- Funksional qastrostazların müalicəsi əsasən konservativdir, cərrahi müalicə göstərişə görə aparılır.
- Konservativ müalicə aşağıdakılardan ibarətdir:
  - » Nazoqastrik zond qoyulması və mədənin boşaldılması
  - » parenteral qidalandırma
  - » su-elektrolit balansının korreksiyası
  - » nazo-yeyunal zondun yerləşdirilməsi və enteral qidalanmanın təşkili
  - » prokinetiklər: metoklopramid, eritromisin (motilin aqonisti), domperidon
- Cərrahi müalicə 2-4 həftəlik konservativ müalicəyə cavab verməyən qastrostazlarda göstərişdir:
  - » Vaqotomiya olunmuş xəstələrdə - mədə rezeksiyası yerinə yetirilir.
  - » Mədə rezeksiyası olunmuş xəstələrdə - subtotal və ya total mədə rezeksiyası edilir.

## QIDA AZLIĞI (MALNUTRİSİYA)

### Ümumi xarakteristika

- Mədə əməliyyatlarından sonra meydana gələn qida maddələri, vitaminlər və mineralların azlığıdır.
- Sorulmanın pozulması – malabsorbsiya əsas patogenetik mexanizmdir.
- Malabsorbsiya əməliyyatların təbii nəticəsi kimi və ya postrezeksion sindromlarla əlaqədar baş verə bilər.
- Mədə əməliyyatlarından sonra 30-50% hallarda malnutrisiya əlamətləri ortaya çıxır. Son illər restriktiv və malabsorbtiv bariatrik əməliyyatların geniş tətbiqi ilə əlaqədar postoperativ malnutrision vəziyyət yenidən aktulluq qazanmışdır.
- Malnutrisiya əsasən anemiya, demensiya, neyropatiya, osteomalyasiya əlamətləri ilə ortaya çıxır ki, bunlar da adətən vitamin B12, D, fol turşusu, dəmir, kalsium , magnezium və digər mineralların defisiti ilə əlaqədar meydana gəlir.
- Malnutrisiyanın profilaktika və müalicəsində əsas prinsip bu maddələrin əlavə qəbuludur.

### Vitamin B12 defisiti

- B12 vitamini mədənin distal hissəsindən ifraz olunan daxili Kassel faktoru ilə birləşdikdən sonra qalça bağırsaqlardan sorulur. Ona görə də distal mədə rezeksiyalarından sonra bu vitaminin sorulması azalır və B12 defisiti baş verir.
- Klinik olaraq B12 vitamin defisiti əməliyyatdan sonrakı 1-5 il ərzində anemiya və deyropatiya ilə özünü göstərir.
- Diaqnozunu dəqiqləşdirmək üçün qanda B12 təyini lazım gəlir.
- Profilaktika və müalicəsi üçün rezeksiyalardan sonra parenteral olaraq B12 vitamini verilməlidir.

### Dəmir defisiti

- Dəmir və digər mikroelementlərin əksəriyyəti 12bb-dan sorulur. Ona görə də duodenumun kənarlaşdırılması ilə nəticələnən əməliyyatlar (Bilrot II, Ru-Y mədə yanyolu, duodenal yankeçmə və s) dəmir sorulmasında ciddi azalmaya səbəb olur.
- Dəmir defisiti əsasən anemiya ilə biruzə verir.
- Qanda dəmirin və transferrin saturasiyasının azalması diaqnozu dəqiqləşdirir.
- Profilaktika və müalicəsi üçün dəmir preparatları verilir.

### Vitamin D və digər defisitlər

- Əkəsr vitaminlər və minerallar kimi vitamin D də 12bb və nazik bağırsaqlardan sorulduğu üçün bu bağırsaqların kənarlaşdırılması əməliyyatları vitamin və mineral defisitinə səbəb ola bilər.
- Ona görə də bu tipli əməliyyatlardan sonra vaxtaşırı vitamin və mineral səviyyəsini yoxlamaq və profilaktik olaraq qidalara bu maddələri əlavə etmək lazım gəlir.

# 12BB XƏSTƏLİKLƏRİ

## 12BB DİVERTİKULU

### Tərif

- 12bb divarının kənara qabarmasıdır (yırtığıdır), çox az hallarda əlamət və ağırlaşma (qanaxma, perforasiya, daş, pankreatit və s) törədir.

### Klassifikasiyası

<b>Etio-patogenezinə görə</b>	<ul style="list-style-type: none"><li>• Pulsion- divarı mukozə və submukozadan ibarətdir (yalançı divertikul), 90% halda medial divarda, papilla Vater ətrafında yerləşir, 40 yaşdan sonra rast gəlir,</li><li>• Traksion divertikula – tam qat divarlı, 1-ci hissədə yerləşir, həqiqi divertikula deyilir</li></ul>
<b>Gedişinə görə</b>	<ul style="list-style-type: none"><li>• Ağırlaşmasız</li><li>• Ağırlaşmalı (qanaxma, iltihab, perforasiya)</li></ul>

### Rastgəlmə tezliyi

- 5-20% hallarda rast gəlinir

### Gedişi

- Ağırlaşmasız gediş - əksəriyyəti ağırlaşma törətmir əlamət vermədən uzun illər davam edir.
- Ağırlaşmalı gediş – iltihab, qanaxma, perforasiya, obstruksiya (divertikuldaxili bağırsağ daşı və iltihaba bağlı pankreatit, biliar obstruksiya, bağırsağ keçməzliyi)

### Klinikası

- Asimptomatik -əlamət vermir, endoskopik və rengenoloji müayinədə tapılır
- Simptomatik- postbrandial ağrı, diskomfort
- Ağırlaşmalar – qanaxma, perforasiya, pankreatit və sarılıq əlamətləri

### Diaqnostikası

- Dianozu endoskopiya və kontrastlı müayinələrlə dəqiqləşdirilir (rentgen KT)
- Ağırlaşmaları klinik və endoskopik üsullarla müəyyənləşdirilir.

### Müalicəsi

- Asimptomatik formada –izləmə

- Simptomatik formada – antiasidlər, antisekretor və spazmolitiklər
- Qanaxma və perforasiyada – pankrasdan ayırma və eksiziya
- Biliar obstruksiya – xoledoxo-duodenostomiya
- Pankreatit – divertikul qapısının endoskopik dilatasiyası

## 12BB TÖRƏMƏLƏRİ

### Tərif

- 12bb-ın birincili xoş və bəd xassəli əksər hallarda böyüməyə və ağırlaşmalara meyillidirlər

### Növləri

<b>Gedişinə və histologiyasına görə</b>	<ul style="list-style-type: none"> <li>• Xoşxassəli törəmələr             <ul style="list-style-type: none"> <li>» Adenomalar</li> <li>» Leyomiomalar</li> <li>» Karsinoidlər</li> <li>» Heterotopik mədə mukozası</li> <li>» Villoz adenoma</li> </ul> </li> <li>• Bəd xassəli törəmələr             <ul style="list-style-type: none"> <li>» Adenokarsinoma</li> <li>» Leyomiosarkoma</li> <li>» Limfoma</li> </ul> </li> <li>• Papilla Vater törəmələri</li> </ul>
---	---

### Rastgəlmə tezliyi

- 12bb-ın birincili tömələri nadir rast gəlinir.

## XOŞXASSƏLİ TÖRƏMƏLƏR

### Növləri

- Adenomalar (Brunner vəzi adenoması) – ayaqcıqlı ola bilər
- Leyomiomalar – adətən asimptomatik
- Karsinoid törəmələr – adətən hormonal aktiv
- Heterotopik mədə mukozası – adətən asimptomatik
- Villoz adenoma – 50% malignant potensialı

### Gedişləri

- Heterotopik mədə mukozası istisna olmaqla əksəriyyəti böyüməyə meyillidir
- Ağırlaşma potensialları var:
  - » Qanaxma
  - » Obstruksiya (12bb, öd yollarını)

- » Maliqnizasiya - villoz adenomada daha çox olmaqla əksəriyyətinin maliqnizasiya potensialı var

### Klinikası

- Asimptomatik -əksəriyyəti
- Ağırlaşma olarsa əlamətlər meydana çıxır

### Diaqnostika

- Diaqnozu endoskopiya və biopsiya ilə dəqiqləşdirilir.
- Törəmənin ölçüsünü yəyini üçün KT və endoskopik USM lazım gəlir.

### Müalicəsi

- Ektopik mədə mukozası istisna olmaqla bütün duodenal törəmələr çıxarılmalıdır.
  - » Ayaqcıqlı törəmələrdə – endoskopik eksiziya
  - » Geniş əsaslı törəmələrdə – cərrahi eksiziya
  - » Maliqnizasiya olmuş törəmələrdə – pankreato-duodenal rezeksiya

## 12BB-IN BƏD XASSƏLİ TÖRƏMƏLƏRİ

### Növləri

- Adenokarsinoma
- Leyomiosarkoma
- Limfoma

### Lokalizasiyası

- Ən çox enən hissədə rast gəlinir

### Gedişi

- Hər birinin uyğun yayılma yolları var.
- Obstruksiya, qanaxma və mexaniki sarılıq törədirlər
- Ümumi 5 illik yaşama 18%, radikal rezeksiyalardan sonra 5 illik yaşama 30%

### Klinikası

- Ağrı
- Qanaxma
- 12bb keçməzliyi
- Sarılıq
- Qarında kütlə

### Diaqnostika

- Diaqnozu dəqiqləşdirmək üçün endoskopiya və biopsiya edilir

- Mərhlənin təyini üçün endoskopik USM və KT edilir, göstərişə görə PET-KT aparılır.

### Müalicəsi

- Törəmənin histoloji növünə və yayılma dərəcəsinə görə seçilir.
- Adenokarsinoma və leyomiosarkomalarda:
  - » rezekatbel mərhələdə -pankreatoduodenal rezeksiya
  - » qeyri-rezektabel mərhələdə– palliativ əməliyyatlar və radioterapiya
- Limfomada radio- və kimyaterapiya

## YUXARI ÇÖZ ARTERİYASI SİNDROMU

### Tərfi

- 12bb-ın 3-cü hissəsinin yuxarı çöz arteriyası ilə aorta arasında sıxılması nəticəsində meydana gələn duodenal keçməzlikdir (mexaniki duodenostaz), əksər hallarda keçməzlik daimi və hissəvi xarakterlidir.

### Rast gəlmə tezliyi

- Az rast gəlinir, əsasən sürətli arıqlayanlarda müşahidə olunur.

### Etiopatogenzezi

- Normal halda yuxarı çöz arteriyası ilə aorta arasındakı bucaq 50-60 dərəcə, məsafə isə 10-20 mm təşkil edir.
- Arteriya-aorta bucağı 25 dərəcədən az, məsafə isə 2,5-4 mm-ən kiçik olduqda duodenumun 3-cü hissəsi sıxılır və keçməzlik əlamətləri ortaya çıxır.
- Travma və yanıqlarda sürətli arıqlama ilə əlaqədar retroperitoneal mezenterik piyin azalması arterio-aortal bucağı kiçildir və məsafəni azaldır.

### Gedişi

- Əksər hallarda keçməzlik hissəvi və davamlı xarakter alır, yenidən kökəlmə isə vəziyyəti düzəltmir.
- Daimi keçməzlik aşağıdakı ağırlaşmalara gətirib çıxarır:
  - » xroniki qusmalar – qida azlığı, arıqlamanın artması
  - » 12bb genişlənməsi və divar qalınlaşması

### Klinikası

- Duodenostaz və ağırlaşma əlamətləri ilə ortaya çıxır:
  - » Köp
  - » Ağrı – yeməkdən sonra olur, xarakterik olaraq qusmadan sonra və ya üzü aşağı uzananda azalır
  - » Qusma – böyükhəcimli olur
  - » Arıqlama

### **Diaqnostika**

- Aşağıdakı əlamətləri olanlarda yuxarı çöz arteriyası sindromundan şübhələnmək lazımdır:
- yeməkdən sonra ağrısı, qusması olanlarda
- qusmadan və üzü ağrı uzandıqdan sonra ağrısı azalanlarda
- endoskopik və kontrastlı müayinələrdə 12bb genişlənməsi, diffuz divar qalınlaşması və distal aobstruksiya
- Diaqnozu dəqiqləşdirmək üçün angiografiya (KT-angiografiya ilk seçimdir) və tomoqrafiya aparılır, digər mexaniki duodenastazlardan differensiasiya edilir və bucaq ölçülür: arterio-aortal bucağın 25 dərəcədən kiçik olması diaqnozu təsdiqləyir.

### **Diferensasiya**

- Skleroderma – disfagiya və 12bb peristaltikasının zəifləməsi
- 12bb burulması – KT və ya laparoskopiyada bağırsağı buran atmalar

### **Müalicə**

- Erkən mərhələdə konservativ tədbirlər (üzü üstə vəziyyətə alışma) bəzən faydalı olur
- Xroniki mərhələdə (qalın divar) əməliyyat mütləqdir:
- Treytz bağlarının kəsilməsi və 12bb-n azad edilməsi və ya
- Dudenoyeyunostomiya



**MƏDƏ VƏ 12BB ÜZRƏ SUALLAR VƏ CAVABLAR**

N.Y.Bayramov, A.K.Səfiyeva, N.F.Mürvələdova

**MƏDƏNİN ANATOMİYASI VƏ FİZİOLOGİYASI**

Mədənin hansı hissələri var?	<ul style="list-style-type: none"> <li>• Kardia</li> <li>• Dibi</li> <li>• Cismi</li> <li>• Antrum</li> <li>• Pilor</li> </ul>
Mədənin arterial qan təchizatı hansı arteriyalar vasitəsi ilə həyata keçirilir?	<ul style="list-style-type: none"> <li>• Sol mədə arteriyası</li> <li>• Sağ mədə arteriyası</li> <li>• Sağ mədə-piylik arteriyası</li> <li>• Sol mədə-piylik arteriyası</li> <li>• Kiçik mədə arteriyaları</li> </ul>
Mədənin arxasında hansı sahə var?	Kiçik piylik cibi
Kiçik piylik cibinin "qapısı" haradır?	Vinislov dəliyi
Mədə divarının hansı qatları var?	<ul style="list-style-type: none"> <li>» selikli</li> <li>» selikaltı</li> <li>» <b>əzələ</b></li> <li>» seroz</li> </ul>
Mədənin selikli qatında hansı hüceyrələr var və nə ifraz edirlər?	<ul style="list-style-type: none"> <li>» parietal hüceyrələr – turşu və intrinsik faktor ifraz edirlər</li> <li>» əsas hüceyrələr – pepsin və lipaza ifraz edirlər</li> <li>» boyun hüceyrələr – selik və bikarbonat ifraz edirlər</li> <li>» APUD hüceyrələr histamin, G hüceyrələr – gastrin, D hüceyrələr somatostatin ifraz edirlər .</li> </ul>
Pepsin nədir?	Zülalları parçalayan enzimdir
İntrinsik faktor nədir?	Parietal hüceyrələrdən ifraz olunan proteindir, vitamin B12- ilə birləşərək onun bağırsaqdan sorulmasına kömək edir. Daxili Kassel faktoru da deyilir.

<b>Mədənin əsas funksiyaları hansılardır?</b>	<b>Çəllək</b> Qidanı bağırsağ həzmi üçün hazırlama Absorbsiya
<b>Çəllək funksiyası nə deməkdir?</b>	Qidalar mədədə müəyyən müddət saxlanılır və hissə-hissə bağırsağa ötürülür.
<b>Çəllək funksiyasının pozulması nəyə səbəb ola bilər?</b>	Dempinq sindromuna
<b>Qidaların bağırsağ həzminə hazırlığı üçün mədədə hansı proseslər gedir?</b>	Qarışdırma, osmotik tənzim, bərk qidaların yumşadılması, protein və polisaxaridlərin ilkin həlli və s.
<b>Mədədə hansı fizioloji proseslər baş verir?</b>	Sekresiya Deqradasiya və sorulma Hərəkəti Qoruma
<b>Mədə sekresiyasının əsas stimulyatorları hansılardır?</b>	Qida, xolinergik stimullar, histamin, gastrin
<b>Mədənin motorikasının stimulyatorları hansılardır?</b>	Xolinergik təsir və motilin

## QASTRO-İNTESTİNAL HORMONLAR VƏ FİZİOLOGİYASI

<b>Mədə hüceyrələrindən ifraz olunanlar hansılardır?</b> <b>Gastrik parietal hüceyrələr</b> 1. Əsas hüceyrələr 2. G hüceyrələr 3. Boyun hüceyrələr	1. HCl, İntrinsik faktor 2. Pepsinogen 3. Gastrin, G hüceyrələr antrumda olur. 4. Bikarbonat, selik
<b>Parietal hüceyrələrdən HCl ifrazını stimule edən 3 hüceyrə reseptorları hansılardır?</b>	1. Histamin 2. Asetilxolin 3. Gastrin
<b>Entero-hepatik sirkulyasiya nədir?</b>	Öd turşusunun qaraciyərdən bağırsağa keçməsi və portal vena ilə yenidən qaraciyərə qayıtmasıdır.

<b>Öd turşularının ən çox absorbsiya olduğu yer?</b>	Terminal ileum
<b>Normal yemək vaxtı öd turşuları neçə dəfə sirkulyasiya edir?</b>	İki dəfə
<b>Öd kisəsinin boşalmasının stimulyatoru nədir?</b>	Xolesistokinin və azan sinir
<b>Öd kisəsinin boşalmasının inhibitoru nədir?</b>	Somatostatin, simpatik sinirlər
<b>Sfinkter nədir və əsas əhəmiyyəti nədən ibarətdir?</b>	Sirkulyar əzələ toxumasıdır və möhtəviyyəti hissə-hissə buraxır
<b>Sfinkterin əlavə funksiyası nədir?</b>	Möhtəviyyətin geriye qayıtmasını qarşısını alır (reflüksü əngəlləyir)
<b>Həzm sistemində 5 əsas sfinkter hansılardır?</b>	Yuxarı və aşağı ezofaqus, pilorik, papilla Vater və anal
<b>Bu sfinkterlər arasında ən güclüsü hansıdır?</b>	Anal sfinkter
<b>Həzm sistemində daha hansı antireflüks strukturlar var?</b>	Hiss bucağı və ilio-sekal qapaq.

## XOLESİSTOKİNİN

<b>Xolesistokinin mənbəyi haradır?</b>	Onikibarmaq bağırsağın selikli qişası
<b>Xolesistokinin ifrazını nə stimulyasiya edir?</b>	Yağ, protein, aminturşular və HCl
<b>Xolesistokinin funksiyası nədir?</b>	<ul style="list-style-type: none"> <li>• Öd kisəsin boşaldır (yığır)</li> <li>• Ampula Vateri açır (gövşədir)</li> <li>• Mədəni yavaş boşaldır</li> <li>• Pankreatik asinar hüceyrələrdən ekzokrin enzimlərin ifrazını artırır.</li> </ul>

**SEKRETİN**

<b>Sekretinin mənbəyi haradır ?</b>	Onikibarmaq bağırsağ hüceyrələri (xüsusən argiofil S hüceyrələr).
<b>Sekretinin ifrazını nə stimule edir?</b>	pH 4.5 aşağı olması, duodenumda yağ
<b>Sekretinin ifrazını nə inhibə edir?</b>	Duodenumda yüksək pH (qələvi mühit)
<b>Sekretinin funksiyaları nədir?</b>	Pankreasdan bikarbonat və su ifrazını artırır. Öd və bikarbonat ifrazını artırır. Aşağı ezofageal sfinkter tonusunu azaldır, mədədən turşu ifrazını azaldır.

**QASTRİN**

<b>Gastrinin mənbəyi haradır?</b>	Mədə, antrumda G hüceyrələr
<b>Gastrinin ifrazını nə stimulyasiya edir?</b>	Zülallar və aminturşular, vaqal impuls və kalsium
<b>Gastrinin ifrazını nə inhibə edir?</b>	Turş mühit (pH 3.0 –dən aşağı), somatostatin
<b>Gastrinin funksiyaları nədir?</b>	Parietal hüceyrələrdən HCl ifrazını artırır. Mədə və nazik bağırsağ mukozasına trofiki təsir

**SOMATOSTATİN**

<b>Somatostatinin mənbəyi haradır?</b>	Pankreasın D hüceyrələri
<b>Somatostatinin ifrazını nə stimulyasiya edir?</b>	Qida
<b>Somatostatinin funksiyaları nədir?</b>	Mədə-bağırsağın bütün funksiyalarını inhibə edir.

**DİGƏR FUNKSIYALAR**

<b>Yoğun bağırsağın əsas funksiyaları hansılardır?</b>	<ul style="list-style-type: none"> <li>• Suyun sorulması</li> <li>• Qoruma (baryer və immun)</li> <li>• Nəcis üçün rezervuar</li> </ul>
--	---

<b>Nazik bağırsağın 3 əsas funksiyaları hansılardır?</b>	<ol style="list-style-type: none"> <li>1. Absorbsiya</li> <li>2. Qoruma (baryer və immun)</li> <li>3. Hormonal.</li> </ol>
<b>Orqanizmdə hormon ifraz edən ən böyük orqan hansıdır?</b>	Bağırsaqlar
<b>Nazik bağırsağın əsas qida mənbəyi nədir?</b>	Mənfəzdəki qidalar və qlutamin
<b>Yoğun bağırsağın əsas qida mənbəyi nədir?</b>	Qısa zəncirli yağ turşuları
<b>Kalsium harada absorbsiya olunur?</b>	Aktiv olaraq onikibarmaq bağırsaqdan, passiv olaraq nazik bağırsaqdan
<b>Dəmir harada absorbsiya olunur?</b>	Onikibarmaq bağırsaqdan
<b>Vitamin B12 harada absorbsiya olunur?</b>	Terminal ileumdan
<b>Öd kisəsinin yığılmasını əsasən hansı hormonla tənzim olunur?</b>	Xolesistokinin
<b>Mədə və terminal ileum çıxarıldıqdan sonra xəstə nəyi qəbul etməlidir?</b>	B12
<b>Ödün əsas tərkib hissələri nələrdir?</b>	Su, fosfolipid (lesitin), öd turşuları, xolesterin və bilirubin
<b>Öd daşları ən çox nədən əmələ gəlir?</b>	Xolesterindən
<b>Opiatlar bağırsağa necə təsir edir?</b>	Opiatlar sodium (Na) absorbsiyasını stimulyasiya edir, ileumun sekresiyasını inhibə edir, peristaltikanı azaldır.

<b>Qida borusu hansı əzələ liflərindən təşkil olunub - eninəzolaqlı yoxsa saya?</b>	Hər ikisindən. Yuxarı 1/3- eninəzolaqlı əzələ toxuması təşkil olunub, motor sinirləri ilə innervasiya olunur. Orta 1/3-i qarışıqdır. Aşağı 1/3-i saya əzələ toxumasından ibarətdir, azan sinirlərlə innervasiya olunur.
<b>Hansı elektrolitlər kolondan aktiv olaraq sorulur?</b>	Na və Cl
<b>Hansı elektrolit kolondan aktiv olaraq sekresiya olunur?</b>	HCO <sub>3</sub>
<b>Hansı elektroliti kolon passiv olaraq sekresiya edir?</b>	K
<b>Gastrokolik refleks nədir?</b>	Artmış kolon peristaltikası fonunda mədənin motor və sekretor funksiyası artır.
<b>Qaraciyərin qan təchizatı necədir?</b>	75 % portal venadan (qida ilə zəngin), 25% hepatik arteriya (oksigenlə zəngin)
<b>Peyer düyünləri nədir?</b>	Nazik bağırsaqların selikaltı qatında yerləşən, T və B limfositlərdən ibarət olan limfoid toxuma.

## PEPTİK XORA

<b>Peptik xora nə deməkdir?</b>	Mədə şirəsinin təsirindən əmələ gələn xora
<b>Hansı tezlikdə rast gəlinir?</b>	Təxminən 10%
<b>Peptik xoranın əmələ gəlmə mexanizmi necədir?</b>	Selikli qişanı qoruyan və zədələyən faktorlar arasında tarazlığın pozulması nəticəsində baş verir.
<b>Selikli qişanın qoruyucu mexanizmlərinə nələr aiddir?</b>	<ul style="list-style-type: none"> <li>• Selik</li> <li>• epitel regenerasiyası</li> <li>• qan təchizatı</li> <li>• antioksidantlar</li> <li>• digər</li> </ul>

<b>Selikli qışanı zədələyən faktorlara hansılar aiddir?</b>	<ul style="list-style-type: none"> <li>• hidrogen xlorid turşusu</li> <li>• öd</li> <li>• qidalar</li> <li>• digər</li> </ul>
<b>Hansı bakteriya xora əmələ gəlməsində mühüm rol oynayır?</b>	Helicobakter pilory
<b>Digər etioloji amillər hansılardır?</b>	<ul style="list-style-type: none"> <li>• Hiperasidlik</li> <li>• QSIƏD</li> <li>• Qan təchizatının pozulması</li> <li>• Digər</li> </ul>
<b>Hansı əlamət və ağrılaşmalar törədə bilir?</b>	Ağrı, qanaxma, perforasiya, obstruksiya
<b>Ağrılaşmalar hansı tezlikdə rastlanır?</b>	Təxminən 10-30%

## DUODENAL XORALAR

<b>Hansı yaşlarda daha çox rastlanır?</b>	30-60 yaş arasında
<b>Kimlərdə daha çox rast gəlinir: kişilərdə yoxsa qadınlarda?</b>	Kişilərdə (kişi/qadın -3/1)
<b>Ən çox harada yerləşir?</b>	Soğanaqda (pilordan 2 sm məsafədə)
<b>Əsas səbəbi və mexanizmi nədir?</b>	H.Pilory və yüksək mədə turşuluğu
<b>Digər risk faktorları hansılardır?</b>	Kişi cinsi, siqaret, aspirin və digər QSIƏD, uremiya, Qastrinoma, travma, yanığ və s.
<b>Şikayətləri hansılardır?</b>	Epiqastral və ya sağ qabırğaaltı ağrılar, ürəkbulanma, qusma, qanaxma
<b>Hansı obyektiv əlamətləri var?</b>	Epiqastral və ya sağ qabırğaaltı ağrılı qarın, qanqusma, melena, hematoxeziya
<b>Xarakterik əlaməti hansıdır?</b>	Yeməkdən sonra azalan aclıq və ya gecə ağrıları

Hansı xəstəliklərlə differensiasiya etmək lazımdır?	Kəskin xolesistit, pankreatit, mədə-bağirsaq qanaxmaları törədən digər xəstəliklər, qastrit, miokard infarktı, mədə xorası
Diqanozu necə dəqiqləşdirilir?	Endoskopiya ilə
Müalicə prinsipləri nələrdir?	<ul style="list-style-type: none"> <li>Xoranı sağaltmaq üçün turşuluğu azaltmaq (antisekretor, antiasid), re-sidivin qarşısını almaq üçün etiotrop (anti-helikobakter, QSIƏD kəsmə və digər).</li> <li>Əsasən konservativ, göstərişə görə cərrahi müalicə</li> </ul>
Xora defekti nə qədər müddətə sağalır?	2-4 həftə ərzində
Hansı antisekretor dərmanlar istifadə edilir?	Hidrogen körüyü blokatorları və histaminoblokatorlar
Niyə HKB ilk seçimdir?	HKB-nin zəif anti-helikobakter təsiri var
Cərrahi müalicəyə göstərişlər hansılardır?	<ul style="list-style-type: none"> <li><b>ağırlaşmalar</b> (perforasiya, stenoz, massiv qanaxma)</li> <li>konservativ müalicə ilə sağalmayan</li> <li>tezliklə təkrarlayan xoralar</li> </ul>
Hansı əlamət xoranın qanaxma ehtimalının yüksək olduğunu göstərir?	Endoskopiya xora dibində damarın görünməsi.

## MƏDƏ XORASI

Hansı yaş qrupunda daha çox rast gəlinir?	40-70 yaş arasında
Qadınlarda yoxsa kişilərdə çox rast gəlinir?	Kişilərdə
Hansı xora çox rast gəlinir: duodenal yoxsa mədə xoraları?	Duodenal xoralar mədə xoralarından 2 dəfə çox rast gəlinir



<b>Əsas patomexanizm nədir?</b>	Selikli qişa müdafiəsinin zəifləməsi
<b>Mədə turşuluğu adətən yüksək yoxsa aşağı olur?</b>	Turşuluq normal və ya aşağı olur
<b>Hansı mədə xoralarında mədə turşuluğu yüksək olur?</b>	Prepilorik və duodenal xoralarla birlikdə rast gəlinənlər.
<b>Hansı risk amilləri və səbəbləri var?</b>	H.Pilory, siqaret, alkohol, QSIƏD, travma, yanıq, steroidlər, şok, irəli yaş
<b>Ən çox harada yerləşir?</b>	Kiçik əyrilikdə (75%)
<b>Xarakterik əlaməti hansıdır?</b>	Yeməkdən sonra artan epigastrik ağrılar
<b>Diaqnozu necə dəqiqləşdirilir?</b>	Endoskopiya və biopsiya ilə
<b>Nə üçün mədə xoralarında biopsiya mütləq edilməlidir?</b>	Xərçəngdən differensiasiya etmək üçün
<b>Nə üçün mədə xoralarında müalicədən 4-6 həftə sonra təkrari endoskopiya etmək lazımdır?</b>	Xoranın sağaldığına əmin olmaq və xərçəngi inkar etmək üçün
<b>Müalicəsi necə aparılır?</b>	Duodenal xoralarda olduğu kimi (antisekretor və anti –helikobakter)
<b>Əməliyyata göstərişlər hansılardır?</b>	<ul style="list-style-type: none"> <li>• <b>ağırlaşmalar</b> (perforasiya, stenoza, massiv qanaxma)</li> <li>• konservativ müalicə ilə sağalmayan</li> <li>• tezliklə təkrarlayan xoralar</li> <li>• xərçəngdən fərqləndirilməsi çətin olan xoralar</li> </ul>
<b>Mədə xoralarında standart əməliyyat hansıdır?</b>	Mədənin xora ilə birlikdə distal rezeksiyası

## XORA PERFORASIYASI

<b>Nədir ?</b>	Mədə və ya 12bb xorasının deşilməsidir.
<b>Klinik əlamətləri hansılardır?</b>	Kəskin başlayan ağrılar, peritonit əlamətləri və qaraciyər kütlüyünün itməsi
<b>Arxa duodenal xoraların perforasiyasında hansı əlamətlər də ola bilər?</b>	Qastro-duodenal arteriyadan qanaxma, və kəskin pankreatit
<b>Ön duodenal xoraların perforasiyasının əsas əlaməti hansıdır?</b>	Qarında sərbəst hava
<b>Hansı xəstəliklərlə differensiasiya etmək lazım gəlir?</b>	Kəskin pankreatit, kəskin xolesistit, kəskin appendisit, mezenterial tromboz, kolon divertikulları, miokard infarktı, digər orqan perforasiyaları
<b>Hansı laborator dəyişiklik xarakterikdir?</b>	Leykositoz, yüksək amilaza, CRP artması
<b>Hansı müayinə ilə diaqnoz dəqiqləşdirilir?</b>	Rentgenoqrafiya və ya KT-də qarında sərbəst hava və ya kontrast ekstravazasiyası
<b>Müalicəsi nədən ibarətdir?</b>	Qısamüddətli əməliyyatözü hazırlıq (NQZ, Foley kateteri, infuziya, antibiotik) və təcili əməliyyat
<b>Duodenal xora perforasiyasının cərrahi müalicə üsulları hansılardır?</b>	<ul style="list-style-type: none"> <li>• Piyliklə örtmə, sanasiya və drenaj</li> <li>• Xora eksiziyası, piloroplastika və trunkal vaqotomiya</li> <li>• 12bb kənarlaşdırma əməliyyatları</li> </ul>
<b>Mədə xoralarının perforasiyasında hansı cərrahi üsullar istifadə edilir?</b>	<ul style="list-style-type: none"> <li>• irinli peritonit varsa kənarı rezeksiya və ya biopsiya edilərək perforasiyanın piyliklə örtülməsi.</li> <li>• irinli peritonit yoxdursa mədənin xora ilə birlikdə rezeksiyası</li> </ul>

<b>Duodenal xoralarda qanaxma və perforasiya varsa nə düşünmək olar?</b>	Öpüşən xoralar: arxa divarda qanaxma, ön divarda perforasiya
<b>Duodenal xoraların hansı növü özünü kəskin pankreatit kimi aparır?</b>	Arxa duodenal xoranın pankreasa penetrasiyası (kürəyə irradiasiya edən epiqastrik ağrılar, yüksək amilaza

## STRESS XORALARI

<b>Nədir?</b>	Stressli xəstələrdə səthi mukozal eroziyalar
<b>Hansı risk faktorları var?</b>	Sepsis, intubasiya, travma, şok, yanıq, beyin zədələnmələri və s.
<b>Hansı profilaktik müalicələri var?</b>	H2 blokatorları, hydrogen körüyü blokatorları, antasidlər (sukralfat və s.)
<b>Hansı əlamətləri var?</b>	Nazoqastrik zondan qan gəlmə, ağrısız
<b>Diaqnoz necə qoyulur?</b>	Endoskopiya ilə

## XORA ƏMƏLİYYATLARI

<b>Piyliklə örtmə əməliyyatı nə deməkdir?</b>	Perforasiya dəliyinin üzərinə piyliyin bir hissəsi qoyulur və tikişlə közənir
<b>Trunkal vaqotomiya nə deməkdir?</b>	Hər iki azan sinirin qarın boşluğuna daxil olan yerdə (qastroezofageal birləşmə səviyyəsində) 1-2 sm uzunluğunda seqmentinin kəsilib çıxarılması. Mədədən turşu seksresiyasını azaltmaq üçün aparılır.
<b>Trunkal vaqotomiya ilə birlikdə hansı digər prosedura da aparılmalıdır?</b>	Drenaj proseduraları (piloroplastika, antrektomiya və ya gastro-yeyunos-tomiya)

<b>Proksimal qastrik vaqotomiyanın üstünlüyü nədir?</b>	Drenaj prosedurasına gərək qalmır, çünki pilorun vaqal şaxələri saxlanılır. Dumping sindromu az rast gəlinir
<b>Bilrot- I əməliyyatı nə deməkdir?</b>	Mədə rezeksiya edildikdən sonra güdülü 12bb-la anastomoz edilir
<b>Bilrot-II əməliyyatı nədir?</b>	Mədə rezeksiya edildikdən sonra güdülü acı bağırsağın ilgəyi ilə anastomoz edilir
<b>Ru rezeksiyası nədir?</b>	Mədə böyük həcmli rezeksiyasından sonra qalan kiçik güdülü Y-şəkilli tək bağırsaq ilgəyi ilə anastomoz edilir.
<b>Koxer manevri nədir?</b>	Duodenumun arxa divarını görmək üçün sol lateral tərəfindən sərbəstləşdirilməsidir
<b>Hansı xora əməliyyatı ən yüksək residiv verir?</b>	Selektiv vaqotomiya
<b>Hansı xora əməliyyatı ən az residiv verir?</b>	Antrumektomiya və vaqotomiya

## MƏDƏ KANSERİ

<b>Rastgəlmə tezliyi?</b>	Bədxassəli xəstəliklər arasında ikinci yeri tutur.
<b>Risk faktorlar hansılardır?</b>	<ul style="list-style-type: none"> <li>• <b>Həyat şəraiti</b> <ul style="list-style-type: none"> <li>» Qidalanma (qıcıqlandırıcı, nitrətli, hissə verilmiş, az bitkili)</li> <li>» Toksinlər- aflatoksin, alkoqol, siqaret</li> <li>» Radiasiya</li> <li>» A, C vitamin azlığı</li> </ul> </li> <li>• <b>Genetik</b> <ul style="list-style-type: none"> <li>» I qrup</li> <li>» Ailəvi anamnez</li> <li>» Kişi cinsi</li> </ul> </li> <li>• <b>Xəstəliklər (prekanseroz vəziyyətlər)</b> <ul style="list-style-type: none"> <li>» H.pylori qastriti</li> <li>» Rezeksiya olunmuş mədə</li> <li>» Xronik atrofik qastrit</li> <li>» Xronik hipertrofik qastrit</li> <li>» Adenomatöz polip</li> </ul> </li> </ul>

<b>Adətən hansı yaşlarda aşkarlanır?</b>	60 yaşdan yuxarı
<b>Rastgəlmə tezliyində kişilərin qadınlara nisbəti</b>	3:2
<b>Hansı qan qrupu mədə kanseri ilə əlaqəlidir?</b>	A qan qrupu
<b>Şikayətləri hansıdır?</b>	Erkən mərhələdə asimptomatik Epiqastrik diskomfort Anoreksiya Ariqlama Qusma Melena, ürəkbulanma
<b>Ən çox rastlanan şikayət hansıdır?</b>	Ariqlama
<b>Hansı obyektiv əlamətləri var?</b>	Anemiya, melena, epiqastrik kütlə, hepatomegaliya, qanlı qusma, Virxov düyünləri, böyümüş yumurtalıqlar, aksilyar adenopatiya
<b>Virxov düyünü nədir?</b>	Sol supraklavikular fossada düyünlər , mədə kanserinin metastazı
<b>Krukenberg tumoru nədir?</b>	Mədə kanserinin yumurtalığa metastazı
<b>Laborator əlaməti hansıdır?</b>	30% hallarda CEA və ya CA-72-4 qalxır
<b>Diaqnozu necə dəqiqləşdirilir?</b>	Qastroskopiya və biopsiya ilə
<b>Mərhələni təyin etmək üçün hansı müayinələr aparılır?</b>	Endo-USM Qarın və döş qəfəsi KT PET (göstərişə görə)
<b>Histologiyası nədir?</b>	Adenokarsinoma
<b>Hansı iki histoloji növü var?</b>	1. İntestinal(vəzili) 2.Diffuz(vəzili olmayan)

<b>Hansı makroskopik formaları var?</b>	<ul style="list-style-type: none"> <li>• Xoraşəkilli (25%)</li> <li>• Polipşəkilli (25%)</li> <li>• Səthi və ya erkən forma(10% - 30%)</li> <li>• Linitis plastika(10%)</li> <li>• İrəliləmiş karsinoma (35%)</li> </ul>
<b>Mədə kanseri daha çox hansı ayrılikdə olur, böyük yoxsa kiçik ayrılikdə?</b>	Kiçik ayrılikdə
<b>Hansı morfoloji növə " dəri qutu forması " deyilir?</b>	Linitis plastika-mədənin bütün qatlarının prosesə cəlb olunması və divarlarının tamamilən qalınlaşması və sərtləşməsidir.
<b>Radikal müalicəsi hansıdır?</b>	Cərrahi rezeksiya və limfatik diseksiya
<b>Törəmə antrumda yerləşərsə hansı əməliyyat edilir?</b>	Distal subtotal rezeksiya
<b>Törəmə ortada yerləşərsə hansı əməliyyat edilir?</b>	Total qastrektomiya
<b>Törəmə proksimal hissədə yerləşərsə hansı əməliyyat edilir?</b>	Total qastrektomiya
<b>Splenektomiya nə zaman aparılmalıdır?</b>	Şiş dalağa, dalaq qapısına və qapı limfa düyünlərinə invaziya edərsə
<b>Təxminən xəstələrin neçə faizində inoperabel vəziyyət olur?</b>	Təxminən 10-15%
<b>Postoperativ kimyaterapiyanın rolu nə qədərdir?</b>	Əhəmiyyəti tam aydın deyil
<b>Mədə xərçəngində 5 illik yaşam nə qədərdir?</b>	<ul style="list-style-type: none"> <li>• Ümumilikdə 5 illik yaşam 12% təşkil edir.</li> <li>• Mərhələ proqnozu müəyyən edən önəmli göstəricidir</li> </ul>

**MƏDƏ BURULMASI**

<b>Nədir?</b>	Mədənin burulması
<b>Əlamətləri hansılardır?</b>	Brochard triadası 1. Epigastral köp 2.Mədə zondu keçmir 3. Öyümə olur, lakin qusa bilmir

## ƏDƏBİYYAT - Mədənin cərrahi xəstəlikləri üzrə

- Blackbourne LH. Surgical Recall. 4 edition, 2006, LWW, Philadelphia
- Doherty GM, Way LW. Stomach and Duodenum. in: Current Diagnosis and Treatment: Surgery, 13<sup>th</sup> edition, 2010, Lang International Edition. p 479-508
- Johnston FM, Varela JE, Hawkins WG. Stomach. in: The Washington Manual of Surgery, 6<sup>th</sup> edition, 2012, LWW, Philadelphia, p229-245.
- Mansfield PF, Tanabe KK, Savarese DM, Grover S. Clinical features, diagnosis, and staging of gastric cancer. UpToDate, May 2015
- McNally PR. GI/Liver Serets Plus. 4 edition. Mosby, Elsevier, 2010
- Oxford Handbook of Clinical Surgery, 3d edition, 2011, Oxford Press
- Vakil NB, Feldman M, Grover S. Overview of the complications of peptic ulcer disease. UpToDate, Mar 2015
- Vakil NB, Feldman M, Grover S. Peptic ulcer disease: Management. UpToDate, Apr 2015
- Cabebe EC. Gastric Cancer Guidelines. Medscape, Apr, 2015.
- Cagir B, Geibel J. Benign Gastric Tumors. Medscape, 2013.



NAZİK BAĞIRSAĞIN  
CƏRRAHİ XƏSTƏLİKLƏRİ

**N.Y.Bayramov**  
**Ə.M.Rüstəm**



# NAZİK BAĞIRSAĞIN ANATOMİYASI VƏ FİZİOLOGİYASI

## ANATOMİYASI

### Sərhədlər

- Nazik bağırsağ (NB) həzm traktının mədə ilə yoğun bağırsağ arasındakı hissəsidir. Pilordan başlayır və kor bağırsaqda bitir.

### Ölçülər

- Uzunluğu 5-6 m, diametri 2-4 sm, mukozanın sahəsi 200-500 m<sup>2</sup> (təxminən futbol meydançasının sahəsinə yaxın, müqayisə üçün bədən sahəsinin sahəsi təxminən 2 m<sup>2</sup>, ağciyərlərin alveollarının ümumi sahəsi 50 m<sup>2</sup>-dir.) (Şəkil 1)

### Hissələr

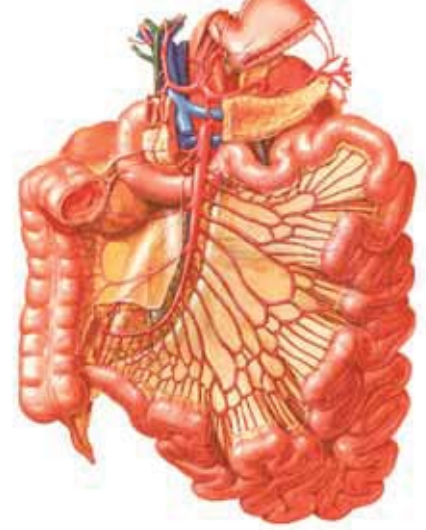
- Nazik bağırsağ 3 hissəyə ayrılır:
  - » 12bb -20 sm
  - » Acı bağırsağ – 2-2,5 m
  - » Qalça bağırsağ– 3-3,5 m
- 12bb ilə acı bağırsağın sərhədi Treitz bağıdır.
- Acı bağırsağ ilə qalça bağırsağ arasında kəskin sərhəd yoxdur. Lakin qalça bağırsağın diametri nisbətən kiçik, divarı daha incə, damar qövsləri xeyli çox və mürəkkəb, qövsdən bağırsağa gedən düz arteriyalar qısa, mukozanın büküşləri isə daha incə və seyrəkdir.
- NB-ın 2/5-ni acı, 3/5-nü isə qalça bağırsağ təşkil edir.
- Acı bağırsağ periton boşluğunun sol hissəsində, qalça bağırsağ isə çanaqda və periton boşluğunun sağ hissəsində yerləşir.
- NB çöz vasitəsi ilə qarının arxa divarına təsbit olunur.

### Arterial qan təchizi

- **Yuxarı çöz arteriyası.** NB arterial qanı **yuxarı çöz arteriyasından** alır. Arteriyanın şaxələri arasındakı əlaqələr sayəsində qövslər əmələ gəlir.
- Acı bağırsaqda adətən geniş və 2-3 mərtəbəli qövslər, qalça bağırsaqda isə sıx və daha çox mərtəbəli qövslər olur. Sonuncu qövsdən çıxan arteriya şaxələri düz istiqamətdə bağırsağa çatır və 2 şaxəyə ayrılaraq ön və arxa divarlara daxil olur.

### Venoz qanın qayıdışı

- **Yuxarı çöz venası.** Venalar arteriyaları izləyir, venoz qanı yuxarı çöz venasına və qapı venasına daşıyırlar.



Şəkil 1. Nazik bağırsağın anatomiyası

### Limfa axını

- Geniş limfa damarları makroskopik görünürlər. Həmin damarlar limfanı çöz limfa düyünlərinə daşıyır.

### İnnervasiya

- NB-in innervasiyasında dominant rolu öz sinir kəməfləri oynayır (**selikaltı Meissner və əzələarası Auerbach sinir kəməfləri**).
- Sinir kəməflərində 4 növ neyron olur (motor, sekretor, sensor və kommunikant) və onların 4 qrup mediatorları mövcuddur: xolinergik, adrenergik, serotonergik və peptidergik (xolesistokinin, VIP, somatostatin, neyrotenzin, enkefalin, qalanin, P substansiyası).
- **Meissner** kəməfi sekresiya və absorbsiyanı, **Auerbach** kəməfi isə motorikani tənzimləyir.
- Azan sinirin şaxələri və simpatik sinirlər bu kəməflər vasitəsi ilə təsir edirlər.

### Histologiya

- NB-in divarı 4 qatdan ibarətdir:
  - » selikli
  - » selikaltı
  - » əzələ
  - » seroz
- **Selikli qişa** epitel, xüsusi qişa və mukozanın əzələ qatından ibarətdir.
- Epitel qatı büküşlər, xovlar və mikrokovlarla (enterositlərin kiprikləri) zəngindir. Absorbsiya səthi onların hesabına 160-200 dəfə artır və 200-500 m<sup>2</sup>-ə çatır.
- Xovlar 1 mm diametrlə və uzunluqlu mukozal çıxıntılardır, üzərində epitel qatı, mərkəzində damarlar və əzələlər olur. Əsasən absorbsiyanı həyata keçirirlər. Kriptlər epitel qatının selikaltı qata qabarmasıdır, üzəri epitellə örtülüdür, əsasən sekresiyanı təmin edirlər.
- Epitel qatında aşağıdakı hüceyrələr var:
  - » Enterositlər – absorbsiyanı həyata keçirirər
  - » Goblet hüceyrələri – selik ifraz edirlər
  - » Panet hüceyrələri – kriptlərdə yerləşir, lizosim, TNF, kriptidin sintez edir və immuntətdə mühüm rol oynayırlar
  - » M hüceyrələri – limfoid hüceyrələri əhatə edirlər
  - » Endokrin (APUD və digər) hüceyrələr – hormonlar sintez edirər.
- Xüsusi qişa - kövşək toxuma və limfa toxumasından ibarətdir (MALT)
- Mukozanın əzələ qatı selikli qişanı selikaltı əsasdan ayıran zərif qatıdır, selikli qişanın hərəkiliyini təmin edir.
- Epitel qatın yüksək regenerasiya qabiliyyəti hesabına 5-6 gün ərzində epitel örtüyü yenilənir. Xovlarda regenerasiya adətən dibdən zirvəyə doğru baş verir. Enterositlər ximusla, xüsusilə qlutaminlə qidalanırlar.
- **Selikaltı əsas (qat)**- birləşdirici toxumadan ibarətdir, bağırsağın divarının

ən sərt qatıdır, qan damarları, sinir lifləri və Meissner qanqlionları ilə zəngindir. Anastomoz qoyularkən tikişər mütləq bu qatdan keçməlidir.

- **Əzələ qatı** - daxildə sirkulyar, xaricdə isə boylama sayə əzələlərdən təşkil olunmuşdur. Əzələ lifləri arasında Auerbach (mienterik) sinir kələfləri yerləşir. Bu qat bağırsağın peristaltikasını təmin edir.
- **Seroz qat** - visseral peritonun nazik bağırsağı örtən səhifəsidir, bağırsağın mezenterik kənardan başqa bütün xarici səthini örtür.

## FİZİOLOGİYASI

- NB-ın funksiyaları aşağıdakılardır:
  - » Həzm
    - ◇ absorbsiya
    - ◇ sekresiya
    - ◇ parçalama - deqradasiya
    - ◇ motorika
  - » Müdafiə
  - » Endokrin

### Həzm funksiyası

- NB-da dəmir və Ca ionlarından başqa digər mikroelementlərin və qida maddələrinin əksəriyyətinin həlli və sorulması başa çatır. Bu, sekresiya, parçalama, absorbsiya və motorika kimi proseslərin hesabına baş verir.
- **NB-ın əsas həzm funksiyası absorbsiyadır.** Suyun böyük hissəsi (90%), karbohidratlar, yağ, zülal, mikroelementlər, vitaminlər tamamilə sorulur, yoğun bağırsağa yalnız sorulmayan maddələr və su keçir. Absorbsiya əsas etibarilə xovlarda gedir.
- **Sekresiya və deqradasiya.** Pankreatik enzimlərlə yanaşı bağırsağın öz enzimlərinin təsiri ilə qidaların divaryanı və mənfəzdaxili deqradasiyası prosesi həyata keçir. Kriptlərdə sekresiya baş verir, xovlararası sahələrdə isə membranyanı (divaryanı) həzm həyata keçirilir.
- **Motorika** qidaların parçalanmasının və sorulmasının ardıcıl davam etməsinə xidmət edən prosesdir. NB-da prinsipal olaraq 2 növ hərəkətlilik olur: peristaltik və tonik-ossilyator. Peristaltika möhtəviyyətin irəli qovulmasına, ossilyasiya isə qarışdırılmasına xidmət edir. Azan sinir, xolesistokinin və motilin bağırsağ peristaltikasını artırır, simpatik stimulyasiya isə azaldır.
- Intestinal sinir kələflərinin (Auerbach) və hormonların hesabına **sekresiya və sorulma prosesləri arasındakı tarazlıq tənziqlənir.**

### Qoruma

- NB-ın epitelinin mexanik səd (baryer) rolu ilə yanaşı mukozanın limfa toxuması (MALT), kriplərin Panet hüceyrələri orqanizmin mikrorqanizmlərdən və toksinlərdən qorunmasında müstəsna əhəmiyyət kəsb edir. Limfatik hüceyrələri örtən M hüceyrələr və İgA sintez edən hüceyrələr də mikroblara

qarşı müdafiə yaradırlar.

### Endokrin

- NB orqanizmin ən böyük endokrin üzvlərindəndir. Selikli qişada səpələnmiş çoxsaylı endokrin hüceyrələr aşağıdakı hormonları sintez edirlər:
  - » **Xolesistokinin** – 12bb-da və acı bağırsaqda I hüceyrələr tərəfindən amin turşuların və yağların təsiri ilə sintez olunur. Bu hormon öd kisəsini yığır, Oddi sfinkterini boşaldır, pankreasın enzim sekresiyasını artırır, bağırsaq peristaltikasını artırır
  - » **Enteroqlükaqon** – NB və kolonun L hüceyrələri tərəfindən öd turşularının və yağların təsiri ilə sintez olunur. Antiinsulyar təsir göstərir;
  - » **Qastrointestinal peptid (QİP)** – 12bb və acı bağırsağın K hüceyrələri tərəfindən monosaxaridlər, amin turşular və yağların təsiri ilə sintez olunur. QİP mədədə turşu və pepsinogen sintezini azaldır, mədənin peristaltikasını zəiflədir, lakin insulin sintezini artırır;
  - » **Qastrin** – mədə, 12bb və MAV-ın G hüceyrələri tərəfindən vaqal stimulyasiya və mənfəzdaxili zülalın təsiri ilə sintez olunur. Mədədə xlorid turşusunun sintezini və qan təchizini artırır;
  - » **Motilin** – 12bb-ın M hüceyrələr tərəfindən vaqal stimulyasiya və xlorid turşusunun təsiri ilə sintez olunur. Ac vaxtı miqrator peristaltizmi başladır. Mədənin motorikasında önəmli rol oynayır;
  - » **Sekretin** – 12bb-ın S hüceyrələri tərəfindən xlorid turşusu, amin turşuları və öd turşularının təsiri ilə sintez olunur. Pankreasdan su və bikarbonat ifrazını artırır, mədənin sekresiyasını və motorikasını azaldır;
  - » **Somatostatin** – NB-ın və MAV-ın D hüceyrələri tərəfindən xlorid turşusu, amin turşuları və yağların təsiri ilə sintez olunur. Bağırsağın ekzokrin və endokrin funksiyalarını tormozlayır, onun qan təchizini azaldır;
  - » **Vazoaktiv intestinal peptid (VİP)** – NB-ın və MAV-ın F hüceyrələri tərəfindən vaqal implusların təsiri ilə sintez olunur. Pankreasın və NB-ın sekresiyasını, həmçinin qan təchizini artırır;
  - » **İnsulinəbənzər hormon** – ileumda sintez olunur.

# NAZİK BAĞIRSAĞIN CƏRRAHİ XƏSTƏLİKLƏRİ VƏ DİAQNOSTİK YANAŞMA

## XƏSTƏLİKLƏR

### Sindromlar

- Kor ilgək (durğun bağırsağ) sindromu
- Qısa bağırsağ sindromu
- Bağırsağ keçməzliyi sindromu

### Xəstəliklər

- Divertikul (divertikulyoz)
- Travmalar
- İltihab xəstəlikləri
  - » Crohn xəstəliyi
    - » Vərəm
    - » İersinioz enteriti
    - » Perforasiya
    - » Digər iltihab xəstəlikləri
- Fistul
- Vaskulyar xəstəliklər
- Sistroz xəstəlikləri (qaz sistləri)
- **Törəmələr**
  - » **Xoşxassəli:**
    - ◇ Poliplər
    - ◇ Leyomioma
    - ◇ Lipoma
    - ◇ Neyrofibroma
  - Bədxassəli:
    - ◇ Adenokarsinoma
    - ◇ Limfoma
    - ◇ Qastrointestinal stromalar
    - ◇ Metastatik törəmələr
    - ◇ Karsinoid törəmələr

## MÜAYİNƏLƏR

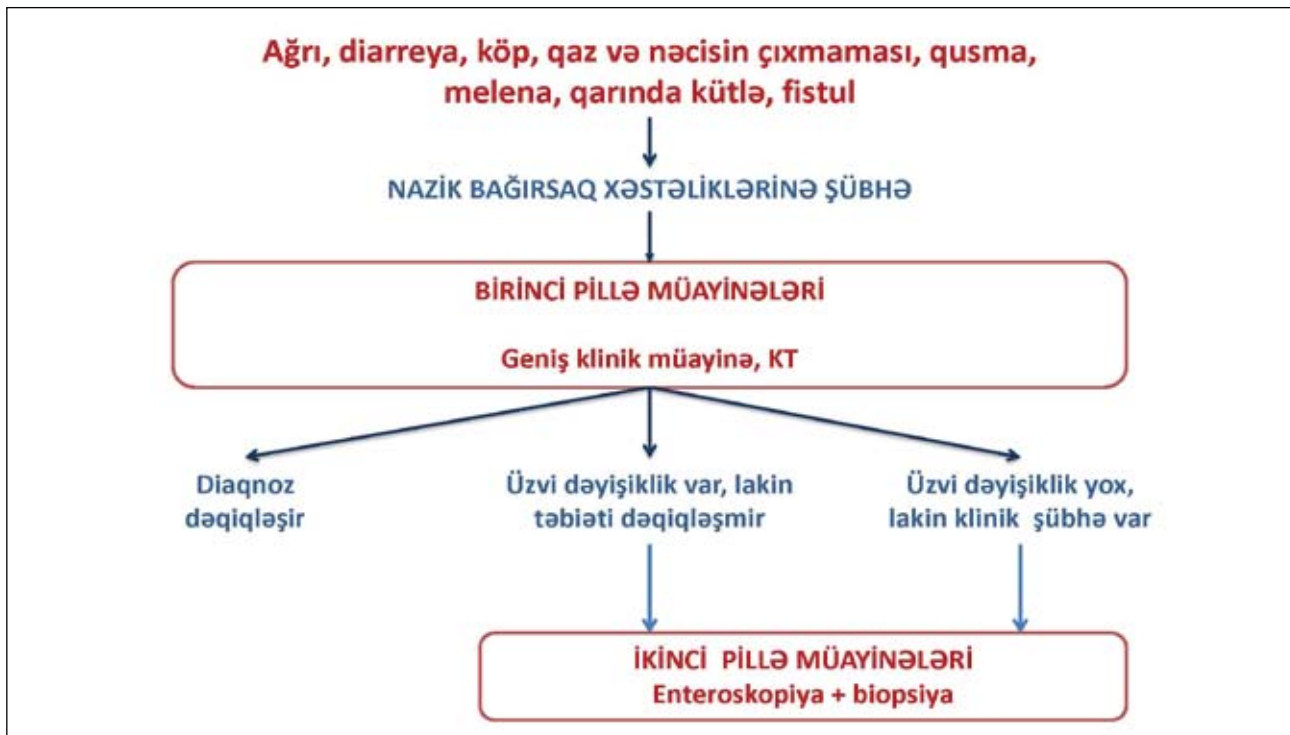- Klinik
  - » Ağrılar
  - » Ürəkbulanma
  - » Köp
  - » Qusma
  - » Diareya

- » Qaz və nəcisın xaric olmaması
- » Melena
- » Kütlə əllənməsi
- **Laborator**
  - » Genetik (Crohn xəstəliyi)
  - » Anticisimlər (Çoliak xəstəliyi)
  - » Absorbasiya testləri (Shilling testi, D-ksiloza testi və s.)
  - » Möhtəviyyatın kulturası
  - » Digər
- **Görüntüləmə**
  - » USM
  - » Rentgenoloji
  - » KT
  - » MRT
  - » Endoskopiya - intestinoskopiya, tək və ikibalonlu enteroskopiya, kapsul endoskopiya
- **Videolaparoskopiya**
- **Biopsiya**

### NB-IN CƏRRAHİ XƏSTƏLİKLƏRİNƏ DİAQNOSTİK YANAŞMA

#### Prinsip

- NB-ın müayinələrində təcili və üzvi xəstəliklər ilk planda tutulmalı və digər cərrahi abdominal patologiyalarla differensial diaqnostikaya geniş yer ayrılmalıdır.



Şəkil 1. NB-ın I pillə müayinəsinin nəticələri

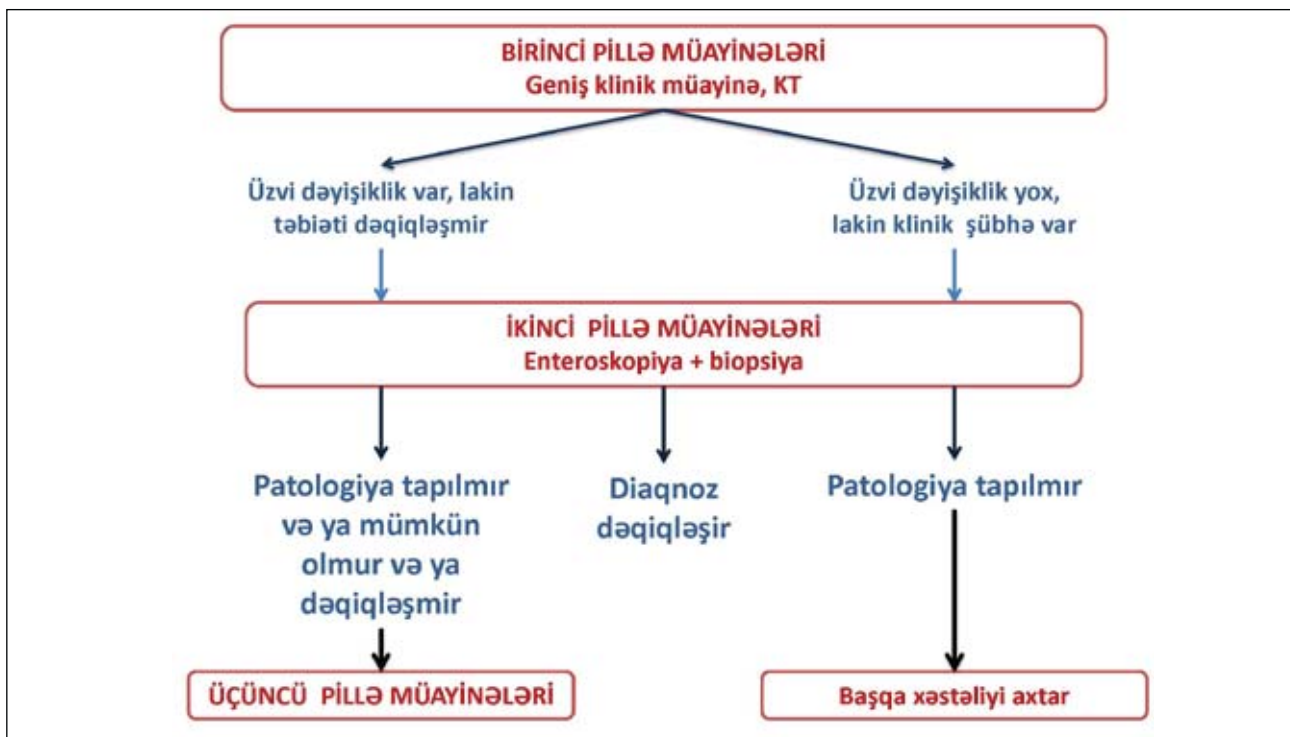


### Şübhə

- Qarında ağrılar, diareya, köp, qaz və nəcisın xaric olmaması, ürəkbulanma, qusma və melena şikayətləri ilə müraciət edən xəstələrdə NB-ın cərrahi xəstəliklərinə şübhə yaranmalıdır.

### I pillə müayinələr

- Bu mərhələdə məqsəd NB-ın kəskin cərrahi xəstəlikləri və böyük kütlələrin (törəmələr, divar qalınlaşması) olma(ma)sını araşdırmaqdır.
- Bunun üçün geniş klinik müayinələr, kontrastlı KT və nəcisın ümumi analizi aparılmalıdır.
- Bu müayinələrin nəticələri müxtəlif ola bilər (**şək. 1.**)
- **Birinci nəticə** - NB mənşəli kəskin cərrahi xəstəlik aşkar edilir və səbəbi müəyyən olunur (məsələn, kəskin bağırsağ keçməzliyi, mezenterial tromboz, Mekkel divertikulu, Crohn xəstəliyi, fistul(lar), qaz sistləri və b.). Bu zaman xəstəliyin ağırlıq dərəcəsi laborator müayinələrlə müəyyənləşdirilir və müalicə qərarı verilir.
- **İkinci nəticə** - NB patologiyası müəyyən olunur. Lakin xəstəliyin təbiəti və ağırlıq dərəcəsinə dəqiqləşdirmək mümkün olmur (məsələn, mezenterial tromboza yüksək şübhə - NB-ın və çözünün lokal və ya diffuz qalınlaşması, KT zamanı səbəbi müəyyən edilməyən NB keçməzliyi, abdominal abses, NB-ın törəməsi və s.). Bu hallarda II pillə müayinələri zəruri olur.
- **Üçüncü nəticə** - NB-ın patologiyası müəyyən edilmir. Lakin klinik şübhə yüksəkdir (məsələn, qastroduodenoskopiya və ya kolonoskopiya zamanı yeri tapılmayan qanaxmalar, səbəbi müəyyən edilməyən diareya, qusma və s.). Belə hallarda II pillə müayinələrə ehtiyac yaranır.



Şəkil 2. NB-ın II pillə müayinəsinin nəticələri

## II pillə müayinələr

- Bu mərhələdə məqsəd NB-ın xəstəliyinin təbiətinin dəqiqləşdirilməsi və ya inkar edilməsidir. İlk seçim müayinəsi enteroskopiya. O, tək və ya cüt balon enteroskopiyası və ya kapsul endoskopiyası ilə aparıla bilər. Enteroskopiya daha faydalıdır. Çünki biopsiya alınması imkanı var.
- Enteroskopiya müayinəsinin bir neçə nəticəsi ola bilər (Şəkil 2.)
- **Birinci nəticə** - enteroskopiya ilə diaqnoz dəqiqləşir.
- **İkinci nəticə** - enteroskopiya patolojiya müəyyən edilmir və ya mümkün olmur. Lakin əvvəlki müayinədə NB patologiyası aşkar edilmişdir. Bu halda invaziv III pillə müayinələri aparılmalıdır.
- **Üçüncü nəticə** - endoskopiyada patolojiya müəyyən edilmir və əvvəlki müayinədə NB-ın üzvi dəyişiklikləri görünməmişdir. Bu zaman müayinə prosesi davam etdirilməli və digər xəstəliklər araşdırılmalıdır.

## III pillə müayinələr

- Məqsəd əvvəlki mərhələlərdə NB-ın dəqiqləşdirilməyən patologiyasının diaqnozunu və ya onun ağırlıq dərəcəsini müəyyən etməkdir. Bunun üçün invaziv diaqnostika üsulları (**diaqnostik laparoskopiya, diaqnostik laparotomiya, əməliyyatdaxili enteroskopiya**) tətbiq olunmalıdır.
- Xəstəliyin ağırlıq dərəcəsi (damar invaziyası, trombozun dərəcəsi və s.) və patologiyanın lokalizasiyasını (qanaxmanın mənbəyini) dəqiqləşdirmək üçün **angioqrafiya** aparıla bilər. Crohn xəstəliyi və Çeliak xəstəliyini spesifik **genetik testlərlə** təsdiq (inkar) etmək mümkündür.

## NB-DA İCRA OLUNAN CƏRRAHİ ƏMƏLİYYATLAR

- Rezeksiya
- Perforasiya dəliyi və travmatik yaraların tikilməsi
- İlesotoma
- Peksiyalar
- Transpozisiyalar
- Transplantasiya

### Əməliyyatdan sonrakı ağırlaşmalar

- Qanaxma
- Anastomoz tutarsızlığı
- Striktur(lar)
- Fistul(lar)
- Qısa bağırsağ sindromu
- Bitişmə xəstəliyi və bağırsağ keçməzliyi

# QISA BAĞIRAQ SİNDROMU

## Tərifi

- Qısa bağırsağ sindromu bağırsağın geniş rezeksiyalarından sonra meydana gələn ağır dərəcəli malabsorbsiyadır (sorulma yetməzliyidir).
- Bu sindrom bağırsağın funksional yetməzliyinin elə dərəcəsidir ki, rezeksiyadan sonra qalmış bağırsağ orqanizmə lazım olan miqdarda qida maddələri və suyun sorulmasını təmin etmir və dəstək müalicəsiz yaşama mümkün olmur.
- Bağırsağın malabsorbtiv yetməzliyinin digər formalarına kəskin bağırsağ keçməzliyi və kor ilgək sindromu aid edilə bilər.

## Diaqnostik əlamətlər

- Böyük həcmli rezeksiyadan sonra ağır diareya və kəskin malnutrisiya

## Təsnifat

<b>Mərhələsinə görə</b>	Kəskin diareya Adaptasiya Stablizasiya
-------------------------	--

## Etiologiya

- Qısa bağırsağ sindromunun əsas səbəbi geniş həcmli rezeksiyadır.
- Geniş həcmli rezeksiyaların səbəbləri böyüklərdə massiv travma, bağırsağın iltihab xəstəlikləri, tromboz, törəmələr, uşaqlarda atreziya, nekrotik enterokolit, burulmalar və nekrozdur.

## Patogenez

- Normada NB-ın uzunluğu 3-6 m arasındadır, sorulma səthi təxminən futbol meydançasının sahəsinə yaxındır və sorulma imkanları gündəlik ehtiyacdən dəfələrlə çoxdur (gün ərzində daxil olan 10 litr mayenin 9 l-i, qida maddələrinin böyük əksəriyyəti sorulur).
- NB-ın 60-70%-ə qədəri rezeksiya olunduqda həzm defisiti qısa müddətlərdə kompensasiya olunur və ağır sorulma çatmazlığı baş vermir.
- Rezeksiyadan sonra 100-120 sm-dən az nazik bağırsağ qaldıqda (və ya 150 sm-dən az NB və ya 75 sm-dən az kolon saxlanılırsa) sorulma səthinin kəskin azalması nəticəsində ağır dərəcəli malabsorbsiya baş verir.
- Sorulmanın kəskin azalması nəticəsində bağırsağ möhtəviyyəti və su

diareya ilə itirilir, kəskin su-elektrolit və qida defisiti meydana çıxır və dəstək müalicəsi olmazsa qısa müddətdə həyat üçün təhlükə yaranar.

- Geniş rezeksiyalardan, xüsusilə acı bağırsağın rezeksiyasından sonra adətən mədənin hipersekresiyası (acı bağırsağ hormonları mədənin sekresiyasını azaldır) baş verir. Nəticədə diareya və elektrolit pozğunluqları daha da dərinləşir.

### Gediş və ağırlaşmalar

- Şərti olaraq **diareya, adaptasiya və stabilləşmə** mərhələləri ayırd olunur.
- **Diareya mərhələsi** əməliyyatdan sonrakı ilk saatlardan başlayır, ağır diareya və mədənin hipersekresiyası ilə xarakterizə olunur. Bağırsaqdan gündəlik 2 l-dən çox möhtəviyyət itirilir, oral qidalanma kifayətsizdir, parenteral dəstək tələb edilir. Bu müddət bir neçə həftədən 3 aya qədər davam edir.
- **Adaptasiya dövründə** NB-ın genişlənməsi, uzanması, divarının qalınlaşması, büküşlərin hipertrofiyası, xovların uzanması, kriptlərin dərinləşməsi kimi kompensator dəyişikliklərin hesabına sorulma səthi artır, diareya nisbətən azalır. Bu mərhələ 2 ilə qədər davam edir və intravenoz dəstəklə yanaşı oral qidalandırma tələb olunur. Adaptasiya prosesində enteral yolla daxil olan qida maddələri, xüsusilə glutamin, arginin, yağ turşuları mühüm trofik rol oynayırlar. Digər tərəfdən NB-ın hormonlarının (glükogenə bənzər böyümə faktoru (GLP), insulinə bənzər böyümə faktoru (ILGF), epidermal böyümə faktoru və b.) əhəmiyyəti böyükdür.
- **Stabilləşmə** mərhələsində NB-ın orqanizmi su və qidalarla təmin etmə imkanları yetərli səviyyəyə yaxınlaşır və bədən çəkisinin ideal çəkiddən fərqi 20%-dən çox olmur. Lakin yağların sorulması tam bərpa olunmur.

### Ağırlaşmalar

- dehidratasiya
- elektrolit pozğunluqları
- kateter sepsisi
- qaraciyər yetməzliyi
- xolesistolitiaz
- nefrolitiaz (hiperoksaluriya)
- disbakterioz

### Klinika və diaqnostika

- Qısa bağırsağ sindromu adətən əməliyyatdan sonrakı ilk günlərdə ağır diareya (gündə 2 l-dən çox) əlaməti ilə təzahür edir.
- Proqressiv arıqlama, steatoreya, dihidratasiya, elektrolit pozğunluqları, qanda proteinlərin miqdarının azlanması, kəskin zəiflik müşahidə edilir.
- Oral qidalanma yetərsizdir və o, diareyanı artırır.
- Böyük həcmli rezeksiyadan sonra ağır diareya və kəskin malnutrisiya əlamətləri diaqnozu dəqiqləşdirir.

### Müalicə

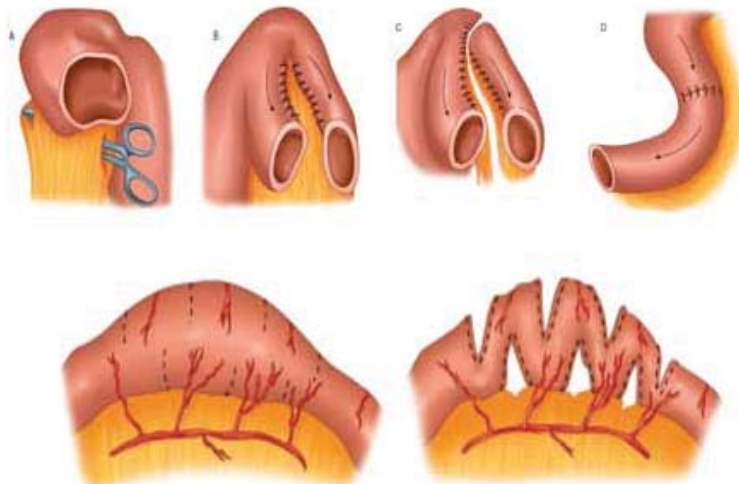
- Qısa bağırsağ sindromunun müalicəsində konservativ və cərrahi tədbirlər həyata keçirilir.

### *Konservativ müalicə*

- Konservativ tədbirlər əsasən **dəstək xarakterlidir**, ağırlaşmaların qarşısını almaq və adaptasiyanı gözləmək prinsipləri üzərində qurulur;
- Müalicə tədbirləri mərhələli şəkildə aparılır;
- İlk mərhələdə stabilləşdirmə və həyat üçün təhlükəli ağırlaşmaların profilaktikası həyata keçirilir:
  - » oral qidalandırma dayandırılır
  - » parenteral qidalar və maye verilir
  - » mədənin sekresiyasını azaltmaq üçün hidrogen körüyü (pompa) blokatorları və ya  $H_2$  reseptorlarının blokatorları təyin edilir.
- II mərhələdə qidalandırma ilə yanaşı NB-in adaptasiyasını təmin edən tədbirlər həyata keçirilir:
  - » parenteral qidalandırma davam etdirilir
  - » tədricən oral qidalandırmaya başlanılır
  - » regeneratör preparatlar: qlutamin, arginin, teduglutide (qlükogenəbənzər peptidin analoqu)
  - » diareyanın azaldılması üçün: pəhriz (azosmotik və az miqdarda), hipokinetik preparatlar (loperamid, sandostatin, atropin, narkotik analgetiklər və s.), xolesteramin və b.
- III mərhələdə oral qidalanma artırılır, parenteral qidalandırma kəsilir.

### *Cərrahi müalicə*

- Klinik praktikada qısa bağırsağın sindromunun 3 növ cərrahi müalicə üsulu tətbiq olunur:
  - » enteroplastika - bağırsağı uzatma və ya genişləndirmə (**şək. 1**)
  - » antiperistaltik əməliyyatlar
  - » bağırsağın transplantasiyası.
- Enteroplastika və antiperistaltik əməliyyatlar adaptasiya baş verməyən xəstələrdə tətbiq edilir.
- Cərrahi ağırlaşmalar, xüsusilə ağır qaraciyər disfunksiyası və nəzarət oluna bilməyən kateter sepsisi bağırsağın transplantasiyasına göstərişlərdir.



**Şək. 1. Nazik bağırsağı uzatma əməliyyatları**

# NAZİK BAĞIRSAQ KEÇMƏZLİYİ

## Tərif

- Kəskin bağırsağ keçməzliyi möhtəviyyatın bağırsaqdan keçişinin kəskin dayanması nəticəsində meydana çıxan təcili cərrahi vəziyyətdir, bağırsağın kəskin genişlənməsi, hipovolemiya və sepsis ilə xarakterizə olunur. Bu patoloji vəziyyət erkən müddətlərdə aradan qaldırılmadıqda ölüm ehtimalı yüksək olur.

## Diaqnostik əlamətlər

- Klinik tetrada: qarında ağrılar, köp, qusma, qaz və nəcis xaric olmaması
- KT-də nazik bağırsağın maneədən əvvəlki hissəsinin genişlənməsi, daralma görünməsi, kontrast maddənin maneədən keçməməsi, stranqulyasiya və s.

## Təsnifat

### Mexanizminə görə

- **Mexaniki**
  - » obstruksiya
  - » stranqulyasiya
- **Dinamiki**
  - » paralitik (total və ya hissəvi)
  - » spastik

### Səbəbinə görə

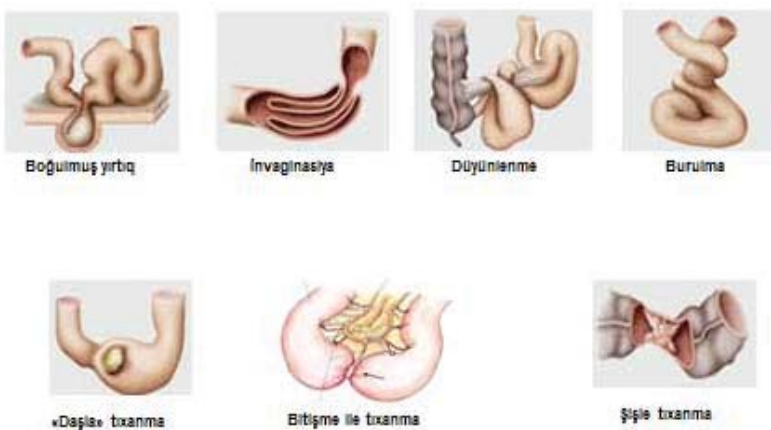- bitişmə
- törəmə
- yırtıqlar
- invaginasiya
- burulma
- yad cisimlər
- helmint invaziyası
- öddəşi
- iltihab mənşəli bağırsağ xəstəlikləri
- striktur
- hematom
- sistik fibroz
- digər

<b>Dərəcəsinə görə</b>	<ul style="list-style-type: none"> <li>» tam tıxanma</li> <li>» hissəvi tıxanma</li> <li>» total paralitik</li> <li>» hissəvi paralitik</li> </ul>
<b>Lokalizasiyasına görə</b>	<ul style="list-style-type: none"> <li>» nazik bağırsağ (proksimal və distal)</li> <li>» yoğun bağırsağ</li> <li>» mədə-12bb</li> </ul>
<b>Klinik formalar</b>	<ul style="list-style-type: none"> <li>• obstruktiv</li> <li>• hissəvi obstruktiv</li> <li>• stranqulasion</li> <li>• total paralitik</li> <li>• hissəvi paralitik (intestinal psevdooobstruksiya)</li> <li>• ağırlaşmış (perforasiya, peritonit, sepsis və s.)</li> </ul>

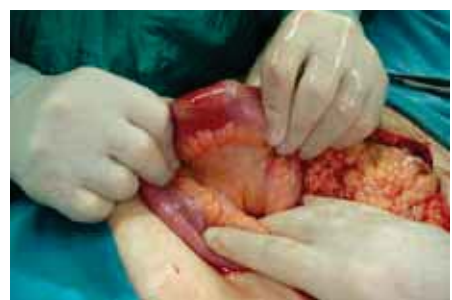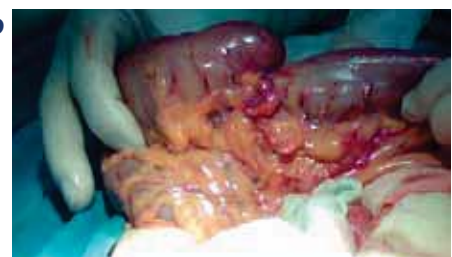### Səbəblər

- NB keçməzliyinin səbəbləri 2 qrupda cəmləşir: **mexanik** və **dinamik (Şək. 1)**
- Mexanik səbəblər bağırsağ mənəzində tıxanma törətməklə, dinamik səbəblər isə bağırsağın peristaltikasını pozmaqla möhtəviyyatın evakuasiyasına mane olurlar.
- Mexaniki BK-nin 2 növü var: obstruksiya və stranqulyasiya.
- **Obstruksiya** mənəzdaxili və ya mənəzıxarici amillər hesabına bağırsağın tıxanması və ya kənardan sıxılmasıdır.
- Obstruktiv NB keçməzliyinin səbəbləri arasında bitişmələr (60%) və törəmələr (20%) ilk yerləri tuturlar. NB-ın törəmələri - 3%, digərləri 17% hallarda rast gəlinir. Həmçinin yad cisimlər, öd daşları, strikturlar (anastomoz, işemiya və radiasion enterit mənşəli), iltihab xəstəlikləri (Crohn, vərəm, divertikulit, abses və b.), hematom, sistik fibroz və digər xəstəliklər də NB keçməzliyi törədirlər.

a



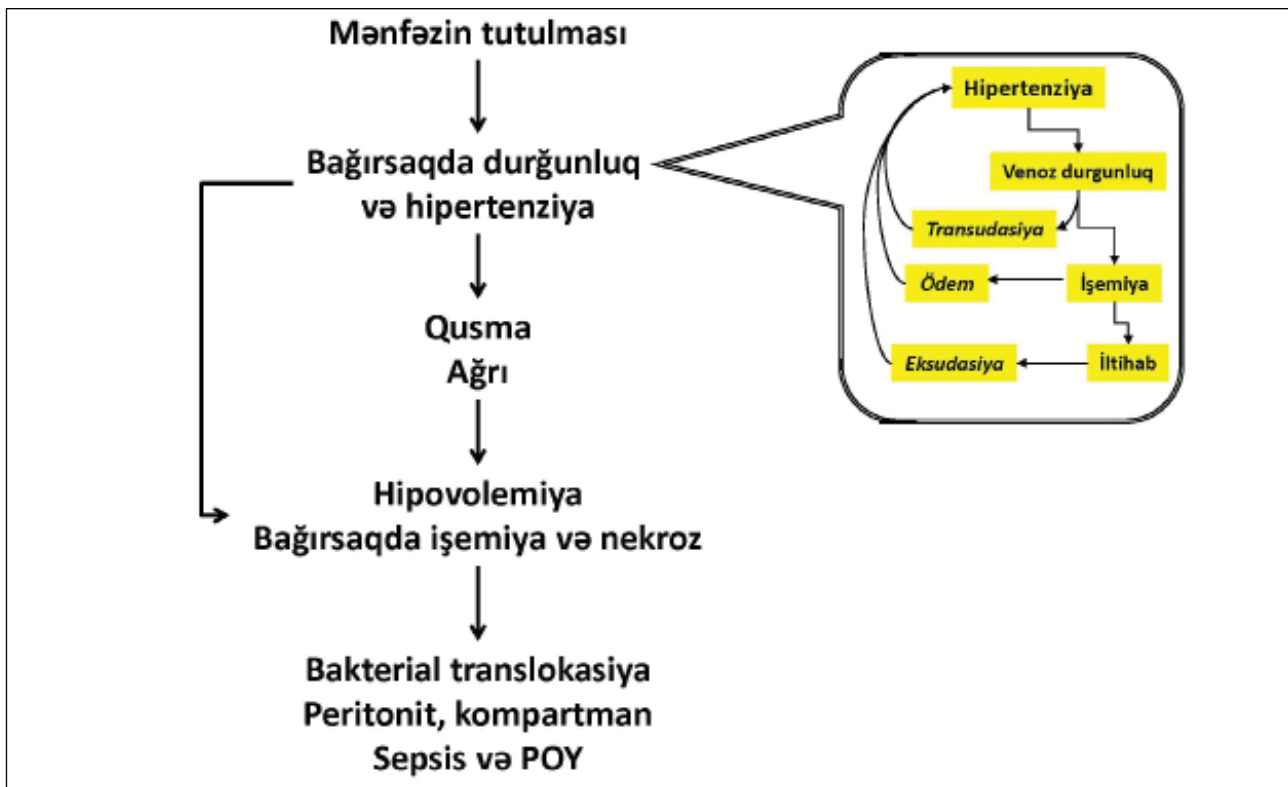
b



Şək. 1. Nazik bağırsağ keçməzliyinin növləri:  
a) sxematik təsvirlər, b) intraoperativ görünüş

- **Strangulyasiyada** həm mənfəzin sıxılması, həm də bağırsağın qan təchizinin pozulması baş verir. Yırtıqların boğulması (10%), bağırsaq seqmentinin burulması, ilgəklərin düyünlənməsi və invaginasiya strangulyasiya törədirlər.
- **Dinamik bağırsaq keçməzliyi** paralitik və az rast gəlen spastik xarakterli olur.
- **Paralitik BK-də** mexanik mane və digər üzvi səbəblər olmur, mənfəz sərbəstdir, lakin bağırsağın peristaltikası olmadığına (zəiflədiyinə) görə möhtəviyyatın evakuasiyası dayanır və ya zəifləyir. Keçməzliyin bu növü adətən qarındaxili əməliyyatlardan sonra, peritonitlərdə və zəhərlənmələrdə rast gəlinir.
- **Spastik BK** nadir patoloji vəziyyətdir. Seqmentar spazm və peristaltik kordinasiyanın pozulması möhtəviyyatın keçişini əngəlləyir (ləngidir).

## Patogenez



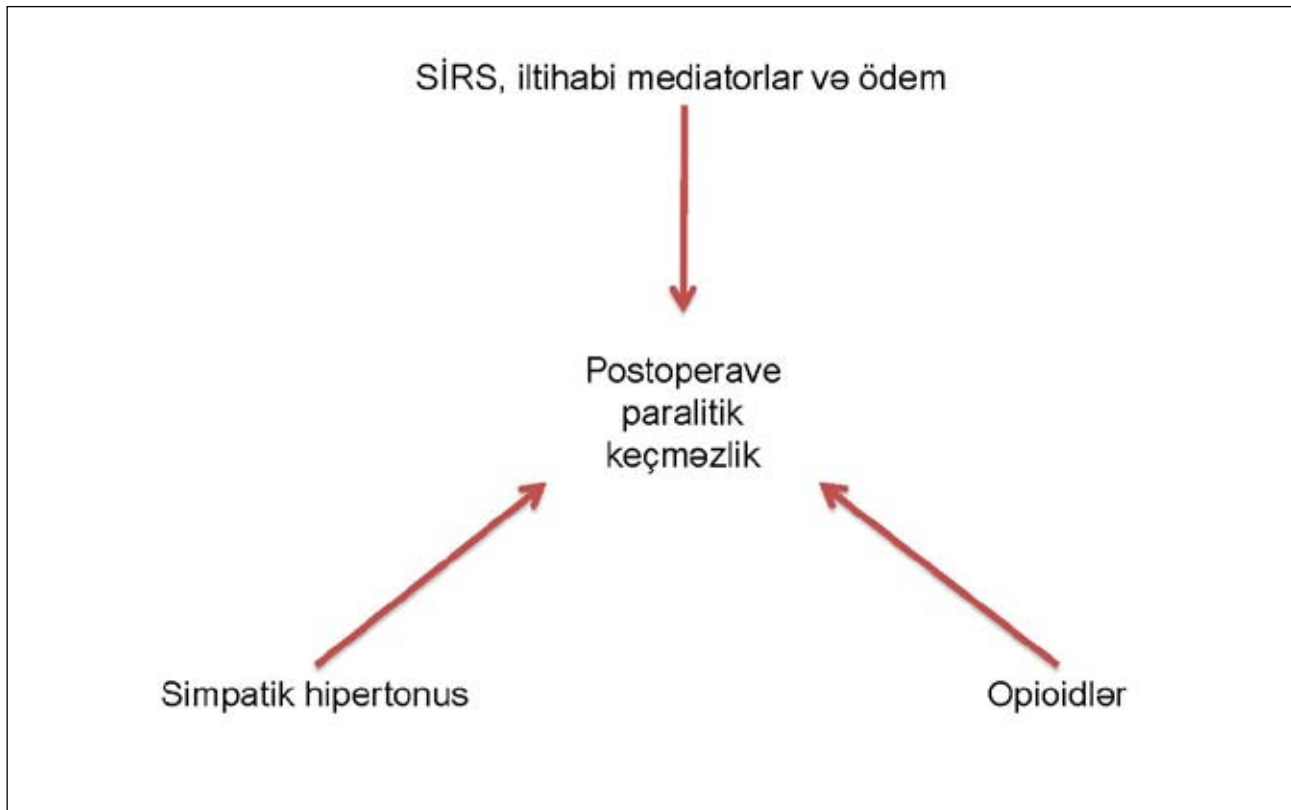
Şəkil 2. Mexanik bağırsaq keçməzliyinin patogenezini

- Bağırsaq keçməzliyində **durğunluq** əsas patogenetik mexanizmdir.
- **Mexanik BK-də** maneədən proksimal hissədə, paralitik keçməzlikdə isə bağırsaqda total olaraq durğunluq baş verir.
- Durğunluq möhtəviyyatın və qazların mənfəzdə toplanmasına, mənfəzdaxili hipertenziyaya və bağırsağın genişlənməsinə (divarının mexanik gərilməsinə) səbəb olur (Şəkil 2).
- Bağırsağın mənfəzində toplanmış qazların əksər hissəsini başlanğıc dövrdə



udulmuş hava, sonrakı mərhələdə isə bakterial floranın hasil etdiyi qazlar təşkil edir.

- Möhtəviyyatın və qazların toplanması ciddi yerli (bağıracaq) və ümumi dəyişikliklərin meydana çıxmasına səbəb olur. Bu proses şərti olaraq 3 mərhələyə ayrılır:
  - » **erkən mərhələ**
  - » **dehidratasiya mərhələsi**
  - » **septik (peritonit və sepsis) mərhələ**
- **Erkən mərhələdə** bağırsağın maneəyə qarşı reaksiyası kimi hipermotorika baş verir. Peristaltik hərəkətlərin sayı və amplitudu artır. Güclü peristaltik yığılmalar mənfəzdaxili bəzi (kiçik) tıxacları distala doğru itələyir, hətta hissəvi BK zamanı möhtəviyyatın keçişinə imkan yaranır. Lakin tam tıxanmalarda möhtəviyyatın evakuasiyası dayanır, bağırsağın mənfəzində çoxlu möhtəviyyat (ximus, mədə, 12bb və NB şirələri) toplanır, bağırsağın divarı gərilir. Nəticədə antiperistaltik yığılmalar və çoxsaylı qusmalar və qarın ağrıları meydana çıxır.
- Maneə aradan qalxmazsa növbəti - **dehidratasiya mərhələsi başlayır**:
  - » bağırsağın maneədən əvvəlki hissəsinin genişlənməsi
  - » bağırsağın maneədən əvvəlki hissəsində möhtəviyyatın toplanması venoz staza bağlı sorulmanın zəifləməsi
  - » hipovolemiya (qusma və mənfəzdə toplanma nəticəsində)
- Dehidratasiya mərhələsi üçün xarakterik patologiya orqanizmdə maye itkisi və hipovolemiyadır. Bir tərəfdən qusma, digər tərəfdən isə, mənfəzdaxili hipertenziya və venoz staza bağlı sorulmanın azalması və mayenin bağırsağın mənfəzində toplanması hipovolemiyaya səbəb olur (həzm prosesindən kənardə qalmış və ya təcrid olunmuş "üçüncü sahə").
- Dehidratasiya mərhələsində adekvat müalicə aparılmadıqda **septik (peritonit, sepsis) mərhələ** başlayır:
  - » bağırsağın divarının nekrozu, perforasiyası
  - » bakteriyaların peritona, qana keçməsi (bakterial translokasiya)
  - » SIRS (sistemik iltihabi reaksiya sindromu)
  - » peritonit
- Klinik praktikada **paralitik BK-nin** 3 forması daha çox rast gəlinir:
  - » bağırsağın əməliyyatdan sonrakı parezi
  - » paralitik
  - » psevdooobstruksiya
- Laparotomiyadan sonra mədə-bağırsağ sistemində adətən müvəqqəti peristaltika zəifliyi baş verir. Cərrahi stresin törətdiyi simpatik hipertonus, bağırsağın SIRS-lə bağlı ödemə və narkotik analgetiklərin istiadəsi peristaltikanı zəiflədən önəmli mexanzimlərdir (**Şəkil 3**).
- Bağırsağın parezi açıq əməliyyatlardan adətən 48-72, laparoskopik əməliyyatlardan 24-36 saat sonra aradan qalxır. İlk olaraq NB-ın (8-24 saat), sonra mədənin (12-48 saat), ən sonda isə yoğun bağırsağın (36-72 saat) peristaltikası bərpa olunur. Əməliyyatdan 72 saat sonra peristaltikanın bərpa olunmaması paralitik BK hesab edilir.



*Şəkil 3. Əməliyyatdan sonrakı paralitik bağırsağ keçməzliyinin mexanizmləri*

### **Gedişi və ağırlaşmaları**

- Kəskin bağırsağ keçməzliyi proqressiv xəstəlikdir, qısa müddətdə dehidratasiya, peritonit və sepsis törədə bilər.
- Keçməzlik erkən aradan qalxarsa bu proseslər geriyyə dönə bilər. Müalicə olunmadıqda və ya gecikərsə proqressivləşərək bir neçə saat və ya gün ərzində letallığa gətirib çıxarır.
- **KBK-nin növü (mexanik, paralitik), tıxanmanın müddəti, dərəcəsi və səviyyəsi, xüsusi ilə stranqulyasiya klinik gedişə təsir edən önəmli amillərdir.**
- Strangulasion və proksimal nazik BK-də patoloji proseslərin gedişi olduqca sürətlidir. Stranqulyasiyada bağırsağın divarının işemik dəyişiklikləri, nekrozun və perforasiyasının sürətli inkişafı peritonitin və sepsisin erkən saatlarda başlamasına və ilk günlərdə yüksək letallığa (8-30%) səbəb olur.
- Proksimal BK-də mədə və 12bb-ın qıcıqlanması və genişlənməsi erkən başlayır, çoxsaylı, aramsız qusmalar nəticəsində qısa müddətdə (bir neçə saat ərzində) dehidratasiya, hipovolemiya, alkaloz və şok meydana çıxır.
- **Yavaş proqressiv gediş** adətən distal NB-in obstruksiyaları və yoğun BK-də rast gəlir. Bağırsağ genişlənməsi distal hissələrdə (maneədən əvvəl) başlayır, nazik bağırsağ və daha proksimal hissələrin genişlənməsi, qusma, dehidratasiya, bir neçə gün sonra abdominal kompartman (hipertenziya)

və peritonit əlamətləri baş verir. Belə klinik gediş 2-5% letallıqla sonuqlanır.

- **Təkrarlanan BK-də** klinik əlamətlər ilkin konservativ tədbirlərdən sonra və ya spontan olaraq aradan qalxır, lakin müəyyən müddətdən sonra yenidən baş verir. Təkrarlanan BK bir neçə, bəzən çoxsaylı təkrarlanmalardan sonra tam BK ilə nəticələnir. Bu vəziyyət hissəvi BK, yırtıqların boğulmasının təkrarlanması halları və təkrar burulmalardan sonra rast gəlinir.

### *Ağırlaşmalar*

- dehidratasiya
- hipovolemiya, şok
- nekroz, perforasiya
- peritonit
- sepsis

### **Klinika**

- KBK yerli və ümumi əlamətlərlə klinik təzahür edir.
  - » **Yerli əlamətlər**
    - ◇ ağrı
    - ◇ qusma
    - ◇ qaz və nəcisin xaric olmaması
    - ◇ köp, qarının ön divarının deformasiyaları
    - ◇ Peritonit əlamətləri (gec dövrdə)
  - » **Ümumi əlamətlər**
    - ◇ Hipovolemiya (dilin quruması, dərinin soyuması, diurezin azalması taxikardiya)
    - ◇ Sepsis
- Yerli və ümumi əlamətlərin meydana çıxma ardıcılığı BK-nin növü, lokalizasiyası və mərhələsindən asılı olaraq dəyişir.
- **Obstruktiv (obturasion) BK** adətən 4 klassik əlamətlə üzə çıxır: qarında ağrılar, köp, qusma, qaz və nəcisin xaric olmaması. Ağrılar başlanğıcda tutmaşəkilli (tutmalararası intervalda azalır və ya tam aradan qalxır), bağırsağın divarı genişləndikcə tutmalararası interval azalır, sonda ağrılar daimi xarakter alır. Proksimal hissələrin obstruksiyası zamanı qusma erkən başlayır və tezliklə orqanizmin dehidratasiyası baş verir, maneədən distal hissədə qazların və nəcisin xaric olmasına görə köp olmur və ya zəif olur. Distal obstruksiyalarda isə qazların, nəcisin xaric olmaması və köp erkən, qusma (nəcis xarakterli qusuntu) və orqanizmin dehidratasiyası gecikmiş (5-8 gün sonra) əlamətlərdir.
- **Stranqulasion BK** üçün şiddətli qarın ağrıları, qarının deformasiyası və xəstənin ümumi vəziyyətinin qısa müddətlərdə pisləşməsi, çoxsaylı qusma və şok xarakterik əlamətlərdir.
- **Paralitik BK-də** peritonit və keçməzlik əlamətləri yanaşı olur: daimi küt

və diffuz ağrılar, köp, qusma, qazların və nəcisin sərbəst xaric olmaması. Auskultativ bağırsağ küyləri eşidilmir.

- **Peritonit-abdominal kompartman** əlamətləri adətən obstruktiv və stranqulasion BK-lərinin gec mərhələlərində ortaya çıxır: ağrılı, gərgin və köp qarın, tənqəfəslik, sepsis əlamətləri, *auskultativ "qəbiristanlıq sükunəti"*.


## Diagnoz

### Şübhə

- Aşağıdakı simptomokomplekslərin hər hansı birinin olması KBK-yə şübhə yaradır:
  - » **obstruksiya əlamətləri**: qarın ağrıları, qusma, köp, qazlar və nəcis xaric olmaması
  - » **stranqulasiya əlamətləri**: şiddətli qarın ağrıları, qarının deformasiyası, çoxsaylı qusma, şok
  - » **peritonit** - abdominal kompartman əlamətləri: gərgin, şişkin və ağrılı qarın, sepsis
  - » **paralitik BK əlamətləri**: əməliyyatdan 3 gün sonra qazların və nəcis xaric olmaması, köp

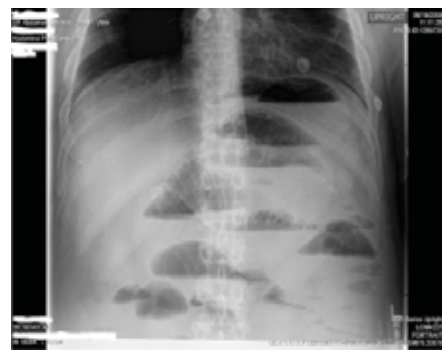
### Dəqiqləşdirmə

- KBK-nin spesifik klinik və laborator əlamətləri yoxdur. Diaqnoz klinik və görüntüləmə müayinələrinin nəticələri əsasında qoyulur.
- Diaqnozun dəqiqləşdirilməsi üçün ilk seçim kontrastlı KT-dir.

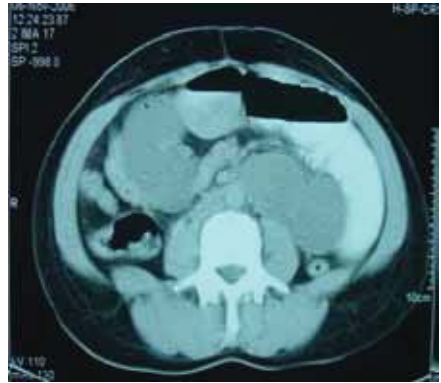<b>Laborator</b>	KBK-nin spesifik laborator əlamətləri yoxdur. Laborator göstəricilər dehidratasiya, sepsis və elektrolit disbalansına xarakterikdir: <ul style="list-style-type: none"> <li>» hematokritin artması</li> <li>» leykositoz</li> <li>» hipokaliemiya (qusma ilə əlaqədar hidrogen ionları itirildiyi üçün K ionları hüceyrə daxilinə keçir)</li> <li>» hipoperfuziyaya bağlı laktik asidoz</li> </ul>
<b>USM</b>	Diaqnostik əhəmiyyəti çox azdır, lakin köpün assitdən differensiasiyası üçün tətbiq edilə bilər. Uşaqlarda və arıq xəstələrdə invaginasiya, bəzi həcmli törəmələr görünür. 

**Rentgenoqrafiya**

Əvvəllər rutin müayinə üsulu kimi geniş istifadə edilirdi. Lakin son illər KT-nin geniş tətbiqi hesabına tətbiq dairəsi məhdudlaşır. Bağırsağ ilgəklərinin genişlənməsi və maye-hava səviyyəli ilgəklərin görünməsi (Kloyber kasaları) xarakterikdir. Lakin bu əlamət adətən xəstəliyin gec mərhələlərində görünür.

**KT**

Hazırda kəskin bağırsağ keçməzliyinin diaqnostikasında standart müayinə kimi qəbul edilir. Oral və intravenoz kontrast məhlulla KT keçməzliyin olma(ma)sı, lokalizasiyası və səbəbi 90% həssaslıqla dəqiqləşdirilir. Bağırsağın genişlənməsi, maye-qaz səviyyələri, kontrast maddənin maneədən keçməməsi, maneədən distal hissənin normal və yaprılmış görünməsi KBK-nin KT-ik əlamətləridir.

***Diaqnostik meyarlar***

- Klinik əlamətlər (qarında ağrılar, qusma, köp, qazların və nəcisin xaric olmaması)
- KT-də obstruksiya əlamətləri (bağırsağın genişlənməsi, daralması, kontrast məhlulun maneədən keçməməsi, stranqulasiya və b.)

***KBK-nin növü və səbəbinin təyini***

- KBK-nin növü və səbəbini müəyyənləşdirmək üçün klinik məlumatlarla KT-nin nəticələri birgə qiymətləndirilir. Bir sıra hallarda keçməzliyin səbəbi əməliyyat vaxtı müəyyən edilir.
- **Obstruktiv KBK** adətən 4 klassik əlamətlə başlayır: köp, qarında ağrılar, qusma(lar), qazlar və nəcisin xaric olmaması. Proksimal obstruksiyalarda adətən köp olmur və ya zəif təzahür edir, xəstəliyin erkən mərhələsində

aramsız qusma meydana çıxır. Ağrılar başlanğıcda tutmaşəkili olur və tutmalararası intervallarda azalır və ya tam aradan qalxır. Xəstəlik davam etdikcə intervalların müddəti qısalır, ağrıların intensivliyi qismən azalır, peritonit başladıqda isə davamlı xarakterli olur. Erkən müddətlərdə maneədən distal hissədə toplanmış nəcis və qazlar xaric olur. Bu vəziyyət diaqnostik yanlışlıqla nəticələnmə bilər. Distal obstruksiyalarda əksinə, artıq erkən mərhələdə qazlar və nəcis xaric olmur, qusma gecikmiş mərhələdə rast gəlinir. KT müayinəsinin maneənin səbəbini və səviyyəsini müəyyən etmək imkanları çoxdur.

- **Stranqulasion BK** üçün şiddətli qarın ağrıları, qarının ön divarının deformasiyası, asimmetriyası, həmçinin xəstənin ümumi vəziyyətinin qısa müddətdə pisləşməsi xarakterikdir. Şok, çoxsaylı qusmalar müşahidə olunur. Daimi güclü ağrılar fonunda (işemik ağrılar) peristaltizmə bağlı sancışəkili ağrılar və ağrılararası intervallarda ağrıların intensivliyinin azalmaması və ya qismən azalması, erkən müddətlərdə həmin intervalların itməsi stranqulasiya üçün xarakterikdir. Stranqulasiyanın gec mərhələsində peritonit əlamətləri meydana çıxır. Boğulmuş ventral yırtıqlarda (yıtığın düzəlməməsi, öksürək təkanı simptomunun olmaması, gərgin və ağrılı yırtıq kisəsi, iltihab əlamətləri) diaqnozu klinik müayinə ilə təyin etmək mümkündür. Lakin kök xəstələrdə, kiçik, xüsusilə bud və divaryanı boğulmuş yırtıqlarda, o cümlədən daxili yırtıqların boğulması hadisələrində stranqulyasion BK-nin klinik diaqnostikası xeyli çətinləşir, bir sıra hallarda isə ümumiyyətlə mümkünsüz olur. Arıq adamlarda və uşaqlarda bir çox hallarda invaginasiya, burulmalar və düyünlənmələri klinik və USM ilə təyin etmək olur (qarının asimmetriyası, ağrılı kütlə əllənməsi, USM-də bağırsağın divarının qalınlaşması). Lakin KT müayinəsi daha dəqiq, həssas və informativdir.
- **Paralitik BK-də** peritonit və keçməzlik əlamətləri yanaşı olur: daimi küt və diffuz ağrılar, köp, qusma, qazların və nəcisin sərbəst xaric olmaması. Auskultativ bağırsağ küyləri eşidilmir. Lakin keçməzliyin bu formasının peritonit mənşəli funksional BK və abdominal kompartman sindromu ilə differensiasiyası çox mürəkkəbdir. Paralitik BK əlamətlərinin stimulyasiya və təmizləyici imalə(lər)ə müvəqqəti aradan qalxması yanıldıcı ola bilər. Differensial diaqnostika üçün KT olduqca vacibdir.
- **Peritonit-abdominal kompartman** əlamətləri adətən obstruktiv və stranqulasion BK-lərinin gec mərhələlərində ortaya çıxır: ağrılı, gərgin və köpmüş qarın, tənəgfəslik, sepsis əlamətləri, auskultativ “qəbiristanlıq sükunəti”. Paralitik BK-dən fərqli olaraq peritonitlə ağırlaşmış KBK zamanı KT-də obstruksiya yeri dəqiq müəyyən olunur.

### *Ağırlaşmaların diaqnostikası*

- Klinik, laborator müayinələr və KT ağırlaşmalarının təyininə önəmlidir.
- Quru dil və dəri, taxikardiya, sidik ifrazının azalması, qanda hematokritin

artması dehidratasiyanın göstəriciləridir.

- Hipotoniya, laktik asidoz, soyuq dəri hipovolemiya və şok üçün xarakterikdir.
- Kompartman, peritonizm, KT-də sərbəst maye, kontrastın ekstravazasiyası, sərbəst hava perforasiyanı göstərir.

### *Differensial diaqnoz*

- KBK-nin bəzi təcili və qeyri-cərrahi xəstəliklərlə differensiasiyası diaqnostika prosesinin mühüm tərkib hissəsidir.
- **Kəskin appendisit** adətən peritonit, abses, iltihab mənşəli bitişmələr kimi ağırlaşmalar törətdikdə KBK əlamətləri meydana çıxmağa bilər. Bu halda differensiasiya çox çətin və diaqnoz KT və ya əməliyyat vaxtı dəqiqləşir.
- **Kəskin peritonit** adətən paralitik BK və kompartman əlamətləri ilə biruzə verir və ya KBK gec mərhələlərdə peritonitə səbəb olur. Çox vaxt KT-ik differensial diaqnostikaya ehtiyac olmur. Çünki hər 2 halda təcili əməliyyat tələb olunur.
- **Stranqulyasion BK** ilə **kəskin pankreatiti** klinik fərqləndirmək bir çox hallarda çətin və çətin. Çünki hər 2 halda şiddətli ağrılar, qusma və şok əlamətləri qabarıqlığı ilə seçilir. Bağırsağın divarının nekrozunda da qanda  $\alpha$ -amilaza artdığı üçün onun differensial diaqnostik əhəmiyyəti olmur. Ən önəmli müayinə KT-dır.
- **Kəskin qastroenterit** əksər hallarda diareya və qusma ilə başlayır, sonra ağrılar qoşulur. Rh-ji və KT-ik müayinələrdə BK əlamətləri müəyyən olunmur.
- **Toksik meqakolon** qeyri-spesifik xolalı kolitin ağırlaşmasıdır, sepsis, köp, peritonit, qanlı ishal əlamətləri ilə təzahür edir. KT-də kolon genişlənmiş vəziyyətdə görünür, lakin kontrast maddənin keçməsi pozulmur.
- **Kəskin intestinal psevdobstruksiya** (Ogilvie sindromu) yoğun bağırsağın mexanik tıxanma olmadan atonik genişlənməsidir. Kor bağırsağın perforasiyası ilə ağırlaşması hadisələrinə rast gəlinir. Ekstraintestinal ağır xəstəlik (böyrək, ürək, ağciyər) və ya travma almış yataq xəstələrində müşahidə edilir. Aerofagiya və bağırsağın motorikasının zəifləməsi bu sindromun inkişafına şərait yaradır. Kəskin psevdobstruksiya adətən ağrısız köp əlamətləri ilə başlayır. Rentgenoloji daha çox sağ kolonda genişlənmə görünür, kontrastlı müayinələrdə obstruksiya müəyyən olunmur. Bu sindromun müalicəsi əsasən konservativdir (bağırsağın stimulyasiyası, kolonoskopik dekompressiya, rektal zond).

### **Müalicə**

#### *Prinsiplər*

- KBK təcili xəstəlikdir, müalicə dərhal başlanılmalıdır.
- Xəstənin ümumi vəziyyətinin stabilləşdirilməsi (infuziya, dəstək müalicəsi), səbəbin (maneənin) erkən aradan qaldırılması və bağırsağın dekompressiyası əsas istiqamətlərdir.

- Mexanik BK-də cərrahi, dinamik BK-də isə konservativ müalicə və əsas xəstəliyin aradan qaldırılması ön planda durur.

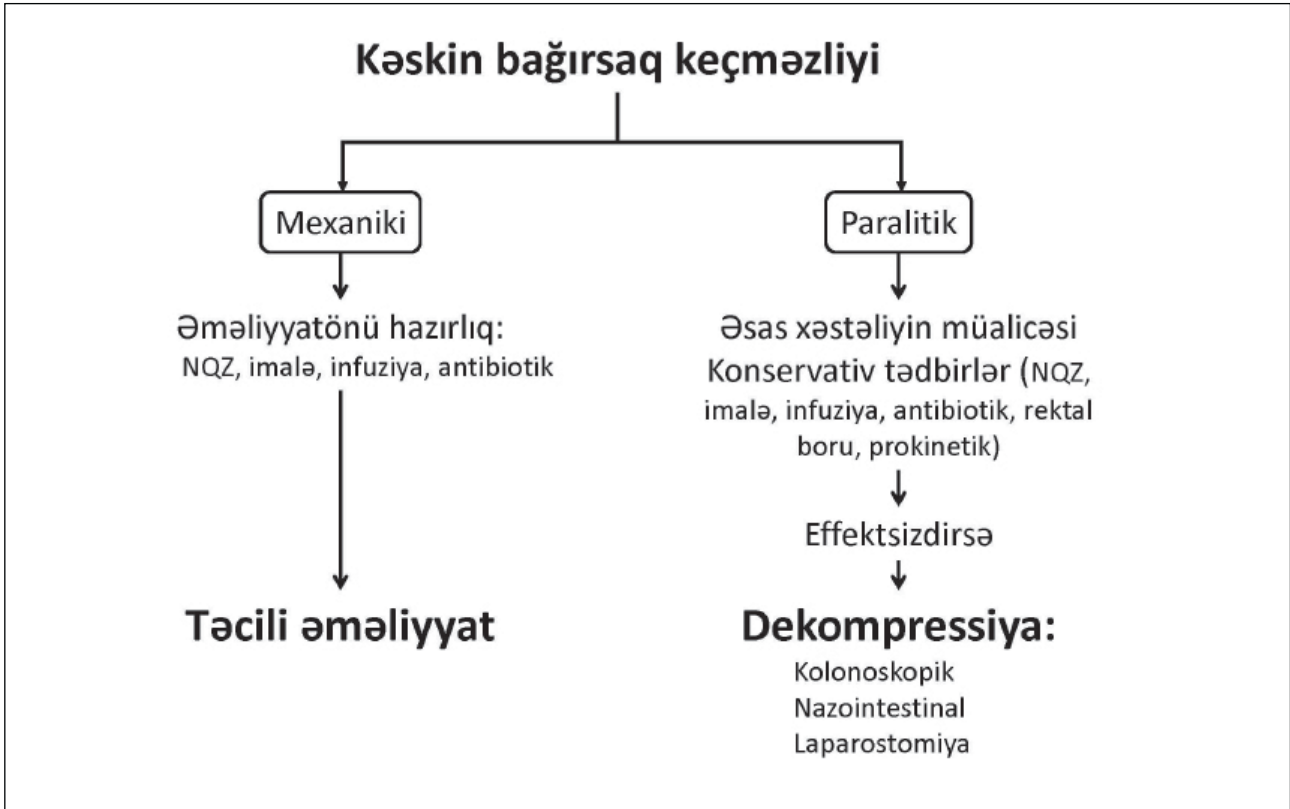
### Müalicə üsulları

<b>Maneənin ləğvi</b>	<ul style="list-style-type: none"> <li>• rezeksiya</li> <li>• boğulmanın aradan qaldırılması</li> <li>• düzəltmə (dezinvaginasiya)</li> <li>• çıxarılma (daş, askarid və s.)</li> </ul>
<b>Dekompressiya</b>	<ul style="list-style-type: none"> <li>• nazoqastral zond</li> <li>• nazointestinal intubasiya</li> <li>• gastrostoma</li> <li>• yeyunostomiya</li> <li>• laparostomiya</li> </ul>
<b>İnfuziyon terapiya</b>	<ul style="list-style-type: none"> <li>• Kristalloid məhlulları (Ringer, Ringer-laktat, 0,9%-li NaCl, 5%-li qlükoza məhlulları və s.)</li> <li>• Kolloid məhlulları (5-20%-li albumin, jelatin, dekstran məhlulları və s.)</li> </ul>
<b>Dəstək müalicəsi</b>	<ul style="list-style-type: none"> <li>• Orqan və sistemlərə funksional dəstək</li> </ul>

### Müalicə taktikası

- KBK şübhəsi olan və diaqnoz qoyulmuş bütün xəstələrdə təcili ilkin müalicə tədbirləri ilə ümumi vəziyyət stabiləşdirilir və ardınca BK-nin növünə uyğun müalicə üsulu tətbiq edilir (*Şəkil 4*).
- İlkin müalicə tədbirləri adətən diaqnostik prosedurlarla paralel aparılır və səbəbdən asılı olmayaraq bütün xəstələrdə yerinə yetirilir.
- İlkin müalicə tədbirlərinə aşağıdakılar aiddir:
  - » yataq rejimi
  - » hipovolemiyanın aradan qaldırılması - infuziya
  - » bağırsağın dekompressiyası - nazoqastral zond, imalə
  - » ağrıkəsici
  - » antibiotikləri
  - » göstərişə görə dəstək müalicələri
- İlkin müalicə tədbirlərindən qısa müddət sonra stabiləşdirilən xəstələrdə BK-nin növünə uyğun müalicə üsulu seçilir: *mexanik BK* - cərrahi müalicə, *dinamik BK* - *konservativ müalicə*





*Şəkil 4. Kəskin bağırsaq keçməzliyində müalicə taktikası*

### *Stranqulyasion BK*

- Qısamüddətli hazırlıqdan sonra xəstələr *təcili əməliyyat* olunmalıdır.
- Cərrahi əməliyyat üsulu stranqulyasiyanın növünə və bağırsağın həyat qabiliyyətinə görə seçilir.
- Nekroz olduqda həmin hissənin sağlam hüdudlarda rezeksiyası icra edilir.
- Peritonit olmadıqda birincili anstomoz qoyulur, əks halda stoma qoyulur. Anastomoz qoyularsa anastomoz qoruyucu vasitələr istifadə olunur. Bağırsağın dekompressiyası tövsiyə edilir.

### *Obstruktiv BK*

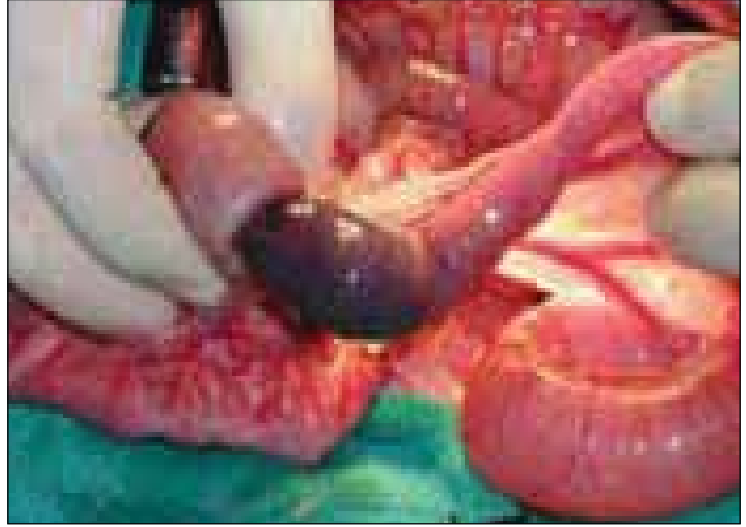- Xəstənin ümumi vəziyyəti stabilləşdikdən sonra bir neçə saat ərzində cərrahi əməliyyat nəzərdə tutulmalıdır.
- Cərrahi əməliyyat üsulu obstruksiyaedici səbəbə görə seçilir. Əməliyyat vaxtı bağırsağın dekompressiyası vacibdir.
- Konservativ tədbirlər (nazoqastral zond, imalə, prokinetidlər, endoskopiya və s.) çox az hallarda (erkən postoperativ keçməzlik, təkrarlanan bitişmə mənşəli BK, radiasion enterit, Crohn xəstəliyi, divertikulit, peritoneal, karsinomatoz və b.) tövsiyə olunur.

### *Bağırsaq seqmentinin invaginasiyası*

- Diaqnostik və müalicə tədbirləri eyni zamanda aparılmalıdır. Uşaqlarda

peritonit əlamətləri yoxdursa ilk seçim pnevmokolon, imalə və ya kontrastlı irriqoqrafiyadır. Bu fayda verərsə xəstə xəstələr həkim nəzarətində saxlanılmalıdır.

- Pnevmonokolon fayda vermirsə və ya peritonit əlamətləri varsa cərrahi əməliyyat göstərişdir. Laparoskopik və ya açıq üsulla dezinvaginasiya və ya rezeksiya edilir. Cərrahi əməliyyat üsulu invaginasiyanın əmələgəlmə vaxtı və bağırsağın həyat



*Şəkil 5. İnvaginasiya tipli nazik bağırsağ keçməzliyi*

qabiliyyətini saxlaması səviyyəsinə görə seçilir. Bağırsağın həyat qabiliyyəti saxlandıqda dezinvaginasiya, əks hallarda, o cümlədən şübhəli vəziyyətlərdə sağlam hüdudlarda rezeksiya icra edilməlidir (**Şəkil 5**).

### *Hissəvi obstruksiya*

- İlk müalicə tədbirləri ilə xəstə stabilləşdirilir və bağırsağ fəaliyyətinin bərpası izlənilməlidir.
- BK aradan qalxmazsa və ya bir neçə gün ərzində təkrarlanarsa cərrahi əməliyyat edilməlidir.

### *Postoperativ parez*

- Əksər xəstələrdə yetərli ağrısızlaşdırma, erkən aktivləşdirmə, su-elektrolit balansının korreksiyası və yüngül prokinetiklər (metkloпамid) 48-72 saat ərzində bağırsağ fəaliyyətinin bərpasına səbəb olur.
- 72 saatdan çox davam edən parezə paralitik BK kimi yanaşılmalı və müalicə edilməlidir.

### *Paralitik BK*

- Paralitik BK-nin müalicə tədbirlərinə əsas xəstəliyin aradan qaldırılması və konservativ müalicə aiddir.
- Konservativ müalicə tədbirlərinə elektrolitlərin korreksiyası, bağırsağın stimulyasiyası (prokinetik infuziyası - neostiqmin 2 mg/saat), nazoqastral zond, rektal zond, kolonoskopik dekompressiya, ödem ələhinə müalicə (albumin, diuretik) aiddir.
- Abdominal kompartman olarsa laparostoma qoyulur.
- İntestinal psevdooobstruksiya
- Müalicə əsasən konservativ və kolonoskopik yolladır.

- İlkin tədbirlərə (aktivləşdirmə, nazoqastral zond, infuziya, elektrolit korreksiyası) əlavə olaraq imalə edilir və rektal boru qoyulur. Bu tədbirlər faydasız olarsa prokinetik infuziyası (neostiqmin 2 mg/saat) başladılır. Klinik effekt əldə edilmədikdə və ya kor bağırsağın diametri 12 sm-dən çoxdursa təcili kolonoskopik dekompressiya olunmalıdır. Kolonoskopik dekompressiya 70-90% hallarda effektiv olur, lakin 10-30% hadisələrdə residiv baş verir. Perforasiya və peritonit təcili əməliyyata - total kolektomiya və ileostomiya əməliyyatına göstərişdir.

# KOR İLGƏK SİNDROMU (DURĞUN BAĞIRSAQ SİNDROMU)

## Tərif

- Kor ilgək və ya durğun bağırsağ sindromu nazik bağırsağda bakteriyaların çox artması ilə (bakteriyaların miqdarı  $>10^5/\text{ml}$ ) əlaqədar meydana çıxan funksional pozğunluqlar (diareya, steatoreya) və malabsorbsiyadır.
- Malabsorbsiya malnutrisiyaya, sepsisə və böyrək yetməzliyinə gətirib çıxara bilər.

## Diaqnostik əlamətlər

- Malabsorbsiya əlamətləri (diareya, steatoreya, anemiya, arıqlama)
- Bağırsağda bakteriyaların çoxalması
- Bağırsağ patologiyası (cərrahi və digər)

## Təsnifat

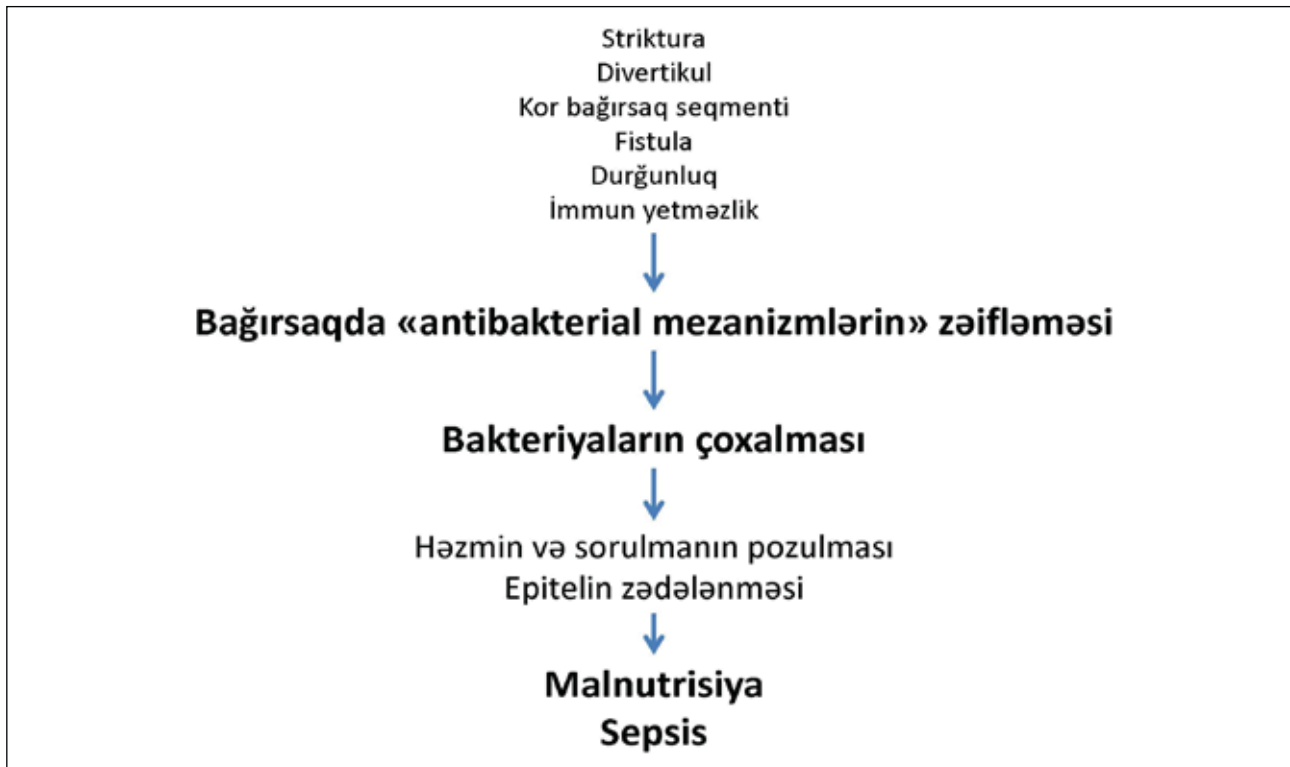<b>Səbəbinə görə</b>	Cərrahi səbəbli Qeyri-cərrahi səbəbli
----------------------	--

## Səbəblər

- Bağırsağda bakteriyaların çoxalmasına səbəb olan xəstəliklər şərti olaraq cərrahi əməliyyat tələb edən (cərrahi) və etməyən (qeyri-cərrahi) səbəblərə ayrılır.
  - » Cərrahi səbəblər
    - ◇ Striktur
    - ◇ Divertikul
    - ◇ Kor bağırsağ segmenti
    - ◇ Fistul
  - » Qeyri-cərrahi səbəblər
    - ◇ Durğunluq (skleroderma)
    - ◇ İmmun çatmazlıq
- Cərrahi korreksiya tələb edən səbəblər (striktur, kor ilgək, fistul və s.) xəstələrin  $\frac{1}{3}$ -də rast gəlinir.

## Patogenezi

- Normada nazik bağırsağda bakteriyaların miqdarı  $10^5/\text{ml}$  -dən az olur və aşağıdakı "antibakterial mexanizmlər" bakteriyaların bağırsağdaxili inkişafına mane olur:
  - » Daimi axın (peristaltizm)



*Şəkil 1. Durgun ilgak sindromunun patogenezi*

- » Mioelektrik kompleks ("bağırsağ təmizlikçisi")
- » Mədənin turş mühiti
- » Yerli immunoqlobulinlər
- » Kolointestinal reflüksün əngəllənməsi
- Bu mexanizmlərin zəifləməsi bağırsağ daxilində bakteriyaların artmasına şərait yaradır (**Şəkil 1**). Artmış bakteriyalar bir tərəfdən qida maddələrini parçalayır, digər tərəfdən bağırsağ epitelini zədələyir, həzmin davamını və sorulmanı pozurlar. Nəticədə qida azlığı və sepsis baş verir.

### **Gediş və ağırlaşmalar**

- Başlanğıcda bağırsağda sorulmanın pozulmasına görə malabsorbsiya əlamətləri olur, sonra malnutrisiya, sepsis və böyrək çatmazlığı kimi ağırlaşmalar inkişaf edir.
- Qida maddələrinin, xüsusilə yağların, vitaminlərin, karbohidratların və zülalların sorulmasının pozulması ağır qida defisitinə səbəb olur. Nəticədə orqanımın müdafiə qabiliyyəti zəifləyir və sepsis inkişaf edir.
- Su və elektrolitlərin sorulmasının azalması böyrək daşlarının və çatmazlığının inkişafı üçün şərait yaradır.
- Kor ilgak sindromunun səbəbi aradan qalxarsa (qaldırılsa) əksər hallarda xəstələrin ümumi vəziyyəti yaxşılaşır. Əks halda artmaqda davam edən sepsis xəstənin ölümünə səbəb olur.

### Ağırlaşmalar

- Malnutrisiya
- Sepsis
- Böyrək daşları və yetməzliyi

### Klinika

- Qısa ilgək sindromu sorulmanın pozulması və ağırlaşma əlamətləri (malnutrisiya, sepsis, böyrək yetməzliyi) ilə təzahür edir.
- Malabsorbsiya əlamətləri:
  - » Diarreya
  - » Steatoreya
  - » Meqablastik anemiya (B<sub>12</sub> vitamini çatmazlığı)
  - » Hipokalsiemiya
- Bakteriyaların qida maddələrini parçalaması və epiteli zədələməsi nəticəsində sorulma zəifləyir. Bu **diareyaya** səbəb olur (osmotik diareya).
- Bakteriyaların öd turşularını dekonyuqasiya və dehidroksilasiya etməsi nəticəsində triqliseridlərin həlli və sorulması pozulur, **steatoreya** baş verir.
- Bağırsaqda sorulmayan yağ turşuları ilə kalsiumun birləşməsi **hipokalsiemiyanın** meydana çıxmasına səbəb olur.
- Bakteriyaların B<sub>12</sub> vitaminini ifrat mənimsəməsi nəticəsində bu vitaminin çatmazlığı və **ya meqablastik anemiya** baş verir.
- Son olaraq arıqlama, ümumi zəiflik kimi malnutrisiya əlamətləri də meydana çıxır.

### Diaqnostika

#### Şübhə

- Malabsorbsiya əlamətləri olan xəstələrdə kor ilgək sindromundan şübhələnmək lazımdır.

### Dəqiqləşdirmə

- Kor ilgək sindromunu dəqiqləşdirmək üçün 3 meyar vacibdir:
  - » Malabsorbsiya əlamətləri
  - » Bağırsaqda bakteriya çoxalması
  - » Bağırsaq patologiyası (cərrahi və digər)
- Malabsorbsiyanın klinik və laborator olaraq təsdiq (inkar) etmək olar:
  - » Klinik - diareya, steatoreya, arıqlama
  - » Laborator – B<sub>12</sub> vitamininin sorulması testi (Şilling testi), nəcisdə yağların, qanda kalsiumun miqdarını təyini, D-ksiloza testi. Bu müayinələr arasında nəfəsdə nişanlanmış <sup>14</sup>C-D-ksilozanın təyini testi ən dəqiq müayinə üsuludur.
- Bağırsaq mənfəzində bakteriyaların ifrat çoxalmasını təyin etmək üçün endoskopik yolla nazik bağırsaqdan götürülmüş kultür nümunəsinin

bakterioloji müayinəsi aparılmalıdır. Bakteriyaların miqdarının  $10^5$ /ml –dən çox olması kor ilgək sindromuna xasdır.

- Nazik bağırsağın cərrahi və ya qeyri-cərrahi patologiyalarının diaqnostikası üçün KT və endoskopiya (biopsiya ilə) müayinələrinin aparılması vacibdir.

### *Səbəbin təyini*

- Kor ilgək sindromunun cərrahi və ya qeyri-cərrahi səbəbinin təyini üçün KT ilk müayinə üsuludur. Göstərişə görə endoskopiya, laparoskopiya və digər müayinələr də aparıla bilər.
- Diarreya törədən digər səbəblərin inkarı vacibdir:
  - » Osmotik diareyalar
  - » Sekretor diareyalar
  - » İltihabi diareyalar
  - » Hipermotorika

### **Müalicə**

- İlk növbədə **qida azlığı aradan** qaldırılmalı (enteral və parenteral qidalandırma), sonra səbəbə uyğun müalicə üsulu seçilməlidir:
  - » Cərrahi səbəb müəyyən edildikdə mənbəni aradan qaldırmaq üçün **müvafiq cərrahi əməliyyat yerinə** yetirilməlidir: divertikul-, fistulektomiya, kor ilgəyin, strikturun, törəmənin aradan qaldırılması və s.
  - » Qeyri-cərrahi mənşəli malbasorbsiyalar zamanı: **etiotrop** müalicə, yanaşı **antibiotikoterapiya, antidiareya** (oktreotid, loperamid və b.) müalicəsi və dəstək (nutritiv) müalicəsi

# MEKKEK (MECKEL) DİVERTİKULU

## Tərif

- Embrionun sarı cismi ilə nazik bağırsağı birləşdirən vitellointestinal axarın bağırsağa yaxın hissəsinin tam bağlanmaması nəticəsində meydana çıxan həqiqi divertikuldur.
- Əksər hallarda əlamət və ağırlaşma törətmir, çox az hallarda qanaxma, perforasiya və digər ağırlaşmalara səbəb ola bilər.

## Diaqnostik əlamətlər

- Asimptomatik və ya simptomatik gedişli.
- Laparoskopiyada və ya laparotomiyada divertikulun aşkar olunması.

## Rastgəlmə tezliyi

- Meckel divertikulu üçün “2-lər qaydası” xarakterikdir.
  - » əhəlinin 2%-də rast gəlinir;
  - » qadın/kişi nisbəti - 2:1;
  - » ileosekal bucaqdan 2 feet (fut) (60-80 sm) məsafədə yerləşir;
  - » uzunluğu 2 düymdür (5 sm);
  - » ən çox 2 yaşa qədər uşaqlarda müəyyən edilir;
  - » xəstələrin 1/2-dən çoxunda 2 növ selikli qişa (nazik bağırsağ və mədənin selikli qişaları) müəyyən olunur.

## Təsnifat

<b>Gedişinə görə</b>	<ul style="list-style-type: none"><li>• Ağırlaşmasız</li><li>• Ağırlaşmış (qanaxma, divertikulit, bağırsağ keçməzliyi)</li></ul>
----------------------	--

## Patogenez

- Normada embironun sarı cismi ilə (yolk sac) nazik bağırsağ arasındakı vitellointestinal və ya omfalomezenterik axar embironal inkişafın VI həftəsində obliterasiya olunur və postnatal dövrdə onun qalıq qalmır.
- Obliterasiya prosesinin pozğunluqları bəzi anomaliyaların inkişafına səbəb olur:
  - » **Fibroz bağ** – axar obliterasiya olunur, lakin yerində fibroz bağ inkişaf edir.
  - » **Omfalomezenterik fistul** – axar obliterasiya olunmur, doğuşdan sonra göbəklə nazik bağırsağ arasında fistul əmələ gəlir.
  - » **Meckel divertikulu** – axarın nazik bağırsağ ucu obliterasiya olunmur.

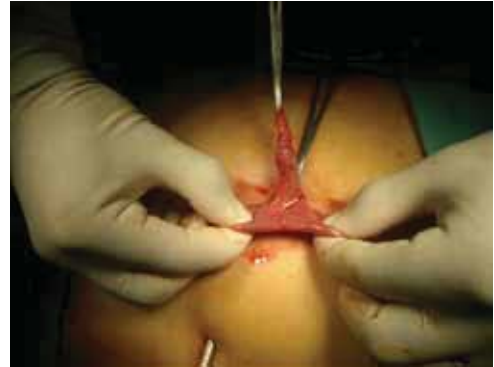


Nazik bağırsağın antimezenterik kənarında həqiqi divertikul əmələ gəlir.

- » **Sistlər** - axarın nazik bağırsağ və göbək ucları obliterasiya olunur, orta hissəsi isə obliterasiya olunmur, nəticədə göbək sisti və ya qarındaxili enterosistoma adlanan sistlər formalaşır.
- » **Göbək cibi** – axarın nazik bağırsağ ucu obliterasiya olunur, göbək ucu içə açıq qalır (**Şəkil 1**).

### Patomorfolojiyası

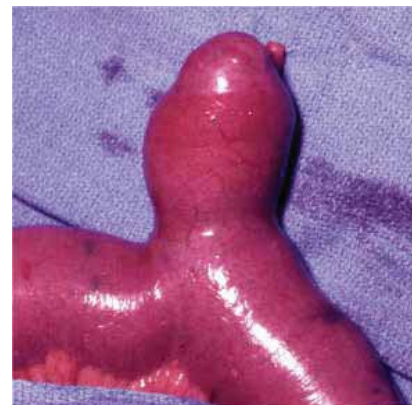- Mekkel divertikulu ileosekal bucaqdan 0,6-1,5 m məsafədə qalça bağırsağda yerləşir.
- Nazik bağırsağın antimezenterik divarından çıxır, bəzən sərbəst çözü olur. Uzunluğu 5 sm və daha çox olur.
- Divarlarında nazik bağırsağın bütün qişaları olduğu üçün həqiqi divertikuldur.
- Selikli qişada nazik bağırsağ epitelini ilə yanaşı 50%-dən çox hallarda ektopik mədə (60%-dən çox), OBB, pankreas və yoğun bağırsağ epitelini müəyyən edilir.



**Şəkil 1. Mekkel divertikulu**

### Gediş və ağırlaşmalar

- Mekkel divertikulu əksər hallarda klinik olaraq asimptomatik və ağırlaşmasız gedişlidir.
- Lakin xəstələrin təxminən 4%-də ağırlaşmalar rast gəlir:
  - » qanaxma – 40%;
  - » bağırsağ keçməzliyi – 25%;
  - » divertikulit – 25%.
- Uşaqlarda divertikulun ən çox rast gələn ağırlaşması qanaxma, böyüklərdə isə kəskin bağırsağ keçməzliyidir.
- **Qanaxma** divertikulun ektopik mədə mukozasının ifraz etdiyi xlorid turşusunun bağırsağın divarında törətdiyi xora(lar)dan baş verir.
- **Kəskin bağırsağ keçməzliyi** adətən nazik bağırsağın fibroz bağ ətrafında burulması nəticəsində əmələ gəlir. Keçməzliyin səbəbi bəzən invaginasiya, nadir hallarda divertikulun yırtıq qapısında boğulması (Littre yırtığı) olur.
- **Divertikulitin** inkişafı və klinik gedişi kəskin appendisitinin klinikasına bənzərdir. Divertikulun boşluğunun tıxanması durğunluğa, boşluqdaxili hipertenziyaya, işemiyaya, iltihaba və nekroza səbəb olur (**Şəkil 2**).



**Şəkil 2. Mekkel divertikulu**

### Klinika

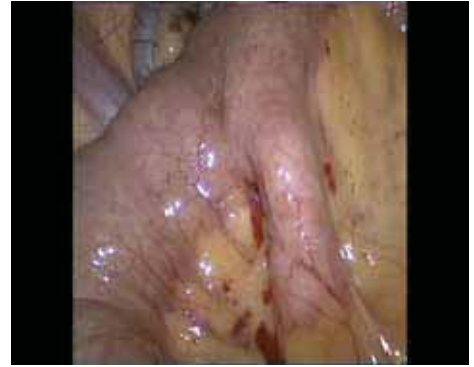- Mekkel divertikulu əksər hallarda (96%) simptomuz gedişlidir, laparotomik və ya laparoskopik təftiş zamanı aşkar edilir.

- Divertikulun bu və ya digər ağırlaşması zamanı klinik əlamətlər (qanaxma, kəskin bağırsağ keçməzliyi, iltihab) meydana çıxır.
- Mekkel divertikulitini klinik olaraq kəskin appendisitdən fərqləndirmək çətindir, diaqnoz bir qayda kimi laparotomiya və ya laparoskopiya zamanı qoyulur. Ona görə də kəskin appendisitlə (həmçinin kiçik çanağın digər kəskin cərrahi xəstəlikləri ilə) bağlı əməliyyatlarda, xüsusilə əməliyyatdaxili dəyişikliklərlə klinik əlamətlərin uyğunsuzluğu hallarında ileosekal bucaqdan ən azı 1 m məsafə Mekkel divertikuluna görə təftiş edilməlidir.

## Diaqnostika

### Şübhə

- Aşağıdakı hallarda Mekkel divertikulu ağırlaşmalarına şübhə yaranır:
  - » uşaqlarda və gənclərdə endoskopiyada (qastro-, kolonoskopiya) yeri tapılmayan qanaxmalar;
  - » kəskin bağırsağ keçməzliyi;
  - » kəskin appendisitnin differensial diaqnostikası prosesində



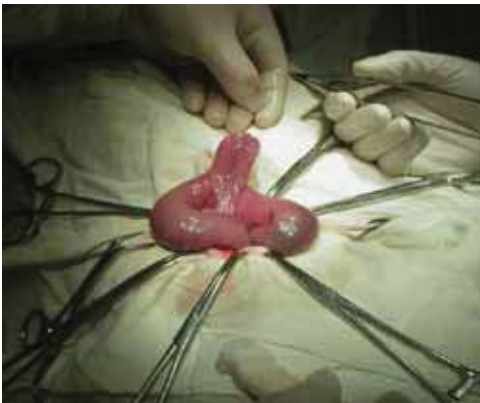
Şəkil 3. Mekkel divertikulu

### Diaqnozun dəqiqləşdirilməsi

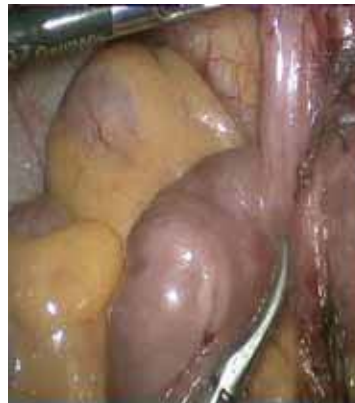- Mekkel divertikulunun dəqiq diaqnozu laparoskopiya və ya laparotomiya zamanı qoyulur (Şəkil 3).
- Kontrastlı müayinələr (enteroklizis, KT) azinformativdir. Mədə mukozasını təyini üçün istifadə edilən radioizotop müayinənin (Texnesium<sup>99m</sup>, pertexnetat) həssaslığı 50%-dən azdır.

## Müalicə

- Asimptomatik gedişli və təsadüfən tapılan Mekkel divertikulunu ağırlaşma ehtimalı az olduğuna (4%-dən az) görə həmin insanların klinik izlənməsi məsləhətdir.
- Ağırlaşmış divertikulda əsas səviyyəsində eksiziyası və ya nazik bağırsağ seqmenti ilə birgə rezeksiyası tövsiyə edilir (Şəkil 4).



A



B

Şəkil 4. Cərrahi əməliyyat.  
A. Divertikulun açıq  
B. Laparoskopik eksiziyası

# KRON (CROHN) XƏSTƏLİYİ

## Tərif

- Kron xəstəliyi həzm traktının müəyyən seqmentinin bütün qatlarını əhatə edən (transmural) qranulomatoz iltihab xəstəliyidir.
- Nazik bağırsağın distal hissəsinin xəstəliyi regional və ya terminal ileit adlanır.
- Əksər hallarda kəskinləşmə (diarreya, ağrı və s) və remissiya fazaları təkrarlanır, qida azlığı, keçməzlik, abses, fistul, ekstraintestinal ağırlaşmalar və sepsis törədə bilər.

## Diagnostik əlamətlər

- Xarakterik anamnez (uzunmüddətli diareya, təkrarlanan ağrılar, özündə və ya ailəsində Crohn xəstəliyi)
- Endoskopik əlamətlər
- KT /MRT əlamətləri
- Biopstatın histoloji müayinəsində qranulomatoz iltihab əlamətləri

## Rastgəlmə

- ABŞ və Avropa ölkələrində hər 100 000 nəfərdən 2-9-da
- Aşkenazi yəhudiləri arasında rastgəlmə tezliyi yüksəkdir
- Bimodal təzahür edir, 15-40 və 50-70 yaşlarında daha çox rast gəlinir.

## Təsnifat

<b>Lokalizasiyasına görə</b>	<ul style="list-style-type: none"><li>• ileit</li><li>• ileokolit</li><li>• kolit</li><li>• perianal</li><li>• Digər seqmentlər (qida borusu, mədə, OBB və b.)</li></ul>
<b>Ağırlıq dərəcələri</b>	<ul style="list-style-type: none"><li>• asimptomatik</li><li>• yüngül</li><li>• orta</li><li>• ağır</li></ul>

## Etiologiya

- Crohn xəstəliyinin səbəbi dəqiq məlum deyil.
- Genetik, immunoloji, infeksiyon və ekzogen faktorların rolu güman edilir.

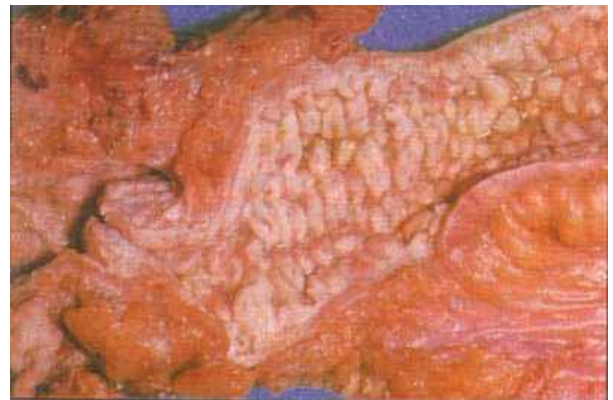
- Ailə üzvləri arasında Crohn xəstəliyi olan insanlarda xəstəlik 25 dəfə çox rast gəlinir. Monoziqot əkilərin hər ikisində rastgəlmə ehtimalı 60%-dən çoxdur.
- Səbəbkar genlər üzərində (NOD2/CARD15 genləri) elmi tədqiqatlar aparılmaqdadır.
- Siqaret çəkmə və çoxlu şəkər qəbulu risk faktorları hesab edilir.

### Patogenezi

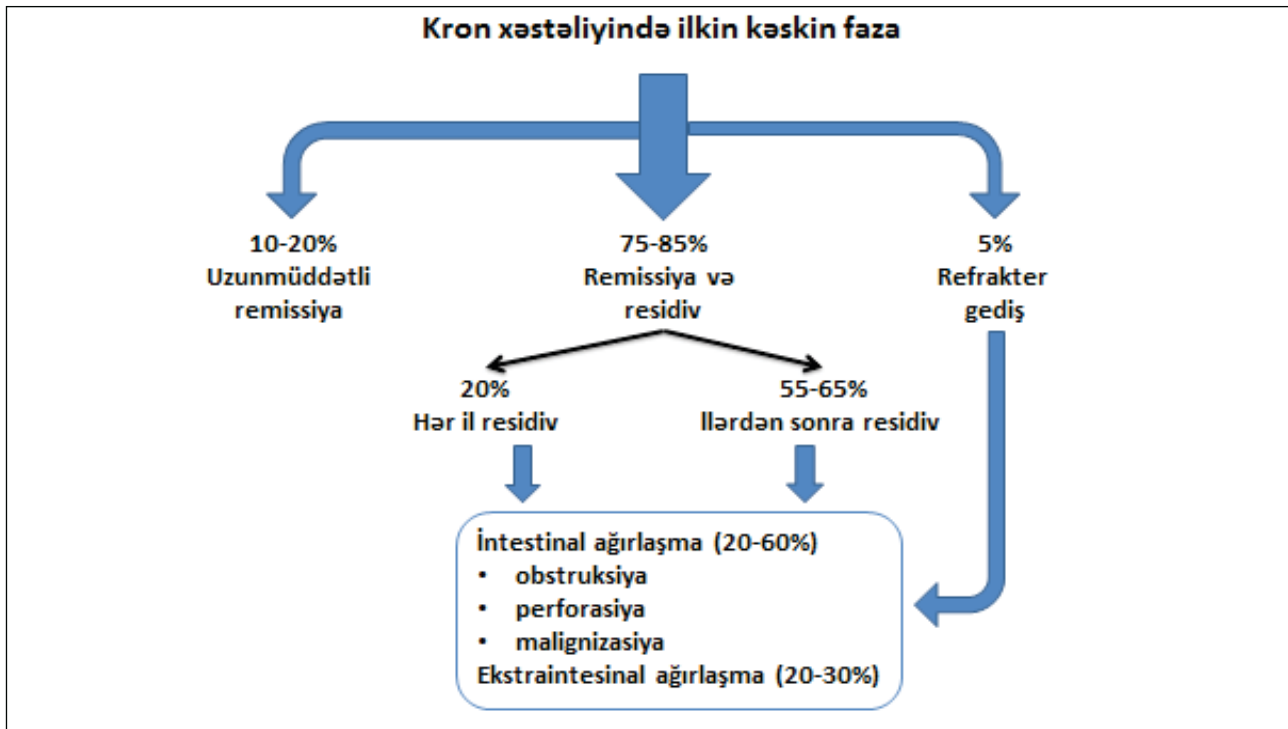
- Crohn xəstəliyinin patogenezi öyrənilməmişdir.
- Mədə-bağırsaq traktının selikli qişasının zədələnməsi və iltihab prosesinin davam etməsi əsas patogenetik mexanizmlərdəndir.
- Selikli qişanın daimi zədələnməsi və immuntənзимin pozulması bağırsağın divarında iltihabın davamına təkan verir. Davam edən iltihab prosesi isə qranulomaların yaranmasına və divarın zədələnməsinə səbəb olur. Nəticədə patoloji dövrən yaranır - zədələnmə və iltihab növbələşir.

### Patomorfolojiya

- Crohn xəstəliyi zamanı dodaqlardan anusa qədər həzm traktının istənilən hissəsi zədələnir.
- İltihab prosesi bağırsağın bir və ya bir neçə seqmentini əhatə edir. Hətta zədələnməmiş seqmentlərlə sağlam bağırsaq hissələri növbələşir (**Şəkil 1**).
- Xəstəlik zamanı ən çox distal ileum zədələnir (bütün xəstələrin 75-80%-i), sonrakı yerlər anal nahiyə və kolona məxsusdur.
- Terminal ileitdə 15-25%, kolonun obturasiyasında isə 50-75% xəstələrdə anorektal nahiyə zədələnir.
- Lokalizasiyasına görə:
  - » yalnız nazik bağırsaq (ileit) – 20-30%;
  - » nazik və yoğun bağırsaq (ileokolit) – 40-50%;
  - » yalnız yoğun bağırsaq (kolit) – 20-30%;
  - » perianal nahiyə – 30%
  - » digər seqmentlər (qida borusu, mədə, 12bb və b.) - 0,5-15%.
- Makroskopik olaraq:
  - » bağırsağın divarının qalınlaşması
  - » bağırsağın antemezenterik səthinin piy toxuması ilə örtülməsi
  - » çözün qalınlaşması, fibrozlaşması və qısalması
  - » limfa düyünlərinin böyüməsi
  - » abses və fistullar (xarici və ilgəklərəarası);
  - » selikli qişanın şişkinləşməsi, qranulomalar, dərin xətti xoralar, çatlar;
  - » bütün qişaların iltihabı .



**Şəkil 1.** Nazik bağırsağın Crohn xəstəliyinin makroskopik görünüşü



*Şəkil 2. Crohn xəstəliyinin klinik gedişi (sxem)*

### Gediş və ağırlaşmalar

- Crohn xəstəliyi xroniki xəstəlikdir, 3 gediş forması var:
  - » təkrarlanan (kəskinləşmə - remissiya və residiv fazalarının təkralanması) - 75-85%;
  - » uzunmüddətli remissiya - 10-20%;
  - » refrakter gediş (kəskin fazanın davam etməsi) - 5%.
- Kəskinləşmə, ağırlaşmasız və ağırlaşmış gedişli olur. Eyni yerdə və ya yeni bağırsağ segmentlərində baş verə bilər. Residivlərin başvermə vaxtı və səbəbi dəqiq məlum deyil. Lakin vaxt uzandıqca residivvermə ehtimalı artır. Xəstəliyin klinik gedişində aşağıdakı özəlliklər qeyd olunur:
  - » ilkin kəskin fazadan sonra təxminən 10-20% hallarda uzunmüddətli remissiya olur;
  - » təxminən 20% xəstələrdə hər il residiv verir;
  - » təxminən 60% hallarda illik təkrarlamalar və uzunmüddətli residivlər birgə rast gəlir;
  - » perianal zədələnmələrin residivləri 60-80% rast gəlir;
  - » ileal və ya ileokolik rezeksiyadan 5 il sonra residivlər 25-50%, 10 ildən sonra 35-80%, 15 ildən sonra isə 45-85% təşkil edir (**Şəkil 2**).

### Ağırlaşmalar

- 20-60% xəstələrdə rast gəlir. Bağırsağın obstruksiyası və perforasiyası (fistul, abses, kəskin peritonit), anorektal ağırlaşmalar və malignizasiya kimi lokal ağırlaşmalarla yanaşı, 20-30% hallarda autoimmün və digər sistemik ağırlaşmalar rast gəlir. Malnutrisiya, artrit və dəri zədələnmələri ilk yerlərdə durur.

İntestinal ağırlaşmalar (20-60%)	Sistemik ağırlaşmaları (20-30%)
<ul style="list-style-type: none"> <li>» Obsrtuksiya</li> <li>» Perforasiya (abses, daxili və xarici fistullar)</li> <li>» Anorektal ağırlaşmalar</li> <li>» Toksik meqakolon</li> <li>» Karsinoma</li> </ul>	<ul style="list-style-type: none"> <li>» Anemiya</li> <li>» Hepatobiliar xəstəliklər</li> <li>» Uveit</li> <li>» Artrit, ankirozlaşan spondilit (Bexterev xəstəliyi)</li> <li>» Düyünlü eritema</li> <li>» Amiloidoz</li> <li>» Tromboembolizm</li> <li>» Sistit</li> <li>» Digər</li> </ul>

### Klinika

- Crohn xəstəliyinin klinik təzahürü prosesin lokalizasiyası, davametmə müddəti və ağırlaşmanın xarakterindən asılı olaraq dəyişir:
  - » diareya - 90%;
  - » təkrarlanan ağrılar;
  - » qarında kütlə;
  - » qızdırma;
  - » anemiya;
  - » anorektal patologiya;
  - » yorğunluq;
  - » malnutrisiya;
  - » arıqlama.
- Terminal ileit üçün xarakterik əlamətlər: uzunmüddətli diareya, qarın ağrıları, ümumi zəiflik, arıqlama və subfebril qızdırma
- Diareya ən çox rast gəlinən əlamətdir, adətən bağırsağın iltihabı və malabsorpsiya mənşəli olur. Nəcis qansız və ya qanlı olur.
- Ağrılar adətən təkrarlanan və sancışəkilli xarakterlidir, dəqiq lokalizasiyası olmur. Qida qəbulundan sonra artır, defekasiyadan sonra isə azalır. Bəzən terminal ileiti kəskin appendisitdən klinik cəhətdən fərqləndirmək çətin olur.
- Uzunmüddətli Crohn xəstəliyi zamanı kor ilgək sindromu - malnutrisiya əlamətləri (arıqlama, dəmir defisitli anemiya, steatoreya, halsızlıq və s.) meydana çıxır.
- Anal nahiyənin Crohn xəstəliyində xronik yan lokalizasiyalı anal çat, fibroz poliplər, xoralar, anal fistul, pararektal abseslər müşahidə olunur. Bu əlamətlər bəzən regional ileit və kolonun obstruksiyasından illər əvvəl təzahür edir.
- Kəskin bağırsaq keçməzliyi Crohn xəstəliyinin ən çox rast gəlinən və təcili cərrahi əməliyyat tələb edən ağırlaşmasıdır. Abseslə ağırlaşma zamanı qarında kütlə və sepsis əlamətləri (yüksək hərarət, taxikardiya, taxipnoe və

s.) müəyyən edilir. Abseslər spontan və ya cərrahi drenajdan sonra sağalır və ya fistullar əmələ gəlir.

- Crohn xəstəliyinə ümumi ağırlaşma əlamətləri də (malnutrisiya, artrit və dəri zədələnmələri) xarakterikdir.

## Diaqnostika

### Şübhə

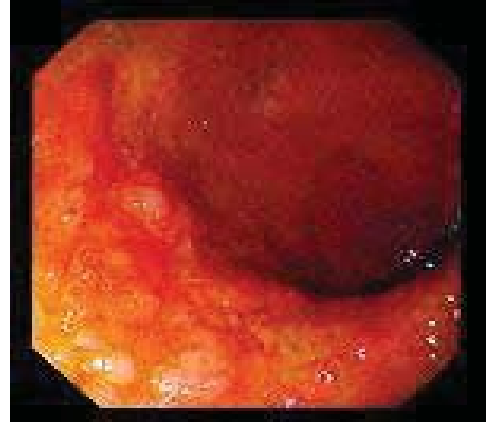
- Uzunmüddətli diareya, təkrarlanan qarın ağrıları və subfebril hərarət olan xəstələrdə Crohn xəstəliyindən şübhələnmək lazımdır;
- Ailə üzvlərində və anamnezində Crohn xəstəliyi olan şəxslərdə anorektal patologiya, qarındaxili abseslər, xarici fistullar olması şübhələri daha da artırır;
- Kəskin bağırsağ keçməzliyi, bağırsaqdaxili kütlə, abses müəyyən edilən xəstələrdə Crohn xəstəliyindən şübhələnmək lazımdır.

### Diaqnozun dəqiqləşdirilməsi

- Crohn xəstəliyinin spesifik klinik, laborator və görüntüləmə əlamətləri yoxdur. Diaqnozun dəqiqləşdirilməsi üçün klinik müayinələrlə yanaşı KT/MRT, endoskopiya+biopsiya, bəzən genetik müayinə və alınmış məlumatların differensial diaqnostik interpretasiyası lazım gəlir.

<b>Laborator</b>	Laborator dəyişikliklər (yüksək leykositoz, EÇS-nin artması və CRZ, anemiya, hipoalbuminemiya, steatoreya, D-ksilozanın absorbsiyasının azalması, nəcisin bakterioloji kulturu, genetik müayinələr (NOD2/CARD15 genləri)) iltihabı, prosesin ağırlıq dərəcəsini və ağırlaşmaları təyin etməyə yardım edir.
<b>Görüntüləmə - KT/MRT</b>	Bağırsağın divarının qalınlaşması Bağırsağın daralması Çözün infiltrasiyası Limfadenopatiya Abses(lər) Xarici və daxili fistul(lar)
<b>Endoskopik müayinə</b>	Endoskopik müayinə mütləq müayinədir, patoloji prosesin lokalizasiyasını, əlavə lokalizasiyaları, diaqnozun dəqiqləşdirilməsi və biopsiya materialı alınması üçün (vacib müayinədir) aparılmalıdır. Qastroduodenoskopiya, kolonoskopiya, yeyunoskopiya, ileoskopiya (kolektomiya olunmuş xəstələrdə) və zəruri hallarda kapsul endoskopiya edilməlidir. Terminal ileidə fibrokolonoskopla distal ileuma daxil olaraq biopsiya etmək mühümdür. Striktur(lar), fistul(lar) kəskin bağırsağ keçməzliyi və bağırsağın perforasiyası hadisələrinə şübhələr olduqda kapsul endoskopiya məsləhət deyil ( <b>Şəkil 3</b> ).

- Crohn xəstəliyinin diaqnostik əlamətlərinə aiddir:
  - » Xarakterik anamnez (uzunmüddətli diareya, təkrarlanan qarın ağrıları, özündə və ya ailə üzvlərində Crohn xəstəliyinin mövcudluğu);
  - » Endoskopik əlamətlər;
  - » KT /MRT əlamətləri;
  - » Biopstatda qranulomatoz iltihab əlamətləri.



*Şəkil 3. Crohn xəstəliyində endoskopik görüntü*

### *Differensial diaqnoz*

- Crohn xəstəliyinin diaqnostikasında uyğun lokalizasiyalı digər xəstəliklərin differensiasiyası olduqca əhəmiyyətlidir: kəskin appendisit, nazik bağırsağın vərəmi, limfoma və digər mənşəli ileitlər; Crohn xəstəliyi mənşəli koliti isə qeyri-spesifik xoralı kolit və yoğun bağırsağın adenokarsinoması ilə diferensasiya etmək lazımdır.
- **Qeyri-spesifik xoralı koliti** yoğun bağırsağın Crohn xəstəliyindən klinik baxımdan differensiasiya etmək bəzən çətin olur. Diareyanın nisbətən azsaylı və qansız olması, perianal patologiyalar, seqmentar zədələnmələr, transmural zədələnmələr, bağırsağın divarının və çözün qalınlaşması, böyük mukozal xoralar və çatlar, düz bağırsağın normal görünüşü, qranulomalar və biopsiya materialında xarakterik transmural qranulomatoz iltihab (patohistoloji müayinənin nəticəsi) Crohn xəstəliyi üçün xarakterikdir. Differensiasiya çətinlikləri olduqda genetik müayinələr aparılmalıdır. Az hallarda xəstələrə "Təyin olunmayan kolit" diaqnozu qoyulur .
- **Kəskin appendisiti** Crohn xəstəliyindən differensiasiya etmək çətindir, və əksər hallarda səhih diaqnoz əməliyyat vaxtı qoyulur. Əməliyyatönu dövrədə şübhələr yarandıqda KT faydalı ola bilər.
- **Bağırsağın vərəmi** mədə-bağırsaq traktının hər yerində rast gəlinir. Lakin qalça bağırsağın distal hissəsi hər 2 patologiyada daha çox zədələnir. Differensiasiya çətinlikləri bu amillə və klinik oxşarlıqlarla bağlıdır. KT-nin informativliyi azdır, çünki hər 2 halda bağırsağın divarının və çözün qalınlaşması, limfadenopatiya müəyyən edilir. Differensiasiya prosesində anamnez, genetik müayinələr və biopsiya materialının patohistoloji müayinələrinin nəticələri faydalı ola bilər. Lakin əksər hallarda diaqnoz bağırsağın zədələnmiş hissəsinin rezeksiyasından sonra (bağırsaq vərəmində cərrahi müalicə tövsiyə olunur) qoyulur.
- **Limfoma** Crohn xəstəliyindən görüntüləmə (KT/MRT) əlamətləri ilə differensiasiya oluna bilər. Lakin diaqnozun verifikasiyası üçün biopsiya alınması vacibdir.
- **Karsinoma** yalnız patomorfoloji müayinələrin nəticələri əsasında Crohn



xəstəliyindən differensiasiya olunur. Bəzi xəstələrin nazik bağırsağından biopsiya üçün material götürmək mümkün olmur və ya bioptatın histoloji müayinələrinin nəticələri yanlış (yalançı müsbət və ya yalançı mənfi) olur. Belə hallarda bağırsağın zədələnmiş hissəsinin rezeksiyası vacibdir.

### *Xəstəliyin ağırlıq dərəcəsinin təyini*

- Klinik praktikada Crohn xəstəliyinin ağırlıq dərəcələri ilə əlaqədar bir neçə təsnifat istifadə edilir: Crohn's Disease Activity Index (CDAI), Harvey-Bradshaw Index (HBI).
- Sadə klinik təsnifata görə xəstəliyin 4 dərəcəsi ayrılır:
  - » **Asimptomatik**;
  - » **Yüngül dərəcə** - oral qidalanma rahatsızlıq vermir (diarreya və ağrı olmur), dehidratasiya, qarında ağrılar, kütlə, bağırsaq keçməzliyi, sepsis əlamətləri və arıqlama olmur;
  - » **Orta dərəcə** - oral qidalanma rahatsızlıq verir (qarında ağrılar, ürəkbulanma, qusma), hərarət, anemiya və arıqlama müşahidə olunur;
  - » **Ağır dərəcə** - qlükokortikoid və digər immunomodulyator müalicəsinə baxmayaraq xəstələrin vəziyyətinin yaxşılaşması baş vermir və ya kaxeksiya, toksik-septik əlamətlər və cərrahi ağırlaşmalar (abses, fleqmona, kəskin peritonit, kəskin bağırsaq keçməzliyi) meydana çıxır.

### **Müalicə**

- Crohn xəstəliyinin spesifik müalicə üsulu yoxdur. Mövcud konservativ və cərrahi əməliyyat üsulları iltihabın şiddətinin və residivlərin tezliyinin azaldılmasına, remissiya vəziyyətinin uzadılmasına, ağırlaşmaların profilaktikası və müalicəsinə yönəlmişdir (**Şəkil 4**).

### *Konservativ müalicə tədbirləri:*

- iltihabəlehinə müalicə: aminosalisilatlar- (mesalazin, sulfosalazin);
- immunosupressor terapiya (azatioprin, steroid preparatları - prednizolon, hidrokortizon, budesonid);
- antibiotikoterapiya (siprofloksasin, metronidazol);
- infliximab (anti-TNF $\alpha$ ) və
- dietik (əsirgəyici) qidalanma *aidir*.

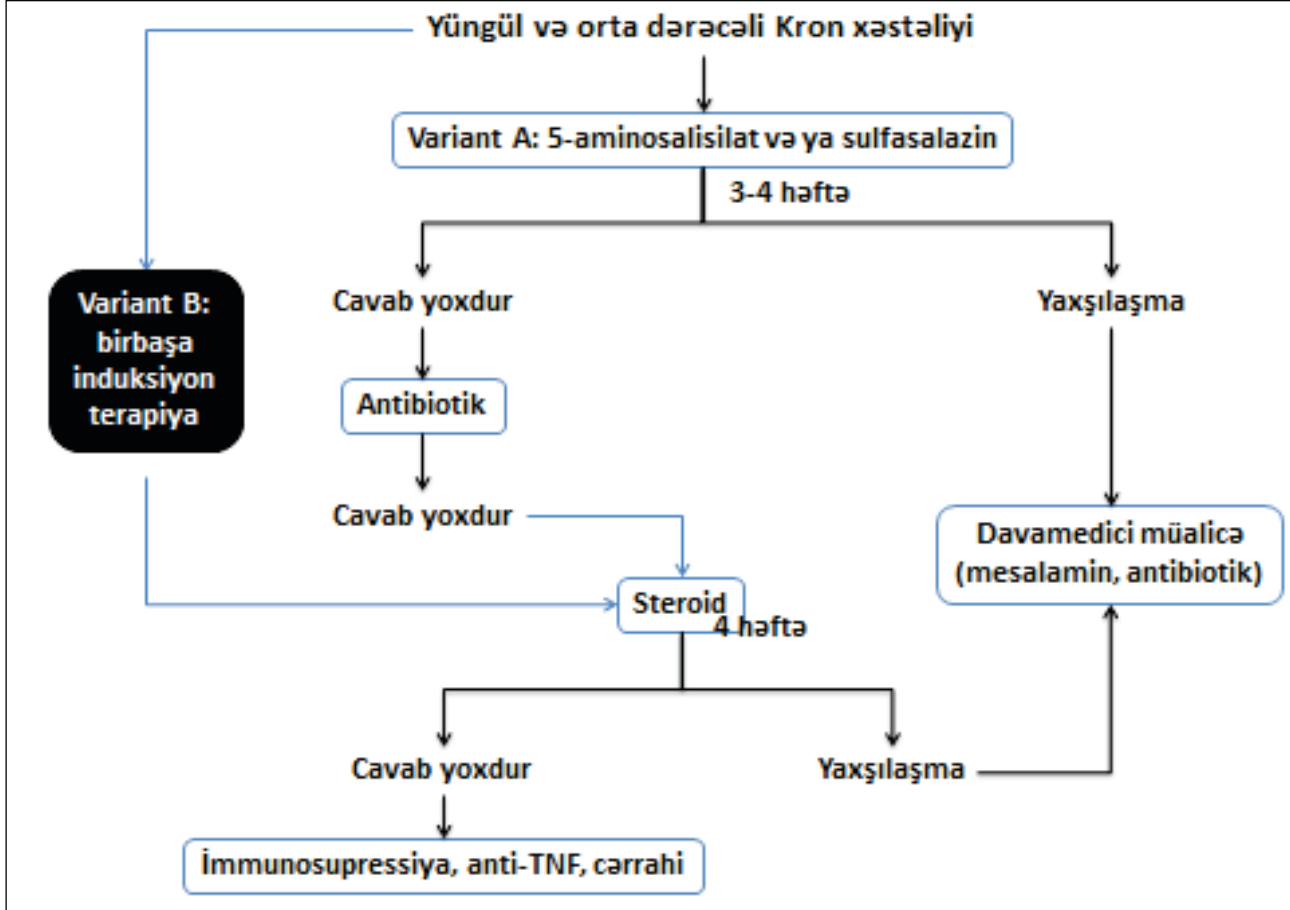
### *Cərrahi müalicə*

- **Cərrahi müalicə** palliativ xarakter daşıyır, əsasən ağırlaşmalarda və konservativ müalicəyə tabe olmayan bəzi hallarda göstərişdir:
  - » obstruksiya (ən çox rast gələn göstərişdir);
  - » perforasiya (abses, daxili və xarici fistullar, kəskin peritonit);
  - » massiv qanaxma;
  - » neoplastik proseslərdən differensiasianın çətinlikləri (mümkünsüzlüyü).

- Crohn xəstəliyində laparoskopik yol ilk seçimdir və aşağıdakı cərrahi əməliyyatlar aparılır:
  - » bağırsağın zədələnmiş hissəsinin rezeksiyası;
  - » strikturoplastika;
  - » abses(lər)in sanasiyası və drenajı.
- Əməliyyatdan sonra profilaktik məqsədlə uzunmüddətli mesalazin və metronidazol istifadəsi tövsiyə olunur.
- **Diqqət!!!** Kəskin appendisit diaqnozu və ya şübhəsi ilə laparotomiya və ya laparoskopiya zamanı xəstədə Crohn xəstəliyinə şübhələr yaranarsa və kor bağırsağ iltihablı deyilsə terminal ileitə görə distal ileuma toxunmama və appendektomiya, kor bağırsağ iltihablıdırsa ileosekal rezeksiya və appendektomiya icra oluna bilər.

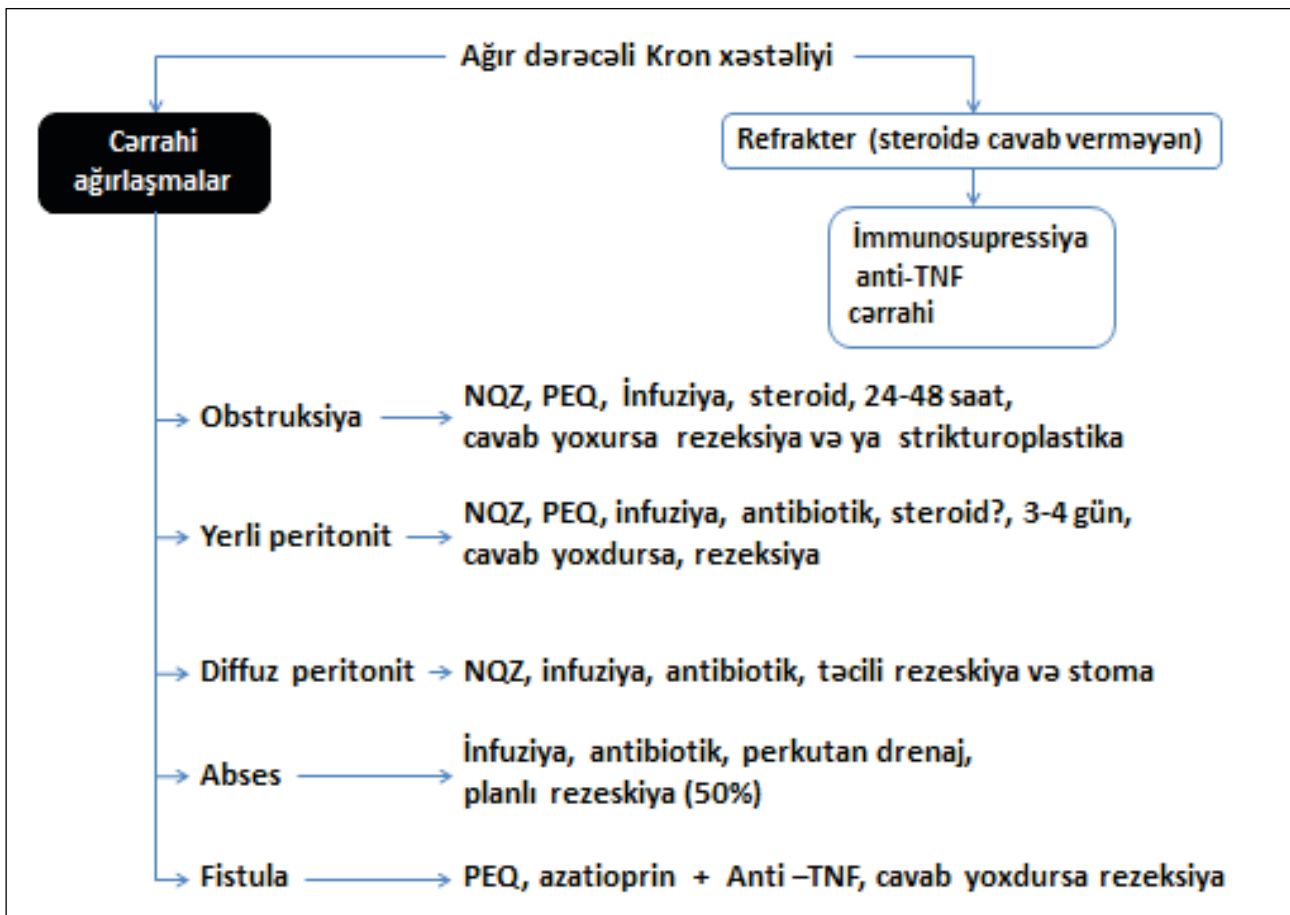
### Müalicə üsulunun seçimi

- Müalicə üsulunun seçimində xəstəliyin ağırlıq dərəcəsinə əsaslanılır:
  - » Yüngül və orta şiddətli iltihab prosesi zamanı konservativ müalicə təyin edilir: əsirgəyici pəhriz və mesalazin müalicəsi başlanır, müalicəyə cavab olmadıqda antibiotik əlavə edilir. Müsbət reaksiya alınmadıqda steroid preparatı təyin olunur. Müalicə yenə effektiv olarsa anti-TNF və nəhayət son addım kimi cərrahi müalicə seçilir.



Şəkil 4. Crohn xəstəliyinin müalicəsi

- **Ağır dərəcəli Crohn xəstəliyində** müalicəyə steroid və antibiotik təyini ilə başlanılır, müsbət cavab alınmadıqda anti-TNF və ya cərrahi müalicə edilir.
- **Cərrahi ağırlaşmalara** görə uyğun müalicə üsulu seçilir: bağırsağın obstruksiyası ilk 24-48 saat müddətlərində (işemiya əlamətləri yoxdursa) konservativ müalicə edilir, müalicəyə müsbət cavab olmasa cərrahi əməliyyat göstərişdir. Diffuz peritonitdə əməliyyatönu hazırlıqdan sonra təcili əməliyyat – bağırsağın zədələnmiş hissəsinin rezeksiyası və stoma qoyulması məqsəduyğundur. Lokal peritonitlərdə antibiotikoterapiya aparılır, effekt olmazsa cərrahi əməliyyat tövsiyə olunur. Abseslər zamanı antibiotikoterapiya və perkutan drenaj, sonra bağırsağın rezeksiyası məsləhət görülür (cərrahi əməliyyat residivlərin tezliyini aşağı salır). Fistulların (daxili və xarci) ən effektiv müalicəsi azatioprin və Anti-TNF preparatlarının kombinasiyası ilə əldə edilir. Bu müalicə əksər hallarda fistulların bağlanmasına şərait yaradır. Konservativ müalicəyə cavab verməyən xəstələrdə bağırsağın fistulgəzdirici hissəsi sağlam toxuma hədlərində rezeksiya olunmalıdır (**Şəkil 5**).
- Perianal lokalizasiyalı Crohn xəstəliyində zədələnmənin xarakterinə uyğun müalicə üsulu seçilməlidir:
  - » Anal çatlarda standart konservativ müalicə aparılmalı (nəcisin durulaşdırılması, isti vannalar, nitroqliserin və ya kalsium kanalı



*Şəkil 5. Crohn xəstəliyini ağırlaşmasının müalicəsi*

blokatorları, məlhəm müalicəsi), effektiv hadisələrdə yans finkterotomiya icra olunmalıdır;

- » Perianal fistullarda müalicə üsulunun seçimi prosesin ağırlıq dərəcəsindən asılıdır. Yüngül dərəcəli fistullar konservativ müalicə (oral və ya lokal metronidazol, və ya siprofloksasin) edilməlidir. Ağır dərəcəli perianal fistullar zamanı konservativ və cərrahi üsulların kombinasiyası (antibiotik müalicəsi, immunosupressiya və ya anti-TNF, kövşək seton) effektiv olur. Çox ağır formalarda prokterotomiya icra edilməli və süni anus qoyulmalıdır.
- » Anal abseslərdə antibiotik, drenaj və əmələ gələn fistlunun müalicəsi aparılır.
- » Anal stenozlarda dilatasiya tövsiyə edilir
- » Hemorroidlərdə konservativ müalicə tövsiyə edilir.
- Duodenal obstruksiyada ən çox stenoz və fistullar rast gəlinir. Bu xəstələrdə duodenumun rezeksiyası ilə müqayisədə gastroenterostomiya daha effektivdir;
- Kolon lokalizasiyalı segmentar obstruksiyalarda rezeksiya, geniş həcmli obstruksiyalarda kolektomiya, toksik meqakolonda isə total kolektomiya tövsiyə edilir.

# NAZİK BAĞIRSAĞIN İŞEMİK XƏSTƏLİKLƏRİ

## Tərif

- Nazik bağırsağın arterial və ya venoz qan təchizatının kəskin və ya xronik pozulması nəticəsində baş verən işemik zədələnmədir.
- Zədələnmə səviyyəsi atrofiyadan qanqrenaya qədər böyük diapazonda dəyişir.
- İşemik patologiya mezenteral tromboz, bağırsağ infarktı və b. adlarla da tanınır.

## Təsnifat

- Səbəb və klinik gedişinə görə nazik bağırsağın işemik xəstəlikləri 4 klinik formaya ayrılır:
  - » Kəskin arterial tıxanma (kəskin işemiyaların 60-70%-i)
  - » Kəskin qeyri-okkluziv işemiya (kəskin işemiyaların 20-30%-i)
  - » Kəskin venoz tromboz (kəskin işemiyaların 5%-i)
  - » Xronik arterial işemiya

## KƏSKİN ARTERİAL TIXANMA

## Tərif

- Bağırsağ arteriyalarının tromboemboliyası və ya trombozu nəticəsində meydana çıxan kəskin işemik zədələnmədir, işemiya, nekroz, perforasiya və kəskin peritonitlə ağırlaşır.

## Diagnostik əlamətlər

- Kəskin başlayan və saatlarla davam edən şiddətli qarın ağrıları
- Proqressiv pisləşmə - şok, sepsis və orqan(lar) yetməzliyinin meydana gəlməsi
- KT-angiografiyada arterial tıxanma və bağırsağ ödemli
- Laparotomiya zamanı işemiya və nekroz görünməsi

## Rastgəlmə

- Mezenterial arteriyaların tıxanması nazik bağırsağın ən çox rast gəlmən kəskin işemik xəstəliyidir, 60-70% hallarda rast gəlinir.

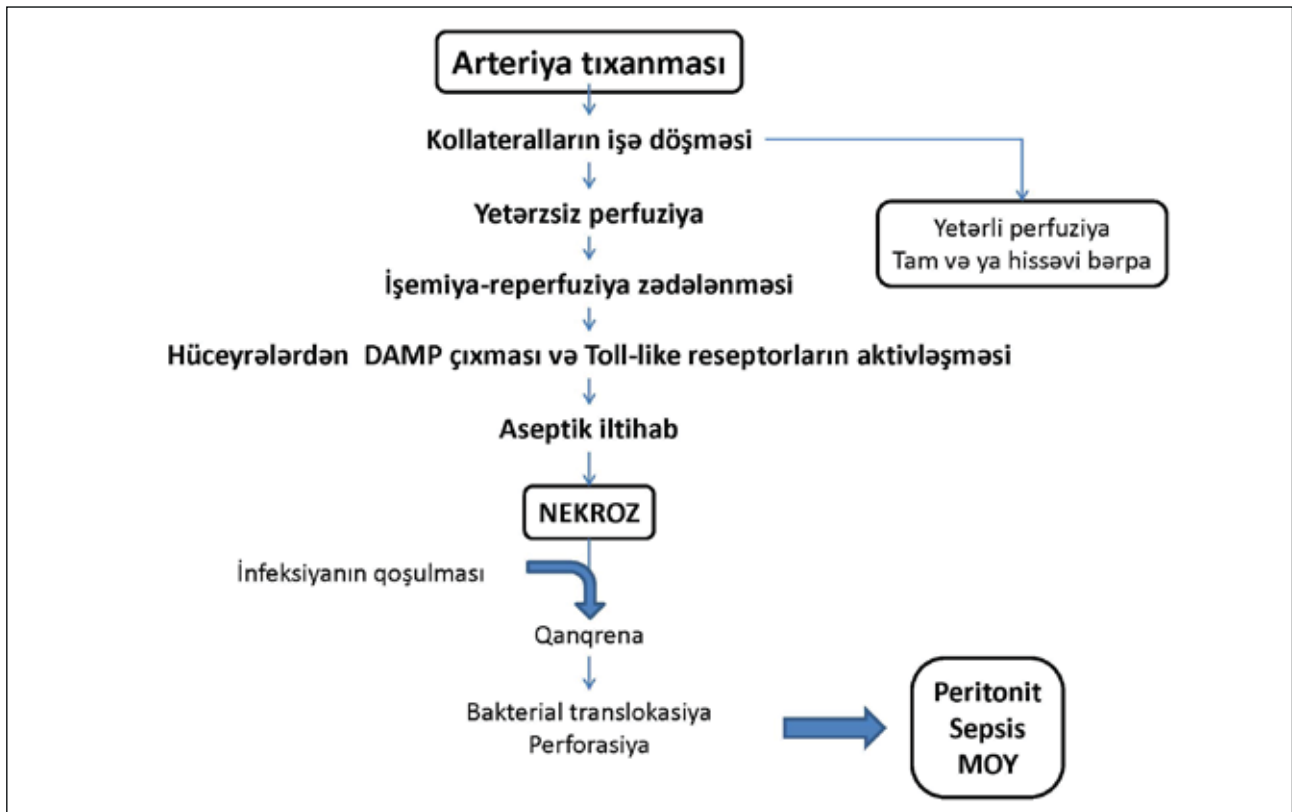
## Səbəblər

- Arterial tıxanmanın səbəbləri arasında emboliya (50%) və arterial trombozlar ilk yerləri tutur (25%).

- Embolların mənbəyi adətən kəskin miokard infarktı və atrial fibrilyasiya vaxtı ürəkdə əmələ gələn mural tromblardır.
- Çöz arteriyalarının trombozu isə adətən ateroskleroz mənşəli olur.
- Vaskulitlər və hiperkoagulasion vəziyyətlər trombozların nadir səbəbləridir.

### Patogenezi

- Magistral arteriyaların kəskin tıxanmasından dərhal sonra 2 proses başlayır (*Şəkil 1*).
  - » qoruyucu proses olan kollateralaların işə düşməsi
  - » işemiya, reperfuziya və iltihab zədələnməsi.
- Kollateral qan təchizi yetərli olmadıqda bağırsağın işemiyası, sonra reperfuziya zədələnmələri (İRZ) başlayır.
- İşemik zədələnmədə oksigen azlığına bağlı enerji defisiti önəmli rol oynayır.
- Zədələnməmiş hüceyrələrdən çıxan və dağılmaya aid molekulyar paternlər (DAMP) adlanan maddələr leykositlərin reseptorlarına (Toll-like reseptorlar) birləşərək onları (leykositləri) aktivləşdirir və aseptik iltihabı başladır.
- Ardıcıl gədən bu 3 zədələyici proses bağırsağın nekrozu ilə tamamlanır. Sonuncu, 4-cü zədələyici amilin – infeksiyanın qoşulması ilə bağırsağın qanqrenası baş verir.
- Arterial okluziyalarda ilk olaraq selikli qişanın xovları zədələnir. 3 saat ərzində onlar nekrozlaşır, xoralaşır, qanaxmalar və bakterial translokasiya baş verir. 6 saatdan sonra nazik bağırsağın bütün qişaları nekrozlaşır.



*Şəkil 1. Kəskin arterial tıxanmanın patogenezi*

### Klinik gediş və ağırlaşmalar

- Kəskin arterial tıxanmanın klassik gedişində şərti olaraq 3 mərhələ ayırd edilir:
  - » işemiya
  - » nekroz
  - » peritonit
- İlk işemiya mərhələsi qarında şiddətli qəfləti ağrılarla başlayır və təxminən 3-6 saat davam edir.
- Bir neçə saat sonra nazik bağırsağın nekrozuna görə qarın ağrıları azalır, lakin tam keçmir və daimi xarakter alır. Bu zaman bağırsaq qanaxmaları baş verə bilər.
- Bağırsağın nekrotik hissəsinin perforasiyası hesabına qabarıq kəskin peritonit, abdominal kompartaman (qarındaxili hipertenziya) əlamətləri ortaya çıxır və orqan yetməzlilikləri başlayır.
- Mezenterial tromboz ağır gedişli və progressiv xəstəlikdir, adətən yüksək letallıq (50-90%) göstəricisi ilə seçilir.

### Ağırlaşmalar

- Peritonit
- Sepsis
- Orqan yetməzlilikləri

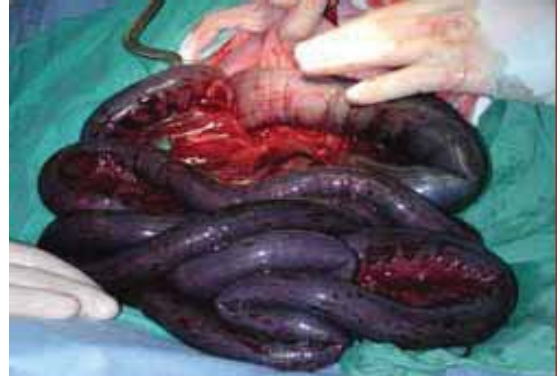### Klinika və diaqnostika

#### Şübhə

- Bu xəstəliyə yüksək şübhə yaradan əlamətlərə aiddir:
  - » Ani başlayan şiddətli qarın ağrıları ən xarakterik əlamətidir. Ağrılar şiddətinə görə kəskin pankreatit, bağırsağın stranqulyasiyası, aortanın anevrizmasının partlaması zamanı rast gələn ağrılara bənzəyir.
  - » Ağrılar adətən narkotik analgetiklərin təsirindən aradan qalxmır.
  - » Şiddətli ağrılara baxmayaraq qarın əlamətlərinin olmaması və ya çox zəif təzahür etməsi xəstəliyin erkən mərhələləri üçün xarakterikdir. Ona görə də bəzən bu **“ağrı-qarın uymazlığı”** əlaməti adlandırılır.
  - » Ağrılar fonunda qanlı ifrazat və nəcis ifrazından sonra ağrıların azalmaması.
  - » Miokard infarktı və aritmiyalardan sonra ağrıların baş verməsi.
  - » Xəstənin ümumi vəziyyətinin bir neçə saat ərzində progressiv pisləşməsi.
  - » Gec mərhələlərdə kəskin peritonit və kompartman əlamətləri.
  - » Leykositoz, amilaza və CRP-nin artması qeyri-spesifikdir, qaraciyər arteriyasının yanaşı trombozunda qaraciyər enzimlərinin miqdarı da yüksələ bilər.
  - » İnfuziyaya və oksigenasiyaya baxmayaraq asidozun davam etməsi və qanda bağırsağa bağlı kreatinin kinazanın (BB-KK) artması daha xarakterikdir.

### *Diaqnozun dəqiqləşdirilməsi*

- Mezenterial arterial trombozun spesifik klinik, laborator və standart görüntülemə əlamətləri yoxdur. Diaqnoz yüksək şübhə əlamətlərinə və differensiasiyaya əsaslanaraq, KT-angioqrafiya və ya diaqnostik laparotomiya (laparoskopiya) ilə dəqiqləşdirilir.
- Differensial diaqnostika və **diaqnozun dəqiqləşdirilməsi** üçün ilk seçim KT-angioqrafiyadır. Əməliyyatönu müayinələrin, o cümlədən KT-angioqrafiyanın diaqnozu dəqiqləşdirmə imkanları 60-70%-dir.
- Mezenterial arterial trombozu olan xəstələrin yarısından çoxunda dəqiq diaqnoz gec, əməliyyat zamanı qoyulur. Əməliyyat vaxtı erkən mərhələlərdə nazik bağırsağın divarının avazıması, pulsasiyanın itməsi, gec mərhələlərdə isə lokal və ya geniş qanqrena, perforasiya, kəskin peritonit müəyyən edilir.



*Şəkil 2. Cərrahi əməliyyat*

### *Diaqnostik əlamətlər*

- Kəskin başlayan və saatlarla davam edən şiddətli qarın ağrıları
- Proqressiv pisləşmə - şok, sepsis və orqan yetməzliyi
- KT-angioqrafiyada arterial tıxanma və bağırsağın divarının ödemli
- Laparotomiya zamanı bağırsağın işemiyası və nekrozu

### *Differensial diaqnoz*

- Mezenterial arterial trombozu stranqulyasiyadan, xüsusilə kəskin pankreatitdən differensiasiya etmək lazımdır. Çünki, kəskin pankreatit əsasən konservativ müalicə, tromboz və stranqulyasiya isə təcili cərrahi müdaxilə tələb edir.
- Mezenterial arterial tromboz və kəskin pankreatit şiddətli ağrılarla başlayır, "ağrı-qarın uymazlığı" olur, xəstələrin ümumi vəziyyəti proqressiv pisləşir, qanda amilaza artır. Kəskin pankreatit zamanı KT-də pankreasın ödemli, həcmnin böyüməsi, parapankreatik maye və infiltrasiya müəyyən edilir. Tromboz üçün bağırsağın divarının qalınlaşması, damar bloku daha xarakterikdir. Endoskopik olaraq selikli qişanın kəskin avazıması və nekroz sahələri görünə bilər.

### *Müalicə*

- Nekroza qədərki mərhələdə revaskulyarizasiya, nekroz olduqda isə rezeksiya və təkrar yoxlama mezenterial arterial trombozum əsas müalicə prinsipləridir.
- Kəskin peritonit və ya perforasiya əlamətləri olmadıqda və əməliyyatdan əvvəl dəqiq diaqnoz qoyularsa angioqrafik revaskulyarizasiya üsullarından biri seçilə bilər: stent qoyulması, embolektomiya



- Əməliyyat vaxtı mezenterial arterial tromboz müəyyənləşdirildikdə və bağırsağın nekrozu olmadıqda revaskulyarizasiya əməliyyatı (embolektomiya, stent qoyulması, yan-yol (şuntlama) əməliyyatı) icra edilir.
- Kəskin peritonit əlamətləri olarsa təcili laparotomiya edilir, sağlam sərhədlərdə nekrotik bağırsağ hissəsinin rezeksiyası yerinə yetirilir, situasiyadan asılı olaraq anastomoz və ya stoma qoyulur. İmkan olarsa rezeksiya ilə birlikdə revaskulyarizasiya edilə bilər. Anastomoz qoyularsa, 24-48 saat sonra relaparotomiya və ya laparoskopiya vasitəsi ilə anastomoz bölgəsi və bağırsağın vəziyyəti qiymətləndirilməlidir (**Şəkil 2**).
- Bəzi xəstələrdə bağırsağın bütün hissələri, hətta qaraciyər və mədə arteriyaları da trombozlaşır. Bu hal inkurabel vəziyyət kimi qəbul edilir.

### KƏSKİN QEYRİ-OKKLUZİON İŞEMİYA

- Bağırsağın böyük arteriyaları və venalarında tıxanma olmadan işemiyanın baş verməsidir.
- Kəskin qeyri-okkluziv işemiya kəskin işemiyalar arasında təxminən 25% hallarda rast gəlinir.
- Adətən şok, aritmiya və septik xəstələrdə olur.
- Kiçik damarların spazmı işemiyanın baş verməsində əsas mexanizm hesab edilir. Məlumdur ki, şok vəziyyətlərində qoruyucu mexanizm kimi splanxik vasokonstriksiya baş verir, nəticədə dövr edən qanın həcmi 20-25% artır. Xovların arteriolalarının spazmı hesabına arterial qan arterio-venoz şuntlardan birbaşa venoz sistemə keçir, xovlarda perfuziya kəskin azalır, işemiya və nekroz baş verir.
- İşemiya və nekroz adətən selikli qişadan başlayır və seroz qişaya doğru davam edir.
- Qeyri-okkluziv işemiyanın gedişi daha ağırdır və 90% letallıqla nəticələnir. Letallığın başlıca səbəbləri zədələnmənin diffuz xarakterli olması, əsas səbəbin (şok, sepsis, DDL-sindromu) aradan qaldırılmaması, diaqnostik çətinliklər və cərrahi müalicənin gecikməsidir.
- Kritik xəstələrdə qarın ağrılarının olmaması, şokun davam etməsi, bədən hərəkətinin, asidozun, amilazanın, CRP və leykositozun izah olunmayan artması, bağırsağ qanaxmaları mezenterial işemiyaya şübhə yaradan əlamətlərdir.
- Okkluziv işemiyadan fərqli olaraq ağrılar qəflətən başlanır və çox şiddətli olur. Lakin digər əlamətlər (erkən mərhələlərdə qarın əlamətləri zəif, gec mərhələlərdə isə kəskin peritonit və sepsis) oxşardır.
- KT-arterioqrafiyada magistral damarların tıxanması müəyən edilmir. Lakin endoskopiya zamanı selikli qişanın nekrozu və xoralaşması görünə bilər.
- Erkən mərhələlərdə əsas xəstəliyin müalicəsi ilə yanaşı arteriyadaxili vazodilatatorların (papaverin və ya prostoqlandin) yeridilməsi effektiv ola bilər.

- Cərrahi əməliyyat adətən digər cərrahi xəstəliklərin inkarı (diaqnozun dəqiqləşdirilməsi) üçün edilir, vizual (makroskopik) nekroz sahələri rezeksiya olunmalıdır. Lakin əksər hallarda cərrahi əməliyyat faydasız olur.

### MEZENTERIAL VENALARIN KƏSKİN TROMBOZU

- Mezenterial venaların trombozu kəskin mezenterial işemiyalar arasında təxminən 5% hallarda rast gəlinir.
- Portal hipertenziya, hiperkoagulyasiya vəziyyətlər, kəskin travma, kəskin pankreatit, stranqulyasiya (boğulmuş yırtıq, bağırsağın burulması, invaginasiyası və b.) və digər abdominal sepsitik xəstəliklər venoz trombozun mühüm səbəbləridir.
- Venoz tromboz periferiyadan mərkəzə doğru (adətən stranqulyasiyada) və ya əks istiqamətdə inkişaf edə bilər.
- Bağırsağ dəyişikliklərinin genişliyi və ağırlığı trombozun yayılmasından, dərəcəsindən, damarın diametrindən asılı olaraq dəyişkəndir: müvəqqəti (ötəri) işemiyadan total nekroza qədər.
- Klinik gediş də prosesin səviyyəsinə uyğundur, dəyişkəndir. Asimptomatik klinika və ya kəskin qarın ağrıları, hətta şok əlamətləri rast gəlinir. Ağrılar arterial trombozun klinikası ilə müqayisədə xeyli zəif intensivlikli olsa da davamlı xarakter daşıyır. Qanaxma əlamətləri olur, bəzən kəskin assit əmələ gəlir. Hemodinamika az hallarda pozulur, tromboz qapı venasına yayılarsa, sarılıq və qaraciyər enzimlərinin artması müəyyən olunur.
- Arterial trombozda olduğu kimi yüksək sübhə əlamətlərinə əsaslanaraq KT-angiografik müayinə ilə diaqnoz dəqiqləşdirilir.
- **Yüksək sübhə əlamətlərinə** aiddir:
  - » Portal hipertenziyada qaraciyərin qəflətən dekompensasiyası (sarılığın, assitin, enzimlərin qəfləti artması)
  - » Hiperkoagulyasiyalı xəstələrdə kəskin qarın əlamətləri, bağırsağ qanaxmaları
  - » Kəskin abdominal xəstəliklərdə xəstənin ümumi vəziyyətinin qəflətən pisləşməsi, kəskin peritonit, perforasiya əlamətləri, sepsisin ağırlaşması, assitin artması və s.
- Diaqnozun dəqiqləşdirilməsi üçün KT-angiografiya ən effektiv müayinədir. Venalarda trombun görünməsi və çözün ödemləşməsi xarakterik əlamətlərdir. Bəzən diaqnoz kəskin qarın və abdominal travmalara görə aparılan laparotomiya zamanı təyin edilir (çözün qalınlaşması, kəsilən venaların mənfəzində trombların görünməsi).
- Antikoagulyantlar tətbiq edilməli və göstərişə görə bağırsağın rezeksiyası icra olunmalıdır.
- Bağırsaqda nekroz yoxdursa antikoagulyant müalicələr başlanılır. Fibrinolotiklərin rolu mübahisəlidir.
- Bağırsağın nekrozu əlamətləri (peritonizm, perforasiya, sepsis, asidoz və s.) cərrahi əməliyyata mütəq göstərişdir: rezeksiya, anastomoz və təkrar yoxlamaq üçün relaparotomiya və ya kontrol laparoskopiya

**XRONİK BAĞIRSAQ İŞEMİYASI**

- Xronik bağırsağ işemiyası və ya abdominal angina arteriyaların ləng inkişaf edən daralmaları nəticəsində meydana çıxır.
- Atereskleroz xronik işemiyanın ən çox rast gələn səbəbidir, əksər hallarda digər damarlarda da ateresklerotik dəyişikliklər rast gəlir.
- Arteriyaların tədrici daralması nəticəsində kollateralların inkişafı başlayır və ciddi işemik əlamətlər baş vermir. Daralma artdıqca və kollateral çatmazlıq (kollateral hövzələrdə daralma olması) olduqda işemiya əlamətləri ortaya çıxır.
- Aşağı çöz arteriyasının təcrid olunmuş segmentar daralması ciddi işemiya törətmir. Çünki kollateral şəbəkə qan təchizini kifayət qədər kompensasiya edirlər. Yuxarı çöz arteriyasının və ya günəş kötüyünün təcrid olunmuş daralmalarında da işemiya əlamətləri qabarıq olmur. Lakin bu damarların hər ikisi daraldıqca xarakterik işemiya əlamətləri baş verir. Sakit halda işemiya zəif olur, lakin funksional yükləmədə (yemək vaxtı) işemiya əlamətləri bariz olur. Həmçinin bu xəstələrdə hər hansı səbəbdən (kardiogen və digər mənşəli şok) hipotenziya baş verərsə bağırsağın geniş nekrozları baş verə bilər.
- Yeməkdən sonra başlayan və 3-4 saat davam edən qarın ağrıları xəstəliyin xarakterik klinik əlamətidir. Xəstələr yeməkdən qorxurlar və ciddi arıqlayırlar. Anamnezdə digər damar ateresklerozlarının olması xəstəliyə şübhələri daha da artır.
- Digər mədə-bağırsağ xəstəlikləri endoskopik müayinələrlə inkar edilməlidir. KT dəqiqləşdirici müayinədir. Mezenterik arteriyalarda və günəş kötüyündə kirəcləşmə və daralma diaqnozu dəqiqləşdirir.
- Cərrahi revaskulyarizasiya əsas müalicə üsuludur.
- Mezenterik arteriyanın və günəş kötüyünün yan-yol (şunt) greftlə revaskulyarizasiyası ilk seçimdir.
- Alternativ olaraq aortanın və ya magistral arteriyaların endarterektomiyası əməliyyatları seçilə bilər.
- Əməliyyatdan sonra revaskulyarizasiya sindromu (ağrılar, taxikardiya, bağırsağın ödemə, leykositoz) baş verərsə, ilk növbədə KT-angiografiya ilə arterial tromboz inkar edilməlidir. Revaskulyarizasiya sindromu adətən müvəqqəti xarakter daşıyır və splanxik vazokonstrukturlarla (sandostatin, noradrenalin və s.) müalicə olunur.

# NAZİK BAĞIRSAĞIN TÖRƏMƏLƏRİ

## Tərif

- Nazik bağırsağın toxumasından inkişaf edən birincili və ya metastazlar nəticəsində meydana çıxan neoplastik törəmələrdir.

## Diaqnostik əlamətlər

- Asimptomatik və ya ağırlaşma əlamətləri (ağrılar, qanaxma, bağırsaq keçməzliyi, perforasiya, karsinoid sindrom və b.)
- KT/MRT-də kütlə təyini
- Endoskopik müayinədə törəmənin görünməsi
- Laparotomiyada və ya laparoskopiyada törəmənin müəyyən edilməsi
- Biopsiya materialı ilə dəqiqləşdirmə

## Növlər

<b>Törəmənin xarakterinə görə</b>	<b>Xoşxassəli törəmələr</b> <ul style="list-style-type: none"><li>• adenoma</li><li>• leyomioma</li><li>• lipoma</li><li>• neyrofibroma</li><li>• hamartoma</li><li>• Digər</li></ul> <b>Bədxassəli törəmələr</b> <ul style="list-style-type: none"><li>• adenokarsinoma</li><li>• karsinoid törəmələr</li><li>• gastrointestinal stromal törəmələr</li><li>• limfoma</li><li>• metastatik</li></ul>
-----------------------------------	--

## Rastgəlmə

- NB-ın neoplastik törəmələri qastriontestinal törəmələr arasında 2%, bütün törəmələr arasında isə 0,4% tezlikdə rast gəlik.
- Xoşxassəli törəmələr bədxassəli törəmələrdən daha çox rast gəlik.
- Törəmələr ən çox distal ileumda, sonra proksimal yeyunumda, ən az isə 12bb-da müəyyən olunur.
- Xoşxassəli törəmələr arasında ən çox adenoma, leyomioma, lipoma və fibromalar rast gəlik.
- NB-ın birincili bədxassəli törəmələri arasında ən çox adenokarsinoma,

karsinoid, stromal törəmələr və limfomalar rast gəlinir.

- Adenokarsinoma ən çox 12bb-da, karsinoidlər qalça bağırsaqda, stromal törəmələr isə acı bağırsaqda aşkar edilir.
- Abdominal və ekstraabdominal bədxassəli törəmələrin NB-da metastazlarına da rast gəlinir. Selikli qişaya metastazlar içərisində melanomaların metastazları ən çox müəyyən edilir. Seroz qişa tərəfdən metastazlar isə abdominal karsinomatozlarda çox rast gəlinir (yumurtalıq, kolon, mədə xərçəngi və b.).

### Risk faktorları

- Əksər törəmələr kimi NB törəmələrinin də səbəbi dəqiq məlum deyil. Lakin bədxassəli törəmələr üçün bəzi amillərin risk faktoru olması müəyyən edilmişdir.
  - » adenoma
  - » Crohn xəstəliyi
  - » ailəvi kanser sindromu
  - » digər orqanlarda kanser
  - » immunodefisit
- Mədə-bağırsaq traktının digər hissələri ilə müqayisədə NB-in neoplastik törəmələrinin nisbətən az rast gəlməsinin səbəbi dəqiq məlum deyil və bununla bağlı bir çox mülahizələr var:
  - » möhtəviyyatın maye tərkibli olması və kanserogen maddələrin durulaşdırılması selikli qişanın zədələnməsini azaldır;
  - » nazik bağırsaqda möhtəviyyatın qısa müddətdə qalması kanserogenlərlə təmas müddətlərini azaldır;
  - » anaerob bakteriyaların az olması kanserogenezi azaldır, zəngin limfoid follikullar və İgA qoruyucu rol oynayır;
  - » 12bb-da enterositlərin regenerasiyasını tənzimləyən çox güclü mexanizmlər mövcuddur ki, bu da kanserogenezi əngəlləyir.

### Klinika və diaqnostika

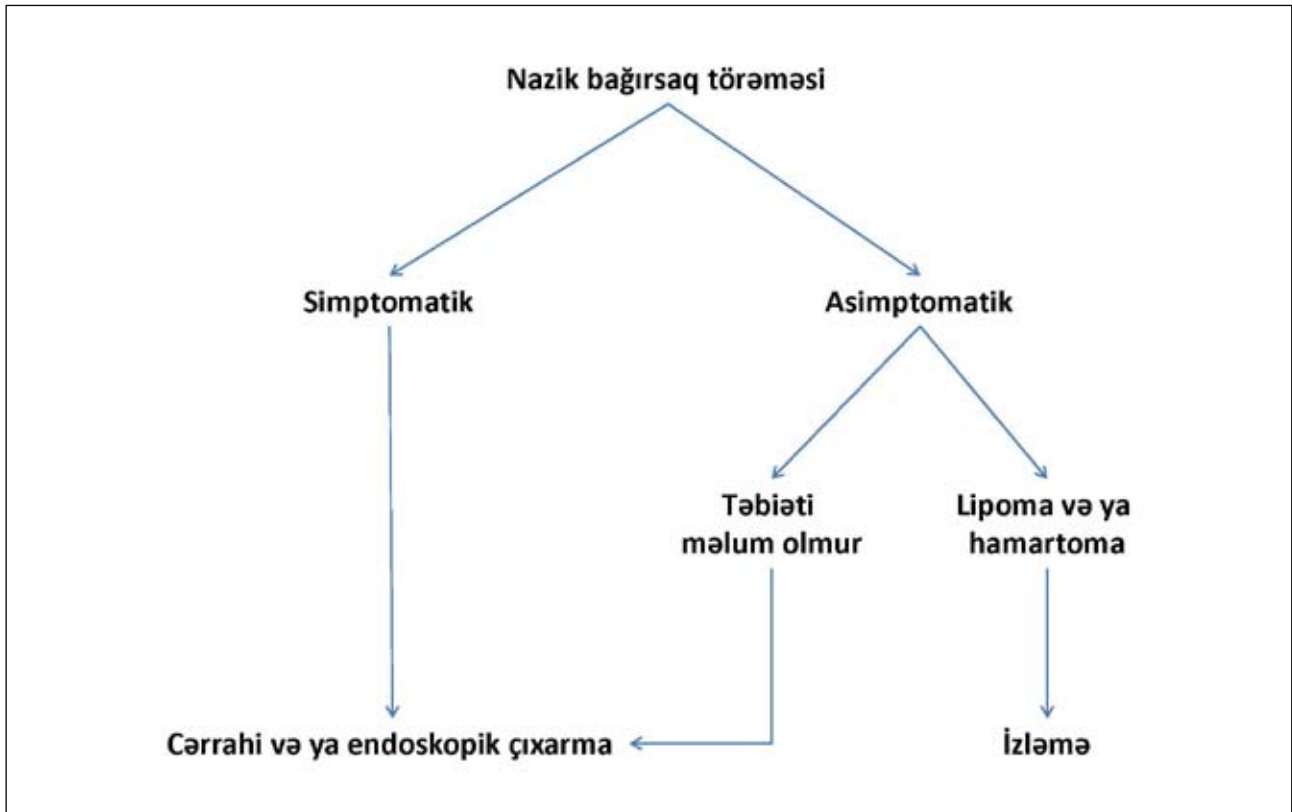
- Kiçik ölçülü NB törəmələri ağırlaşmalar törətmədikdə asimptomatik olurlar.
- Böyük törəmələr qanaxma, BK, nekroz və perforasiya kimi ağırlaşmalar törədirlər. Bu hallarda simptomlar meydana çıxır:
  - » ağrılar (sancışəkilli və təkrarlanan)
  - » urəkbulanma, qusma
  - » qanaxma
  - » BK
  - » perforasiya
  - » bəzi törəmələrin spesifik əlamətləri olur (karsinoid sindrom).
- Xoşxassəli törəmələr əksər hallarda (50-90%) asimptomatik gedişli olur, təsadüfi müayinələrdə aşkar edilir, ağırlaşma törətdikdə və ya çox böyük

ölçülərə çatdıqda klinik simptom müşahidə olunur.

- Bədxassəli törəmələrin əksəriyyəti (75%) klinik əlamətlərlə biruzə verirlər və ağrılar, qanaxma və BK ən çox rast gəlinən əlamətlərdir.
- Simptomatik törəmələrin əksəriyyəti bədxassəlidir.
- Klinik olaraq bəd- və xoşxassəli törəmələri fərqləndirmək çətin olur.
- Törəmələrin diaqnostikasında KT, MRT, endoskopiya tətbiq edilir, bəzən laparotomiya və laparoskopiyaya ehtiyac yaranır.
- Lipomalar istisna olmaqla törəmələri bir-birindən görüntüləmə müayinələri ilə fərqləndirmək əksər hallarda çətin olur.
- Diaqnoz histoloji müayinə, hətta immunohistokimya üsulları ilə verifikasiya edilir.

### Müalicə prinsipləri

- Neoplastik törəmələrin müalicə xüsusiyyətləri lokalizasiyası, xarakteri və klinik formasından asılı olaraq dəyişir.
- Ümumiyyətlə, bədxassəli törəmələrdə erkən müalicə göstərişdir və cərrahi müalicə ön plandadır. Ağırlaşmalar zamanı (perforasiya, BK, qanaxma) palliativ xarakterli cərrahi əməliyyatlar icra edilə bilər.
- Xoşxassəli törəmələrin bəzilərinin malqinizasiya potensialını (adenomalar), digərlərinin isə (leyomioma) bədxassəli törəmələrdən differensiasiyasının çətinliklərini nəzərə alaraq onların eksiziyası və ya rezeksiyası lazım gəlir. Yalnız lipomalar bu qaydadan istisnadır (**Şəkil 1**).

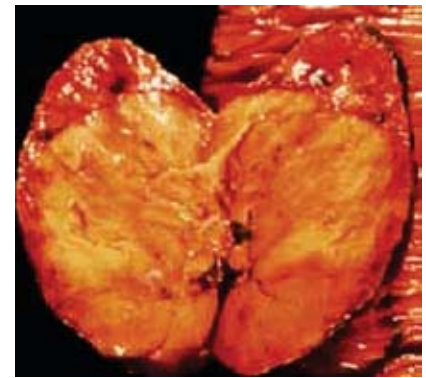
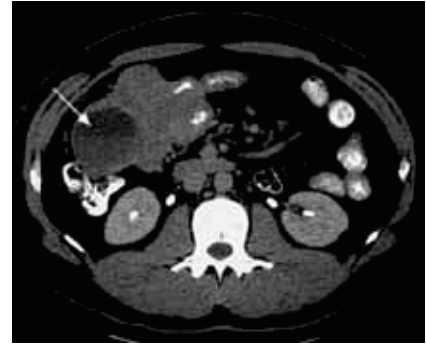

Şək. 1. Nazik bağırsağ törəmələrində müalicə

## XOŞXASSƏLİ TÖRƏMƏLƏR

### Leyomioma

- Leyomioma NB-in mezenximal hüceyrələrindən inkişaf edən və differensasiya olunmuş saya əzələlərindən ibarət törəmələrdir.
- Törəmələr ekstraluminal istiqamətdə inkişafa meyilli olduqları üçün klinik əlamətlər törətmədən böyük ölçülərə çata bilirlər. Mənfəzə doğru böyüyən leyomiomalar obstruksiya, nekroz və qanaxma ilə təzahür edirlər (**Şəkil 2**).
- Leyomiomalar 50-60% hallarda endoskopik USM ilə təyin olunur. Lakin onları görülmə üsulları və adi histoloji müayinə ilə gastrointestinal stromal törəmələrdən fərqləndirmək mümkün olmur və immunositokimyə müayinəsi lazım gəlir (leyomiomalarda CD117 antigeni neqativ, QİS törəmələrdə isə pozitiv olur). İmmunositokimyəyə qədərki dövrdə QİS törəmələrin əksəriyyəti leyomioma hesab edilirdi.
- Böyümə potensialına və bədxassəli törəmələrdən differensiasiyasının çətinliklərinə görə leyomiomaların rezeksiyası məsləhətdir.



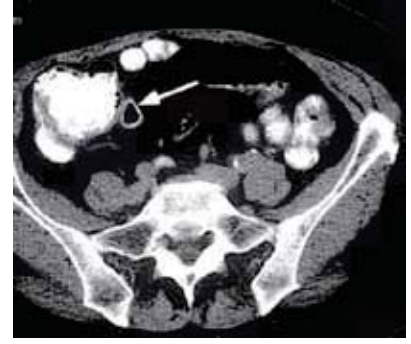Şəkil 2. Leyomioma.

### Adenoma

- Adenoma selikli qişadan inkişaf edən xoşxassəli törəmədir və 3 forması ayırd edilir:
  - » villioz
  - » tubulyar
  - » Burnet vəzi adenomaları.
- Bu törəmələr mukozadan qabarıq, adətən polipşəkilli və tək saylı (sporadik) olurlar. 12bb-da daha çox rast gəlinir. Ailəvi adenomatoz polipoz sindromunda çoxsaylı olurlar.
- Tubulyar və Burnet vəzi adenomalarının maliqnezasiya potensialı aşağıdır, villoz adenomalarda isə xeyli yüksəkdir.
- Əksər adenomalar asimptomatik gedişlidir, lakin qanaxma, BK və papilla Vater lokalizasiyasında mexaniki sarılıqla ağırlaşır.
- Maliqnezasiya potensialına görə adenomaların çıxarılması məsləhətdir. Kiçik adenomalar endoskopik, böyük adenomalar isə cərrahi yolla xaric edilməlidir.
- 2-3 sm-dən kiçik papilla Vater adenomalarının endoskopik, daha böyük adenomaların isə cərrahi üsullarla (ampulektomiya və ya pankreatoduodenektomiya) xaric olunması məsləhətdir. Ampulektomiyalardan sonra 30% hallarda residiv baş verir. Displaziya, maliqnezasiya əlamətləri, limfoadenopatiya, intraduktal yayılması olan adenomalarda pankreatoduodenal rezeksiya (Wipple əməliyyatı) göstərişdir.

### Lipoma

- Lipoma 12bb və qalça bağırsaqda çox rast gəlinir.
- Selikaltı əsas və ya seroz qişanın yağ toxumasından inkişaf edir. Maliqnezasiya ehtimalı yox dərəcəsinədir.
- Təsadüfi müayinələr zamanı aşkar olunur. Az hallarda obstruksiya və ya qanaxma ilə ağırlaşır.
- KT/MRT-də yağlı komponent (konqlomerat) görünür (**Şəkil 3**).
- Asimptomatik formalarda izləmə, ağırlaşmalar zamanı eksiziya tövsiyə olunur.



Şəkil 3. Lipoma.

### Hamartoma

- Təksaylı və ya çoxsaylı olur.
- Çoxsaylı hamartomalar Peutz-Jegher sindromunda rast gəlinir (dəri və selikli qişalarda piqmentasiyalar və mədə-bağırsaq sistemində çoxsaylı poliplər).
- Hamartomaların maliqnezasiya ehtimalı çox aşağıdır. Lakin qanaxma və BK kimi ağırlaşmalar törədirlər.
- Asimptomatik formalarda görüntüləmə üsulları ilə izləmə, ağırlaşmalar zamanı rezeksiya və polipektomiya tövsiyə olunur.

### Digər xoşxassəli törəmələr

- NB-da **hemangioma, endometrioma, neyrofibroma, fibroma** və b. xoşxassəli törəmələr rast gəlinir.
- Bu törəmələr qanaxma (hemangioma, endometrioma), obstruksiya (fibroma, neyrofibroma) ilə ağırlaşdıqda klinik əlamətlər meydana çıxır.
- Simptomatik törəmələrin endoskopik və ya cərrahi üsullarla çıxarılması tövsiyə olunur.

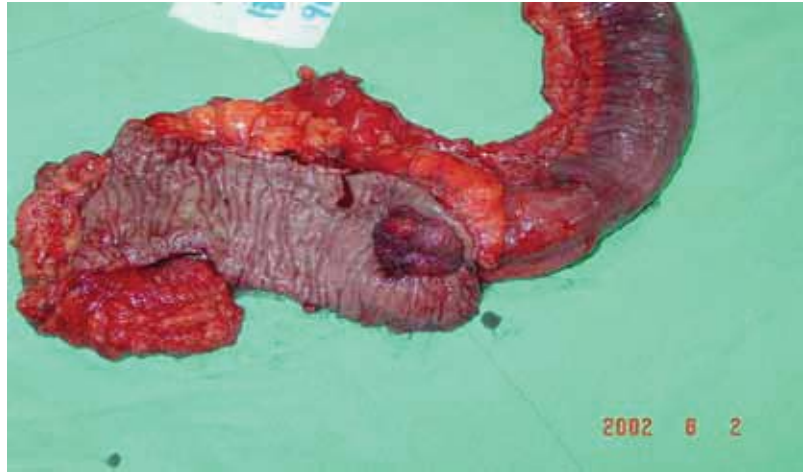## BƏDXASSƏLİ TÖRƏMƏLƏR

### Adenokarsinoma

- Adenokarsinomalar NB-ın ən çox rast gəlinən bədxassəli törəmələridir (25-40%). Selikli qişadan inkişaf edir və əksər hallarda (40%) 12bb-da yerləşirlər.
- Villioz adenomalar, polipoz sindromu, Crohn xəstəliyi, ailəvi qeyri-polipoz sindromu və kolon kanseri risk amilləri sayılır.
- Başlanğıcda əksər hallarda asimptomatik gedişli olur. Diaqnoz qoyulmuş xəstələrin əksəriyyətində (80%) metastazlar müəyyən edilir.
- Klinik əlamətlər lokalizasiyadan asılı olaraq fərqlidir. 12bb lokalizasiyasında ağrılar, obstruksiya (qusma, mexanik sarılıq) və qanaxma, distal lokalizasiyalarda isə obstruksiya və arıqlama daha çox rast gəlinir.
- Diaqnostika prosesində kontrastlı KT mühümdür. Duodenal lokalizasiyalarda duodenoskopiya və biopsiya materialının alınması diaqnozun histoloji verifikasiyasını təmin edir.
- Radikal rezeksiya əsas müalicə üsuludur. 12BB lokalizasiyasında pankreato-



duodenal rezeksiya və limfodisseksiya, distal ileum lokalizasiyasında ileumun və sağ kolonun rezeksiyası, orta hissələrdə yerləşdikdə isə bağırsağın və çözün limfa düyünləri ilə birlikdə *en bloce* rezeksiyası göstərişdir (**Şəkil 4**).



**Şəkil 4. NB-ın törəməsi (şişlə birgə preparatın görünüşü)**

- Radikal rezeksiyadan sonra 5-illik yaşam limfa düyünlərinə yayılma olan xəstələrdə 56%, olmayan xəstələrdə isə 85% təşkil edir. Metastazlar olan xəstələrdə orta yaşam müddəti 6 ildir.

### **Qastrointestinal stromal törəmələr**

- Mədə-bağırsaqsistemininsubepitelialtoxumasından,yənimezenximasından (stromasından) inkişaf edən törəmələr 2 qrupa ayrılır:
  - » çox rast gəlinən qastrointestinal stromal törəmələr (QİST)
  - » az rast gəlinən digər törəmələr (leyomioma, leyomiosarkoma, lipoma, liposarkoma, şvannoma, desmoid törəmələr və b.).
- QİST-in mənşəyi ilə əlaqədar 2 ehtimal mövcuddur:
  - » QİST mədə-bağırsaq sisteminin avtonom peristaltikasını tənzimləyən və əzələ-sinir xüsusiyyətli peysmeker hüceyrələrindən (interstisial Cajal hüceyrələri, mioneyronal hüceyrələr) inkişaf edir;
  - » Bağırsaq divarında CD34-pozitiv kök hüceyrələrin çoxalması və onların peysmeker hüceyrə fenotipinə differensiasiyası nəticəsində QİST inkişaf edir.
- QİST hüceyrələrini digər stromal törəmələrdən fərqləndirən xarakterik cəhət onların CD117 antigenini eksperssiya etməsidir. CD117 antigeni C-KİT proto-onkogenin məhsulu olan tirozin kinaza reseptorunun tərkib hissəsidir. Tirozin kinaza reseptoru şişin böyüməsində və angiogenezdə mühüm rol oynayan reseptordur (QİST-lər damarla zəngin törəmələrdir). C-KİT geninin mutasiyası tirozin kinaza reseptorlarının çoxalmasına və karsinogeneza səbəb olur.
- Mədə-bağırsaq traktının hər yerində QİST rast gəlir. Lakin mədədə (40-60%), acı və qalça bağırsaqlarda (25-30%) daha çox müəyyən olunur. 12bb (5%), yoğun bağırsaq (5-15%) və qida borusunda (1%) az rast gəlir. Hətta ekstraintestinal orqanlarda da (böyük piylik, çöz, retroperitoneal üzvlər və b.) bu törəmələr aşkar edilir.
- QİST ekstralüminal böyüməyə meyilli olduqları üçün erkən dövrlərdə

adətən asimptomatik gedişli olur və təsadüfi müayinələrdə aşkar edilirlər. Törəmə böyük ölçülərə çatdıqda qarında kütlə (40%), nekrozlaşdıqda isə peritondaxili və ya intestinal qanaxmalar (40%) və ağrılar (20%) baş verir. Bu törəmələr üçün obstruksiya xarakterik deyil (şiş ektralüminal inkişaf edir və yumşaqdır).

- Törəmənin diaqnostikasında və mərhələnin təyində kontrastlı KT ilkin metoddur. Lakin o, törəmənin təbiətini müəyyən etmək imkanlarına malik deyil. MRT isə QİST-i lipomalardan fərqləndirə bilir. Leyomiomaları digər selikaltı törəmələrdən fərqləndirmək üçün endoskopik USM ən həssas metoddur.
- Adi histoloji müayinədə QİST leyomioma ilə eyni görünür. QİST-in diaqnozu toxuma biopsiyasının immunohistokimyəvi müayinəsi, CD117 antigeninin təyini və ya C-KIT mutasiyasının genetik təyini ilə dəqiqləşdirilir.
- Rezektabel törəmələrdə əməliyyatını endoskopik və ya perkutan biopsiya tövsiyə olunmur. Biopsiya həm də metastatik şişlərdə kimyaterapiya növünün seçimi üçün vacibdir.
- QİST-in müalicəsində rezeksiya və kimyaterapiya tətbiq edilir.
- Kimyaterapiya üçün tirozin kinaza reseptorunun inhibitorları - imitinib və ya sunitinib preparatları istifadə edilir.
- Mərhələdən asılı olaraq müalicə üsulu seçilir.
- Yerli rezektabel QİST-də radikal rezeksiya və imitinib müalicəsi tövsiyə olunur (3 ilə qədər). Limfodisseksiyaya zərurət yoxdur, çünki QİST limfatik yox, hematogen yayılmaya meyillidirlər.
- Yerli yayılmış və metastaz vermiş QİST-də əvvəl imitinib müalicəsi təyin edilir. Törəmələr kiçilərsə cərrahi əməliyyat (radikal və ya sitoreduktiv əməliyyatlar) olunur. Proqressivləşmə davam edən xəstələrdə isə cərrahi əməliyyat məsləhət deyil. İmitinibə müsbət cavab verməyən hallarda sunitinib müalicəsi təyin edilə bilər.

### Limfoma

- NB-da birincili (bağırsağın öz limfa toxumasından inkişaf edən ekstranodal limfoma) və ikincili (limfa düyünlərindən inkişaf edən sistemik limfoma(lar) nın yayılması) limfomalar rast gəlinir.
- Birincili limfomalar ikincili limfomalardan dəfələrlə az rast gəlinir. Mədə-bağırsaq sistemində ekstranodal limfomalar ən çox maddədə və NB-da müəyyən edilir.
- Qlutein enteropatiyası, immunosupressiya, Crohn xəstəliyi və Campylobacter bakteriyalarının etioloji rolu ehtimal olunur.
- Klinik xüsusiyyətlərinə və hüceyrə tərkibinə görə NB-ın birincili limfomaları 3 qrupa bölünür:
  - » İmmunoproliferativ forma - əsasən mukozaya aid limfoid toxumadan inkişaf edən B-hüceyrə limfoması (MALT-limfoma və ya MALToma), ən çox (75%) rast gəlinir;
  - » Qlutein enteropatiyasına bağlı T-hüceyrə limfoması;

- » Digərləri (gıqant B-hüceyrə limfoması, Burkit limfoması, follikulyar limfoma).

### *Klinika.*

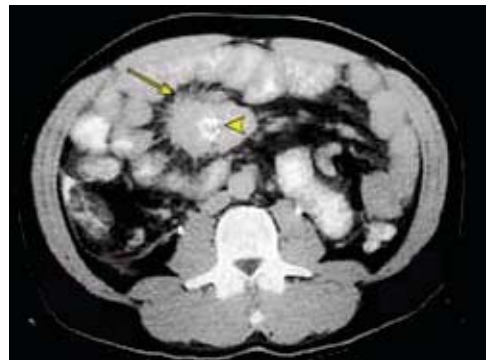- Limfomaların klinik əlamətləri müxtəlifdir. Ağrılar, diareya, malabsorbsiya və arıqlama, qarında kütlə, qanaxma və perforasiya rast gəlir.
- KT/MRT-də bağırsağın divarının qalınlaşması, bəzən kütlə görünür.
- Diaqnozun dəqiqləşdirilməsi üçün endoskopik və ya cərrahi üsulla götürülmüş biopsiya materialının histoloji müayinəsi mühümdür.
- Birincili limfomaları ikincili limfolardan fərqləndirmək üçün aşağıdakı meyarlar olmalıdır:
  - » periferik və divararalığı limfa düyünlərində tutulmaların olmaması;
  - » qan hüceyrələrində dəyişikliklərin olmaması;
  - » qaraciyər və dalaqda tutulmaların olmaması;
  - » törəmənin böyük hissəsinin bağırsaqda yerləşməsi;

### *Müalicə.*

- Törəməgəzdirici hissənin rezeksiyası, kimya terapiyası və radioterapiya üsulları tövsiyə olunur.
- Müalicə üsulunun **seçimində** klinik mərhələ və forma mühüm rol oynayır:
  - » lokal formalarda - bağırsağın segmentinin çözlə birgə rezeksiyası;
  - » diffuz formalarda - kimya- və (və ya) radioterapiya;
  - » metastatik formalarda – ağırlaşmaların (perforasiya, peritonit, qanaxma, BK) profilaktikası üçün bağırsağın rezeksiyası.

### **Karsinoid törəmələr (neyroendokrin törəmələr)**

- Karsinoid törəmələr (neyroendokrin törəmələr və ya APUD-omalar) bağırsağın selikli qişasının endokrin hüceyrələrindən (Kulchitsky, enteroxromaffin, APUD hüceyrələr) inkişaf edən törəmələrdir. Bəzi törəmələr I və II tip çoxsaylı neyroendokrin neo- və ya hiperplaziyalarla (ÇEN, rus və ingilis ədəbiyyatlarında MEN) ilə birgə rast gəlir (**Şəkil 5**).
- Son nomenklatura görə bu törəmələr **neyroendokrin törəmələr (NET)** adlandırılır.
- Boşluqlu üzvlərin NET-nə karsinoid, pankreasda isə adacıq şişləri deyilir.



*Şəkil 5. NET.*

### *Təsnifat*

- Klassik olaraq karsinoid şişlər embrional mənşəyi, differensiasiya səviyyəsi və hormonal aktivliyinə görə təsnif edirlər:

<b>Embional mənşəyinə görə</b>	<ul style="list-style-type: none"> <li>• “ön bağırsağ”da – (bronx, ağciyərlər, qida borusu, mədə, OBB və pankreas). Karsinoid törəmələrin az hissəsi yerləşir, hormonal aktiv deyillər;</li> <li>• “orta bağırsağ”da (soğulcanabənzər çıxıntı, acı, qalça və qalxan çənbər bağırsağ) karsinoid şişlərin əksəriyyəti (88%) yerləşir, hormonal aktivdirlər;</li> <li>• “arxa bağırsağ”da (kөndələn, enən, S-vari, düz bağırsağ və genitourinar sistem) az rast gəlinir, hormonal aktivdirlər.</li> </ul>
<b>Hormonal aktivliyinə görə</b>	<ul style="list-style-type: none"> <li>• Hormonal aktiv (karsinoid sindrom) - əsasən “orta bağırsağ” karsinoidləri;</li> <li>• Hormonal qeyri-aktiv – “ön” və “arxa bağırsağ” karsinoidləri.</li> </ul>
<b>Differensasiya səviyyəsinə görə</b>	<ul style="list-style-type: none"> <li>• Yüksək differensiasiyalı;</li> <li>• Aşağı differensiasiyalı.</li> </ul>

### *Gedişi*

- “Orta bağırsağ” karsinoidlərinin əksəriyyəti hormonal aktivdirlər və 40-dan çox bioloji aktiv maddə (serotonin, P substansiyası, neyrotenzin, gastrin, somatostatin, motilin, sekretin, prostoglandin və digər hormonlar) sintez edirlər. Qaraciyərə metastaz verdikdə karsinoid sindrom inkişaf edir. “Ön” və “arxa bağırsağ”dan inkişaf edən karsinoidlər adətən az miqdarda serotonin sintez edir və nadir hallarda karsinoid sindrom törədirlər.
- NB karsinoidləri kolon və appendiks karsinoidləri ilə müqayisədə daha aqressiv gedişə malikdirlər. Lakin ləng böyüyürlər. Ölçüləri 1 sm-ə qədər olan törəmələrdə nadir hallarda, 1-2 sm ölçülü şişlərdə xəstələrin yarısında, 2 sm-dən böyük törəmələrin isə əksəriyyətində metastazlar aşkar edilir.

### *Klinika və diaqnostika*

- NB-ın karsinoid törəmələri erkən mərhələlərdə simptomuz gedişlidir və təsadüfi müayinələrdə (KT, MRT və endoskopik müayinələrdə kütlə) müəyyən olunur. Böyük törəmələr, ağırlaşmalar və metastazlar oduqda yerli və ümumi əlamətlər inkişaf edir. Ağrılar, BK və qanaxma yerli simptomlardır. Ümumi əlamətlər kimi karsinoid sindrom və böhran meydana çıxır.
- **Karsinoid sindrom** bioloji aktiv maddələrin, xüsusilə serotonin və serotoninəbənzər maddələrin törəmədən birbaşa ümumi qan dövranına keçməsi hesabına inkişaf edir. Bu sindrom 30% hallarda rast gəlinir, adətən törəmənin qaraciyərə metastazlarında müşahidə olunur (90%). Adi halda törəmənin sintez etdiyi hormonların əksəriyyəti qaraciyərdə neytrallaşır, lakin qaraciyər metastazlarından ifraz olunan hormonlar zərərsizləşdirilmədən birbaşa qana keçməklə karsinoid sindrom törədirlər.

- Karsinoid sindrom klinik olaraq qəflətən başlayan, təkrarlanan diareya və bədənin üst hissəsində (sifət və yuxarı ətraflar) bir neçə dəqiqə davam edən qızarmalarla üzə çıxır. Fiziki iş, alkoqol qəbulu, şokolad, qırmızı çaxır sindromun inkişafına təkan verir. Təkrarlanan karsinoid sindrom sağ ürəyin qapaqlarında və ağciyərlərdə fibrotik dəyişikliklər, dəridə piqmentasiya ilə tamamlanır.
- **Karsinoid böhran** adlanan vəziyyət karsinoid sindromunun həyat üçün təhlükəli formasıdır. Diareya və dəridə güclü qızarma ilə yanaşı taxikardiya, arterial təzyiqin kəskin dəyişməsi (hipotenziya və ya hipertenziya), bronxospazm və huşun pozğunluqları ilə təzahür edir. Böhranlar adətən anesteziya, cərrahi əməliyyat və kimya terapiyası zamanı inkişaf edir.
- Karsinoid törəmələrinin görüntüləmə əlamətləri qeyri-spesifikdir.
- **Diaqnoz sidikdə 5-hidroksi-indol asetat turşusunun (serotoninin metaboliti) və ya qanda xromoqrafin-A-nın səviyyəsinin artması ilə dəqiqləşdirilir.**
- Hormonal qeyri-aktiv törəmələrin diaqnozu histoloji müayinədə neyronal enolaza enziminə görə qoyulur. Xəstələrin təxminən 30%-də multifokal törəmənin olması və karsinoid sindromu olan xəstələrin əksəriyyətində metastazların mövcudluğuna əsasən mərhələnin təyini üçün qarın boşluğunun və ağciyərlərin KT müayinəsi vacibdir.

### *Müalicə*

- Karsinoid törəmələrin əsas müalicəsi cərrahidir. Köməkçi vasitələr kimi kimya terapiyası, endovaskulyar embolizasiya üsulları istifadə edilir.
- Yerli məhdud karsinoidlərdə bağırsağın çözlə birgə radikal rezeksiyası tövsiyə olunur.
- Yerli yayılmış və ya metastaz vermiş karsinoidlərdə də ilk seçim əməliyyatı radikal rezeksiyadır. Bağırsağın törəməsi və qaraciyər metastazlarına görə bağırsağ və qaraciyər rezeksiyası məsləhətdir. Karsinoid törəmələr yavaş böyüyən törəmələr olduğuna görə hüceyrə azaldıcı (sitoreduktiv) cərrahlik, hətta metastazların 90%-nin çıxarılması tövsiyə edilir.
- Qeyri-rezektabel törəmələrdə palliativ müalicələr: ağırlaşmalar (BK, qanaxma, perforasiya) olduqda bağırsağın rezeksiyası, karsinoid sindromda somatostatin analoqunun (oktreotid, lantreotid) təyini. Oktreotid karsinoid törəmələrdən hormon sintezini azaldır, lakin törəmənin inkişafına zəif təsir edir. Oktreotid və ya uzunmüddətli təsirli lantreotid karsinoid sindromun və böhranların profilaktikası və müalicəsi üçün istifadə olunur. Xüsusilə anesteziya və cərrahi əməliyyat və biopsiyadan əvvəl bu preparat mütləq istifadə edilməlidir.
- Yerli yayılmamış törəmələrə görə bağırsağın rezeksiyasından sonra sağalma ehtimalı yüksəkdir. Limfatik yayılma olan və radikal rezeksiya edilmiş xəstələrdə orta yaşam müddəti 15 il, qeyri-rezektabel intrabdominal törəmələrdə 5 il, qaraciyər metastazlarında isə 3 il təşkil edir.

### Metastatik törəmələr

- NB-a selikli və ya seroz qişa tərəfdən metastazlar yayılır.
- Seroz qişa tərəfdən metastazlar peritoneal karsinomatozlarda rast gəlinir. Bu metastazlar peritonun birincili törəmələrində, yumurtalıqlar, mədə, pankreas, kolon mənşəli və digər törəmələrdə də rast gəlinir.
- Melanomalar daha çox NB-ın selikli qişasına metastaz verirlər.
- Metastatik törəmələrin ağırlaşmaları zamanı (qanaxma, perforasiya, BK) və xəstənin yaşama ehtimalı yüksək olduqda palliativ məqsədlə bağırsağın rezeksiyası əməliyyatı icra edilə bilər.

# NAZİK BAĞIRSAĞIN FİSTULLARI

## Tərif

- 2 epitelial səth arasında əlaqənin 3 növü var:
  - » Təbii əlaqə - ağız, burun, anus, uşaqlıq yolu, sidik yolu və s.
  - » Stomalar – müalicə və ya diaqnostika məqsədi ilə yaradılan əlaqələrdir.
  - » Fistullar – iki epitelial səth arasında yaranmış patoloji əlaqədir.

## Diaqnostik əlamətlər

- Yaradan nazik bağırsağ möhtəviyyatının ifrazı
- Kontrastlı müayinələrdə ekstravazasiya

## Təsnifat

<b>Səbəbinə görə</b>	<ul style="list-style-type: none"><li>• əməliyyatdan sonra</li><li>• posttravmatik</li><li>• xəstəliklər nəticəsində</li></ul>
<b>Anatomik lokalizasiyasına görə:</b>	<ul style="list-style-type: none"><li>• qida borusu</li><li>• mədə</li><li>• 12BB</li><li>• acı bağırsağ</li><li>• qalça bağırsağ</li><li>• çənbər bağırsağ</li><li>• düz bağırsağ</li><li>• biliar</li><li>• pankreatik</li></ul>
<b>Epitelial səthlərə görə:</b>	<ul style="list-style-type: none"><li>• <b>Xarici fistullar</b><ul style="list-style-type: none"><li>» entero-kutanoz – nazik bağırsaqla dəri arasında</li><li>» entero-atmosferik fistul – laparostomiyadan sonra. Qarın boşluğunun möhtəviyyatı birbaşa xaricə axır, ətrafında dəri olmur.</li></ul></li><li>• <b>Daxili fistullar</b> – xolesisto-enterik, entero-enterik, kolo-vezikal və s.</li></ul>
<b>Fistul traktının quruluşuna görə:</b>	<ul style="list-style-type: none"><li>• sadə</li><li>• mürəkkəb</li></ul>

**Fistul yolunun ölçülərinə görə**

- uzun (2 sm-dən çox)
- qısa (2 sm-dən qısa)

**Fistulun ifrazatına görə:**

- az ifrazatlı (200 ml/gün-dən az)
- orta ifrazatlı (200-500 ml/gün)
- çox ifrazatlı (500 ml/gün-dən çox)

**Etiologiya və patogeneza**

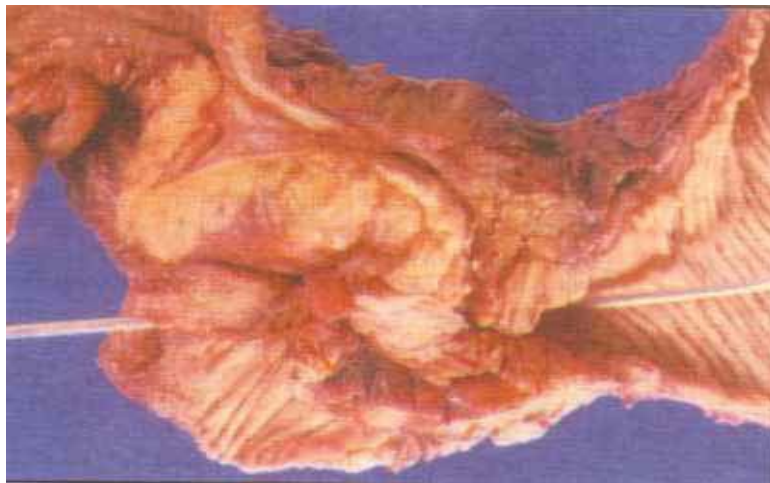- Fistullar adətən bağırsağ əməliyyatlarının, zədələnmələrinin və xəstəliklərinin ağırlaşmaları kimi meydana gəlir:
- Əməliyyatdan sonrakı
  - » anastomoz buraxması
  - » yatrogen zədələnmələr
  - » yamaq (sintetik tor, endoprotez, stent və s.) zədələnmələri
- Xəstəlik nəticəsində və posttravmatik
  - » Kron
  - » divertikul
  - » radiasiya
  - » bədxassəli
  - » travmalar
- Nazik bağırsağın fistullarının yarısından çoxu əməliyyatdan sonra əmələ gəlir.
- Perforasiya, zədələnmə və ya anastomoz buraxması nəticəsində möhtəviyyət kənara çıxır, ətrafında hüdüdləyici birləşdirici toxuma inkişaf edir, abses əmələ gəlir, absesin dəriyə və ya digər boşluqlu üzvlərə açılması nəticəsində fistul formalaşır.
- Əməliyyatdan sonra fistullar adətən ilk 7-10 gün ərzində əmələ gəlir. Xəstəliklər nəticəsində fistul uzun müddətlərdə formalaşır.

**Gediş və ağırlaşmalar**

- Fistulların aqibəti 3 cür olur:
  - » spontan və ya müalicə hesabına bağlanır - sağalma (60%)
  - » bağlanmır
  - » bağlanmır və ağırlaşmalar törədir.
- Fistulların yarısından çoxu 4-6 həftə ərzində spontan bağlanır.
- Fistulun lokalizasiyası, səbəbi, fistulətrafı bağırsağ və digər toxuma dəyişiklikləri, orqanizmin ümumi vəziyyəti klinik gedişə təsir edən önəmli amillərdir.
- Qida borusu, 12bb, acı və yoğun bağırsağ, pankreato-biliar fistulların spontan bağlanma ehtimalı yüksək, mədə, Treyts bağı səviyyəsinin, acı bağırsağ və qalça bağırsağın fistullarının isə xeyli azdır.



- Fistulətrafı bölgədə bağırsağın iltihabı, bədxassəli törəmə, stenoz, abses və yad cisim fistulun bağlanması mane olan əsas amillərdir.
- Bağırsağın böyük defektlərində (1 sm-dən çox) və qısa fistullarda (2 sm-dən kiçik) spontan bağlanma çətinləşir. Qısa fistullar epitelizasiyaya meyilli olduqlarına və ətraf birləşdirici toxumanın azlığına görə çətin bağlanır. Fistul ifrazatının miqdarının spontan bağlanmaya ciddi təsiri yoxdur. Lakin ifrazatın tərkibi (mədə şirəsi, 12bb-ın şirəsi, mədəaltı vəzin şirəsi) və onun dinamik azalmaması bağlanma ehtimalını azaldır.
- Nazik bağırsağ fistullarında letallıq 20%-ə çatır. Ölümün başlıca səbəbini sepsis təşkil edir (**Şəkil 1**).



*Şəkil 1. Qalça-S-əbənzər bağırsağ fistulu (Crohn xəstəliyinin ağırlaşması): preparatın görünüşü*

### *Ağırlaşmalar*

- Su-elektrolit mübadiləsinin pozğunluqları
- Malnutrisiya
- Sepsis
- Abses
- Dəri dəyişiklikləri (dermatit, hiperpigmentasiya və s.)

### **Klinka və diaqnostika**

- Fistullar yaradan nazik bağırsağ möhtəviyyatının gəlməsi, abses və sepsis əlamətləri ilə meydana çıxır.
- Diaqnostika üçün boyayıcı maddələr, kontrastlı müayinələr (kontrastlı Rentgenoloji və ya KT), endoskopiya mühümdür.
- Ağırlaşmaların məyyənləşdirilməsi üçün elektrolitlər, hemodinamika, qidalanma səviyyəsi, qarındaxili abseslər, dəri dəyişiklikləri, ifrazatın miqdarı, xarakteri, kimyəvi tərkibi və s. öyrənilməlidir.
- Səbəbin təyini anamnez (əməliyyat, travma, xəstəliklər), KT və digər müayinələrin nəticələrinə əsaslanır.

## Müalicə

- İkimərhələli müalicə planı tətbiq edilir.
- **I mərhələdə** məqsəd ağırlaşmaları aradan qaldırmaq, fistulətrafı iltihabın sönməsinə şərait yaratmaq (infiltrativ-bitişmə peritonitinin sönməsi) və onun spontan bağlanmasını təmin etməkdir. Bu müalicə ilk 24 saat ərzində başlanmalı, 4-6 həftə, bəzən 3 ay ərzində davam etdirilməlidir. Bu mərhələdə aşağıdakı müalicə tədbirləri aparılır:
  - » infuziya
  - » qidalandırma (parenteral və oral)
  - » sepsis və absesin müalicəsi
  - » dərinin qorunması (sarğılar, məlhəmlər, örtüklər və vaakum aspirasiya sistemləri)
  - » ifrazatın azaldılması (sandostatin, oral qidalandırılmanın kəsilməsi, stenoz distal hissələrdə yerləşərsə, nazoqastral zond və ya stent taxılması)
  - » səbəbin araşdırılması
- **II mərhələ** bağlanmayan fistullarda başlanılır. Məqsəd fistulun və fistul əmələgəlmənin səbəb(lər)inin aradan qaldırılmasından ibarətdir. Fistulun bağlanması cərrahi əməliyyat və örtüklü stentlər qoyulması yolu ilə təmin edilir.
- Cərrahi üsulun seçimində fistulun səbəbi və lokalizasiyası önəmlidir.
  - » Mədənin kiçik ifrazatlı fistulları adətən spontan bağlanır, bağlanmayan fistullarda dəliyin tikilməsi, serozüstü yamaq qoyulması və ya eksiziya səmərəlidir.
  - » 12bb-nin güdülü (fistulu) əksər hallarda ilkin tədbirlərlə spontan bağlanır. Bağlanmayan fistullarda fistul dəliyinin ölçüsünə, lokalizasiyasına və stenozun olma(ma)sına görə müalicə üsulu seçilir. Kiçik dəliklər tikilir. Böyük deffektli və ampulyar hissəyə yaxın fistullara nazik bağırsağ yamağının qoyulması məqsədəuyğundur. Distal stenozla bağlı fistullarda Roux (Y) tipli duodenoyeyunoanastomoz qoyulur.
  - » Nazik bağırsağın fistullarının spontan bağlanmadığı hallarda fistulgəzdirici hissənin rezeksiyası və təkrar anastomoz qoyuluşu ilk seçimdir. Daxili fistullarda bağırsağ və orqanın *en bloce* rezeksiyası yerinə yetirilir. Yüksək riskli xəstələrdə rezeksiyadan sonra proksimal stoma qoyulması göstərişdir.
  - » Yoğun bağırsağ fistulları çox az hallarda bağlanmır. Bu fistullarda fistulgəzdirici hissənin rezeksiyası və ya anastomoz qoyulması ilk seçimdir. Defektin birincili bağlanması, stoma qoyulması əməliyyatları da tətbiq edilə bilər.
- Fistul cərrahlığında qidalandırıcı yeyunostomiyanın qoyulması və perioperativ antibiotikoterapiya unudulmamalıdır.

# NAZİK BAĞIRSAĞIN QAZ SİSTLƏRİ (Pneumatosis cystiodes intestinalis)

- Bu xəstəlik nadir rast gəlinir və NB-in divarında qazla dolu sistlərin formalaşması ilə xarakterizə olunur.
- Sistlər tək və çoxsaylı olur, diametri bir neçə millimetrdən bir neçə santimetrə qədər dəyişir. Qaz sistləri həm yoğun, həm də nazik bağırsaqlarda rast gəlinir.
- Sistlərin əksəriyyəti (85%) ikincilidir, az hallarda (15%) birincili (idiopatik) olur.
- Birincili sistlər adətən selikaltı əsasda yerləşir və daha çox sol kolonda müəyyən edilir.
- İkincili sistlər adətən subseroz yerləşir, mezenteriuma qədər yayılır, bağırsağın bütün şöbələrində lokallaşır.
- Bağırsağın iltihab xəstəlikləri, infeksiyon enterokolitlər, steroid müalicə, birləşdirici toxuma xəstəlikləri, bağırsaqla keçməzliyi, divertikullar, xronik ağciyər xəstəlikləri, leykemiya, limfoma, immunsupressiya, QİÇS, transplantasiya qaz sistlərinin səbəblərinə aiddir.
- Bağırsaqlarda çoxlu miqdarda hidrogen qazının toplanması qaz sistinin əmələ gəlməsində əsas mexanizmlərdəndir. Bağırsağın daxilində metan və sulfid əmələ gətirən bakteriyaların azalması hidrogen metabolizmini zəiflədir. Ağciyər xəstəliklərində isə hidrogenin çıxmasının azalması onun toplanmasına şərait yaradır.
- Bağırsaqla sistləri xronik və kəskin şəkildə rast gəlinir. Kəskin və ya fulminant sistlər adətən bağırsağın kəskin iltihab və destruktiv xəstəliklərində, kəskin bağırsaqla keçməzliyində, bağırsağın nekrozu nəticəsində əmələ gəlir. Əsas xəstəliyə bağlı bu sistlərin klinik gedişi ağırdır. Xronik sistlər isə uzun müddət simptomuz gedişli olur və nadir hallarda ağırlaşmalar törədirlər.
- Qaz sistləri də asimptomatik olur, bəzən qeyri-spesifik əlamətlərlə təzahür edirlər. KT və ya laparotomiya zamanı bağırsağın divarında qaz sistinin görünməsi ilə diaqnozu təsdiq edir.

## Müalicə.

- Səbəbin aradan qaldırılması əsas müalicə prinsipidir. Fulminant pnevmatozda cərrahi rezeksiya göstərilir. Xronik pnevmatozlarda səbəbi aradan qaldırmaqla yanaşı bağırsaqla daxili hidrogeni azaltmaq üçün antibiotikoterapiya, disbakteriozun müalicəsi və oksigenoterapiya (hiperbarik oksigenasiya və ya bir neçə gün oksigen maskası ilə tənəffüs) tövsiyə olunur.

**NAZİK BAĞIRSAQLAR ÜZRƏ SUALLAR**

N.Y.Bayramov, A.K.Səfiyeva, N.F.Mürvələdova

**ANATOMİYA**

Nazik bağırsaqlar hansılardır?	Onikibarmaq bağırsaq, acı və qalça bağırsaqlar
Onikibarmaq bağırsağın uzunluğu nə qədərdir?	Təxminən 12 inç, buna görə də ona Onikibarmaq bağırsaq (duodenum) deyilir.
Duodenumun bitdiyi və yeyununun başladığı yer haradır?	Treytz bağı
Nazik bağırsaqların uzunluğu nə qədərdir?	Təxminən 5-6 metr
Nazik bağırsağın qan təchizatı hardandır?	Yuxarı çöz arteriyası
Nazik bağırsağın mukozanın sahəsi nə qədərdir?	Təxminən 200-500 m <sup>2</sup> (təxminən futbol meydançasının sahəsinə yaxın)
Bağırsaq səthinin bu qədər böyük olmasının səbəbi və əhəmiyyəti nədir?	Büküşlər, xovlar və kirpiklər sorulma sahəni 160-200 dəfə artırır.
Acı və qalça bağırsaqlar arasında əsas anatomik fərqlər hansılardır?	Acı bağırsaqda - düz damarlar uzun, böyük büküşlər, qalın divar Qalça bağırsaqda - düz damarlar qısa, incə büküşlər, nazik divar

**FİZİOLOGİYA**

Nazik bağırsaqların funksiyaları hansılardır?	Həzm, absorbsiya, endokrin və qoruma
Nazik bağırsaqlardan hansı maddələr sorulur?	Karbohidratların, zülalların və yağların hamısı, suyun 90%-i, vitaminlər, minerallar.

<b>Onikibarmaq bağırsaqdan nə sorulur?</b>	Vitaminlər, dəmir və digər mikroelementlər
<b>Terminal ileumdan nə sorulur?</b>	B12 vitamini, öd turşuları, yağ turşuları
<b>Nazik bağırsaqda qorumanı həyata keçirən hansılardır?</b>	Epitel, Paneth hüceyrələri, sekretor IgA və MALT

## SİNDROMLAR

<b>Hansı əlamətlər nazik bağırsaq xəstəliyinə şübhə yaradır?</b>	Qarında ağrı, diareya, köp, qaz və nəcisin çıxması, qusma və melena
<b>Hansı sindromlarını bilirsiniz?</b>	Keçməzlik, kor ilgək və qısa bağırsaq sindromları
<b>Keçməzlik nə deməkdir?</b>	Möhtəviyyat keçişinin çətinləşməsi
<b>Kor ilgək nə deməkdir?</b>	Bağırsaq segmentində durğunluq və bakteriyaların artması
<b>Qısa bağırsaq nə deməkdir?</b>	Rezeksiya nəticəsində bağırsaq uzunluğunun minimum səviyyədə az qalması
<b>İlk olaraq hansı xəstəlikləri axtarmaq lazımdır?</b>	Təcili və üzvi xəstəlikləri
<b>İlk olaraq hansı müayinələri aparmaq lazımdır?</b>	Klinik, nəcis analizi və KT

## NAZİK BAĞIRSAĞIN KEÇMƏZLİYİ

<b>Nazik bağırsaq obstruksiyası nədir?</b>	Bağırsaq möhtəviyyatı keçişinin mexaniki çətinləşməsi
<b>Nazik bağırsaq obstruksiyasının ən çox rast gəlinən səbəbləri hansılardır?</b>	<ul style="list-style-type: none"> <li>• Bitişmə</li> <li>• Yırtıq</li> <li>• Törəmə</li> </ul>

**Nazik bağırsağ obstruksiyasının digər səbəbləri hansılardır?**

- Öd daşı
- İnvaginasiya
- Burulma
- Xarici kompressiya
- Yuxarı çöz arteriyası sindromu
- Bezoar
- Bağırsağ divarı hematoması
- Abses
- Divertikulit
- Crohn xəstəliyi
- Radiasion enterit
- Annular pankreas
- Mekkel divertikulu
- Striktur

**Yuxarı çöz arteriyası sindromu nədir?**

Onikibarmaq bağırsağ yuxarı çöz arteriyası ilə aorta arasında sıxılır, keçməzlik baş verir.

**Nazik bağırsağ keçməzliyində xəstənin vəziyyətini ağırlaşdıran proseslər hansılardır?**

Güclü ağrı, dehidratasiya, bağırsağ nekrozu və sepsis.

**Simptomları hansılardır?**

Qarında sancışəkilli ağrı, ürəkbulanma və qusma, köp, qaz və nəcis çıxmaması, artmış bağırsağ küyləri.

**Nazik bağırsağ obstruksiyasında hansı laborator testlər yoxlanılır?**

Elektrolitlər, qanın ümumi analizi, sidik analizi

**Proksimal və distal keçməzliklər arasında sərhəd hansıdır?**

İleosekal bucaq.

**Proksimal ilə distal keçməzliyin fərqləri nələrdir?**

Proksimal keçməzlikdə güclü ağrı, erkən qusmalara və sorulmanın pozulmasına bağlı erkən dövrdə dehidratasiya və şok olur.

**Proksimal nazik bağırsağ obstruksiyasında hansı klassik elektrolit və turşu-qələvi pozulması var?**

Hipovolemik hipoxloremik hipokalemiya, alkoloz

<b>Nazik bağırsağ obstruksiyasında ilk növbədə hansını klinik olaraq inkar etmək lazımdır?</b>	Boğulmuş yırtığı və qarında çapıqları
<b>Nazik bağırsağ obstruksiyasında əsas radioloji əlamət hansıdır?</b>	Genişlənmiş nazik bağırsağ ilgəkləri, hava-mayə səviyyəsi
<b>Tam nazik bağırsağ obstruksiyası nədir?</b>	Tamamən bağırsağ mənfəzinin tıxanması, kontrastın distala keçməməsi və kolonda qazın olmaması.
<b>Tam nazik bağırsağ obstruksiyasının təhlükəsi nədir?</b>	İlgəklərin stranqulyasiyası və bağırsağ nekrozu.
<b>Hissəvi nazik bağırsağ obstruksiyası nədir?</b>	Tam olmayan tıxanma, kontrast hissəvi keçir, kolondan qaz çıxır.
<b>Hansı müayinə ilə tam və hissəvi keçməzlilikləri differensiasiya etmək olar?</b>	Oral kontrastla tam qarın boşluğu KT
<b>Nazik bağırsağ obstruksiyası olan xəstələrdə ilkin müalicə hansılardır?</b>	Oral qidalanmanın kəsilməsi, NGZ, infuziya, Folley kateteri
<b>Tam nazik bağırsağ obstruksiyasında əsas müalicə:</b>	Laparotomiya və səbəbin aradan qaldırılması .
<b>Hissəvi nazik bağırsağ obstruksiyasında müalicə:</b>	Əvvəlcə konservativ müalicə və müşahidə, sonra göstərişə görə əməliyyat.
<b>Əməliyyat vaxtı obstruksiyasının yeri necə müəyyən olunur?</b>	Genişlənmiş bağırsağ ilgəyinin boş ilgəyə keçən yeri
<b>Crohn xəstəliyində cərrahi əməliyyata ən çox göstəriş hansıdır?</b>	Nazik bağırsağ obstruksiyası

<b>Xəstədə tam nazik bağırsağ obstruksiyası varsa qaz və maye xaric ola bilərmi?</b>	Bəli, obstruksiyadan distaldan qaz və maye xaric ola bilər.
<b>Nazik bağırsağ rezeksiyasından sonra nəyə görə mezenterik defekti bağlamaq lazımdır?</b>	Daxili yırtığın qarşısını almaq üçün
<b>Antikoagulyant qəbul edən xəstədə bağırsağ obstruksiyasının səbəbi nə ola bilər?</b>	Bağırsağ divarı hematoması
<b>Böyüklərdə nazik bağırsağ obstruksiyasının ən çox rast gəlinən səbəbi nədir?</b>	Əməliyyatdan sonrakı bitşmələr
<b>Uşaqlarda nazik bağırsağ obstruksiyasının ən çox rast gələn səbəbi nədir?</b>	Yırtıqlar
<b>Nazik bağırsağ obstruksiyasında strangulyasiyanın əlaməti hansılardır?</b>	Güclü və davam edən ağrılar, şok, hematomezis, peritoneal əlamətlər, hərarət, portal venada, bağırsağ divarında və ya qarında sərbəst hava, damarları kontrast tutmayan ilgək, asidoz.
<b>Hissəvi nazik bağırsağ obstruksiyasında əməliyyata göstərişə səbəb olan kliniki əlamətlər hansılardır?</b>	Leykositlərin sayının artımı, qızdırma, taxikardiya, qarın ağrısı
<b>Hissəvi nazik bağırsağ obstruksiyasında əməliyyata mütləq göstəriş nədir?</b>	Peritoneal əlamətlər, R- də sərbəst hava
<b>Nazik bağırsağ obstruksiyasını ifadə edən klassik deyim hansıdır?</b>	“Günəşin tam batmasını və ya tam çıxmasını gözləmə”



<b>Paralitik keçməzliyini hansı xəstəliklərlə differensiasiya etmək lazımdır ?</b>	<p>Qarın əməliyyatından sonrakı ileus (adətən 3-5 gün ərzində açılır)</p> <p>Elektrolit pozulmaları (hipokalemiya çox rast gəlinir)</p> <p>Dərmanlar (antixolinergik, narkotik)</p> <p>İltihabi (intraabdominal abses, peritonit, sepsis, şok)</p> <p>Onurğa zədələnmələri</p> <p>Retroperitoneal hemorragiya</p>
--	---

### NAZİK BAĞIRSAQ TÖRƏMƏLƏRİ

<b>Nazik bağırsağın hansı xoşxassəli törəmələri var?</b>	Leyomioma, lipoma, limfangioma, fibroma, adenoma, hemangioma
<b>Nazik bağırsağın ən çox rast gəlinən xoşxassəli törəməsi hansıdır?</b>	Leyomioma
<b>Nazik bağırsağın ən çox rast gələn bədxassəli törəməsi hansıdır?</b>	Adenokarsinoma
<b>Nazik bağırsağın bədxassəli törəmələri hansılardır?</b>	<ul style="list-style-type: none"> <li>• adenokarsinoma(33-50%)</li> <li>• karsinoid (25-44%)</li> <li>• limfoma (20%)</li> <li>• stromal (17%)</li> <li>• lipoma (8%)</li> </ul>
<b>Hansı bədxassəli törəmə nazik bağırsağa metastaz verir?</b>	Melanoma
<b>Hansı bağırsaq törəməsinin diaqnozunu görüntüləmə ilə dəqiqləşdirmək olar?</b>	Lipomanı
<b>Nazik bağırsaq törəmələrinin ən çox rast gələn əlaməti hansıdır?</b>	Ağrı
<b>Nazik bağırsaq törəmələrini bir-birindən hansı metodla ayırmaq olar?</b>	Yalnız biopsiya ilə

<b>Nazik bağırsağın bədxassəli törəmələri üçün risk amilləri hansılardır?</b>	Adenomalar, kolon kanseri, Kron xəstəliyi
<b>Nazik bağırsağ adenokarsinomaları ən çox harada yerləşir?</b>	Onikibarmaq bağırsağda
<b>Mədə-bağırsağın digər hissələri ilə müqayisədə nazik bağırsaqlarda bədxassəli törəmələrin az rast gəlməsini necə izah etmək olar?</b>	Səbəbi dəqiq bilinmir. Lakin kansero-gen maddələrlə qısamüddətli kontakt, durulaşdırma, qoruyucu mexanzmlər (limfatik follikullarla, İgA, regenerasiya tənzimləyiciləri) barədə mülahizələr var
<b>Nə üçün asimptomatik xoşxassəli nazik bağırsağ törəmələrini çıxarmaq tövsiyə olunur?</b>	Adenomalar kanser üçün risk amilidir, lipoma istisna olmaqla əksər xoşxassəli törəmələri bədxassəli törəmələrdən görüntüləmə ilə fərqləndirmək çətindir (məsələn leyomiomaları QİST-lərdən fərqləndirmək mümkün olmur).
<b>Gastrointestinal stromal törəmələr hansı hüceyrələrdən inkişaf edir?</b>	Bağırsağdakı mioneyronal peysmeker hüceyrələrindən
<b>QİST-lər ən çox harada yerləşir?</b>	Mədədə və nazik bağırsaqlarda
<b>Standart biopsiya ilə QİST-ləri hansı törəmələrdən fərqləndirmək olmur?</b>	Leyomiomalardan
<b>QİST-lərin diaqnozu necə dəqiqləşdirilir?</b>	İmmunositokimyada CD117 antigeninin tapılması və ya c-kit gen mutasiyasının təyini ilə
<b>CD117 antigeni nədir?</b>	CD117 antigeni c-kit proto-onkogenin məhsulu olan tirozinkinaza reseptorunun bir hissəsidir.
<b>Tirozinkinaza reseptorunun rolu nədən ibarətdir və nə kimi klinik əhəmiyyəti var?</b>	Tirozin kinaza reseptoru şişin böyüməsində və angiogenezdə mühüm rol oynayan reseptordur

Nə üçün QİST-lər qanaxmaya çox, obstruksiyaya az meyilli törəmələrdir?	Çünki QİST-lə damarla zəngin törəmələrdir və adətən ekstraluminal böyüyürlər.
--	---

## KARSİNOİD ŞİŞLƏR

Karsinoid şiş nədir?	Neyroendokrin hüceyrələrdən inkişaf edən törəmələrdir (APUDoma, əsasən serotonin sekresiya edən tumor).
Nəyə görə "karsinoid" adlandırılır?	"oid" suffiksi "bənzər" mənasındadır. Karsinoidlər karsinomaya bənzəyir, amma kliniki və histoloji olaraq özünü Gİ karsinomalarından daha aqressiv aparır.
Rastgəlmə tezliyi nə qədərdir?	Törəmələr arasında 0.2-1% və bütün nazik bağırsağ törəmlərinin 25%-ni təşkil edir.
Daha çox harada yerləşir?	1.Appendiks 2.İleum 3.Rektum 4.Bronxlar Digərləri: yeyunum, mədə, duodenum, kolon, yumurtalıq, xayalar, pankreas, timus
Hansı simptomları və əlamətləri var?	Lokaloziyasından asılıdır: əksəriyyəti asimptomatikdir. Simptomatiklər bağırsağ keçməzliyi, qarın ağrısı, qanaxma, çəki itirilməsi, diaforosis, pellaqra dəri dəyişikliyi, invaginasiya, karsinoid sindrom, fit şəkilli küylərlə biruzə verə bilər.
Pellaqrayabənzər sindrom nədir?	3"D" - kompleksi: <ul style="list-style-type: none"> <li>• Dermatit</li> <li>• Diareya</li> <li>• Demensiya</li> </ul>

<b>Karsinoid sindrom nə deməkdir?</b>	Karsinoid sindrom- karsinoid törəmələrin ifraz etdiyi maddələrin yaratdığı simptomokompleksdir.
<b>Karsinoid sindromunun simptomları hansılardır?</b>	<ul style="list-style-type: none"> <li>• Bronxospazm</li> <li>• Üz dərisinin qızarması</li> <li>• Diareya</li> <li>• Sağ tərəfli ürək yetməzliyi</li> </ul>
<b>Nəyə görə sol tərəfli deyil sağ tərəfli ürək yetməzliyi inkişaf edir?</b>	Karsinoid törəmələrin ifraz etdiyi maddələr venoz yolla birbaşa sağ ürək qapaqlarında iltihab və fibroz törədir.
<b>Karsinoid törəməsi olan xəstələrin neçə faizində karsinoid sindrom inkişaf edir?</b>	30% qədərində
<b>Törəmədən ifraz olunan hansı maddə karsinoid sindroma səbəb olur?</b>	Serotonin və vazoaaktiv peptidlər
<b>Karsinoid sindromun konservativ müalicəsi nədir?</b>	Venadaxili Oktreotid
<b>Diareyanın konservativ müalicəsi nədir?</b>	Odansetron (Zofran), Serotonin antoqonisti
<b>Qaraciyər karsinoid sindromunun qarşısını necə alır?</b>	Törəmənin venoz qanı portal venaya tökülürsə serotonin və digər vazoaaktiv maddələr qaraciyərdə deqradasiyaya uğrayır.
<b>Nəyə görə bəzi hallarda karsinoid sindrom olur bəzi hallarda olmur?</b>	Tumor hepatik deqradasiyadan kənar qaldıqda karsinoid sindrom olur.
<b>Hansı törəmələr karsinoid sindromu əmələ gətirir?</b>	Qaraciyər metastazları, paravertebral venadan drenaj olunan retroperitoneal törəmələr, GI traktdan kənardan olan törəmələr (yumurtalıq, xayalar, bronxlar)

<b>Serotonini qaraciyər necə zərərsizləşdirir (nəyə çevirir)?</b>	5-hidroksiindolasetik turşuya çevirir (5-HİAA).
<b>Karsinoid törəmələrin laborator göstəricisi nədir?</b>	Sidikdə və qanda 5-HİAA, serotonin səviyyəsinin yüksəlməsi
<b>Hansı stimulyasion test serotonin səviyyəsini yüksəldir və karsinoid sindromunun simptomunu əmələ gətirir?</b>	Pengastrin stimulyasiyası
<b>Spesifik radioloji lokalizasiya testi hansılardır?</b>	Oktreotid ssintiqrafiya testi
<b>Hansı görüntüləmə müayinələri aparılmalıdır?</b>	kolonoskopiya, KT
<b>Birincili törəmələri aşkarlamaq üçün abdomen KT yardımçı ola bilərmi?</b>	Birincili törəmə kiçik olduqda KT faydalı olmur. Ssintiqrafiya gərəkə bilir.
<b>Cərrahi müalicə nədir?</b>	Birincili törəmənin və qaraciyər metastazlarının rezeksiyası. Qeyri-rezektabel qaraciyər metastazlarında, transplantasiya, 90%-ə yaxın sitoreduktiv cərrahiyyə edilə bilər.
<b>Konservativ müalicəsi nədir?</b>	Karsinoid sindromu yüngülləşdirmək üçün somatostatin analoqu –oktreotid
<b>Oktreotid nə dərəcədə effektivdir?</b>	Diareyanı və dəri qızartısını 85% hallarda azalda bilər və şişi 10 -20%-ə qədər kiçildə bilər.
<b>Geniş yayılmış antiserotonin dərmanı hansılardır?</b>	Cyprohepatidine

<b>Ən yaxşı proqnoz nədir?</b>	Xəstələrin 2/3-də 5 il yaşayır. Limfatik yayılması olan və radikal rezeksiya edilənlərdə ortalama yaşam 15 il, qeyri-rezektabel intrabdominal törəmələrdə 5 il, qaraciyər metastazlarında isə 3 il təşkil edir
<b>Karsinoid sindromu olan və qaraciyər metastazları olan xəstələrin proqnozu necədir?</b>	3 illik yaşam 50%
<b>Karsinoid törəmə nəyə bənzəyir?</b>	Adətən intramural bağırsağ kütləsinə bənzəyir, kəsik üstündə sarımtıl rəngli görünür.
<b>Appendikal karsinoid üçün sağ hemikolektomiya göstərişdir, appendektomiya hansı halda olar?</b>	Törəmə 2 sm-dən böyükdürsə sağ hemikolektomiya göstərişdir. Əgər karsinoid əlamətləri yoxdursa, serozaya invaziya yoxdursa və törəmə 2 sm-dən kiçikdirsə appendektomiya aparıla bilər.
<b>Yüksək metastazı olan ilkin karsinoid törəmələr hansılardır?</b>	İleal karsinoid törəmə
<b>Karsinoid törəməyə histoloji baxış zamanı bədxassəli olduğu təsdiqlənə bilərmi?</b>	Xeyr, karsinoid törəmələrin bədxassəliyinin göstəricisi histoloji deyil, metastazların olmasıdır.
<b>Bədxassəlilik ilə törəmənin ölçüsü arasında olan asılılıq necədir?</b>	1 sm-ə qədər olan törəmələrdə metastazlar nadirdir, 1-2 sm olanların yarısında, 2 sm-dən böyük törəmələrin əksəriyyətində metastazlar tapılır.
<b>Qeyri-rezektabel qaraciyər metastazları olan xəstələrdə hansı konservativ müalicə aparmaq olar?</b>	Kimya embolizasiya və ya radiotezlikli ablasiya

**MEKKEL DİVERTİKULU**

<b>Mekkel divertikulu nədir?</b>	Vitello-intestinal axacağın tam bağlanmaması nəticəsində meydana gələn həqiqi divertikuldur.
<b>Əsas xüsusiyyəti?</b>	Ən çox rast gəlinən mədə-bağirsaq anomaliasıdır.
<b>Adətən harada yerləşir ?</b>	İleosekal bucaqdan 1-1,5 m məsafədə, antimesenterik kənarında.
<b>Həqiqi divertikuldurmu?</b>	Bəli! Çünki bağırsaq divarının bütün təbəqələri vardır.
<b>Rastgəlmə tezliyi?</b>	Təxminən autopsiyada əhəlinin 2% olur.
<b>Cins nisbəti necədir?</b>	Kişilərdə iki dəfə daha çoxdur.
<b>Hansı yaşda simptomlar özünü daha çox göstərir?</b>	Daha çox iki yaşda, amma digər yaşlarda da ola bilər.
<b>Hansı ağırlaşmaları var?</b>	Ağırlaşmalar 4% xəstələrdə rast gəlir, bunlardan: <ul style="list-style-type: none"><li>• qanaxma – 40%</li><li>• keçməzlik -25%</li><li>• divertikulit – 25%</li></ul>
<b>Mekkel divertikulitini hansı xəstəliklə differensiasiya etmək lazımdır?</b>	Kəskin appendisitlə
<b>Mekkel divertikulunda qanaxmanın səbəbi nədir?</b>	Divertikuldakı ektopik mədə mukozasından ifraz olunan turşunun törətdiyi xora.
<b>Mekkel divertikulundan qanaxmanın əlamətləri hansıdır?</b>	Ağrısız aşağı GİS qanaxması, qarında hərəkətli kütlə əllənə bilər.

Böyüklərdə Mekkel divertikulunun ən çox rast gəlinən ağırlaşması hansıdır?	Bağirsaq obstruksiyası
Divertukullarda neçə faiz hallarda heterotopik bağırsağ mukozası tapılır?	50% yuxarı
Mekkel divertikulunda ən çox tapılan heterotopik toxuma hansıdır?	Gastrik mukoz (60%), lakin duodenal, pankreatik, kolonik mukoz da tapıla bilər.
Mekkel divertikulunda "2-lər qaydası" nədir?	<ul style="list-style-type: none"> <li>• əhalinin 2 % də rast gəlir</li> <li>• qadın/kişi nisbəti - 2:1</li> <li>• ileosekal bucaqdan 2 feet (60-80 sm) məsafədə</li> <li>• uzunluğu 2 düym (5 sm)</li> <li>• ən çox 2 yaşa qədər tapılır</li> <li>• xəstələrin 1/2-dən çoxunda iki növ selikli qişa tapılır</li> </ul>
Mekkel scan nədir?	Mekkel divertikulunda ektopik gastrik mukozanı tapmaq üçün radioizotopla (texnesium pertexnetat) müayinə aparılır.
Mekkel divertikulunun dəqiq diaqnozu necə qoyulur?	Laparoskopiya və ya laparotomiya ilə.
Təsadüfən tapılan asimptomatik Mekkel divertikulunda nə etməli?	İzləmək
Qanaxma və obstruksiya verən Mekkel divertikulunun müalicəsi nədir?	Cərrahi rezeksiya, divertikulun qarşı tərəfində olan mezenterik divarın aktiv xorası ilə bərabər nazik bağırsağ rezeksiyası.
Mekkel divertikulunun boğulması ilə müşayiət olunan yırtığın adı nədir?	Littre yırtığı



<b>Nəcisdə gizli qan testi pozitiv, gastro-kolonoskopiya neqativ olan xəstədə nəyi inkar etmək lazımdır?</b>	Nazik bağırsağ törəməsini (KT və ya enteroklizislə -kontrastlı nazik bağırsağ müayinəsi)
<b>Nazik bağırsaqlarda qanaxmaya ən çox səbəb olan xəstəlik?</b>	Nazik bağırsağ angiodisplaziyası

## BAĞIRSAĞIN İŞEMİK XƏSTƏLİKLƏRİ

<b>Nə deməkdir?</b>	Bağırsaqların arterial və ya venoz qan təchizatının pozulması nəticəsində baş verən işemiya və qanqrenadır.
<b>Hansı formaları var?</b>	Səbəbinə və gedişinə görə 4 klinik forması var: <ul style="list-style-type: none"> <li>• Kəskin arterial tıxanma</li> <li>• Kəskin qeyri-okkluziv işemiya</li> <li>• Kəskin venoz tromboz</li> <li>• Xroniki arterial işemiya</li> </ul>
<b>Ən çox rast gəlinən kəskin forma hansıdır?</b>	Kəskin arterial tıxanma (60-70%)
<b>Kəskin okkluziv forma ilə qeyri-okkluziv forma arasında fərq nədir?</b>	İşemiyani okkluziv formada magistral damarlarda tıxanma, qeyri okkluziv formada isə damar spazmı törədir.
<b>Kəskin arterial tıxanmanı ən çox tromboz yoxsa trombemboliya törədir?</b>	Trombemboliya
<b>Trombemboliyanın mənbəyi haradır?</b>	Adətən sol mədəcikdir, infarkt və ya aritmiyalarda əmələ gələn mural tromblardır.
<b>Yuxarı mezenterik arteriyanın hansı arterial sistemlərlə kollateral əlaqəsi var?</b>	Günəş kötüyü və aşağı müsariqə arteriyası ilə

<b>Kəskin mezenterial trombozda letallıq nə qədərdir?</b>	50-90%
<b>Kəskin mezenterial trombozun xarakterik əlaməti nədir?</b>	Şiddətli qarın ağrısı.
<b>Bu ağrının xüsusiyyəti nələrdir?</b>	Ani başlayır, davam edir, narkotiklərlə keçmir, pankreatit və stranqulyasiya ağrıları qədər şiddətli olur.
<b>Kəskin arterial trombozda “ağrı-qarın uymazlığı” nə deməkdir?</b>	Erkən mərhələlərdə qarında şiddətli ağrıların olmasına baxmayaraq qarında kəskin qarın əlamətləri (peritonizm, keçməzlik) olmur.
<b>Ağrılar nə zaman keçir?</b>	Heç vaxt. İşemik ağrılardan sonra nekroz və peritonitə bağlı ağrılar başlayır.
<b>Kəskin arterial tıxanmanı diaqnozu necə qoyulur?</b>	İlk saatlarda yüksək şübhə əlamətlərinə görə və angiografiya ilə, gec mərhələlərdə isə peritonitə görə əməliyyat vaxtı
<b>Yüksək şübhə əlamətləri hansılardır?</b>	<ul style="list-style-type: none"> <li>• Ani başlayan şiddətli qarın ağrısı</li> <li>• “Ağrı-qarın uymazlığı”</li> <li>• Qanlı ifrazat</li> <li>• Proqressiv pisləşməsi</li> <li>• Peritonit və kompartman</li> <li>• Asidozun davam etməsi və qanda bağırsağa bağlı kreatininkinazanın artması (BB-KK)</li> </ul>
<b>Diaqnozu dəqiqləşdirmək üçün ilk seçim nədir?</b>	KT angiografiya
<b>Hansı xəstəliklərlə differensiasiya edilir?</b>	Kəskin pankreatit, stranqulyasiya, perforasiya, aorta anevrizmasının partlaması.

<b>Kəskin arterial trombozun müalicəsi necədir?</b>	Təcili müdaxilə - nekroz varsa rezeksiya, anastomoz və təkrari yoxlama, və ya stoma. Nekroz yoxdursa revaskulyarizasiya və ciddi nəzarət.
<b>Qeyri-okkluziv işemiya ən çox kimlərdə təsadüf edilir?</b>	Şokda və septik xəstələrdə
<b>Mexanizmi necədir?</b>	Bağırsağ damarlarının spazmı əvvəlcə xovlarda, sonra bütün qatlarda işemiya və nekroz törədir.
<b>Nə üçün işemiya ilk olaraq xovlarda başlayır?</b>	Xovlarda fizioloji arteri-venoz şuntlar var (prekapilyar sfinkterləri olmayan kapilyar damarlar). Hipotenziyalarda ilk olaraq prekapilyar sfinkterlərdə spazm baş verir və arterial qan bu şuntlardan birbaşa venoz sistemə gedir nəticədə xovlarda işemiya başlayır
<b>Xovlardakı arterio-venoz şuntların fizioloji rolu nədir?</b>	Xovların qan təchizatını tənzimləyir: qida qəbulu vaxtı sorulmanı və sekresiyanı təmin etmək üçün xovların qan təchizatını artırır, qidalanmadan kənar istirahət vaxtı isə azaldır.
<b>Şübhə əlamətləri hansılardır?</b>	Riskli xəstələrdə qarın əlamətləri ortaya çıxdıqda, amilaza, asidoz, leykositoz artması olduqda
<b>Diaqnoz necə dəqiqləşir?</b>	Angioqrafiyada magistral damarlarda tıxanma tapılmır, endoskopiya və ya əməliyyatda işemiya-nekroz görünür.
<b>Müalicəsi necədir?</b>	İntraarterial papaverin, rezeksiya. Lakin letallıq çox yüksəkdir (90%)

## FİSTULLAR

<b>Fistul nədir?</b>	İki boşluqlu orqan və ya boşluqlu orqanla xaric (exterior) arasında yaranan anormal əlaqədir (iki epitelial təbəqə arasında əlaqə).
<b>Fistul ilə stoma arasında fərq nədir?</b>	Stoma tibbi göstərişə görə (müalicə və ya diaqnostika məqsədli) yaradılır, fistullar isə patologiya nəticəsində yaranır.

## ENTEROKUTANUZ FİSTULLAR

<b>Enterokutanoz fistullar nədir?</b>	Qastrointestinal traktla dəri arasında yaranan fistul traktı
<b>Əmələ gəlmə səbəbləri hansılardır?</b>	Anastomoz buraxması, travma, Crohn xəstəliyi, abses, divertikulit.
<b>Diaqnostikada hansı müayinələr aparılır?</b>	1. KT - iltihabi prosesi və absesi inkar etmək üçün 2. Fistuloqrafiya
<b>Hansı ağırlaşmaları var?</b>	Çox ifrazlı fistullarda malnutrisiya, dəri zədələnmələri olur.
<b>Müalicəsi nələrədən ibarətdir?</b>	Oral qidalanmanı kəsmə, parenteral qidalandırma, səbəbi aradan qaldırma.
<b>Müalicənin nəticələri necədir?</b>	Təxminən yarısı öz-özünə bağlanır, yarısına isə əməliyyat (rezeksiya) gərəkdir.
<b>Enterokutan fistullardan hansı daha tez bağlanır: qısa yoxsa uzun fistullar?</b>	Uzun fistullar daha tez bağlanır.
<b>Enterokutan fistullarda letallıq nə qədərdir?</b>	20%-ə qədər

**KOLON FİSTULLARI**

<b>Kolon fistullarının hansı növləri var?</b>	Kolovezikal, kolokutan, kolovaginal , koloenterik fistullar
<b>Ən çox rast gələn səbəbləri hansılardır?</b>	Divertikulitlər (ən çox əmələ gəlmə səbəbi), iltihabi bağırsağ xəstəliyi (İBD), yad cisim, radiasiya, kanser
<b>Ən çox rast gələn növü?</b>	Kolovezikal fistullar: özünü sidik yollarının iltihabı şəklində göstərir, digər əlamətləri pneumaturiya, dizuriya, fekaluriyadır.
<b>Diaqnozu necə qoyulur?</b>	Bariumla imalə və sistoskopiya ilə
<b>Müalicəsi necədir?</b>	Cərrahi yolla: kolon rezeksiyası və ilkin anastomoz, prosesə cəlb olunan orqanın təmiri və ya rezeksiyası, bəzi hallarda müvəqqəti kolostoma da qoyulur.
<b>Xolesistoenterik fistula nədir?</b>	Öd kisəsi ilə onikibarmaq və ya nazik bağırsağın digər ilgəkləri arasında iri daşların eroziyası nəticəsində yaranan əlaqədir, bəzən öd daşının ileosekal keçiddə pərçimlənməsi nəticəsində nazik bağırsağ obstruksiyası baş verə bilər.
<b>Qastrokolik fistulların ən çox rast gələn səbəbləri hansılardır?</b>	Penetrasiya edən xoralar, mədə və ya kolon adenokarsinoması, Crohn xəstəliyi.
<b>Qastrokolik fistulların hansı ağırlaşmaları var?</b>	Malnutrisiya və ağır enteritlər (yoğun bağırsağ möhtəviyyətinin mədəyə reflüksü nəticəsində bakteriyaların inkişafı).

**PANKREATİK- ENTERİK FİSTUL**

<b>Nədir?</b>	Pseudosistin qonşu orqanlara açılması (nadir hallarda spontan baş verir, əksər hallarda pseudosist müalicəsi üçün cərrahi və ya endoskopik yolla yaradılır).
---------------	--

## XARİCİ PANKREATİK FİSTULLAR

<b>Nədir?</b>	Pankreato-kutaneous fistuladır - pankreasın axacaq sistemi ilə dəri arasında əlaqədir .
<b>Səbəbi nədir?</b>	Pankreatitdə, psevdosistlərdə, travmalarda və mədəaltı vəzi əməliyyatlarından sonra adətən drenaj boyunca və ya yara xətti üzrə əmələ gəlir.
<b>Müalicəsi necədir?</b>	Oral qidalanmanın kəsilməsi, parenteral qidalandırma, dəri qoruyucu və oktreotid.
<b>“Refrakter” pankreatik fistul nə deməkdir?</b>	Konservativ müalicəyə tabe olmayan pankretokutanoz fistullar.
<b>“Refrakter” pankreatik fistullarda hansı müayinəyə ehtiyac var?</b>	ERXPQ (fistul traktının axacağın hansı qismi ilə əlaqəli olduğunu dəqiqələşdirmək üçün).
<b>Pankreas quyruğu ilə əlaqəli refrakter fistullar necə müalicə edilir?</b>	Pankreas quyruğunun və fistulun rezeksiyası.
<b>Pankreas başı ilə əlaqəli refrakter fistulanın müalicəsi necədir?</b>	Pankreatoyeyunostomiya

## SİDİK KİSƏSİ FİSTULLARI

<b>Hansı daxili növləri var?</b>	<ol style="list-style-type: none"> <li>1. Vezikoenterik (50% siqmoid divertikul nəticəsində əmələ gəlir, pneumaturiya, fekaluriya ilə özünü göstərir.</li> <li>2. Vezikovaginal (daha çox ginekoloji müayinələrdən sonra ikincili əmələ gəlir) vaginadan sidik gəlməsi ilə özünü göstərir</li> </ol>
----------------------------------	--

## Ədəbiyyat - nazik bağırsağ xəstəlikləri üzrə

- Blackbourne LH. Surgical Recall. 4 edition, 2006, LWW, Philadelphia
- Bordeianou L, Yeh DD, Soybel DI, Chen W. Overview of management of mechanical small bowel obstruction in adults. UpToDate mart 2015.
- Cagir B, Geibel J, Short-Bowel Syndrome. Medscape 2014
- Catena F, Di Saverio S, Kelly MD, et al. Bologna Guidelines for Diagnosis and Management of Adhesive Small Bowel Obstruction (ASBO): 2010 Evidence-Based Guidelines of the World Society of Emergency Surgery. World J Emerg Surg 2011; 6:5
- Cusack JC, Overman VJ, Tanabe KK. Epidemiology, clinical features, and types of small bowel neoplasms. UpToDate, jan 2015
- McNally PR. GI/Liver Secrets Plus. 4 edition. Mosby, Elsevier, 2010
- Oxford Handbook of Clinical Surgery, 3d edition, 2011, Oxford Press
- Pitt SC, Hunt SR/ Small intestine. in: The Washington Manual of Surgery, 6<sup>th</sup> edition, 2012, LWW, Philadelphia, p229-245.
- Shelton AA, Chang GJ, Weltin ML. Small intestine. in: Current Diagnosis and Treatment: Surgery, 13<sup>th</sup> edition, 2010, Lang International Edition. p 479-508
- Somasundar PS, Harris JE. Malignant Neoplasms of the Small Intestine. Medscape 2013
- Stein DE, Katz J Intestinal Fistulas. Medscape 2014





YOĞUN BAĞIRSAĞIN  
CƏRRAHİ XƏSTƏLİKLƏRİ

**N.Y.Bayramov**  
**S.A.Əliyev**  
**E.A.Əliyev**

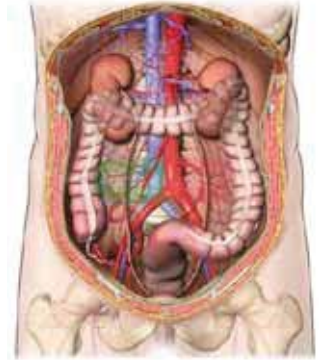


# ANATOMİYASI VƏ FİZİOLOGİYASI

## ANATOMİYASI

### Sərhəddləri

- Həzm traktının son hissəsidir, qalça bağırsaqdan başlayır, anusda bitir.
- Ölçüləri
- Uzunluğu 1,5 m, diametri 4-6 sm-dir.
- Diametri kor bağırsaqda ən geniş (8 sm), S-vari bağırsaqda isə (4 sm) ən dardır (**Şəkil 1**).



*Şəkil 1. Yoğun  
bağırsağın  
anatomiyası*

### Hissələri

- Yoğun bağırsağ 2 hissədən ibarətdir: çənbər bağırsağ və düz bağırsağ:
  - » Çənbər bağırsağ
    - ◇ kor
    - ◇ qalxan
    - ◇ köndələn
    - ◇ enən
    - ◇ S-vari
  - » Düz bağırsağ
- Çərrahi praktikada sağ kolon (kor, qalxan və köndələn bağırsağın proksimalı) və sol kolon (köndələn bağırsağın sol distalı, enən və S-vari bağırsaqlar) kimi hissələrə də bölünür.
- Düz bağırsağ 12-16 sm uzunluğunda olub, ampulaşəkillidir.

### Xarici elementləri

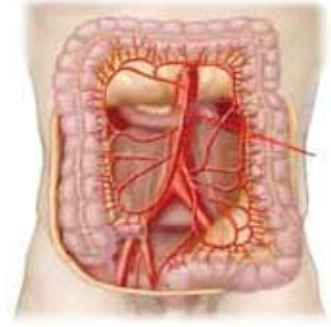
- Yoğun bağırsaqda haustralar, tenia və piy artımları var. Bu anatomik əlamətlərə görə nazik və yoğun bağırsağı fərqləndirmək olur.

### Müsariqəsi

- Qalxan, enən çənbər bağırsaqların özləri və “müsariqələri” qarının arxa divarına fiksasiya olunmuşlar.
- Köndələn və S-vari bağırsaqların sərbəst müsariqələri var.
- Kör bağırsağ əksər hallarda arxa divara fiksasiya olur, lakin bəzən sərbəst və hərəkətli müsariqəsi də olur.
- Düz bağırsağın proksimal hissəsinin (rektosiqmoid) sərbəst müsariqəsi var, orta hissəsi mezoperitoneal, distal hissəsi isə retroperitoneal yerləşir. Düz bağırsağın arxasında yerləşən yastı müsariqəsi omaönü fassiyadan gövşək toxuma ilə ayrılır.

### Arteriyaları

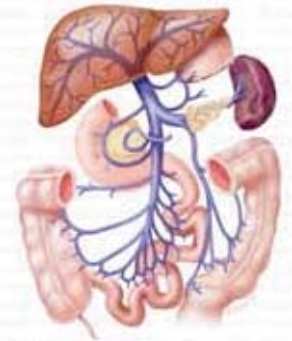- Arterial qanı 3 arteriyadan alır:
  - » Yuxarı çöz arteriyası
  - » Aşağı çöz arteriyası
  - » Daxili qalça arteriyası
- Hər iki çöz arteriyaları birbaşa aortadan ayrılır.
- Yuxarı çöz arteriyasından ilekolik, sağ və orta kolik arteriyalar, aşağı çöz arteriyasından isə siqmoid, sol kolon və yuxarı rektal arteriyalar ayrılır və uyğun bölgələri qidalandırır.
- Yuxarı və aşağı çöz arteriyaları arasında iki yolla əlaqə var:
  - » birincisi hüdudi arteriya
  - » ikincisi Riolan qövsü.
- Çənbər bağırsağa gedən arteriyalar bağırsağa təxminən 2,5 sm məsafədə şaxələnərək qövs əmələ gətirirlər və damarları bir-biri ilə birləşdirən hüdudi (Drummond) arteriyası yaranır. Bağırsağa paralel yerləşən hüdudi arteriyadan bağırsaq oxuna perpendikulyar şəkildə arteriyalar çıxır və bağırsağa daxil olur.
- Düz bağırsağın yuxarı hissəsi aşağı çöz arteriyasından ayrılan yuxarı rektal arteriya ilə, orta və aşağı hissələri isə daxili qalça arteriyasından ayrılan orta və aşağı rektal arteriyalar ilə qidalanır. Düz bağırsaqda hüdudi arteriya adətən ikə ədəd olur və mezenterik divarda yerləşir (**Şəkil 2**).



*Şəkil 2. Yoğun bağırsağın qan təhcizati.*

### Venaları

- Venalar arteriyaları izləyir:
  - » Yuxarı çöz venası
  - » Aşağı çöz venası
  - » Orta və aşağı rektal venalar
- Venoz qan yuxarı və aşağı çöz venaları ilə qapı venasına, orta və aşağı rektal venalar vasitəsi ilə qalça venasına daşınır.
- Düz bağırsağın distalında portal sistem ilə ümumi venoz sistem arasında kollateralllar var ki, bunlar portal hipertenziyada genişlənə bilirlər (**Şəkil 3**).



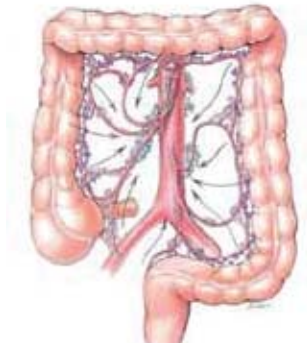
*Şəkil 3. Yoğun bağırsağın venoz sistemi.*

### Limfatik axın

- Limfa müsariqə və parakolik limfa düyünlərinə daşınır (**Şəkil 4**).

### İnnervasiyası

- Yoğun bağırsağın innervasiyasında dominant rolu bağırsağın öz sinir kəməfləri oynayır (selikaltı Auerbax və əzələarası Meisner sinir kəməfləri).



*Şəkil 4. Yoğun bağırsağın limfa sistemi.*

- Azan sinirin şaxələri və simpatik sinirlər təsirini bu kələflər vasitəsi ilə həyata keçirir.

## Histologiyası

### Qatları

- Yoğun bağırsağın divarında 4 qat var:
  - » selikli
  - » selikaltı
  - » əzələ
  - » seroz qat

### Selikli qişa

- Selikli qişa epitel, xüsusi qişa və mukozanın əzələ qatından ibarətdir.
- Epitel qatında büküşlər və aşağıdakı hüceyrələr var:
  - » Enterositlər – absorbsiyanı həyata keçirir
  - » Goblet hüceyrələri – selik ifraz edir
  - » Panet hüceyrələri – kriptalarda yerləşir, lizosim, TNF, kriptidin ifraz edir və immuntətdə rol oynayır.
  - » M hüceyrələri – limfoid hüceyrələri əhatə edir.
  - » Endokrin (APUD və digər) hüceyrələr – hormonlar ifraz edir.
- Xüsusi qişa- gövşək toxumadan və limfatik toxumadan ibarətdir (MALT)
- Mukozanın əzələ qatı selikli qişanı selikaltı qatdan ayıran zərif əzələ qatıdır, selikli qişanın hərəkiliyini təmin edir.
- Epitel qatının yüksək regenerasiya qabiliyyəti sayəsində 5-6 gün ərzində epitel yenilənir. Xovlarda regenerasiya adətən dibdən zirvəyə doğru baş verir. Enterositlər mənfəzdəki qidalarla, xüsusilə qlutaminlə yağlarla qidalanırlar

### Selikaltı qat

- Birləşdirici toxumadan ibarətdir, bağırsağ divarının ən möhkəm qatıdır və anastomozlarda mütləq tikiş bu qatdan keçməlidir. Qan damarları, sinir lifləri və Meysner qanqlionları var.

### Əzələ qatı

- Daxildə sirkulyar, xaricdə isə boylama sayə əzələlər var. Əzələ lifləri arasında Auerbax (mienterik) sinir kələfi də yerləşir. Bağırsağın peristaltikasını təmin edən qatdır.

### Seroz qat

- Parietal peritondan ibarətdir, bağırsağın mezenterik kənardan başqa bütün xarici səthini örtür.

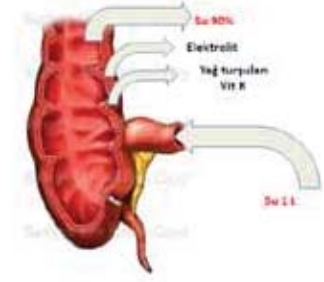
## FİZİOLOGİYASI

- Yoğun bağırsağın funksiyaları aşağıdakılardır:
  - » Absorbsiya

- » Hərəkəti
- » Qoruma
- » Endokrin

### Absorbsiya

- Suyun və elektrolitlərin böyük hissəsi (80-90%) nazik bağırsaqlarda sorulsa da yoğun bağırsağa daxil olan mayenin yalnız 100-200 ml-i nəcislə xaric olunur. Sağ kolon gündə 6 litrə qədər maye absorbsiya edə bilir və gündəlik absorbsiya 2000 ml-dən aşağı olanda diarreya baş verir.
- Elektrolitlərdən Na və Cl aktiv şəkildə sorulur və yerinə K və HCO<sub>3</sub> ifraz olunur.
- Qidadan gələn yağ turşuları nazik bağırsaqlarda tamamilə sorulur. Bağırsaq florasının sintez etdiyi yağ turşuları isə bağırsaq epitelinin qidalanması üçün vacibdir. Bağırsaq florası olmayanda (proksimal stomalar) enterositlərin qidalanması pozulur və diversion kolit adlanan vəziyyət yaranır (**Şəkil 5**).



**Şəkil 5. Yoğun bağırsağın funksiyası.**

### Hərəkəti

- Motorika yoğun bağırsağın ən önəmli funksiyasıdır və nəcisin formalaşmasında, rezervasiasında və ifrazında əsas rol oynayır.
- Yoğun bağırsaqda 3 növ hərəkətlər görünür:
  - » antiperistaltika
  - » segmentar yığılma
  - » peristaltika
- Antiperistaltika əsasən sağ kolonda rast gəlir və nazik bağırsaqdan gələn möhtəviyyətin qarışdırılması və suyun sorulması üçün şərait yaradır.
- Segmentar yığılmalar ən çox rast gələn hərəkətdir və nəcisin formalaşmasında rol oynayır.
- Peristaltika gündə 3-4 dəfə baş verir, qaz və nəcisin düz bağırsağa ötürülməsi və çıxmasında önəmli rol oynayır.
- Hərəkəti proseslərdə peysmeker köndələn bağırsaqdır.
- Yoğun bağırsağın hərəkəti fəaliyyətinə emosional vəziyyət, bağırsaq möhtəviyyətinin tərkibi və xarakteri, bağırsaq genişlənməsi, fiziki aktivlik, hormonal və digər faktorlar təsir göstərə bilər.

### Qoruma

- Yoğun bağırsağın nəcis rezervasiası və ifrazı ilə yanaşı vacib qoruma funksiyaları yerinə yetirir ki, bunlara aiddir:
  - » epitelial baryer
  - » immun (MALT)
  - » mikroflora

### *Mikroflora*

- Mikroflora yoğun bağırsağ fiziologiyasında əhəmiyyətli rol oynayır. Nəcis tərkibində 70% su, 30% bərk maddələr var və bərk maddələrin yarısını mikroblar təşkil edir. Bağırsaqda 400 müxtəlif bakteriyalar var. Normal bakterial floranın 99%-i anaeroblardır və bunlardan ən çox *Bacteroid* - lərdir ( $10^{11}$  /ml). Bundan başqa *Lactobacillis*, *Clostridia* da çoxdur. Aerob bakteriyalardan kolibakterlər və kokklar əsas yer tutur. Kolibakterlər arasında *E.coli* ( $10^7$  /ml) dominantdır və proteus, klebsiella və Enterobakter də çoxdur. Kokklar arasında Enterococc (*Streptococcus fecalis*) əsas floradır.
- Bağırsağ qazının (200-2000 ml/gün) böyük hissəsi udulmuş oksigen və azotdan, az hissəsi isə bağırsağ florasının ifraz etdiyi hidrogen, karbon və metandan ibarətdir. İnsanda metan qazı törədən əsas bakteriya *Methanobrevibacter smithii*-dir
- Mikrofloranın bir çox fizioloji əhəmiyyəti var:
  - » Vitamin K sintez edirlər.
  - » Yağ turşuları sintez edirlər ki, bu da kolonositlərin qidalanmasında faydalıdır.
  - » Mikroblar daimi immun sistemi stimulyasiya edir və aktiv vəsiyyətdə saxlayır. Bağırsağ steril olarsa immun sistem çökər.
  - » Mikroflora yad mikrobların çoxalmasının qarşısını alır. Normal floranın antibiotiklərlə məhv edilməsi patoloji mikrobların inkişafına səbəb olur (*Clostridium difficile* psevdomembranoz koliti və s. )

### *Endokrin*

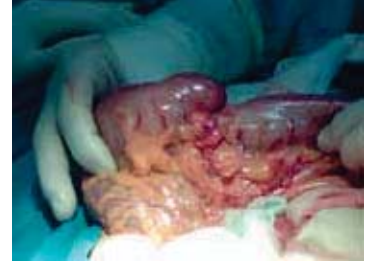- Yoğun bağırsaqlarda da endokrin hüceyrələr var və bunlar bağırsağın fəaliyyətinin tənzimində önəmli rol oynayırlar. Bu hüceyrələr bəzə də nazik bağırsağ bölümündə məlumat verilmişdir

# YOĞUN BAĞIRSAĞIN CƏRRAHİ XƏSTƏLİKLƏRİ VƏ DİAQNOSTOK YANAŞMA

## XƏSTƏLİKLƏRİ

### Sindromları

- Diarreya
- Qəbzlik
- Bağırsağ keçməzliyi
- Qanaxma



### Xəstəlikləri

- Xoralı kolit
- Divertikul
- Polip
- Polipoz
- Xərçəng
- Xoş xassəli törəmələr
- Fistullar
- Burulma
- Meqakolon
- İšemik kolit
- Xroniki qəbzlik
- Yaralanmaları

## MÜAYİNƏLƏR

### Klinik

Ağrı  
Diarreya  
Qəbzlik  
Köp  
Qanaxma  
Palpator kütlə

### Laborator

Nəcis analizi  
Şiş markerləri

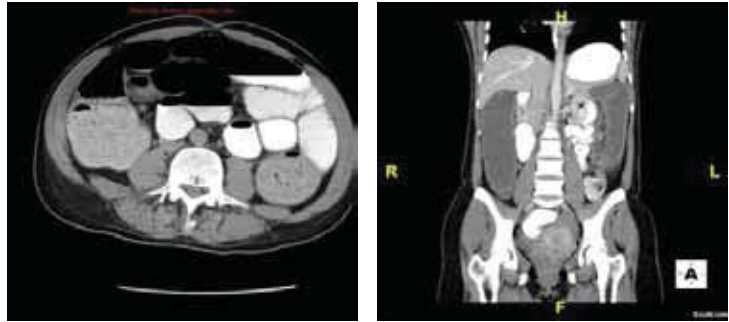


## Görüntüləmə

- Rentgenoqrafiya
- Defekoqrafiya
- KT
- MRT
- Virtual kolonoskopiya
- Kolonoskopiya (**Şəkil 1**)

## Biopsiya

## Laparoskopiya



*Şəkil 1. Yoğun bağırsağ xəstəliklərində görüntüləmə üsulları.*

## YOĞUN BAĞIRSAQ XƏSTƏLİKLƏRİNƏ DİAQNOSTİK YANAŞMA

### Prinsip

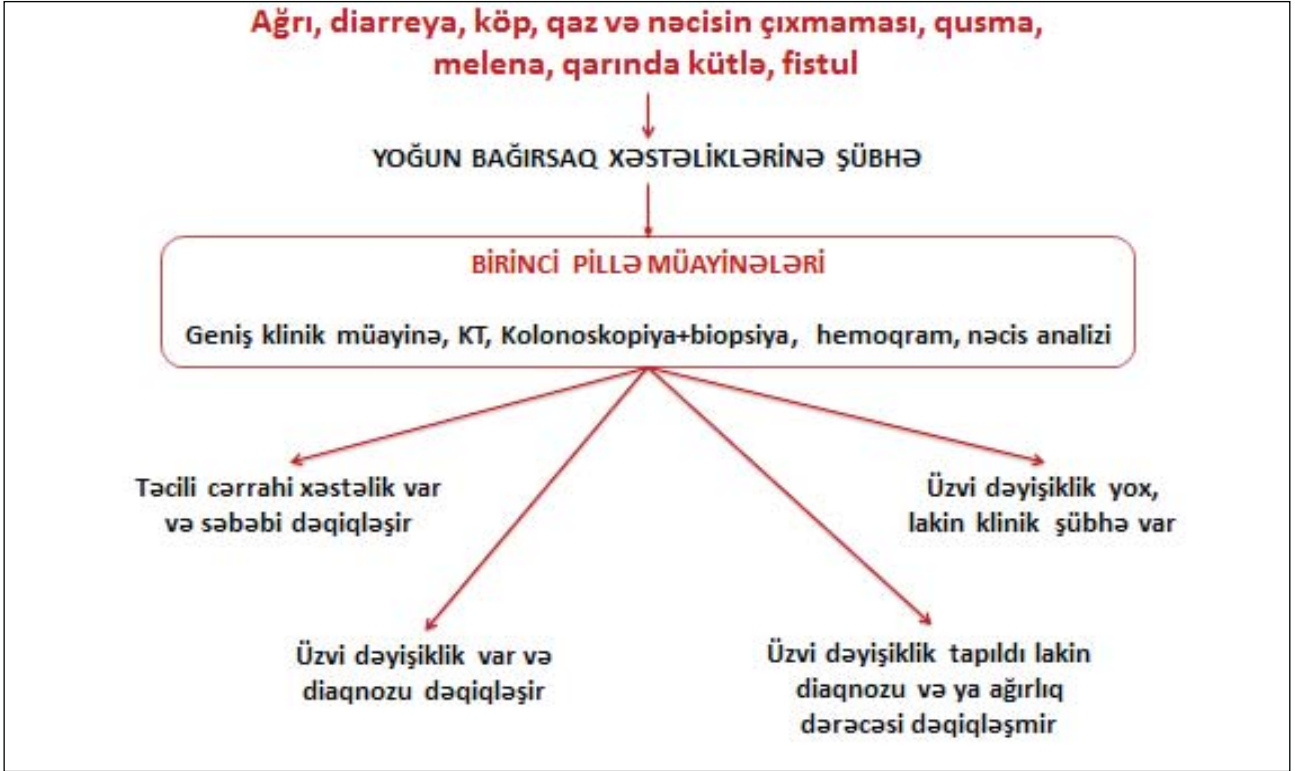
- Yoğun bağırsağın müayinələrində təcili və üzvi xəstəlikləri ilk planda tutulur.

### Şübhə

- Qarında ağrı, diarreya, köp, qaz və nəcisin çıxmaması, melena şikayətləri olan xəstələrdə yoğun bağırsağ xəstəliklərinə şübhə yaranır.

### Birinci pillə

- İlk mərhələdə məqsəd yoğun bağırsağın kəskin cərrahi xəstəlikləri (keçməzlik, qanaxma, iltihab) və üzvi xəstəlikləri (törəmələr, iltihabi divar qalınlaşması) olub-olmamasını araşdırmaqdır (**Şəkil 2**).
- Bunun üçün aparılan aşağıdakı müayinələr əksər hallarda qeyd edilən xəstəlikləri təsdiq və ya inkar etməyə imkan verir:
  - » klinik
  - » nəcis analizi
  - » KT
  - » Kolonoskopiya
- Bu müayinələrin bir neçə nəticəsi ola bilər.
  - » **Birinci nəticə** - yoğun bağırsağ mənşəli kəskin cərrahi xəstəlik aşkar edilir və səbəbi müəyyən olunur. Məsələn, kəskin bağırsağ keçməzliyi (şiş mənşəli, burulma), bağırsağ qanaxması ( şiş mənşəli, divertikullar, angiodisplaziyalar, xorali kolit və s), qarındaxili iltihabi ağırlaşmalar (şiş perforasiyası, divertikulit, Kron mənşəli abses, toksik meqakolon və s).
  - » **İkinci nəticə** - kolonda üzvi xəstəlik tapılır və diaqnozu dəqiqləşir. Məsələn, bağırsağ törəmələri, iltihabi xəstəlikləri, divertikullar, damar xəstəlikləri və s. Belə halda ağırlıq dərəcəsini təyin etmək üçün növbəti pillə müayinələrə ehtiyac ola bilər.
  - » **Üçüncü nəticə** - xəstədə yoğun bağırsağ patologiyası görünür, lakin təbiəti və ağırlıq dərəcəsi dəqiqləşmir (məsələn mezenterial tromboza yüksək şübhə, mukozalatı törəmələr və s.). Belə hallarda ikinci pillə müayinələrə ehtiyac var.

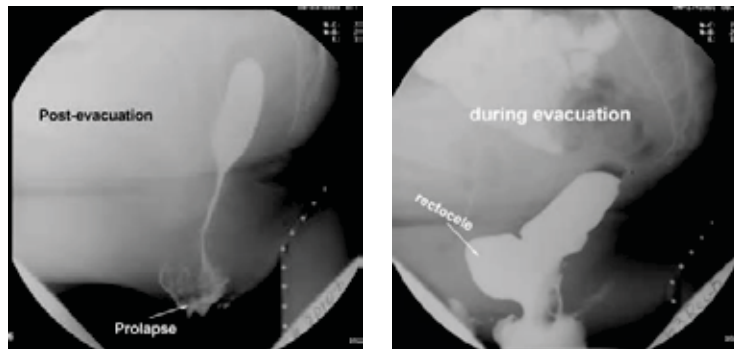


*Şəkil 2. Yoğun bağırsağ xəstəliklərində birinci pillə müayinələr*

- » **Dördüncü nəticə** - yoğun bağırsaqda patologiya görünür, lakin klinik yüksək şübhə var (məsələn, qəbzlik, psevdobstruksiya və s). Belə hallarda ikinci pillə müayinələrə ehtiyac var.

### İkinci pillə

- Bu mərhələdə məqsəd ağırlıq dərəcəsinin müəyyənləşdirilməsi, bəzi xəstəlikləri dəqiqləşdirmə və funksional xəstəlikləri araşdırmaqdır.
- Bunun üçün aşağıdakı müayinələr edilir:
  - » MRT
  - » EdoUSM
  - » Kolon keçiş zamanı
  - » Defekoqrafiya



*Şəkil 3. Defekoqrafiya*

- Əksər hallarda ikinci pillə müayinələrlə yoğun bağırsaq xəstəliklərinin diaqnozu və ağırlıq dərəcələri müəyyənləşdirilə bilər (**Şəkil 3**).

### Üçüncü pillə

- Bu mərhələdə məqsəd əvvəlki mərhələlərdə dəqiqləşdirilməyən yoğun bağırsaq patologiyasının diaqnozunu və ya ağırlıq dərəcəsini dəqiqləşdirməkdir.
- Bunun üçün invaziv diaqnostika vasitələri kimi aşağıdakılar tətbiq edilə bilər:
  - » angioqrafiya
  - » laparoskopiya
  - » laparotomiya
  - » genetik müayinələr
  - » digər

## MÜDAXİLƏLƏR

### Rezeksiya

Sağ hemikolonektomiya

Sol hemikolonektomiya

Trasversektomiya

Çekumektomiya

Siqmoidektomiya

Total kolektomiya

Subtotal kolektomiya

Koloproktektomiya

Ön və aşağı ön rezeksiyalar

Rezeksiya və transpozisiya (İleal poş və digər)

Hartman əməliyyatı (rezeksiya + stoma)

Kolostoma

Kolopeksiya

### Əməliyyatdan sonrakı ağırlaşmalar

Anastomoz buraxması

Qanaxmalar

Fistullar

Parastomal yırtıqlar

# QEYRİ-SPEŞİFİK XORALI KOLİT

## Tərif

- Qeyri spesifik xorali kolit, və ya qısaca xorali kolit (XK) yoğun bağırsağın selikli qişasının xroniki iltihabıdır, düz bağırsaqdan başlayıb proskimala doğru yayılır.
- Kəskinləşmə və remissiyalar xarakterikdir, bəzən ağırlaşmalara səbəb olur (qanaxma, toksik dilatasiya və s)

## Diagnostik əlamətləri

- Diarreya, 4 həftədən çox davam edən, qanlı ola bilər
- Ağrı, tenezmlər, hərarət, arıqlama, anemiya, toksik əlamətlər ola bilər
- Kolonoskopiya da proktit və kolit
- Biopsiyada iltihab əlamətləri
- Digər kolitlərin inkarı

## Təsnifatı

### Lokalizasiyasına görə

- Proktit və ya proktosiqmoidit - 30-50%
- Sol kolon (dalaq ayriliyinə qədər) – 20-30%
- Pankolit (dalaq ayriliyindən proskimala doğru) – 20%



### Ağırlıq dərəcəsinə görə Montreal klassifikasiyası

İshalın sayına və şiddətinə, ümumi əlamətlərə və EÇS-in miqdarına görə xorali kolitin kəskin fazası 3 ağırlıq dərəcəsinə ayrılır:

- **Yüngül dərəcə** - gündəlik ishal 4 dəfədən az, az qanlı və ya qansız olur, ümumi əlamətlər olmur (anemiya, taxikardiya, hərarət, arıqlama), EÇS normaldır. 25-30% hallarda rast gəlinir.
- **Orta dərəcə** (25-30%) - gündəlik 4-6 dəfə qanlı ishal olur, ağrılar yüngül, lakin daimidir, yüngül ümumi əlamətlər var (hərarət <37.5°C, zəif anemiya, arıqlama).
- **Ağır dərəcə** - gündəlik ishal sayı 6 dəfədən çox və qanlı, daimi güclü ağrılar, ağır sistemik əlamətlər: temperatur ≥37.5°C, taxikardiya ≥90, anemiya (hemoglobin <10.5 g/dL) və EÇS ≥30 mm/saat

### Rastgəlməsi

- Əhali arasında 50-150/100000, daha çox kişilərdə rast gəlir, bütün yaşlarda rastlana bilir, ən çox 15-40 və 50-80 yaşlarda müşahidə olunur.

### Səbəbi

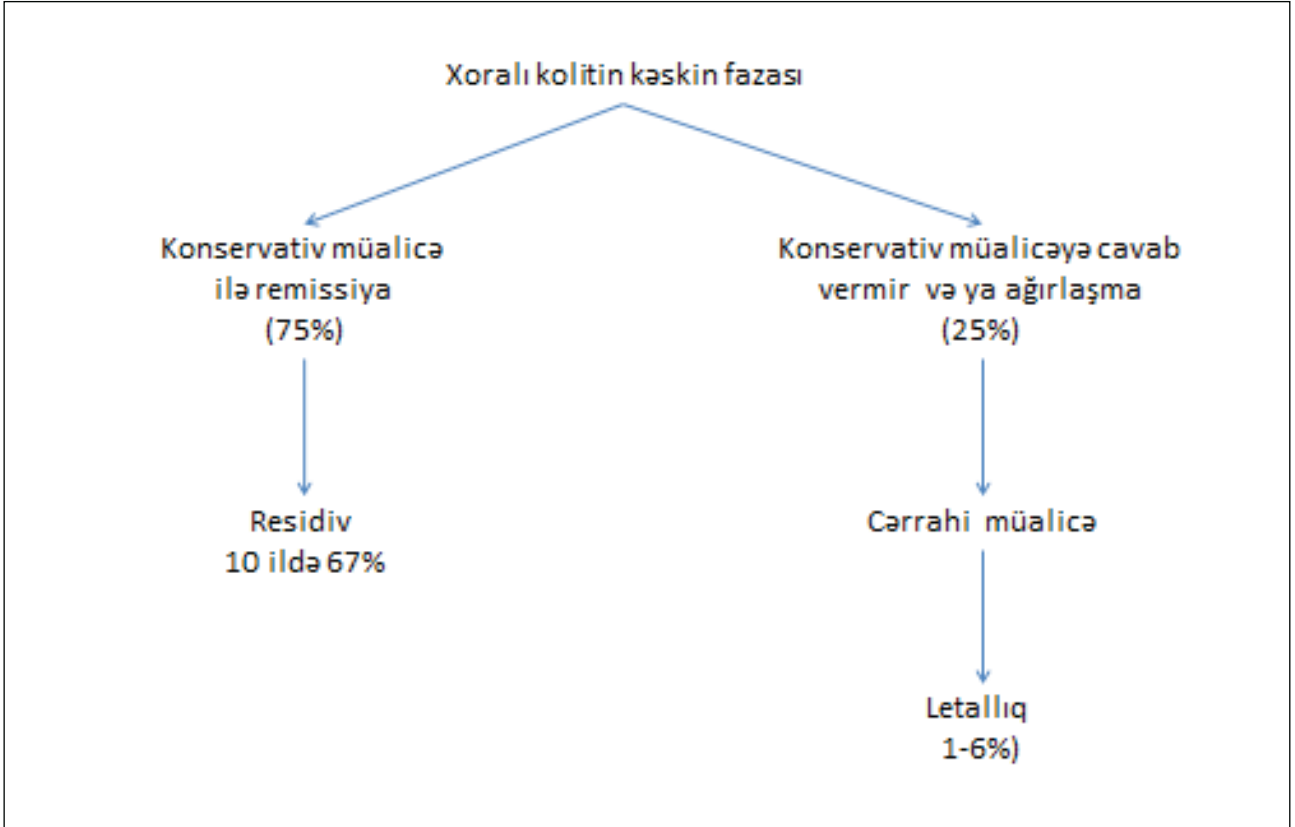
- Kron xəstəliyi kimi xoralı kolitin də səbəbi və mexanizmi dəqiq bilinmir.
- Aşağıdakı amillərin rolu ehtimal olunur
  - » Genetik
  - » İnfeksiyon
  - » İmmun
  - » Diet
  - » Digər xarici amillər
- Bəzi amillərin, xüsusən appendektomiyanın və siqaret çəkmənin XK tezliyini azaltdığı bildirilir.

### Patogenezi

- XK-in patogenezi dəqiq bilinmir.
- Ehtimal edilir ki, immun, infeksiyon, alimentar və digər zədələyici amillər mukozada (proses adətən selikli qişa və selikaltı qat səviyyəsindən kənara çıxmır) iltihabi proseslərin daimi şəkildə getməsinə səbəb olur.
- İltihabi proses davam etdikcə selikli qişada patoloji dəyişiklər də dərinləşir. Başlanğıcda selikli qişada xoralar və kript abseslər meydana gəlir. Sonra selikli qişanın ödemləşməsi və xoraların dərinləşməsi nəticəsində psevdopolip görüntüsü ortaya çıxır
- Gec mərhələlərdə selikli qişada son mərhələ dəyişikliklər baş verir: selikli qişa çökür, qırıqlar itir, ağır dərəcəli displaziya görünür, bağırsağ boru şəkilini alır. Mənfəz adətən daralmır, lakin bəzən strikturalar ola bilər. Selikli qişada baş verən iltihabi dəyişikliklər və xoralar ishala və qanaxmalara səbəb olur.
- Uzunmüddətli displaziya isə kanser riskini artırır.

### Morfologiyası

- XK-də düz bağırsağ bütün xəstələrdə iltihaba cəlb olunur və proksimal hissələrə doğru yayılır.
- Kron xəstəliyindən fərqli olaraq xoralı kolitdə iltihabi prosesin yayılması fasiləsizdir, perianal patologiyalar olmur.
- Xoralı kolitdə refluks ileit ola bilər ki, bu da iltihabi mediatorlarla zəngin yoğun bağırsağ möhtəviyyatının ileuma geri qayıtması nəticəsində törənən iltihabdır.
- Lokalizasiyasına görə xoralı kolitin aşağıdakı formaları var:
  - » Proktit və ya proktosiqmoidit - 30-50%
  - » Sol kolon (dalaq ayrılıyına qədər) – 20-30%
  - » Pankolit (dalaq ayrılıyından proskimala doğru) – 20%



**Şəkil 1. Xoralı kolitin gedişi**

### **Gedişi və ağırlaşmaları**

- Xoralı xolit kəskinləşmə və remissiya fazaları ilə gedən xroniki xəstəlikdir (Şəkil 1).
- Kəskinləşmədən sonra xəstələrin təxminən 60%-i konservativ müalicəyə tabe olaraq remissiya fazasına daxil olur, 15%-i uzunmüddətli müalicə ilə yaxşılaşır, 25%-inə isə müalicəyə tabe olmadığına və ya ağırlaşmalara görə təcili kolektomiya lazım gəlir.
- Proktiti olan xəstələrdə proksimala doğru yayılma ehtimalı 50%, proktosiqmoiditlərin pankolitə keçmə ehtimalı isə 10% təşkil edir.
- Remissiyadakı xəstələrin təxminən 67%-ində 10 il ərzində təkrari kəskinləşmə baş verir. Yayılma dərəcəsi artdıqca konservativ müalicəyə tabe olmama və ağırlaşma ehtimalı da artır.
- Proktidlərdə əməliyyat ehtimalı 10 ildə 1%, sol kolitdə isə 25% təşkil edir.
- Xoralı kolitdə əksər hallarda iltihabi proses selikli qişa və selikaltı qat səviyyəsində olduğuna baxmayaraq, 10-15% hallarda progressivləşərək divarın bütün qatlarını və bağırsağın proksimal hissələrinə yayıla bilər ki, bu da ağırlaşmalara zəmin yaradır.

### **Ağırlaşmalar**

- Yerli ağırlaşmalar
  - » Perforasiya

- » Toksik meqakolon
- » Massiv qanaxma
- » Striktur
- » Kolon kanseri
- Ümumi ağırlaşmalar
  - » Dəri və mukozal ağırlaşmalar
  - » Uveit
  - » Sümük və oynaq
  - » Hepatobiliar
  - » Anemiya
  - » Malnutrisiya
  - » Perikardit

### Klinikası

- İshal, qanaxma, ağrı və gücənmələr xoralı kolitin xarakterik əlamətidir.
  - » **İshal** adətən çoxsaylı olur və 1 aydan çox davam edir.
  - » **Bağırsağ qanaxması** nəcislə qarışıq qan şəkilində və ya qanlı ifrazat şəkilində ola bilər.
  - » **Ağrı** yüngül hallarda sancışəkili və dözüləbilən, ağır hallarda daimi və dözülməz ola bilər.
  - » **Tenezmlər** proktitin xarakterik əlaməti kimi xoralı kolitdə çox rast gəlinir.
- Obyektiv müayinədə yüngül formalarda ümumi vəziyyəti stabil olur, qarın müayinəsində ciddi dəyişiklik tapılmır, rektal müayinə ağırlı ola bilər və qan izləri görünə bilər. Orta və ağır formalarda toksik əlamətlər (hərarət, taxikardiya, arıqlama və s.), qarında ağrı, köp, hətta peritonit əlamətləri görünür.
- Qeyd etmək lazımdır ki, xoralı kolitin klinik əlamətlərinin heç biri spesifik deyil və bu əlamətlər digər kolitlərdə də rastlana bilər.

### Diaqnostikası

#### Şübhə

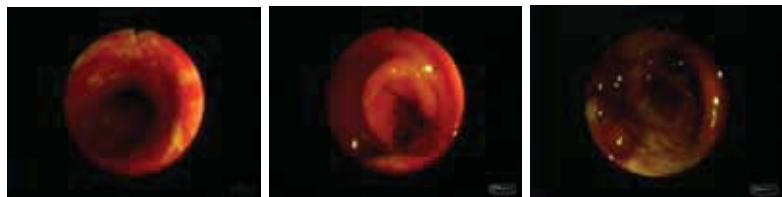
- Aşağıdakı hallarda xoralı kolitdən şübhələnmək lazımdır.
  - » Diareyası olanlar, xüsusən 4 həftədən çox davam edən və qanlı ishalla, tenezmlərlə, qarın ağrıları və hərarətlə müşayiət olunan hallar
  - » Ailəsində xoralı koliti olanlarda bu şübhə daha da artır.
  - » Kolonoskopiya rektumda və bununla birlikdə proksimalda olan iltihab, erzoiyalar, xoralar və s
  - » USM/KT/MRT- də bağırsağ qalınlaşması olanlarda
  - » Biopsiyada kolit görünənlərdə

#### Dəqiqləşdirmə

- Xoralı kolitin heç bir spesifik klinik, laborator, görüntüləmə və biopsiya

əlaməti olmadığına görə diaqnoz kriteriyalar və diferensial diaqnoza əsaslanaraq qoyulur. Ona görə də, xəstələrə geniş müayinələr aparmaq lazım gəlir.

<p><b>Laborator</b> EÇS artması, albumin azalması, steatoreyya Nəcis analizi</p>	<p>Laborator müayinələrdə iltihab, malabsorbsiya, anemiya əlamətləri görünə bilər: EÇS artması, steatorreya, albumin azalması, və s. Bu əlamətlərin də heç biri spesifik deyil.</p> <p>Nəcis analizi vacib müayinədir, infeksiyon diarreyanın (bakterial, parazitar və s) inkarı üçün aparılır</p>
<p><b>Görüntüləmə</b></p>	<p>USM xoralı koit diaqnostikasında əhəmiyyəti yoxdur. Qaraciyər və digər parenximatoz orqanlardakı dəyişikliyi göstərə bilər</p> <p>KT xoralı kolitdə ağırlaşmaların diaqnostikasında və diferensial diaqnostikada istifadə edilir. Adətən bağırsağ divarının diffuz qalınlaşması və ödemi görünə bilər ki, bu da spesifik deyil.</p> <p>İrriqoskopiya hazırda geniş istifadə edilmir.</p>
<p><b>Kolonoskopiya + biopsiya</b></p>	<p>Kolonoskopiya və biopsiya xoralı kolit diaqnostikasında mütləq müayinədir, iltihabı, yayılma dərəcəsini, selikli qişada dəyişikliyin dərəcəsini qiymətləndirə bilər və biopsiya aparılır. Kolonoskopiya selikli qişanın müxtəlif dərəcəli dəyişiklikləri görünə bilər: eritema, səthi eroziyalar, dərin xoralar, psevdopoliplər, selikli qişanın düzləşməsi, strikturalar və s.</p> <p>Kolonoskopiya kəskinləşmə fazasında, xüsusən də dilatasiya olanlarda perforasiya törədə bildiyini nəzərə alaraq belə hallarda məhdud şəkildə rektosiqmoid bölgəyə baxılır və biopsiya alınır. Bağırsağın tam müayinəsi kəskin faza söndükdən sonra aparılır.</p>



- **Aşağıdakı kriteriyalara əsasən** xoralı kolit diaqnozu qoyulur:
  - » Diarreya, 4 həftədən çox davam edən, qanlı ola bilər
  - » Ağrı, tenezmlər, hərarət, arıqlama, anemiya və s toksik əlamətlər ola bilər



- » Kolonoskopiya da proktit və kolit
- » Biopsiyada iltihab əlamətləri
- » Digər kolitlərin inkarı

### *Diferensial diaqnoz*

- Xoralı koliti ilk növbədə infeksiyon, Kron, CMV, işemik, divertikulyar, medikamentoz, radiasion, eozinofilik kolitlərdən, solitar rektal xoradan və bəd xassəli törəmələrdən fərqləndirmək lazımdır.
- Bunun üçün klinik-anamnestik məlumatlarla yanaşı spesifik müayinələr aparılır: nəcis analizi, biopsiya, KT, və s.
- **Kron xəstəliyi** üçün aşağıdakılar xarakterikdir: diarreyanın nisbətən az sayda və qansız olması, perianal patologiyalar, seqmentar zədələnmə, transmural zədələnmə, divar qalınlaşması, böyük mukozal xoralar və çatlar, düz bağırsağın normal görünüşü, qranulomalar və biopsiyada xarakterik transmural qranulomatoz iltihab. Diferensiasiya çətinliyi olanlarda genetik müayinə aparılır və ya "Təyin olunmayan kolit" diaqnozu qoyulur .
- **İnfeksiyon diarreya** adətən kəskin başlayır və xəstələri tez bir zamanda ağır vəziyyətə sala bilər. Anamnezdə endemik bölgələrə getmə, natəmiz su və qida qəbulu infeksiyon kolitlərə xarakterikdir. Bakteriya və parazitlərin yoxlanılması üçün nəcisin boyanması, kultürü, mikroskopiyası və bioptatın Gram boyaması və kultürü aparılmalıdır. Salmonella, Shigella, Campilobakter jejuni, Legionella, Chlamidia, amöbiaz, histoplazmosis, vərəm, CMV, Gonococc, QİÇS və s kimi infeksiyalar xoralı kolit kimi klinik və endoskopik əlamətlər verə bilər. Xüsusən amöbiaz inkar olunmadan xəstələrə kortikosteroid verilməməlidir, çünki steroidlər amöbiazi proqressivləşdirir.
- **Radiasion kolit** qarın və çanaq radioterapiyalarından sonra meydana gəlir və endoskopik olaraq xoralı koliti xatırladır. Anamnezdə radioterapiya və biopsiyada eozinofilik infiltratlar, epitelial atipiya, fibroz və kapilyar telenagioektaziya radiasiyon kolit üçün xarakterikdir.
- **Diversion kolit** kolostomiylardan distalda funksiyasız qalmış bağırsaqda baş verir. Yoğun bağırsağın mukozası normalda əsas qidasını bağırsaq möhtəviyyatından, xüsusən də mikrofloranın ifraz etdiyi yağlardan alır. Defunksional bağırsaq seqmentində mikroflora olmadığından epitelin qidalanması zəifləyir və atrofik kolit baş verir. Yağların yerli istifadəsi və kolostomiyanın ləğvi koliti aradan qaldırır.
- **Divertikulyar kolit** üçün xarakterik cəhət divertikullar arasındakı nahiyənin iltihablaşması, divertikul girişinin isə iltihabsız olmasıdır. Divertikul fonunda xoralı kolit oduqda isə həm divertikularası həm də divertikul girişində iltihab görünür, biopsiyada qeyri-spesifik iltihab qeyd edilir.
- **Solitar rektal** xoraları xoralı kolitdən fərqləndirmə adətən biopsiya ilə mümkün olur.

- Bəzi dərmanlar, xüsusən də qeyri-steroid iltihabəlehinə dərmanlar, retinol kolit törədə bilirlər.

### *Ağırliq dərəcəsinin təyini*

- Ağırliq dərəcəsinin təyini üçün klinik və endoskopik klassifikasiyalardan istifadə edilir.
- Ən çox tövsiyə olunan klassifikasiya Montreal klinik dərəcələndirilməsidir ki, ishal sayı, toksik əlamətlər və laborator göstəricilər nəzərə alınır (yuxarıda verilmişdir)

## **Müalicəsi**

### *Prinsip*

- Xoralı kolitin müalicəsində əsas hədəf kəskin fazanı söndürmək və uzunmüddətli remissiyanı təmin etməkdir. Müalicəsi üçün konservativ və cərrahi tədbirlər mövcuddur

### *Müalicə üsulları*

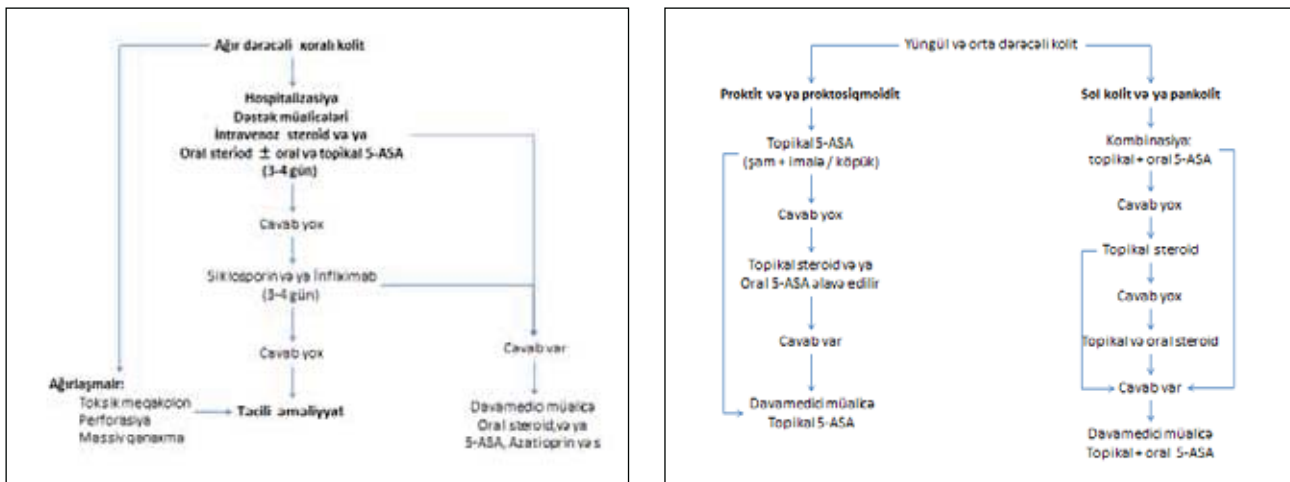
- Konservativ müalicələr – kəskin fazanı söndürmək və residivin profilaktikası üçün aparılır
  - » Diet
  - » İltihabəlehinə (yerli və ya oral)
    - ◇ 5-aminosalisilatlar
      - sulfosalazin (2-4 q/gün)
      - mesalamin (2-5 q/gün)
      - osalazin (1-3 q/gün)
      - balsalazid (6,7 q/gün)
    - ◇ İmmunosupressorlar
      - Steroidlər
      - Siklosporin
      - Anti-TNF
  - » Simptomatik
    - ◇ Spazmolitik
    - ◇ Ağrıkəsici
    - ◇ Antidiarreya
  - » Antibiotiklər
- **Cərrahi müalicələr - ağırlaşmaların müalicəsi üçün aparılır**
  - » Proktokolektomiya + ileoanal anastomoz
  - » Proktokolektomiya + ileostomiya
  - » İki etaplı əməliyyat:
    - ◇ kolektomiya + ileostomiya, sonra proktektomiya + ileoanal anastomoz

**Əməliyyata göstərişlər:**

- Konservativ müalicəyə cavab yoxdur
- Ağırlaşmalar:
  - » Massiv qanaxma
  - » Perforasiya
  - » Toksik meqakolon
  - » Striktura və keçməzlik
  - » Kansər və ya şübhəsi

**Müalicə seçimi**

- Xorali kolitin əsas müalicəsi konservativdir, cərrahi müalicə göstərişə görə aparılır.
- *Konservativ müalicə kəskinləşməni söndürmək üçün (induskiya) və residivin profilkatikasi üçün (davamedici müalicə), əməliyyat isə adətən ağırlaşmaların müalicəsi üçün aparılır.*
- Müalicə üsulunun seçimində xəstəliyin ağırlıq dərəcəsinə və kolonun tutulumuna əsaslanılır.
  - » Yüngül və orta dərəcədə topikal və oral 5-ASA, cavab yoxdursa steroid
  - » Ağır dərəcədə - steroid, cavab yoxdursa siklosporin və ya infliximab və ya cərrahi
  - » Cərrahi ağırlaşmalar varsa əməliyyat (**Şəkil 2**).

**Şəkil 2. Xorali kolitdə müalicə seçimi**

# DİVERTİKUL, DİVERTİKULYOZ VƏ DİVERTİKULİT

## DİVERTİKUL

### Tərif

- **Divertikul** bağırsağ divarının bir qatının və ya bütün qatlarının torbaşəkilli kənara çıxmasıdır, iç qatı epitellə örtülüdür (“divar yırtığı”).
- Divar tam şəkildə qabararsa **həqiqi**, təkcə selikli qişa qabararsa **yalançı** divertikul adlanır.
- **Divertikulyoz** çoxsaylı divertikullara deyilir.
- **Divertikulit** divertikulun iltihablaşmasına deyilir.
- Yoğun bağırsağ divertikulları əksər hallarda əlamət və ağırlaşma törətmirlər.

### Diaqnostik əlamətləri

- Asimptomatik və ya ağırlaşma əlamətləri (qanaxma, divertikulit)
- Kontrast müayinədə və ya endoskopiya da divertikulun görünməsi

### Təsnifatı

<b>Divar quruluşun görə</b>	Həqiqi – anadangəlmə olur, sağ kolonda yerləşir Yalançı – qazanılmış olur, sol kolonda yerləşir
<b>Sayına görə</b>	Təksaylı Çoxsaylı (divertikulyoz)
<b>Yerləşməsinə görə</b>	Siqmoid bağırsaqda Digər hissələrdə Total bağırsaqda
<b>Gedişinə görə</b>	Ağırlaşmasız Ağırlaşmış (iltihab, qanaxma və digər)

### Rastgəlməsi

- Yoğun bağırsağ divertikulları əhali arasında ən çox rast gəlmə patolojiyalardan olub 10-65% hallarda müşahidə edilir və yaş artdıqca tezliyi də artır.

### Morfologiyası

- Yoğun bağırsağ divertikullarının əksəriyyəti yalançı divertikullardır.
- Divarın zəif nöqtələrindən, xüsusən də müsariqə arteriyalarının bağırsağ

divarına daxil olduğu dəliklərdən selikli və selikaltı qat seroza ilə birlikdə qabarıq.

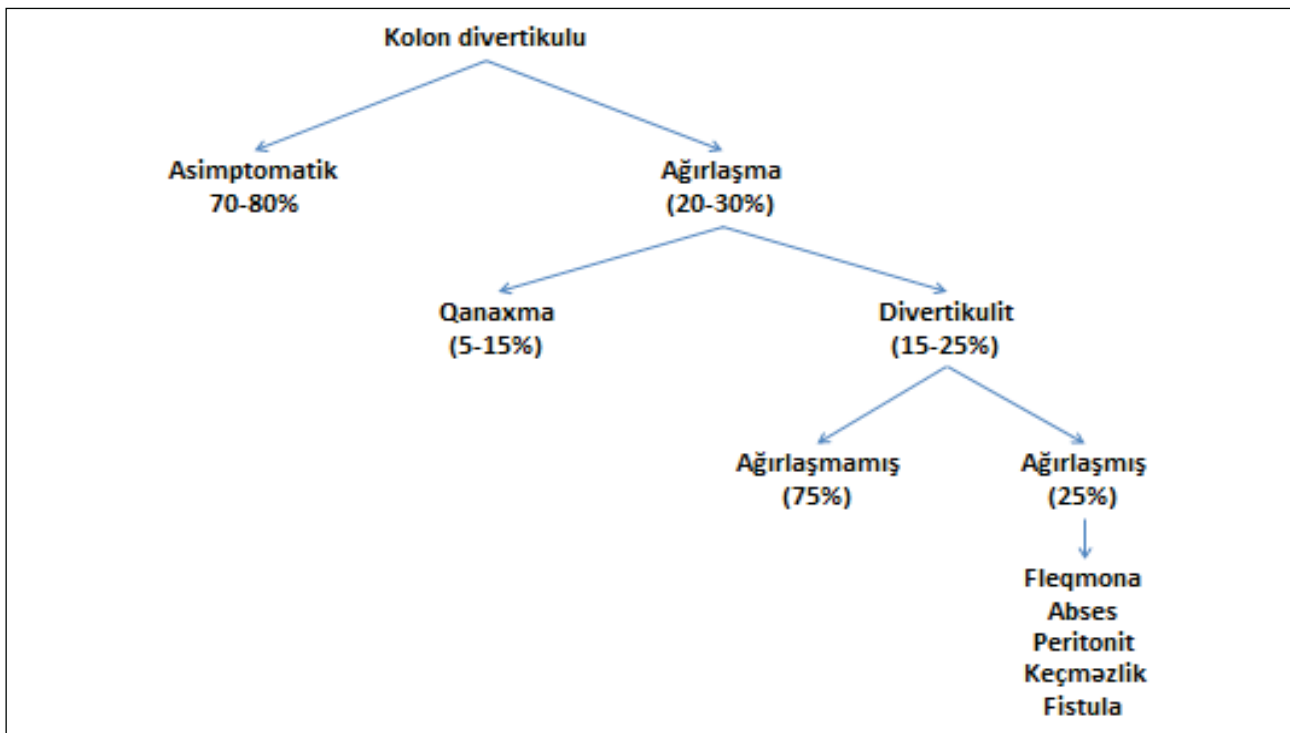
- Arteriyaların bağırsağa daxil olduğu yerlərə uyğun olaraq divertikullar da daha çox bağırsağın yan və mezenterik kənarlarında yerləşirlər.
- Divertikullar əksər hallarda çoxsaylı olur və əksəriyyəti (90%) siqmoid bağırsaqda yerləşir.
- Ölçüləri bir neçə millimetrdən tutmuş santimetrlərə qədər böyüyə bilirlər.

### Etiologiyası və patogenezi

- Az lifli qidalar, qəbzlik və divar zəifliyi əsas səbəbləri sayılır.
- Divertikulların 30 yaşdan əvvəl nadir rastlanması və 80 yaşdan yuxarı insanların 75% -ində tapılması birləşdirici toxuma zəifliyinin rolunu göstərir.
- Kolon divertikullarının əmələ gəlməsində pulsion mexanizm əsas rol oynayır. Qəbzlik mənfəzdaxili təzyiği artıraraq divardakı zəif nöqtələrdən (arteriyaların divara daxil olduğu dəliklər) selikli qişanın qabarmasına səbəb olur.

### Gedişi və ağırlaşmaları

- Divertikullar əksər hallarda asimptomatik (70-80%) olur və təsadüfi müayinələrdə tapılır, 20-30% hallarda isə ağırlaşmalar törədir (**Şəkil 1**).
- Qanaxma əksər hallarda orta və massiv xarakterli olur (hematokeziya, Hb azalması və şok) və adətən spontan dayanır, lakin təkrarlanma ehtimalı yüksəkdir.
- Divertikul mənfəzində durğunluq iltihablaşmaya və perforasiyaya səbəb ola bilər.



Şəkil 1. Kolon divertikullarının gedişi

### Ağırlaşmaları

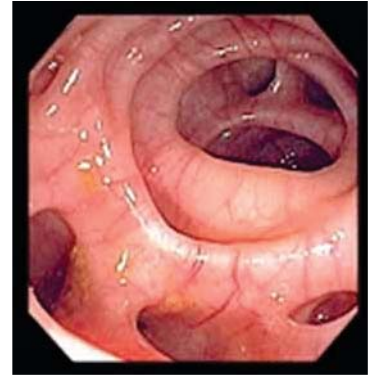
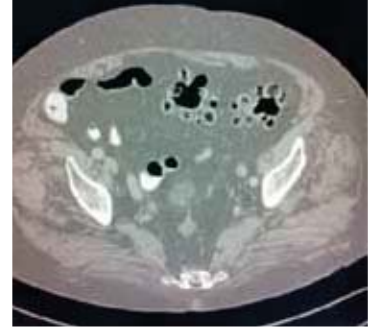- Qanaxma (5-15%)
- Divertikulit (15-25%)
  - » Peritonit
  - » Abses
  - » Fistula
  - » Keçməzlik

### Klinika və diaqnostikası

- Divertikullar ağırlaşma törətdikdə əlamətlər ortaya çıxır, əks halda simptom törətmirlər, ona görə də əksəriyyəti asimptomatikdir və təsadüfi müayinələrdə tapılır.
- Kontrastlı rentgendə və KT-də divertikullar havalı və ya kontrastlı qabarmalar kimi görünür.
- Kolonoskopiya da isə bağırsağ mənəzindən əlavə dəlik və mənəzlər görünür (**Şəkil 2**).

### Müalicəsi

- Asimptomatik divertikullarda müalicəyə ehtiyac yoxdur
- Simptomatik (ağırlaşmış) divertikullarda isə ağırlaşmaya uyğun müalicə seçilir.
- Ağırlaşmaların profilaktikası üçün lifli qidalara üstünlük vermək və qəbzliyi aradan qaldırmaq tövsiyə olunur.



**Şəkil 2. Divertikulyoz. (KT və koloskopiya)**

## DİVERTİKULİT

### Tərif

- Divertikulit kolon divertikullarının iltihabı və perforativ ağırlaşmasıdır.
- Divertikulit zəif iltihabi infiltrasiyadan tutmuş ağır nəcis peritonitinə qədər dərinləşə bilər, keçməzlik, fistul kimi ağırlaşmalara da gətirib çıxara bilər.

### Diaqnostik əlamətləri

- Klinik olaraq qarında iltihab əlamətləri: ağrı, gərginlik, infiltrat, abses, peritonit
- Laborator olaraq iltihab əlamətləri: leykositoz, CRP artması
- KT əlamətləri: bağırsağ divar qalınlaşması, perikolik infiltrasiya, abses, perforasiya (sərbəst hava, kontrast ekstravazasiyası), maye

## Təsnifatı

<b>Gedişinə görə</b>	<ul style="list-style-type: none"> <li>» Ağırlaşmamış</li> <li>» Ağırlaşmış (perforasiya, fistul, keçməzlik)</li> </ul>
<b>Divertikulitin ağırlıq dərəcələri</b>	<ul style="list-style-type: none"> <li>» I dərəcə - ağlaşmamaş (kolonətrafi infiltrasiya)</li> <li>» II dərəcə - kiçik abses (4 sm-sən kiçik)</li> <li>» III dərəcə - böyük abses (4 sm-dən böyük)</li> <li>» IV dərəcə - diffuz peritonit</li> <li>» V dərəcə - diffuz peritonit və orqan yetməzlikləri</li> </ul>
<b>Perforativ divertikulitin Hinchey təsnifatı</b>	<ul style="list-style-type: none"> <li>» Hinchey I – peirkolik fleqmona və ya absess (4 sm-sən kiçik)</li> <li>» Hinchey II – pelvik abses (4 sm-dən böyük)</li> <li>» Hinchey III – irinli peritonit</li> <li>» Hinchey IV – nəcis peritoniti</li> </ul>

## Rastgəlməsi

- Divertikulyar xəstəliyi olanlarda 15-20% hallarda rast gəilir.

## Etiologiya və patogenezi

- Divertikulitin səbəbi kimi mənfəzin nəcis daşları ilə tutulması, aparıcı mexanizmi isə durğunluq patomexanizmi hesab edilir (kəskin appendisit, xolesistit və s. kəskin cərrahi xəstəliklərdəki patomexanizm).
- Mənfəzin tutulması divertikulda durğunluğa, mənfəzdaxili hipertenziyaya, bu isə divar işemiyasına, infeksiya qoşulmasına, nekroz və perforasiyaya gətirib çıxarır.

## Gedişi və ağırlaşmaları

- Divertikulitin iki gediş forması ola bilər:
  - » ağırlaşmamış (75%)
  - » ağırlaşmış (25%)
- **Ağırlaşmamış** gediş ən çox rast gəlinən formadır, iltihabi proses bağırsağ sərhəddindən kənara çıxmır, ağırlaşmalar baş vermir (abses, peritonit, keçməzlik, fistul) və konservativ müalicə ilə bir neçə gün ərzində sönür. İlk divertikulit epizodundan sonra 30% hallarda, ikincidən sonra isə 50% hallarda divertikulit təkrarlaya bilər.
- **Ağırlaşmış** divertikulitlərə **perforasiya və abdominal infeksiyalar, keçməzlik və fistullar** aid edilir.
- Divertikulitin perforasiyasında, iltihabi proses bağırsaqətrafı sahəyə yayılır, abses, peritonit kimi ağırlaşmalar meydana gəlir. Hinchey təsnifatına görə perforativ divertikulitin 4 ağırlıq dərəcəsi ayırılır:

- » Hinchey I – peirkolik fleqmona və ya absess (4 sm-sən kiçik)
- » Hinchey II – pelvik abses (4 sm-dən böyük)
- » Hinchey III – irinli peritonit
- » Hinchey IV – nəcis peritoniti
- Divertikulitin ağırlaşmalarından biri də daxili və xarici fistullardır. Fistullar adətən divertikulyar abseslərin xaricə və ya daxili orqanlara açılması nəticəsində meydana gəlir. Absesin mənfəzə açılması “absesi sağaldır, lakin fistul əmələ gətirir”. Kolon ilə sidik kisəsi, vagina, nazik bağırsağ, dəri arasında fistullar əmələ gələ bilər. Divertikulit kolo-vezikal fistulların ən çox rast gəlinən səbəbidir. Kolovaginal fistullar adətən əvvəllər histerektomiya olunmuş qadınlarda rast gəlir.
- Bağırsağ keçməzliyi az rast gəlinən ağırlaşmalardandır. Təkrarlayan divertikulitlər bağırsağ divarında strikturaların əmələ gəlməsinə səbəb olur. Bu fonda meydana gələn təkrari iltihabi infiltrasiya keçməzliyə gətirib çıxara bilər. Digər tərəfdən divertikulyar abseslər keçməzlik törədə bilərlər.
- Divertikulitlərdə letallıq ağırlaşmamış formalarda minimaldır və adətən divertikulitə bağlı olmur. Ağırlaşmış divertikulitlərdə isə letallıq 5% civarındadır.

### Klinikası

- Divertikulit adətən kəskin ağrı və hərarətlə başlayır, diarreyə ola bilər.
- Ağrı xarakterik olaraq sol qalça çuxurunda olur və daimi xarakter daşıyır.
- Klinik müayinədə palpator ağrı, gərginlik, bəzən də kütlə müşahidə edilir. Yerli əlamətlər “soltərəfli appendisiti” xatırladır.
- Qəbzlik, diarreyə, hətta bağırsağ keçməzliyi müşahidə edilə bilər.
- Ağırlaşmalar ortaya çıxdıqda ağrılı infiltrat, abses, peritonit əlamətləri müşahidə edilir. Bəzi hallarda divertikulit fistul əlamətləri ilə ortaya çıxa bilər.

### Diaqnostikası

#### Şübhə

- Aşağıdakı vəziyyətlərdə divertikulitlərdən şübhələnmək olar:
  - » Anamnezində divertikulu olan xəstələrdə qarında ağrı və hərarət
  - » Sol tərəfli ağrıları, yerli iltihab əlamətləri və hərarəti olanlarda
  - » Yaşlı xəstələrdə qarındaxili ağrılı infiltrat, abses, peritonit, keçməzlik
  - » Kolonoskopiyada bağırsağ divarında infiltrasiya
  - » Sidik kisəsi və ya vaginadan nəcis və qaz ifrazı olanlarda

### Dəqiqləşdirmə

- Divertikulit diaqnozunu dəqiqləşdirmək üçün klinik, laborator və KT müayinələrinin nəticələri nəzərə alınır və differensiasiya aparılır.



<b>Laborator</b>	Divertikulitdə özünə yox, sistemik iltihaba xas olan leykositoz və CRP artması müşahidə edilir. Bu göstəricilər abses və peritonitlərdə daha yüksək səviyyəyə çatır
<b>Görüntüləmə</b> <b>USM</b> <b>KT</b>	USM ilə divertikulitin diaqnozunu dəqiqləşdirmək çətin, lakin divertikulitin dolayı əlamətlərini görmək olar və digər patologiyalardan fərqləndirmək üçün tətbiq edilə bilər. KT divertikulit diaqnostikasında standart metoddur. Bağırsağ divarının qalınlaşması, ətrafında infiltrasiya, abses, kontrastın ekstravazasiyası, qarında sərbəst hava, maye, divertikulyozun görünməsi divertikulitin KT əlamətləridir. KT ilə divertikuliti appendisitdən, appendagitdən fərqləndirmək olur, lakin iltihablaşmış və perforasiya etmiş törəmələrdən fərqləndirmək çətin olur.
<b>Kolonoskopiya</b>	Kolonoskopiya divertikulit diaqnostikasında ilkin metod kimi tövsiyə edilmir, çünki divertikuli ağırlaşdırıla bilər. Ona görə də divertikulit şübhəsi olanlarda kolonoskopiyanı bağırsağ divarında iltihab söndükdən sonra (4-6 həftə) şişdən və iltihabi bağırsağ xəstəliklərindən differensiasiya məqsədi ilə aparmaq olar. Kəskin divertikulitlərdə kolonoskopiya bağırsağ divarında qalınlaşma, iltihab, hətta sərbəst perforasiya görünür.

***Diaqnostik əlamətlər:***

- Klinik olaraq qarında iltihab əlamətləri: ağrı, gərginlik, infiltrat, abses, peritonit
- Laborator olaraq iltihab əlamətləri: leykositoz, CRP artması
- KT əlamətləri: bağırsağ divar qalınlaşması, perikolik infiltrasiya, abses, perforasiya (sərbəst hava, kontrast ekstravazasiyası), maye

***Differensial diaqnoz***

- Divertikulitləri kolon kanserlərindən, iltihabi (kron, xoralı kolit) və işemik bağırsağ xəstəliklərindən fərqləndirmək lazımdır. KT bəzi hallarda bunun üçün faydalı ola bilər, lakin dəqiqləşdirmək əksər hallarda çətin ola bilər. Ona görə də, kəskin iltihab söndükdən 4-6 həftə sonra kolonoskopiya və biopsiya etmək lazımdır.
- Uzun S-vari bağırsağ sağ tərəfli yerləşdikdə və ya sağ kolon divertikulitlərini ilk növbədə kəskin appendisitdən fərqləndirmək lazımdır, çünki kəskin

appendisit təcili əməliyyat tələb edir. KT bu məqsədlə faydalı ola bilər, lakin çətinlik olarsa əməliyyat lazımdır. Soltərəfli appendisiti də unutmamaq lazımdır. Soltərəfli divertikulitləri bəzən appendagitdən (piy artımlarının iltihabı) fərqləndirmək çətin olur. Appendagitlər gənc yaşlarda rast gəlir, lokal nöqtəvari ağrılar olur, leykositoz xarakterik deyil və KT-də abses görünmür.

### *Ağırliq dərəcəsinin təyini*

- Divertikulitin ağırliq dərəcəsinin təyin etmək üçün ağırlaşmalara (ağırlaşmış və ağırlaşmamış divertikulitlər) və klinik gedişə diqqət edilir.
- Divertikulitin törətdiyi intraabdominal infektiv ağırlaşmaların dərəcəsinin qiymətləndirmək üçün Hinchey təsnifatından istifadə edilir ki, bunun üçün də klinik və KT nəticələri nəzərə alınır.

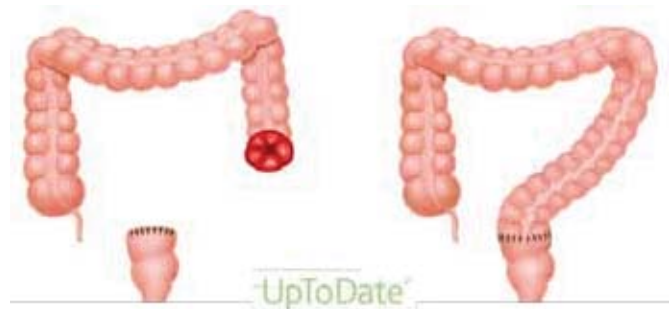## **Müalicəsi**

### *Prinsip*

- Divertikulitin müalicəsində əsas prinsip ağırliq dərəcəsinə və gedişinə görə konservativ, azinvaziv və cərrahi müalicə seçimidir. Profilaktik rezeksiya və kolektomiya tövsiyə edilmir.

### *Mualicə üsulları*

- **Konservativ müalicə** - ağırlaşmamış divertikulitdə tətbiq edilir
  - » antibiotikoterapiya,
  - » infuziya
  - » bağırsağ sakitliyi
- **Perkutan drenaj** - absesdə tətbiq edilir
- **Cərrahi müalicələr**
  - » Hartman əməliyyatı
  - » Rezeksiya və anastomoz
- **Əməliyyata təcili göstərişlər**
  - » Peritonit
  - » Müalicəyə tabe olmayan abses
- **Əməliyyata planlı göstəriş**
  - » perkutan drenajdan sonra
  - » fistul
  - » differensiasiya çətinliyi
  - » iki dəfə divertikulit



**Şəkil 3. Rezeksiyadan sonra kolostom və ya anastomoz**

### *Müalicə taktikası*

- Divertikulitlərin müalicəsinə ümumiyyətlə baxılırsa ağırlaşmamış divertikulitdə konservativ müalicə seçilir, ağırlaşmış divertikulitlərdə (abses, peritonot, keçməzlik) müdaxilə lazım gəlir (**Şəkil 3**).
- **Ağırlaşmamış divertikulit** – 10-14 gün konservativ müalicə (antibiotikoterapiya, infuziya, bağırsağ sakitliyi) aparılır, 4-6 həftə sonra diferensiasiya

məqsədi ilə kolonoskopiya edilir. Əgər iki dəfə divertikulit epizodu olubsa planlı rezeksiya edilə bilər.

- **Perforativ** ağırlaşmalarda ağırlıq dərəcəsinə görə seçim edilir:
  - » Hinchey I (perikolik fleqmona və absess 4 sm-dən kiçik) – konservativ müalicə edilir, əgər 48 saat ərzində düzəlmirsə təcili müdaxilə (perkutan drenaj və ya cərrahi rezeksiya), düzəlmirsə planlı rezeksiya edilir
  - » Hinchey II (pelvik absess 4 sm-dən böyük) – konservativ müalicə və perkutan drenaj, sonra planlı cərrahi müdaxilə edilir (rezeksiya və anastomoz).
  - » Hinchey III (seroz və ya irinli peritonit) - təcili Hartman əməliyyatı tövsiyə edilir (rezeksiya və proksimal stoma). Aşağı riskli xəstələrdə rezeksiya (orqan yetməzlilikləri olmayan hallar), proksimal ileostoma ilə anastomoz qoyula bilər.
  - » Hinchey IV (nəcis peritoniti) və ya orqan yetməzlilikləri olarsa – təcili Hartman əməliyyatı tövsiyə edilir.
- Keçməzlik olanlarda təcili əməliyyata göstərişdir.
- Fistullarda adətən kəskin iltihabi söndürdükdən sonra planlı əməliyyat lazımdır.

# YOĞUN BAĞIRSAQ POLİPLƏRİ

## Tərifi

- **Polip** boşluqlu orqanlarda epitelial səthdən mənfiyə doğru qabarmış törəməyə deyilir.
- **Polip** morfoloji anlayışdır, törəmənin histologiyası və xarakteri barədə məlumat vermir.
- **Qastrointestinal** orqanlar poliplərin ən çox lokalizasiya etdiyi yerdir.
- **Qastrointestinal** poliplərin ən sıx görüldüyü yer isə kolorektumdur.
- **Polipoz** çoxsaylı poliplərə deyilir.
- **Polipoz sindrom** genetik xəstəlik olub, yoğun bağırsaqda çoxsaylı poliplərlə xarakterizə olunur, digər orqanlarda patologiya tapıla bilər.
- Gedışı və əlamətləri ölçüsündən və təbiətindən asılı olaraq dəyişir.

## Diaqnostik əlamətləri

- Asimptomatik və ya ağırlaşma əlamətləri (rektal qanaxma, sancışəkilli ağrılar, qəbzlik, diarreya və s)
- Kolonoskopiya polip

## Rastgəlməsi

- Poliplər yoğun bağırsağın çox rast gəlinən törəmələri olub, ortalama 25% (9-60%) hallarda təsadüf olunur və yaş artdıqca daha çox müşahidə edilir.
- Poliplər ən çox düz və S-vari bağırsaqda tapılır (rektosiqmoiddə 50%).

## Yoğun bağırsaq poliplərinin təsnifatı

<b>Histologiyasına görə</b>	<p>Qeyri-neoplastik</p> <ul style="list-style-type: none"><li>• Hiperplastik</li><li>• Hamartoma<ul style="list-style-type: none"><li>» Sporadik yuvenil polip</li><li>» Ailəvi yuvenil polipozis sindromu</li><li>» Peutz-Jegher sindromu</li></ul></li><li>• İltihabi<ul style="list-style-type: none"><li>» Psevdpolip</li><li>» Limfoid polip</li></ul></li></ul> <p>Neoplastik</p> <ul style="list-style-type: none"><li>• Sporadik adenoma (tubulyar, tubulovilloz, villoz)</li><li>• Ailəvi kolon polipozu sindromu</li><li>• Adenokarsinoma</li><li>• Digər (lipoma, leyomioma, karsinoid)</li></ul>
-----------------------------	--

<b>Anatomiyasına görə</b>	<ul style="list-style-type: none"> <li>• Ayaqcıqlı</li> <li>• Ayaqcıqsız (əsaslı, yastı)</li> </ul>
<b>Sayına görə</b>	<ul style="list-style-type: none"> <li>• Təksaylı (50%),</li> <li>• İki saylı (35%)</li> <li>• Çox saylı (15%)</li> </ul>
<b>Yerləşməsinə görə</b>	Qalxan, köndələn, enən çənbər bağırsaqlar, S-vari və düz bağırsaqlar

### Gediş xüsusiyyətləri

- Poliplər kiçik ölçülərdə olduqda klinik əlamət törətmirlər.
- Lakin nekrozlaşarsa qanaxma, böyüyərsə obstruksiya və maliqnezasiya kimi ağırlaşmalar törədə bilirlər.
- Ağırlaşmaların baş verməsində, xüsusən də malignizasiyanın meydana gəlməsində polipin histoloji tipi, ölçüsü və müddəti önəmlidir. Adenomatöz poliplərin, polipoz sindromların maliqnezasiya riski çox yüksək, iltihabi, hiperplastik poliplərinki isə çox aşağıdır.

### Ağırlaşmaları

- Qanaxma
- Keçməzlik
- Malignizasiya
- Maliqnezasiya etmiş poliplərin Haggit təsnifatı
  - » Ayaqcıqda polip:
    - ◇ I dərəcə - polipin zirvəsinin invaziyası
    - ◇ II dərəcə - polipin boynuna invaziya
    - ◇ III dərəcə - polipin ayaqcığına invaziya
    - ◇ IV dərəcə - polipin əsasına invaziya
  - » Enli əsasda polip:
    - ◇ IV dərəcəyə aid edilir

### Klinikası

- Əksər hallarda poliplərin ölçüləri 0,5-1 sm həddində olur və simptom törətmirlər.
- Poliplər böyüdükdə və ağırlaşma törətdikdə əlamətlərlə biruzə verirlər:
  - » rektal qanaxma
  - » sancışəkilli ağrılar
  - » qəbizlik
  - » diarreyə
- Rektal poliplərin ən çox rast gələn əlaməti rektal qanaxmadır.

- Viloz adenomalarda diarreyaya ola bilir (selik ifraz edir).
- Əksər hallarda obyektiv müayinədə əlamət olmur, lakin distal rektum poliplərində barmaqla müayinələrdə polip əllənə bilər.

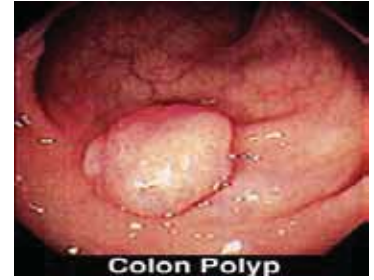## Diaqnostikası

### Şübhə

- Poliplərin spesifik klinik, laborator və görüntüləmə əlamətləri yoxdur və aşağıdakı hallarda polipdən şübhələnmək olar:
  - » Bağırsağ fəaliyyətinin dəyişməsi (qəbzlik, diarreyaya)
  - » Rektal müayinədə kütlə
  - » Bağırsağ qanaxması
  - » Bağırsağ keçməzliyi
  - » Gizli qan testinin müsbət olması
  - » KT və ya rentgenoqrfiyada bağırsaqda kütlə tapılması

### Dəqiqləşdirmə

- Polipi təsdiq və ya inkar etmək üçün kolonoskopiya lazımdır.
- Kolonoskopiya polipin yerini, sayını, ölçüsünü, ayaqcığını, hətta bəzi ağırlaşmalarını təyin etmək üçün əsas müayinədir (**Şəkil 1**).
- Polipin histoloji növünü təyin etmək üçün kolonoskopik biopsiya aparılmalıdır.



Şəkil 1. Kolon polip

## Müalicəsi

### Prinsip

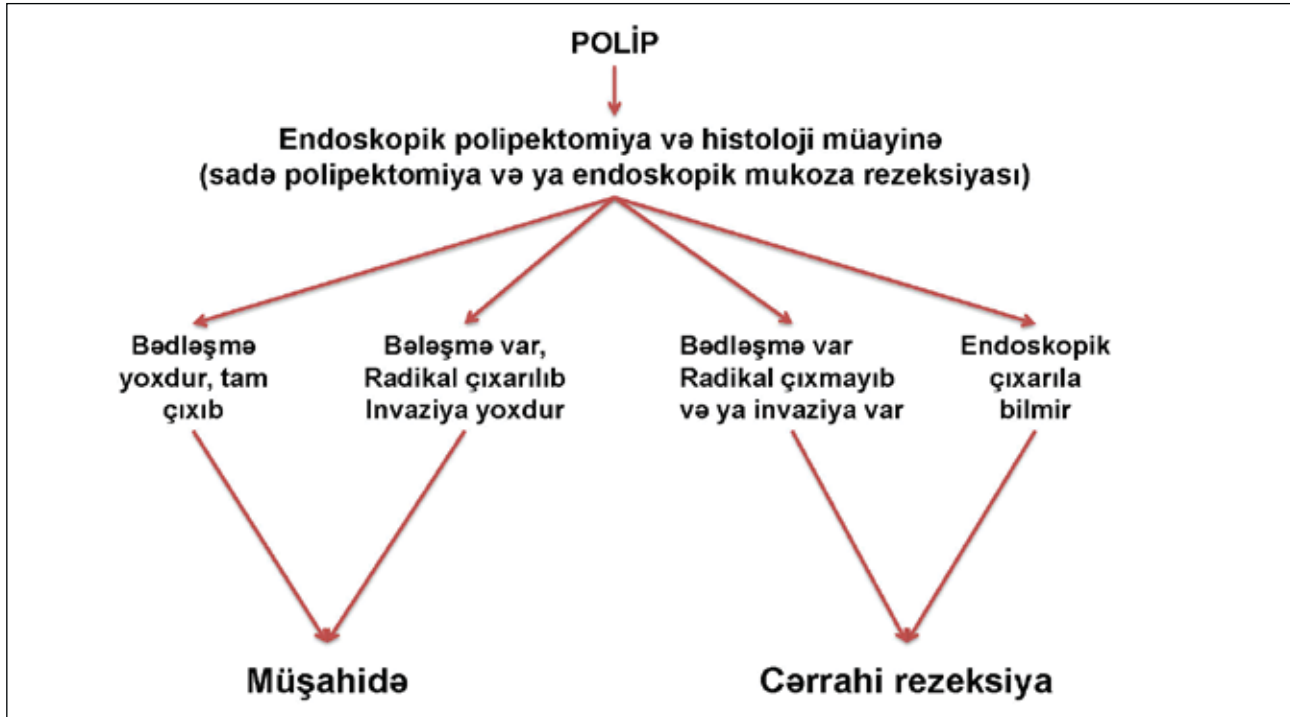
- Poliplərin histoloji tipini təyin etmək və ağırlaşma potensialını nəzərə alaraq aşağıdakı ikimərhələli yanaşma tətbiq edilir - **“çıxart bax”** prinsipi (**Şəkil 2**):
  - » ilk olaraq kolonoskopik polipektomiya və/və ya biopsiya edilir
  - » ikinci mərhələdə histologiyasına görə qərar verilir.

### Polipektomiya üsulları

- Endoskopik polipektomiya
- Endoskopik mukoza rezeksiyası
- Cərrahi – bağırsağ rezeksiyası

### Cərrahi rezeksiyaya göstərişlər (açıq və ya laparoskopik):

- Endoskopik çıxarılması mümkün olmayan poliplər
- Bədləşməsi olan, invaziv (bağırsağ divarına və limfa düyününə) və ya tam çıxarılmamış poliplər



Şəkil 2. Yoğun bağırsağ poliplərində ikimərhələli "çıxart bax" yanaşması

## POLİPLƏRİN SPESİFİK XÜSUSİYYƏTLƏRİ

### Hiperplastik polip

- Kolon epitelinin hiperplaziyası nəticəsində meydana gəlir, neoplastik deyildir.
- Ən çox rast gələn kolon polipidir.
- Bəd xassəliyə çevrilmə potensialı çox azdır, lakin 1 sm-dən böyük poliplərdə bu risk artır. Bəzən adenomatoz poliplə qarışdırıla bilər.
- Ölçüsü 0,5 sm-dən kiçik hiperplastik poliplərdə izləmə, 1 sm-dən böyük və ya adenomatoz komponenti olanlarda radikal çıxartma lazım gəlir.
- İltihabi poliplər
- İltihabi poliplər mukozanın yerli iltihabi infiltrasiya nəticəsində qabarması (pseudopoliplər) və ya limfatik toxumanın hiperplaziyası nəticəsində (limfoid polip) meydana gələ bilər.
- Bu poliplər bağırsağın iltihabi xəstəliklərində (Kron, xoralı kolit və s) rast gələ bilər. Adətən iltihab aradan qalxdıqdan sonra reqressiya edə bilirlər.
- İltihabi poliplərin malginizasiya riski yox dərəcəsindədir.
- Bu poliplərdə izləmə tövsiyə edilir. Adenomatoz poliplərdən ayırmaq çətin olduqda kolonoskopik çıxarılmalıdırlar.

### Hamartomoz poliplər

- Hamartoma toxumanın normal elementlərinin düzensiz və qarışıq şəkildə böyüməsi nəticəsində əmələ gələn törəmələrdir (toxumalar normaldır, öz

yerindədir, lakin toxuma elementlərinin düzülüşü pozulur).

- Yoğun bağırsaqlarda hamartomoz poliplərin ən çox rast gəlinən 2 forması aşağıdakılardır:
  - » **Yuvenil polip**
  - » **Peutz-Jegher** sindromu

### *Yuvenil poliplər*

- Yuvenil poliplərdə vəzi epitelinin və lamina propriaının qarışıq şəkildə inkişafı nəticəsində kistik dilatasiyalar əmələ gəlir.
- Yuvenil poliplər sporadik (tək və ya azsaylı -10-a qədər) və çoxsaylı - diffuz formaları var.
- **Sporadik yuvenil poliplər** körpə yaşlarda və 25 yaşlarında daha çox rast gəlinir, malignizasiya ehtimalı çox aşağıdır, lakin qanaxma və obstruksiya törədə bilirlər. Uşaqlarda mədə-bağırsaqların qanaxmasının ən çox rast gəlinən səbəbidir və çıxarılması lazımdır.
- Çoxsaylı yuvenil poliplər (diffuz yuvenil polipoz) autosomal dominant sindromdur (18q21 gen mutasiyası), kolonda çoxsaylı yuvenil poliplərlə xarakterizə olunur. Polipozla yanaşı digər patologiyalar da rastlana bilər. Poliplərin malignizasiya riskinin aşağı olmasına baxmayaraq mədə-bağırsaqların kanserinin riski artır. Ona görə də total kolektomiya lazımdır.

### *Peutz-Jegher sindromu*

- **Peutz-Jegher sindromu** – autosomal dominant xəstəlik olub (LKB1/STK11 tumor suppressor gen defekti – 19p13), mədə bağırsaqlarda çoxsaylı hamartomoz poliplərlə (tərkibində sayə əzələ və epitelin qarışıq inkişafı qeyd olunur) yanaşı dəri və mukozalada pigmentasiyalarla xarakterizə olunur.
- Əksər hallarda asimptomatikdirlər.
- Poliplər daha çox yeyunumda görünür.
- Bəzən qanaxma və keçməzlik (invaginasiya) törədə bilirlər.
- Yuvenil poliplərdə olduğu kimi bu hamartomalar da xoşxassəli törəmələrdir və özlərinin malignizasiya riskləri azdır. Lakin polipoz sindromunda mədə-bağırsaqlarda və digər orqanlarda kanser riski artır. Xüsusən ölçüsü 1,5 sm-dən böyük olanlarda kanser riski yüksəkdir.
- Asimptomatik hallarda izləmə və vaxtaşırı kansərə görə yoxlamalar, simptomatik və ölçüsü 1,5 sm-dən yüksək olanlarda polipektomiya tövsiyə edilir.

### *Adenomatöz poliplər*

- Yoğun bağırsağın vəzi epitelinin proliferasiyası nəticəsində əmələ gələn xoş



xassəli törəmədir, bazal membrana invaziya etmir.

- Adenomatoz poliplər klassik olaraq iki formada müşahidə edilir:
- Sporadik forma – tək və bir neçə polip tapılır.
- Ailəvi adenomataoz polipozis – genetik xəstəlikdir, yoğun bağırsaqda çoxsaylı (100-dən çox) poliplərin olması və kanser riskinin yüksək olması ilə xarakterizə olunur.

### *Sporadik adenomatoz polip*

- Histoloji cəhətdən, xüsusən də villoz komponentə görə adenomatoz poliplərin 3 növü var:
  - » Tubulyar adenoma – tubulyar epiteldən təşkil olunmuşdur, ən çox rast gələn adenomatoz polip olub adenomaların 85%-ini təşkil edir, karsinoma riski 5%-dir
  - » Tubulovilloz adenoma – tubulyar və selik ifraz edən epiteldən təşkil olunmuşdur, adenomaların 10%-ini təşkil edir, karsinoma riski 22% təşkil edir.
  - » Villoz adenoma – selik ifraz edən epiteldən təşkil olunmuşdur, adenomaların 5% -ni təşkil edir və adətən ayaqcıqsız olurlar. Selik ifrazı etdiyi üçün diarreyə çox rast gəlir, hipovolemiya, hipokalemiya törədə bilər. Digər bir cəhəti kanser riskinin çox yüksək olmasıdır ki, bu da 40-90% təşkil edir.
- Adenomatoz poliplərin mühüm cəhəti **malignizasiya riskidir** ki, bu da histoloji tipinə, müddətinə və ölçüsünə görə dəyişir:
  - » müddət - 5 ildə 2,5%, 10 ildə 8%, 20 ildə 24%
  - » ölçü – 1 sm-dən kiçik 1%, 1-2 sm 10%, 2 sm-dən böyük 45%
  - » forma – ayaqcıqsızlarda daha çox
  - » histologiya – tubulyar 5%, tubulovilloz 22%, villoz 40-90%
- Adenomatoz poliplərin müalicəsi tam çıxarmaqdan ibarətdir. İlk endoskopik çıxarılmış polipdə malignizasiya yoxdursa izləmə lazımdır. Malignizasiyası olan, xüsusən də invaziyası olanlarda (bağırsağ divarına, limfa düyünlərinə və metastazlar) cərrahi rezeksiya aparılmalıdır.

### *Ailəvi adenomatoz polipoz sindromu*

- **Ailəvi adenomatoz polipozisdə (ailəvi polipozis sindromu, ailəvi kolon polipozu)** yoğun bağırsaqda 100-dən çox adenomatoz polip olur, xəstəlikdə tumor supressor genindəki (APC, 5q21) mutasiyanın səbəkar olduğu qeyd edilir.
- Əksəriyyətində kolondan xaric patologiyalar da tapılır və bəzən bunlar polipozis sindromunun variantları kimi qəbul edilir: Gardner sindromu (nazik və yoğun bağırsaqlarda adenomatoz poliplər, desmoid tumor,

osteoma və s), Turcot sindromu (kolon polipozu və medulloblastoma).

- Bu xəstələrin əksəriyyətində 40 yaşına qədər kolon kanseri inkişaf edir. Ona görə də profilaktik kolektomiya lazımdır.
- Total proktokolektomiya + ileostomiya və ya total kolektomiya + düz bağırsağ mukozasının çıxarılması + ileorektal anastomoz tətbiq edilir.

# YOĞUN BAĞIRSAĞIN BƏD XASSƏLİ TÖRƏMƏLƏRİ

## KOLON KANSERİ

### Tərif

- Yoğun bağırsağın bəd xassəli törəmələrinin əksəriyyəti (90%-dən çoxu) selikli qişadan inkişaf edən adenokarsinomalardır, karsinoidlər və digər mezenximal törəmələr az rast gəlinir.

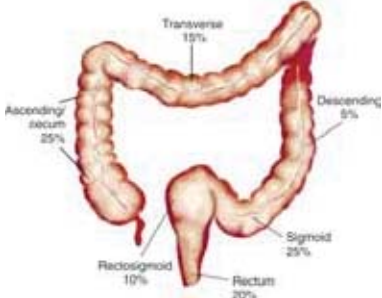
### Diagnostik əlamətləri

- Asimptomatik və ya ağrı, diarreya, keçməzlik, qanaxma və s. əlamətlər
- Kolonoskopiya kütə
- Biopsiyada bəd xassəli törəmə

### Rastgəlməsi

- Kolorektal xərçəng rastgəlmə tezliyinə görə kişilərdə 3-cü yeri (prostat və ağciyər xərçəngindən sonra), qadınlarda isə ikinci yeri (süd vəzi xərçəngindən sonra) tutur.
- 40 yaşa qədər insanlarda 5-8% hallarda rast gəlir, 50 yaşdan sonra isə tezliyi artır.

### Təsnifatı

<b>Yerləşməsinə görə</b>	<ul style="list-style-type: none"><li>• Kolon (kor bağırsağ, qalxan, köndələn, enən, S-vari bağırsağ)</li><li>• Düzbağırsağ (proksimal, orta və distal)</li></ul>	
<b>Mərhələsinə görə</b>	<ul style="list-style-type: none"><li>• TNM (I-IV mərhələlər)</li><li>• Duke (A, B, C, D), Astler-Coller</li></ul>	
<b>Diferensasiya dərəcəsinə görə</b>	<ul style="list-style-type: none"><li>• Aşağı</li><li>• Orta</li><li>• Yüksək</li></ul>	
<b>Makroskopik</b>	<ul style="list-style-type: none"><li>• Polipoid</li><li>• İnfiltrativ</li><li>• Qarışıq</li></ul>	

<b>Sayına görə</b>	<ul style="list-style-type: none"> <li>• Tək yerdə</li> <li>• Bir neçə yerdə (sinxron)</li> </ul>
<b>Klinik təzahürünə görə</b>	<ul style="list-style-type: none"> <li>• Asimptomatik</li> <li>• Simptomatik</li> <li>• Ağırlaşma əlamətləri ilə</li> </ul>
<b>Ağırlaşmasına görə</b>	<ul style="list-style-type: none"> <li>• Ağırlaşmamış</li> <li>• Ağırlaşmış (keçməzlik, qanaxma, perforasiya və s)</li> </ul>
<b>Risk faktorlarına görə</b>	<ul style="list-style-type: none"> <li>• İrsi</li> <li>• Qazanılma <ul style="list-style-type: none"> <li>» Polip malignizasiyası</li> <li>» Bağırsağ xəstəliyi fonunda inkişaf edən</li> <li>» Dietə bağlı</li> </ul> </li> <li>• Digər</li> </ul>
<b>İnkişaf vaxtına və yerinə görə</b>	<ul style="list-style-type: none"> <li>• Birincili</li> <li>• Sinxron (eyni vaxtda iki və ya daha çox yerdə olan)</li> <li>• Metaxron (sonradan başqa yerdə tapılan)</li> <li>• Residiv (eyni yerdə təkrarlayan)</li> </ul>

## Etiologiyası və patogenezi

### *Risk faktorları*

- İrsi xəstəliklər (polipoz sindromlar, qeyri-polipoz sindrom)
- Qazanılmış (poliplər, iltihabi xəstəliklər, yağlı qidalar)

### *Riski azaldan amillər*

- lifli qidalar
- qeyri-steroid iltihabəlehinə dərmanlar
- fiziki aktivlik

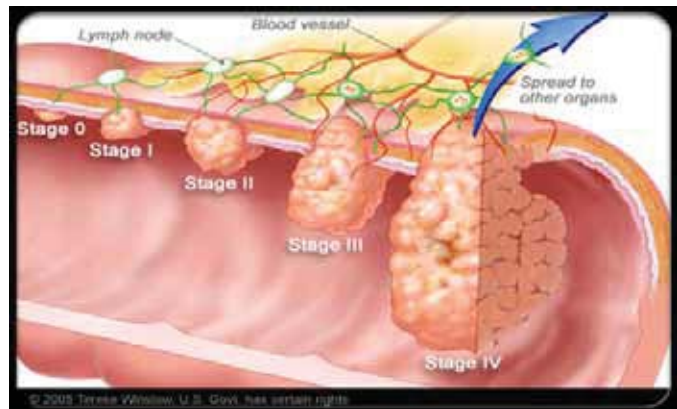
### *Patogenezi*

- Digər xərçənglər kimi yoğun bağırsağ kanserinin patogenezi dəqiq məlum deyil.
- Klassik olaraq kolon kanserinin əksəriyyətinin (80%) **polip-kanser** mərhələləri üzrə inkişaf etdiyi ehtimal olunur: əvvəlcə ilkin mutasiya nəticəsində polip əmələ gəlir, sonrakı mutasiyalar isə polipi malginizasiyaya uğradır və kanser inkişaf edir.
- Onkogenlərdə və tumor-supressor genlərdəki mutasiyalar kolon kanserinin meydana gəlməsinə səbəb olur.

- Kolon kanserlərində genetik mutasiyaları 2 qrupda cəmləşdirmək olar: irsi və qazanılma.
- İrsi və ya anadangəlmə genetik mutasiyalar ya bağırsaqda polip törədir və müəyyən yaşdan sonra kolon kanseri meydana gəlir (məsələn andangəlmə polipoz sindromlar), ya da polip əmələ gəlmədən kanser ortaya çıxır. Bu genetik xəstəliklərə ailəvi adenomatoz polipozis sindromu (APC gen mutasiyası), anadangəlmə qeyri-polipoz kolorektal kanser (MSH2 və MLH1, MSH6 mutasiyaları), Peutz-Jegher sindromu (LKB1/STK1 mutasiyası), ailəvi juvenil polipozu (SMAD4/DPC mutasiyası) aid edilir. İrsi mutasiyaları olanlarda adətən 35-40 yaşından sonra 15-100% hallarda kolorektal kanser inkişaf edir (adenomatoz polipozisdə və qeyri-polipoz sindromlarda 100%). Genetik xəstəliklər kolon kanserinin səbəbləri arasında 10-15% təşkil edir.
- Qazanılmış mutasiyalar kolon kanserinin 80-85%-ində rast gəlir. Bunlara kolon polipləri, iltihabi bağırsaq xəstəlikləri və diet aid edilir. Kolon poliplərinin əksəriyyəti, xüsusən də adenomatoz poliplərin malignizasiya ehtimalı yüksəkdir. Kron xəstəliyi və 10 ildən çox davam edən xoralı kolit kanser riskini artırır. Yağlı dietlə qidalananlarda kolon kanseri daha çox rast gəlir və bunun öd turşularının mukozaya birbaşa və ya yağların kolon florasına təsiri ilə əlaqəli olduğu ehtimal edilir.

### Gedişi və ağırlaşmaları

- Digər kanserlər kimi kolon kanseri də progressiv xəstəlik sayılır.
- Selikli qışadan başlayan proses 3 yolla yayıla bilər: yerli olaraq divar boyunca, qatlarına və ətraf orqanlara, limfatik yolla və hematogen (portal qanla qaraciyərə və digər orqanlara).



Şəkil 1. Kolon kanserinin mərhələləri

### Mərhələsi

- Məhələnin təyini üçün Duke, Astler-Coller və TNM klassifikasiyaları var və TNM klassifikasiyası daha geniş yayılmışdır.
- TNM klassifikasiyasında törəmənin divar dərinliyinə invaziyası (T), limfatik düyünlərə yayılma (N) və uzaq metastazlar (M) əsas götürülür (Şəkil 2). Qısaca olaraq:
  - » 1-ci mərhələdə törəmə əzələ qatını keçmir – T1-2, N0, M0 (5 illik yaşam 90%)
  - » 2-ci mərhələdə törəmə əzələ qatını keçir, ətraf toxumalara keçə bilər, lakin limfa yayılımı yoxdur – T3-4, N0,M0 (5 illik yaşam 60-80%)
  - » 3-cü mərhələdə limfa düyünlərinə yayılır – T1-4, N1-3, M0(5 illik yaşam 60%)
  - » 4-cü mərhələdə uzaq metastazlar verir – T1-4, N1-3, M1 (5 illik yaşam 10-40%).

Dukes	Asiter-Coller	TNM			Stage
A	A	T1S	N0	M0	0
	B1	T1-2	N0	M0	I
B	B2	T3	N0	M0	II
	B3	T4	N0	M0	
C	C1	T1-2	N+	M0	III
	C2	T3	N+	M0	
	C3	T4	N+	M0	
D	D	Tx	Nx	M1	IV

- Kolon kanserinin mərhələsi ilə klinik biruzəsi və ağırlaşmaları arasında paralellik həmişə olmasa da, törəmə irəlilədikcə ağırlaşma ehtimalı da artır. Qanaxma, keçməzlik, perforasiya və abses ən çox rast gəlinən ağırlaşmalardandır (**Şəkil 1**).

### Ağırlaşmaları

- Qanaxma
- Keçməzlik
- Perforasiya

### Klinikası

- Kolon kanserlərin klinik biruzəsində törəmənin lokalizasiyası və mərhələsi önəmli rol oynayır.
- Adətən 3 formada biruzə verirlər:
  - » Asimptomatik – adətən rutin kolonoskopiya tapılır. Bu hal daha çox erkən mərhələdəki törəmələrdə rastlanılır.
  - » Bağırsağ və qarın əlamətləri ilə - bağırsağ fəaliyyətində dəyişik əlamətləri (qəbzlik, diarreya, köp, diskomfort və s), qarında ağrı və qarında kütlə.
  - » Ağırlaşma əlamətləri – qanaxma, anemiya, keçməzlik, qarındaxili abses və peritonit əlamətləri.
- Sağtərəfli törəmələrdə qanaxma (gizli qanaxma, hematokeziya, anemiya), soltərəfli törəmələrdə isə keçməzlik daha çox rast gəlinir. Sol kolonun mənfəzi daha kiçik olduğuna və möhtəviyyəti daha qatı olduğuna görə keçməzliyə daha çox meyillidir.

### Diagnostikası

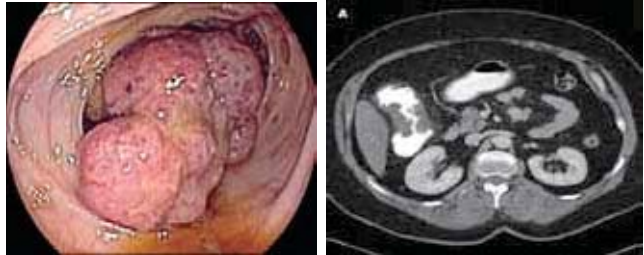
#### Şübhə

- Aşağıdakı hallarda kolon kanserindən şübhələnmək lazımdır:
  - » 50 yaşından yuxarı olanlar (ildə bir dəfə kolonoskopiya lazımdır)
  - » Nəcisdə gizli qan müsbət olanlar
  - » Bağırsağ fəaliyyətində dəyişmə (diarreya, qəbzlik)

- » Bağırsaq qanaxması
- » Bağırsaq keçməzliyi
- » Bağırsaq perforasiyası
- » Ailədə kolon kanseri
- » Əvvəllər kolon kanseri
- » Bağırsaq polipi, polipozu, Kron və xorali koliti olanlar
- » KT-də bağırsaqda törəmə, divar qalınlaşması tapılan xəstələr
- » Digər.

### *Dəqiqləşdirmə*

- Kolon kanserinin dəqiqləşdirilməsi üçün standart metod **kolonoskopiya və biopsiyadır**.
- Kolonoskopiya törəmənin yerini, sayını, ölçüsünü dəqiqləşdirə bilir və biopsiya etməyə imkan verir (**Şəkil 2**).



**Şəkil 1. Kolon kanserinin diaqnostikası**

### *Mərhələnin təyini*

- Mərhələni təyin etmək üçün törəmənin divara və ətraf orqanlara invaziyasını, limfatik düyünlərə və uzaq orqanlara yayılmasını müəyyənləşdirmək lazımdır.
- **Klinik mərhələnin** (əməliyyatönü) təyini üçün endoskopik –USM, KT/MRT və göstərişə görə PET-KT istifadə edilir.
- Törəmənin divara invaziyasını təyin etmək üçün ən həssas üsul endoskopik USM-dir.
- Limfatik düyünlərə yayılmanı müəyyənləşdirmək üçün düz bağırsaq kanserində MRT, kolon kanserində isə MRT və ya KT tətbiq edilir.
- Uzaq metastazların təyini üçün standart olaraq qarın boşluğu və döş qəfəsi KT aparılır. Bəzi hallarda pozitron emission tomoqrafiya (PET) da tətbiq edilə bilər.
- Cərrahi mərhələnin (intraopertativ və patoloji) təyini əməliyyatdan sonra çıxarılan bağırsağın və limfa düyünlərinin müayinəsi ilə həyata keçirilir.

### **Müalicəsi**

#### *Prinsip*

- Həm kolon və həm də düz bağırsaq kanserlərində törəməni radikal çıxartmaq əsas prinsipdir.
- Residivi azaltmaq və şişi kiçiltmək üçün göstərişə görə kimya və radioterapiya aparılır.

#### *Müalicə üsulları*

- Radikal üsullar
  - » Cərrahi rezekisiya (açıq və laparoskopik)

- » Endoskopik mukozal rezeksiya
- Köməkçi üsullar
  - » Kimyaterapiya (FOLFOX, FOLFRI, hədəf müalicələri)
  - » Radioterapiya
- Palliativ üsullar
  - » Yanyol anastomozlar
  - » Stend

### *Müalicə seçimi*

- Müalicə üsulunun və ardıcılığının seçimində törəmənin lokalizasiyası (düz bağırsağ və kolon), mərhələsi və risk faktorları əsas götürülür.
- **Kolon kanserində** “əvvəl rezeksiya, sonra göstərişə görə kimyaterapiya” prinsipinə əsaslanılır:
  - » törəmə rezektabeldirsə əvvəlcə rezeksiya etmək və sonra isə göstərişə görə kimyaterapiya aparmaq;
  - » törəmə rezektabel deyilsə, əvvəlcə kimyaradioterapiya edərək rezektabel vəziyyətə gətirmək
  - » törəmə rezektabel deyilsə və ağırlaşma varsa palliativ müdaxilə və kimyaterapiya aparıla bilər.
- **Düz bağırsağ xərçəngində** də radikal rezeksiya əsas müalicədir, lakin kolon kanserindən fərqli olaraq neoadyuvant (əməliyyatdan əvvəl) kimya-radioterapiyaya geniş yer verilir (nəinki qeyri- rezektabel, hətta rezektabel törəmələrdə tövsiyə edilir): “əvvəl kimya-radioterapiya, sonra əməliyyat, sonra isə kimyaterapiya”
  - » erkən mərhələdə olan törəmələrdə (I mərhələ - T1-T2) əvvəl rezeksiya, sonra kimyaterapiya etmək
  - » törəmənin bağırsağ divarına, ətraf toxumalara invaziyası və ya limfatik düyünlərə yayılması varsa (II-III mərhələlər) əvvəlcə kimya-radioterapiya, sonra rezeksiya, sonra isə kimyaterapiya
  - » törəmənin metastazları varsa (IV mərhələ) və ya rezektabel deyilsə əvvəlcə neoadyuvant kimya – radioterapiya, sonra rezektabel olursa rezeksiya, rezektabel olmur və ya ağırlaşmaları varsa palliativ müalicələr (stoma, lazer destruksiya, stend və s.)

## DİGƏR BƏDXASSƏLİ TÖRƏMƏLƏR

- Yoğun bağırsaqların digər bəd xassəli törəmələri adenokarsinomalarla müqayisədə çox az rast gəlinir (bağırsağın bəd xassəli şişlərinin 10-15%) və bunlara limfoma və karsinoid törəmələri aid etmək olar.

### **Limfoma**

- **Limfoma** birincili və metastatik ola bilər.



- Sistemik limfomanın kolona metastazları çox rast gəlinir.
- Yoğun bağırsağın birincili limfoması gastrointestinal limfomaların 10%-ini təşkil edir.
- Klinik əlamətləri adenokarsinomalara bənzəyir.
- Diaqnozunda endoskopik biopsiya faydalı olmur, çünki limfomalar adətən submukozal yerləşirlər. Diaqnoz adətən rezeksiyadan sonrakı mərhələdə preparatın histoloji müayinəsində dəqiqləşir.
- Limfoma şübhəsi olan xəstələrdə sümük iliği biopsiyası, boyun, mediastinal və tam qarın KT müayinələri apararaq sistemik Hodkin limfomasını təsdiq və ya inkar etmək lazımdır.
- Birincili bağırsaq limfomasının müalicəsi radikal rezeksiya və əməliyyatdan sonrakı kimyoterapiyadan ibarətdir. Qeyri-rezektabel limfomalarda palliativ müdaxilələr (yanyol anastomozlar, stoma), biopsiya və kimyoterapiya lazım gəlir.

### **Karsinoid törəmələr**

- **Karsinoid törəmələr** kolonda və düz bağırsaqda yerləşə bilər. Düz bağırsaqda kolona nisbətən daha çox rast gəlinir (mədə-bağırsaq karsinoidlərinin 2%-i kolonda, 15%- düz bağırsaqda tapılır).
- Yoğun bağırsaq karsinoidləri adətən serotonin ifraz etməirlər və karsinoid sindrom törətmirlər.
- Digər karsinoidlər kimi kolorektal karsinoidlər də kiçik ölçülərdə olduqda (2 sm-dən kiçik) bədən xassəlilik ehtimalı aşağıdır, lakin 2 sm-dən böyük törəmələrin əksəriyyəti (90%) bədən xassədirlər.
- Kiçik (2 sm-dən kiçik) karsinoidləri lokal eksiziya etmək olar, böyük karsinoidlərdə isə rezeksiya lazımdır.

**YOĞUN BAĞIRSAQ ÜZRƏ SUALLAR VƏ CAVABLAR**

N.Y.Bayramov, A.K.Səfiyeva, N.F.Mürvələdova

**ANATOMIYA VƏ FİZIOLOGİYASI**

Yoğun bağırsağ hansı arterial-arla təchiz olunur?	<ul style="list-style-type: none"> <li>• Yuxarı çöz arteriyası</li> <li>• Aşağı çöz arteriyası</li> <li>• Daxili qalça arteriyası</li> </ul>
Yuxarı çöz arteriyasının hansı şaxələri yoğun bağırsağı təchiz edir?	İlekolik, sağ və orta kolik arteriyalar
Aşağı çöz arteriyasının hansı şaxələri var?	Siqmoid, sol kolon və yuxarı rektal arteriyalar
Yuxarı və aşağı çöz arteriyaları arasında hansı əlaqələr var?	İki yolla əlaqə var: <ul style="list-style-type: none"> <li>• birincisi hüdudi arteriya</li> <li>• ikincisi Riolan qövsü.</li> </ul>
Yoğun bağırsağın venoz axını hansı venalara olur?	<ul style="list-style-type: none"> <li>» Yuxarı çöz venası</li> <li>» Aşağı çöz venası</li> <li>» Orta və aşağı rektal venalar</li> </ul>
Toldt ağ xətti nə deməkdir?	Qalxan və enən çənbər bağırsağın lateral kənarında parietal peritonun visseral peritona keçən yeri (periton büküşü)
Gİ traktın hansı hissəsinin seroz qatı yoxdur?	Ezofagus, düz bağırsağın orta və distal hissəsinin
Nazik bağırsaqla yoğun bağırsağın görünüşünə görə ən böyük fərqləri hansılardır?	Kolonda tenialar var, haustriyalar və piy çıxıntıları var, nazik bağırsaqlarda isə bunlar yoxdur, səthi sayadır.
Rektumun qan təchizatı necədir?	Proksimal: yuxarı rektal arteriya (aşağı çöz arteriyasının şaxəsidir) Orta: orta hemoroidal arteriya (daxili qalça arteriyanın şaxəsidir) Distal: aşağı rektal arteriya (daxili qalça arteriyadan ayrılan pudendal arteriyanın şaxəsidir)

<b>Rektumun venoz drenajı necədir?</b>	Proksimal: aşağı çöz venasından dalaq venasına, buradan da qapı venasına Orta: daxili qalça venasından aşağı boş venaya Distal: daxili qalça venasından aşağı boş venaya
<b>Kolonun əsas funksiyaları hansıdır?</b>	Suyun sorulması, qoruyucu (bakterial flora, epitelal immun sistem) və nəcis rezervuarı və defekasiya

### İLTİHABİ BAĞIRSAQ XƏSTƏLİKLƏRİ

<b>İltihabi bağırsağ xəstəliyi nə deməkdir?</b>	Gİ traktin səbəbi dəqiq məlum olmayan iltihabi xəstəliyinə deyilir.
<b>Hansı iltihabi bağırsağ xəstəliyi var?</b>	Crohn xəstəliyi və xorali kolit (qeyri-spesifik)
<b>Crohn xəstəliyinin digər adı necədir?</b>	Regional enterit, ileit
<b>İltihabi bağırsağ xəstəliyinin (İBX) səbəbi nədir?</b>	Səbəbi məlum deyil, daha çox ətraf mühit faktorunun təsiri ilə autoimmun proseslər düşünülür.
<b>Differensial diaqnozu hansı xəstəliklərlə aparılmalıdır?</b>	Crohn xəstəliyi ilə xorali kolit, infeksiyon kolit, işemik kolit, qıcıqlanmış bağırsağ sindromu, divertikulit, Zollinger-Ellison sindromu, kolon kanseri, karsinoid, işemik bağırsağ
<b>Hər iki İBX-də bağırsaqdan kənar hansı əlamətlər rast gəlinir?</b>	Ankiloz spondilit, aftoz xora (oral xora), iridosiklit, qanqrenoz piodermiya, düyünlü eritema, skleroz xolangit, artrit, böyrək xəstəlikləri (nefrotik sindrom, amiloid)

<b>Crohn xəstəliyinin rastgəlməsi nə qədərdir?</b>	2-9/100.000
<b>Xoralı kolitin rastgəlməsi nə qədərdir?</b>	10/100.000
<b>Crohn xəstəliyinin risk populyasiyası kimlərdir?</b>	Aralıq dənizi mənşəli əhalidə daha çoxdur, 20% hallarda ailə anamnezi var.
<b>Xoralı kolitin risk populyasiyası kimlərdir?</b>	Aralıq dənizi mənşəli əhalidə daha çoxdur. 20% hallarda ailə anamnezi var.
<b>Crohn xəstəliyinin cins üzrə xüsusiyyəti necədir?</b>	Qadınlar>kişilər
<b>Xoralı kolitin cins üzrə xüsusiyyəti necədir?</b>	Kişi>qadın
<b>Crohn xəstəliyinin yaşa görə yayılması necədir?</b>	Bimodal yayılma var: 25-40 və 50-65 yaş arasında
<b>Xoralı kolitin yaşa görə yayılması necədir?</b>	Bimodal yayılma: 25-35 yaş və 50-65 yaş arasında
<b>Crohn xəstəliyində ilkin əlamətlər hansılardır?</b>	Qarın ağrısı, diareya, qızdırma, çəki itirilməsi, anal xəstəliklər
<b>Xoralı kolitdə ilkin əlamətlər hansılardır?</b>	Qanlı ishal (əsas əlamət), qızdırma, arıqlama
<b>Crohn xəstəliyi mədə-bağırsağın hansı hissəsini tutur?</b>	Klassik olaraq belə deyilir "ağızdan anusa qədər" <ul style="list-style-type: none"> <li>• yalnız nazik bağırsaqlar (ileit) – 20-30%</li> <li>• nazik və yoğun bağırsaqlar (ileokolit) – 40-50%</li> <li>• yalnız yoğun bağırsaqlar (kolit) – 20-30%</li> <li>• perianal – 30%</li> <li>• Digər seqmentlər (12bb, mədə və s) - 0,5-15%.</li> </ul>

<b>Xoralı kolit mədə-bağirsaqın hansı hissəsini tutur?</b>	Yalnız yoğun bağırsaqda olur.
<b>Crohn xəstəliyinin yayılma xüsusiyyəti necədir?</b>	Nazik bağırsaq, kolon və ya hər ikisi zədələnmə bilər, "sağlam aralar" yəni zədələnməmiş bölgələr arasında sağlam bağırsaq toxuması olur, ona görə də regional enterit də deyilir.
<b>Xoralı kolitin yayılma xüsusiyyəti necədir?</b>	Daha çox rektum zədələnmir, proksimala doğru yayılır, "sağlam aralar" olmur.
<b>"Reflüks" ileit nədir?</b>	Xoralı kolitdə terminal ileumun orta dərəcədə iltihaba cəlb olunması. İltihab mediatorlarının kolondan terminal ileuma qayıtması nəticəsində meydana gəlir.
<b>Crohn xəstəliyində bağırsaq divarında zədələnmə dərəcəsi nə qədərdir?</b>	Bağırsaq divarının bütün qatları iltihaba cəlb olunur (transmural zədələnmə)
<b>Xoralı kolitdə bağırsaq divarında zədələnmə dərəcəsi nə qədərdir?</b>	Yalnız mukoza/submukoza zədələnmir.
<b>Crohn xəstəliyində anal bölgənin zədələnməsi?</b>	Çox rast gəlir (30%, fistul, abses, çat, xora)
<b>Xoralı kolitdə anal bölgənin zədələnməsi?</b>	Az rast gəlir
<b>Crohn xəstəliyində rektal zədələnmə nə qədərdir?</b>	Nadirdir.
<b>Xoralı kolitdə rektal zədələnmə nə qədərdir?</b>	100%

<b>Crohn xəstəliyində mukozal zədələnmənin xarakteristikası?</b>	<ol style="list-style-type: none"> <li>1.Aftoz xora</li> <li>2.Granuloma</li> <li>3.Linear xoralar</li> <li>4.Köndələn çatlar</li> <li>5.Şişkin mukoza</li> <li>6.Tam zədələnmə- divar qalınlaşması</li> </ol>
<b>Xoralı kolitdə mukozal zədələnmənin xarakteristikası?</b>	<ol style="list-style-type: none"> <li>1.Granulyar, yastı mukoza</li> <li>2. Xoralar</li> <li>3.Kript absesləri</li> <li>4.Mukozal damarların genişlənməsi</li> <li>5.Psevdopoliplər</li> </ol>
<b>Crohn xəstəliyinin diaqnozu üçün hansı müayinələr vacibdir?</b>	Kolonoskopiya və biopsiya ilə, KT, nəcis analizi
<b>Xoralı kolitin diaqnozu üçün hansı müayinələr vacibdir?</b>	Kolonoskopiya, biopsiya, nəcis analizi
<b>Terminal ileitdə biopsiyanı necə almaq olar?</b>	Kolonoskoplə distal ileuma keçərək.
<b>Crohn xəstəliyinin ağırlaşmaları hansılardır?</b>	Anal fistul/abses, fistul, striktur, perforasiya, abseslər, toksik megakolon, kolovezikal fistullar, enterovaginal fistullar, hemorragiya, obstruksiya, kanser
<b>Xoralı kolitin ağırlaşmaları hansılardır?</b>	Kanser, toksik megakolon, kolon perforasiyaları, hemorragiya, striktura, obstruksiya
<b>Nəyə görə fistul və abseslər xoralı kolitə nisbətən daha çox Crohn xəstəliyində olur ?</b>	Kron xəstəliyində transmural zədələnmə olur, yəni bağırsağın bütün divarı zədələnir, xoralı kolitdə isə yalnız mukoza/submukoza zədələnir.

<b>Crohn xəstəliyində kanser riski nə qədərdir?</b>	Azdır, cərrahi yan-yol olunan ilgəklərdə (möhtəviyyat keçməyən sahələrdə)
<b>Xoralı kolitdə kanser riski nə qədrir?</b>	10 il ərzində 5% kolon kanseri olmaq riski, sonra hər ildə 1% artır, bu hesabla 20 ildə 20%, 30 ildə 30%
<b>Crohn xəstəliyində toksik meqakolonun rastgəlmə riski nə qədərdir?</b>	Təqribən 5%
<b>Xoralı kolitdə toksik meqakolonun rastgəlmə riski nə qədərdir?</b>	Təqribən 10%
<b>Crohn xəstəliyi ilə xoralı koliti differensiasiya etmək mümkün olursa nə edilir?</b>	“Qarıışıq kolit” kimi qəbul olunur və iltihabi bağırsaq xəstəliyi kimi müalicə olunur.
<b>Crohn xəstəliyində əməliyyata göstərişlər hansılardır?</b>	Obstruksiya, massiv qanaxma, fistul, perforasiya, kanser ehtimalı, abses, konservativ müalicənin effektiv olmaması, toksik meqakolon, striktur, displaziya
<b>Xoralı kolitdə əməliyyata göstərişlər hansılardır?</b>	Toksik meqakolon, kanser profilaktikası, massiv qanaxma, uşaqlarda inkişafdan qalma, steroid müalicəsi fonunda perforasiya, kanser ehtimalı, konservativ müalicənin effekt verməməsi
<b>Xoralı kolitlərdə daha çox hansı cərrahi müdaxilə göstərişdir?</b>	1.Total proktokolektomiya, distal rektal mukozektomiya, ileoanal anastomoz 2.Total kolektomiya və Brooke ileostomiya

<b>“Toksik megakolon” nədir?</b>	<b>Toksik</b> xəstə; sepsis, temperatur, qarın ağrısı <b>Megakolon</b> ; kəskin və massiv genişlənmiş kolon
<b>Hansı xəstəlikdə kolonoskopik müayinədə psevdopoliplər olur?</b>	Xoralı kolitlərdə: psevdopoliplər mukozal atrofiya fonundakı hipertrofik mukozadır.
<b>Hansı xəstəlikdə barium imaləsində görünüş “qurğuşun borunu” xatırladır?</b>	Xroniki xoralı kolitdə
<b>Rektal qanaxma/qanlı ishal hansında “əsas əlamətdir”.</b>	Xoralı kolitdə (Crohnda nadirən olur)
<b>İBX müalicəsində hansı dərmanlar istifadə olunur?</b>	<ul style="list-style-type: none"> <li>• aminosalisilatlar: mesalamin, sulfasalazin</li> <li>• immunosuppressorlar: azatioprin, steroid (prednizolon, hidrokortizon, budesonid)</li> <li>• antibiotiklər: metronidazol, siprofloksin</li> <li>• infliksimab</li> </ul>
<b>İnfliximab nədir?</b>	TNF (tumor nekrosis faktor –alfa) qarşı anticisimlər
<b>Sulfosalazinin aktiv metaboliti nədir?</b>	5-aminosalisilat (5-ASA), kolondan sorulur
<b>Perianal Crohn xəstəliyində konservativ müalicədə seçim nədir?</b>	Metronidazol
<b>İBX uzun müddətli remissiya üçün müalicə seçimi hansıdır?</b>	6-merkaptopurin, azatiopirin, mesalamin



<b>İBX kəskinləşməsində ilk olaraq hansı dərmandan istifadə olunur?</b>	Mesalamin və/və ya steroidlər
<b>Steroid müalicəsinə cavab verməyən kəskinləşmələrdə nə edilir?</b>	İmmunosupressor və ya infliksimab və ya cərrahi müalicə.
<b>Azatioprin ilə infliksimab təsir effektinə görə necə fərqlənir?</b>	İnfliksimab effektini erkən (günlər sonra), azatioprin isə gec (həftələr sonra) göstərir.
<b>Xoralı kolitlərdə dərman verilməsinin özünəməxsus üsulu hansıdır?</b>	İmalələr (steroid, 5-ASA)
<b>Crohn xəstəliyində əməliyyata ən çox göstəriş nədir?</b>	Nazik bağırsağ obstruksiyası
<b>Crohn xəstəliyində intraoperativ nələr tapılır?</b>	Nazik bağırsaqlarda divar qalınlaşması, "piy manjeti" (müsariqənin enterin antimezenterik divara doğru, irəliləməsi), qalınlaşmış və qısalmış mezenterium, fistul, abses
<b>Crohn xəstəliyində nazik bağırsaqlarda olan qısa seqment strikturlarda hansı cərrahi əməliyyat aparılır?</b>	Strikturoplastika (boylama açılır, köndələn tikilir).
<b>Crohn xəstəliyində fistulanın ilkin müalicəsi nədir?</b>	İnfliksimab. Residivin profilaktikası üçün rezeksiya da oluna bilər.
<b>Abseslə ağırlaşmış Crohn xəstəliyində hansı müalicə lazımdır?</b>	Antibiotik, perkutan drenaj, sonra rezeksiya

<b>Qarın ağrısına görə edilən laparotomiyalarda əgər Crohn aşkarlanırsa appendiks çıxarılmalıdırmı?</b>	Əgər kor bağırsaqda aktiv Crohn əlamətləri yoxdursa appendiks çıxarıla bilər, əgər aktiv Crohn varsa ileosekal rezeksiya edilə bilər.
<b>Pouşit nədir?</b>	İleoanal poşun iltihabıdır (metronidazol ilə müalicə olunur)
<b>Crohn xəstəliyinə görə bağırsaq rezeksiyasında kəsik kənarlarını təcili biopsiyaya göndərmək lazımdırmı?</b>	Xeyr, makroskopik sağlam kənarından 2 sm uzaqda rezeksiya yetərlidir.
<b>Kolon tamamilən iltihabi prosesə cəlb olunubsa nə adlanır?</b>	Pankolit
<b>Crohn xəstəliyinə görə aparılan əməliyyatlardan sonra residivin profilaktikası lazımdırmı?</b>	Mübahisəlidir. Əksər müəlliflər 3-12 ay mesalamin və antibiotik tövsiyə edirlər.

## YOĞUN BAĞIRSAQ DİVERTİKULLARI

<b>Divertikul nədir?</b>	Bağırsaq divarının bir qatının və ya tam qatının torbaşəkilli kənara çıxmasıdır, iç qatı epitellə örtülüdür ("divar yırtığıdır").
<b>Həqiqi və yalançı divertikul nə deməkdir?</b>	Bağırsaq divarının tam qabarması həqiqi, bir qatının qabarması isə yalançı divertikul adlanır.
<b>Yoğun bağırsaqda həqiqi yoxsa yalançı divertikul çox rast gəlir?</b>	Yalançı divertikul çox rast gəlir, həqiqi divertikul nadirdir.
<b>Divertikulyoz nədir?</b>	Kolonda çoxsaylı divertikulların olmasına deyilir.
<b>Rastgəlmə tezliyi nə qədərdir?</b>	Əhali arasında ən çox rast gəlinən patologiyalardan olub 10-65% hallarda müşahidə edilir və yaş artdıqca tezliyi də artır.

<b>Kolonda ən çox rast gəlinən yeri?</b>	90% halda sigmoid kolonda rast gəlinir.
<b>Risk amilləri hansılardır?</b>	Az lifli qidalarla qidalananlar, xroniki qəbizlik, ailəsində divertikulu olanlar, yaş faktoru
<b>Patomekanizmi necədir?</b>	Bağırsağı qidalandıran arteriyaların divara daxil olduğu dəliklər bağırsağın zəif yerləridir. Mənfəzdaxili təzyiqin artması divardakı bu zəif nöqtələrdən selikli qişanın qabarmasına səbəb olur.
<b>Hansı ağırlaşmaları törədir?</b>	Divertikullar 20 % hallarda qanaxma, divertikulit, bəzən də keçməzlik törədir.
<b>Divertikul xərçəngünü xəstəlik sayılırmı?</b>	Xeyr.
<b>Simptomları və əlamələri hansılardır?</b>	Əksər hallarda asimptomatikdir (80%), ağırlaşma verdikdə əlamətlər ortaya çıxır: qanaxma, divertikulit, keçməzlik.
<b>Diaqnoz necə qoyulur?</b>	Kontrastlı müayinələrlə, kolonoskopiya ilə.
<b>Müalicəsi nədən ibarətdir?</b>	Asimptomatik hallarda müalicəyə ehtiyac yoxdur. Qəbizliyi aradan qaldırmaqla ağırlaşmaların qarşısını almaq olar, lakin divertikulu aradan qaldırmaq olmur.
<b>Divertikullarda əməliyyata göstərişlər hansılardır?</b>	Ağırlaşmalar (divertikulit, qanaxma), ağırlaşmaların təkrarlanması, şişdən fərqləndirmənin çətinliyi.

## DİVERTİKULİTLƏR

<b>Divertikulit nədir?</b>	Divertikulun iltihabı və perforasiyasıdır (mikro və makroperforasiyalar)
----------------------------	--

<b>Patomekanizmi necədir?</b>	Nəcis daşlarının divertikulu tıxaması nəticəsində yaranan durğunluq (mənfəzdaxili hipertenziya, divar işemiyası, iltihab, infeksiya, divar perforasiyası)
<b>Gedişi və ağırlaşmaları hansılardır?</b>	Divertikulit 75% hallarda ağırlaşmır, antibiotikoterapiya ilə sönür, 25% hallarda isə perforasiyaya bağlı ağırlaşmalar əmələ gəlir: perikolik fleqmona, abses, peritonit, fistullar, keçməzlik.
<b>Niyə divertikulit bəzilərdə ağırlaşır, bəzilərdə isə ağırlaşmır?</b>	Perforasiyanın ölçüsündən və orqanizmin reaktivliyindən asılıdır. Mikroperforasiyalar əksər hallarda orqanizm tərəfindən hüdudlanır və qapanır, ağırlaşma baş vermir. Kiçik abseslər bağırsağa drenaj olunaraq sağala bilirlər. Lakin böyük və hüdudlanmayan perforasiyalar böyük abseslər və peritonit törərir.
<b>Divertikulyozu olan xəstədə divertikulit baş verirsə neçə divertikulda iltihab yaranır?</b>	Adətən bir divertikulda
<b>Divertikulitin xroniki ağırlaşmasına nələr aiddir?</b>	Bağırsaq divarı strikturu və fistullar.
<b>Divertikulitlərdə massiv qanaxma olurmu?</b>	Massiv qanaxma divertikulitlərdə çox nadirdir. Bu hal divertikulyoz üçün xarakterikdir.
<b>Simptom və əlamətləri nədir?</b>	Sol qalça çuxurunda ağrılar (tutma şəkilli sancılar) bağırsaq vərdişlərinin dəyişilməsi, qızdırma, titrətmə, anoreksiya, palpator kütlə əllənməsi, ürəkbulanma, qusma, dizuriya
<b>Hansı laborator göstəricilərdə dəyişiklik olur?</b>	Leykositlərin və CRP yüksəlməsi

<b>KT əlamətləri hansılardır?</b>	Bağıracaq divarının qalınlaşması, ətrafında infiltrasiya, abses, kontrastın ekstravazasiyası, qarında maye, divertikulyoz.
<b>Kolonoskopiya nə vaxt aparılmalıdır?</b>	Kolonoskopiya kəskin dövrdə əks göstərişdir, perforasiya və ağırlaşma törədə bilər. Bu müayinə 4-6 həftə sonra şişdən və iltihabi bağıracaq xəstəliyindən differensiasiya məqsədi ilə aparılır.
<b>Divertikulitin kəskin dövründə hansı hallarda kolonoskopiya lazımdır?</b>	Qanaxma varsa, yerini və səbəbini təyin etmək üçün
<b>İrriqoskopiya aparmaq olarmı?</b>	Barium imaləsi divertikulitlərdə əks göstərişdir, perforasiya törədə bilər.
<b>Divertikulitlərdə ən "yaxşı" müayinə hansıdır?</b>	Kompüter tomoqrafiya
<b>Hansı xəstələrdə divertikulitdən şübhələnmək olar?</b>	Divertikulu olan xəstələrdə qarında ağrı və hərarət, sol tərəfli ağrıları, yerli iltihab əlamətləri və hərarəti olanlar, yaşlı xəstələrdə qarındaxili ağrılı infiltrat, abses, peritonit, keçməzlik, kolonoskopiya bağıracaq divarında infiltrasiya, sidik kisəsi və ya vaginadan nəcis və qaz ifrazı olanlarda
<b>Divertikulit diaqnozu necə dəqiqləşdirilir?</b>	Klinik əlamətlərlə yanaşı, leykositoz, CRP artması, KT əlamətləri
<b>Divertikuliti hansı xəstəliklərdən mütləq differensiasiya etmək lazımdır?</b>	Kəskin dövrdə soltərəfli appendisitdən fərqləndirmək üçün KT faydalıdır. Sonra isə kolon kanseri, Crohn xəstəliyi və işemik kolitdən. Bunun üçün iltihab söndükdən sonra kolonoskopiya və biopsiya edilir.
<b>Müalicə tədbirləri hansılardır?</b>	Konservativ ( infuziyalar, antibiotiklər bağıracaq sakitliyi) və cərrahi

<b>Cərrahi əməliyyata göstərişlər hansılardır?</b>	Ağırlaşmış divertikulitlər (abses, peritonit, fistul, keçməzlik), riskli xəstələrdə iki dəfə təkrarlayan divertikulit ( gənc, diabet, immunosupressiya), şişdən fərqləndirmək çətin olarsa
<b>Müalicə üsulunun seçimi nəyə əsaslandırılır?</b>	Divertikulitin ağırlıq dərəcəsinə.
<b>Divertikulyar abses necə müalicə olunur?</b>	Əvvəlcə konservativ müalicə və perkutan drenaj, bunlar kömək etmərsə cərrahi drenaj. İltihab söndükdən sonra planlı rezeksiya və anastomoz.
<b>Niyə absədə birbaşa rezeksiya edilmir?</b>	Kəskin dövrdə rezeksiyadan sonra anastomoz qoymaq riskli olduğuna görə stoma çıxarılır və təkrari əməliyyat lazım gəlir.
<b>Divertikulyar peritonitlərdə hansı əməliyyat edilir?</b>	Standart əməliyyat Hartman əməliyyatı (rezeksiya və proksimal kolostoma) və qarın boşluğunun sanasiyasıdır. Əməliyyatdan 2-3 ay sonra kolostomiya aradan qaldırılır.
<b>Peritonitlə ağırlaşmış divertikulitlərdə rezeksiyadan sonra anastomoz qoymaq olarmı?</b>	Az riskli xəstələrdə (septik şoku, ürək-damar xəstəliyi, nəcis peritoniti, diabeti, immunosupressiyası olmayan gənc xəstələrdə) anastomoz qoyula bilər, lakin qoruyucu stoma lazımdır.

## KOLON POLİPLƏRİ

<b>Polip nədir?</b>	Bağırsaq divarından inkişaf edən və mənfəzə doğru qabaran törəmələrdir.
<b>Anatomik olaraq hansı növləri var?</b>	Ayaqcıqlı, ayaqcıqsız (əsaslı, yastı)
<b>Histoloji olaraq hansı növləri var?</b>	Neoplastik, hiperplastik, iltihabi, hamartomatoz.

<b>İltihabi poliplər kimlərdə olur?</b>	Crohn və ya xorali kolitlərdə olur
<b>Hamartomatoz polip nə deməkdir?</b>	Normal toxumalardan təşkil olunub lakin düzülüşləri (konfiqurasiyası) pozulur
<b>Hiperplastik polip nə deməkdir?</b>	Xoşxassəli-normal hüceyrələr-malignizasiya ehtimalı yox
<b>Neoplastik polip nə deməkdir?</b>	Differensiasiya olunmamış hüceyrələrin (xərçəngönü və ya xərçəng hüceyrələri) proliferasiyası
<b>Neoplastik poliplərin hansı növləri var?</b>	Tubulyar adenoma - adətən ayaqcıq üzərində olur) Villous adenoma (xovlu adenoma) - adətən ayaqcıqsız olur Tubulovilloz adenoma
<b>Adenomatoz poliplərin malignizasiya riski nə ilə müəyyənləşir?</b>	Ölçü Histoloji tipi Hüceyrələrin atipiyası Müddəti
<b>Adenomatoz poliplərin ən çox yayılmış növü?</b>	Tubulyar - 85%
<b>Poliplərin ölçüləri ilə malignizasiya arasında asılılıq necədir?</b>	Polip 2 cm böyük olarsa karsinoma olma ehtimalı yüksəkdir (45%)
<b>Adenomatoz poliplərin histoloji növlərinin kanser potensialı necədir?</b>	Villous>tubulovillous>tubulyar
<b>Villoz adenomaların əsas xüsusiyyətləri hansılardır?</b>	Ayaqcıqsız olurlar, malignizasiya riski yüksəkdir və diareya törədirlər.
<b>Villoz adenomalarda niyə diareya çox rast gəlir?</b>	Villoz adenomalar selik ifraz edən vəzi epitelindən təşkil olunmuşdur.

<b>Poliplər ən çox harda rast gəlinir?</b>	Rektosigmoiddə (30%)
<b>Əlamətləri hansılardır?</b>	Adətən asimptomatik, bəzən qanama (qırmızı və ya tünd qırmızı), bağırsağ vərdişlərinin dəyişməsi, rektumdan selik axıntısı, elektrolitlərin itirilməsi.
<b>Polipləri hansı qeyri-invaziv üsulla tapmaq olar?</b>	Virtual kolonoskopiya
<b>Poliplərin diaqnozu necə dəqiqləşdirilir?</b>	Kolonoskopiya və biopsiya
<b>Poliplərin müalicəsi necədir?</b>	Endoskopik və ya cərrahi yolla çıxartmaq əsas prinsipdir.
<b>Ailəvi polipoz sindromu (APS) nə deməkdir?</b>	Genetik xəstəlikdir, cinsi yetişkənlik dövründən başlayaraq kolon və rektumda yüzlərlə adenomatoz poliplər olur, müalicə olunmazsa 40-50 yaşdan sonra əksəriyyətində kanser inkişaf edir.
<b>APS-də hansı gendə defekt olur?</b>	APC (adenomatozis poliposis coli) genində
<b>APS-də kolon poliplərindən başqa hansı patologiyalar tapılır?</b>	Nazik bağırsağ polipləri, desmoidlər, osteoma, medulloblastoma, mədə-bağırsağ karsinomaları və s.
<b>APS-in müalicəsi necədir ?</b>	Total proktokolektomiya və ileostomiya. Total kolektomiya, rektal mukozanın çıxarılması (mukozal proktoektomiya) və ileoanal anastomoz
<b>Peutz-Jegher sindromu nə ilə xarakterizə olunur?</b>	Mədəbağırsağ traktında hamartomatoz poliplər və dəri pigmentasiyası. (yeyunum/ileum>kolon>mədə)
<b>Peutz-Jegher sindromunda kanser riski varmı?</b>	Poliplərin özlərinin malignizasiya ehtimalı azdır, lakin orqanda kanser riski yüksəkdir.



<b>Peutz-Jegher sindromu olan qadınlarda hansı kanser riski var?</b>	Yumurtalıq kanseri
<b>İrsi özəlliyi nədir?</b>	Autosom dominant
<b>Hamartomatoz poliplərin nazik bağırsağ keçməzliyi törətmə mexanizmi necədir?</b>	İnvaginasiya
<b>Müalicəsi nədir?</b>	Ölçüsü 1,5 çox olan və simptomatik (qanaxma, invaginasiya, obstruksiya) poliplərin çıxarılması
<b>Yuvenil poliplər nədir?</b>	Nazik bağırsaqlarda və kolonda hamartomatoz poliplər: vəzi epitelinin və lamina proprianın qarışıq şəkildə inkişafı nəticəsində sistik dilatasiyalar ("retension polip") Malignizasiya riski çox azdır, lakin, polipozis sindromunda kanser riski artır.
<b>Cronkhite-Canada sindromu nədir?</b>	Yuvenil polipozis sindromunun variantlarından biridir: kolonda diffuz hamartom poliplərlə yanaşı ektodermal patologiyalar (keçəllik, diareya, elektrolit/zülal itirilməsi, dırnaq atrofiyası, dəri piqmentasiyası və s)
<b>Turcot sindromu?</b>	APS-nin variantlarından biridir, kolon polipləri bədxassəli MSS törəmələri ilə (medulloblastoma) birlikdə rast gəlir.

## KOLOREKTAL XƏRÇƏNG

<b>Nədir?</b>	Kolon və rektumun adenokarsinoması
<b>Rastgəlmə tezliyi?</b>	Ən çox rast gəlinən GI kanseridir 50 yaşdan sonra daha çox rast gəlinir və 70-80 yaş pik nöqtədə sayılır.

<b>Şişdən ölüm arasında nə qədər yayğındır?</b>	Şiş ölümü verən üçüncü yayılmış kanserdir
<b>Qadın kişi nisbəti?</b>	1:1
<b>Risk faktorları hansılardır?</b>	Diet: az lifli və çox yağlı qidalar Genetik xəstəliklər: polipoz sindromları (ailəvi polipoz və s), irsi qeyri-polipoz kolon kanseri Bağırsağ xəstəlikləri: poliplər, xoralı kolit, Kron xəstəliyi Yaş, ailədə və anamnezdə kolon kanseri
<b>Genetik faktorlar neçə faizində rastlanır?</b>	Kolorektal kanserlərin 10-15% genetik mənşəlidir, qalanları sporadikdir.
<b>Lynch sindromu nədir?</b>	İrsi qeyri-polipoz kolon kanseridir, autosomal dominant xəstəlikdir, kolon riskini artırır.
<b>Ailə anamnezi olmayan xəstələrdə kolon kanseri yoxlaması üçün müasir tövsiyələr nələrdir?</b>	50 yaşdan başlayaraq ildə bir dəfə perrektum müayinə (şişlərin 10% rektal müayinə zamanı aşkarlanır),nəcisdə gizli qan testi və kolonoskopiya
<b>I dərəcəli qohumları arasında kolon kanseri olan xəstələrdə kolon kanserini yoxlamaq üçün müasir tövsiyələr nələrdir?</b>	Ailə anamnezi olan xəstələrdə 40 yaşından başlayaraq ildə bir dəfə də kolonoskopiya və ya virtual kolonoskopiya
<b>Sağ tərəfli törəmələrdə hansı əlamətlər olur?</b>	Sağ tərəfdə bağırsağ mənəfəzi böyük olduğu üçün tumor təcili ağırlaşmalar törətmədən əvvəl daha böyük ölçülərə çatır, əlamətləri zəif olur: anemiya, melena, hematoxeziya, yeməkdən sonra diskomfort, əzginlik

<b>Sol tərəfli törəmələrdə hansı əlamətlər olur?</b>	Sol tərəfdə mənfəz dar və nəcis yarımbərk (formalaşmış nəcis) olur, bağırsağ vərdişləri dəyişir, tutmaşəkilli ağrılar olur, obstruksiya əlamətləri izlənilir, qarında kütlə, ürəkbulanma, qusma, qəbizlik, qanaxma olur
<b>Hansı tərəfdə melena daha çox olur?</b>	Sağ tərəfli kolon kanserlərində
<b>Hansı tərəfdə hemotoxeziya daha çox olur?</b>	Sol tərəfli kolon kanserlərində
<b>Rektal kanserin rastgəlmə tezliyi nə qədərdir?</b>	Bütün kolorektal kanserlərin 20-30%-ni təşkil edir
<b>Kolon kanserinin yayılma yolları hansılardır?</b>	Yerli yayılma: mənfəzə, bağırsağ divarına, daha sonra abdominoperineal orqanlara Hematogen yolla: portal qanla qaraciyərə, lumbar/vertebral venalardan ağciyərə Limfogen yolla: regional düyünlərə
<b>Rektal kanserin əlamətləri və simptomları nədir?</b>	Ən çox müşahidə olunan simptomları hematoxeziya, (qırmızı qan ifrazı və ya nəcislə qarışıq qan), selik ifrazı, tenezm, natamam defekasiya aktıdır (rektumda kütlənin olması ilə izah olunur).
<b>Kolonda hansı törəmələr ola bilər?</b>	Adenokarsinoma, karsinoid şiş, lipoma, liposarkoma, leyomioma, leyomiosarkoma, limfoma, divertikulyar xəstəlik, xorali kolit, Kron xəstəliyi, poliplər
<b>Kolorektal kanserin diaqnozu necə dəqiqləşdirilir?</b>	Kolonoskopiya və biopsiya

<b>Mikrosistik anemiyası olan kişilərdə və ya postmenopauzal qadınlarda anemiyanın səbəbi dəqiqləşənə qədər hansı xəstəliyi ilk planda tutmaq lazımdır?</b>	Kolon kanserini
<b>CEA-nın faydası varmı?</b>	Skrininq və diaqnostika üçün xeyr, amma residivi təyin etmək üçün faydalıdır
<b>Rektal kanseri olan xəstələrdə yerli invaziya və yayılmanı hansı müayinələr daha dəqiq göstərir?</b>	Çanaq MRT və endorektal USM.
<b>Yerli yayılmanı qiymətləndirmək üçün MRT yoxsa endorektal USM daha yaxşıdır?</b>	Çanaq MRT. MRT həm divar invaziyasını həm də mezorektuma və limfa düyünlərinə yayılımı dəqiq göstərir. Endorektal USM isə divar invaziyasını dəqiq göstərsə də, mezorektuma və limfa düyünlərinə yayılmanı göstərməkdə zəifdir.
<b>Kolon kanseri metastazlarını hansı müayinələrlə aşkarlamaq olar?</b>	Döş qəfəsi KT (ağciyər metastazı üçün) Qarın KT və qaraciyərin funksional testləri (qaraciyər metastazları üçün) Digər testlər anamnez və fiziki müayinəyə görə aparılır (məsələn, əgər müayinə sırasında sol bazuda zəiflik varsa beyin metastazları üçün beyin KT)
<b>Kolon kanserinin mərhələsinin təyini üçün hansı təsnifatlar var?</b>	Duke təsnifatının Astler-Coller modifikasiyası, TNM dərəcələmə sistemi

## DUKE TƏSNİFATININ ASTLER-COLLER MODİFİKASIYASINI TƏSVİR EDİN

<b>A</b>	Submukozaya invaziya
<b>B1</b>	Əzələ qatına invaziya
<b>B2</b>	Subserozaya invaziya
<b>C</b>	Limfa düyününə metastazları
<b>D</b>	Uzaq metastazlar

**TNM MƏRHƏLƏRƏRİNİ TƏSVİR EDİN**

<b>I mərhələ</b>	Submukoza və əzələ qatına invaziya (T1-2, N0, M0)
<b>II mərhələ</b>	Divarın bütün qatlarına və ya ətrafa invaziya, lakin limfa düyünlərinə metastaz yoxdur (T3-4, N0, M0)
<b>III mərhələ</b>	Limfatik düyünlərdə var, uzaq metastazlar yoxdur (hər hansı T, N1-3, M0)
<b>IV mərhələ</b>	Uzaq metastazlar var (hər hansı T, hər hansı N, M1)

<b>Hansı müalicə üsulları var?</b>	Endoskopik, cərrahi, kimyaterapiya və radioterapiya.
<b>Endoskopik rezeksiya nə vaxt aparılır?</b>	Əsasən kiçik və erkən mərhələdəki düz bağırsağın kanserlərində
<b>Radikal rezeksiyaya nə aiddir?</b>	Bağırsağın şişdən azad sərhədlərdə və müsariqə ilə birlikdə çıxarılması
<b>Kolon kanserində təmiz cərrahi sərhədlər makroskopik olaraq necə təyin olunur?</b>	Törəmədən 5 sm proksimala və 2 sm distala
<b>Rektal kanser üçün minimal cərrahi sərhəd nə qədərdir?</b>	2 sm
<b>Kolon kanseri ilə düz bağırsağın kanserinin müalicəsi arasında prinsipal fərq hansıdır?</b>	Kolon kanserində adətən əvvəl cərrahi müalicə, sonra isə göstərişə görə kimyaterapiya aparılır, rektum kanserində isə əvvəl kimyaterapiya, sonra cərrahi rezeksiya, daha sonra isə kimyaterapiya aparılır.

<b>Kolon kanserlərində əməliyyatdan sonra kimyaterapiyaya göstərişlər hansılardır?</b>	Limfatik düyünlərə yayılma, metastaz, keçməzlik, perforasiya
<b>Kolon kanserində hansı halda adyuvant kimyaterapiyaya ehtiyac yoxdur?</b>	Erkən mərhələdə (I mərhələ)
<b>Rezektabel rektum kanserində əməliyyatdan əvvəl niyə kimyoterapiya aparılır?</b>	Şişə kiçiltmək və residivi azaltmaq üçün.
<b>Radioterapiyaya kimyaterapiyanın əlavə edilməsində məqsəd nədir?</b>	Sitostatik dərmanlar şiş hüceyrələrinin radioterapiyaya həssaslığını artırır.
<b>Hansı rektum kanserində əməliyyatdan əvvəl kimyoterapiyaya ehtiyac yoxdur?</b>	I mərhələdə.
<b>Anusdan 5 cm yuxarı törəmələrdə bəzi cərrahlar anastomozla yanaşı nə əlavə edirlər?</b>	Anastomozu "qorumaq" üçün müvəqqəti ileostomiya qoyurlar
<b>Kolon kanseri üçün hansı adyuvant terapiya məsləhətdir?</b>	FOLFOX və ya FOLFRİ
<b>Hədəf müalicələri hansı hallarda əlavə edilir?</b>	Şiş hüceyrələrində c-ras mutasiyası tapılanlarda tirozinkinaza reseptorlarının blokatorları (böyümə faktorları anticisimləri)
<b>Düz bağırsağ kanserində əməliyyatdan əvvəl hansı neoadyuvant müalicə verilir?</b>	Radioterapiya və 5- florurasil
<b>Kolorektal kanserlərin ən çox uzaq metastazı hardadır?</b>	Qaraciyər

<b>Kolorektal kanserlərin qaraciyər metastazlarının müalicəsi necədir?</b>	Rezektabeldirsə rezeksiya etmək və kimyaterapiya etmək, rezektabel deyilsə kimyaterapiya etmək və rezektabel vəziyyətə gətirmək.
<b>Niyə kolorektal kanserləri əməliyyatdan sonrakı ilk 3 ayda mütləq müayinə etmək lazımdır?</b>	Kolorektal kanserlərin 90% ilk 3 ayda residiv verirlər.
<b>Postoperativ 3 ayda hansı kontrol müayinələr təqdirə layiqdir?</b>	Klinik müayinə, nəcisdə gizli qan, CEA, kolonoskopiya və KT
<b>Böyüklərdə kolon obstruksiyasının ən çox rast gəlinən səbəbləri hansılardır?</b>	Kolon kanseri, divertikulyar xəstəlik, burulma

## Ədəbiyyat - yoğun bağırsağın xəstəlikləri üzrə

- Blackbourne LH. Surgical Recall. 4 edition, 2006, LWW, Philadelphia
- Chang GJ, Shelton AA, Welton ML. Large intestine. in: Current Diagnosis and Treatment: Surgery, 13<sup>th</sup> edition, 2010, Lang International Edition. p 479-508
- Dennis J Ahnen, Finlay A Macrae, Paul Rutgeerts, Shilpa Grover.
- Dennis J Ahnen, Finlay A Macrae, Paul Rutgeerts, Shilpa Grover. **Approach to the patient with colonic polyps. UpToDate**, Sep 11, 2014.
- Gregory H Enders, BS Anand. **Colonic Polyps. Medscape**, Oct 18, 2014
- Hamilton NA, Fleshman LW. Colon, Rectum and Anus. in: The Washington Manual of Surgery, 6<sup>th</sup> edition, 2012, LWW, Philadelphia, p291-323.
- Kamyar Shahedi, BS Anand. Diverticulitis. Medscape, Jan 14, 2015
- Kornbluth A, Sachar DB, Practice Parameters Committee of the American College of Gastroenterology. Ulcerative colitis practice guidelines in adults: American College Of Gastroenterology, Practice Parameters Committee. Am J Gastroenterol 2010; 105:501.
- Lamb MN, Kaiser AM. Elective resection versus observation after nonoperative management of complicated diverticulitis with abscess: a systematic review and meta-analysis. Dis Colon Rectum 2014; 57:1430.
- Marc D Basson, BS Anand . **Ulcerative Colitis. Medscape**, Nov 14, 2014
- Mark A Peppercorn, Richard J Farrell, Paul Rutgeerts, Shilpa Grover, **Management of severe ulcerative colitis.** Mark A Peppercorn, Richard J Farrell, Paul Rutgeerts, Shilpa Grover. UpToDate, Jun 11, 2014.
- McNally PR. GI/Liver Serets Plus. 4 edition. Mosby, Elsevier, 2010
- Miguel A Rodriguez-Bigas, Axel Grothey, Kenneth K Tanabe, Richard M Goldberg, Diane MF Davarese. **Overview of the management of primary colon cancer. Up-ToDate**, Jan 19, 2015
- Mowat C, Cole A, Windsor A, et al. Guidelines for the management of inflammatory bowel disease in adults. Gut 2011; 60:571.
- Oxford Handbook of Clinical Surgery, 3d edition, 2011, Oxford Press
- Richard P MacDermott, Paul Rutgeerts, Shilpa Grover. **Management of mild to moderate ulcerative colitis.** UpToDate, Jun 11, 2014
- Stoffel EM, Mangu PB, Gruber SB, et al. Hereditary colorectal cancer syndromes: American Society of Clinical Oncology Clinical Practice Guideline endorsement of the familial risk-colorectal cancer: European Society for Medical Oncology Clinical Practice Guidelines. J Clin Oncol 2015; 33:209.
- Tomislav Dragovich, Jules E Harris. **Colon Cancer. Medscape**, May 15, 2015
- Tonia Young-Fadok, John H Pemberton, Martin Weiser, Kathryn A Collins. **Management of acute complicated diverticulitis. UpToDate**, Mart, 2015



KƏSKİN APPENİDİSİT  
VƏ AĞIRLAŞMALARI

**N.Y.Bayramov**  
**S.Ş.Salahova**



# KƏSKİN APPENDİSİT VƏ AĞIRLAŞMALARİ

## KƏSKİN APPENDİSİT

### Tərifı

- Kəskin appendisit soğulcanabənzər çıxıntının kəskin iltihabı xəstəliyidir, bir neçə saat ərzində divarda destruksiya-perforasiyaya və peritonit, abses, sepsis, keçməzlik və s. kimi ağırlaşmalara səbəb ola bilər.

### Diaqnositik əlamətləri

- Sağ qalça nahiyyəsində ağrı və palpator ağrı
- İltihab əlamətləri – hərarət, leykositoz, CRP artması
- Görüntüləmədə (USM, KT, MRT) çıxıntının ödemı, ətrafında maye və ödem

### Rastgəlmə tezliyi

- Ən çox rast gələn təcili cərrahi xəstəlikdir.
- Əhalinin təxminən 7-12%-ində kəskin appendisit rastlana bilər.
- Bütün yaş qruplarında rast gələ bilər, ən çox 20-30 yaşlarda ortaya çıxır.

### Təsnifatı

<b>Morfologiyasına görə</b>	<ul style="list-style-type: none"><li>• Kataral</li><li>• Fleqmonoz</li><li>• Qanqrenoz, perforativ</li></ul>
<b>Klinik-morfoloji cəhətinə görə</b>	<ul style="list-style-type: none"><li>• Sadə (səthi, ağırlaşmamış)</li><li>• Destruktiv (fleqmonoz, qanqrenoz)</li><li>• Ağırlaşmış (peritonit, abses, pilefilebit, sepsis, keçməzlik və s)</li></ul>
<b>Klinik təzahürünə görə</b>	<ul style="list-style-type: none"><li>• A- tipik</li><li>• B- tipik klinik</li><li>• C- Atipik</li><li>• D- Ağırlaşmış</li></ul>

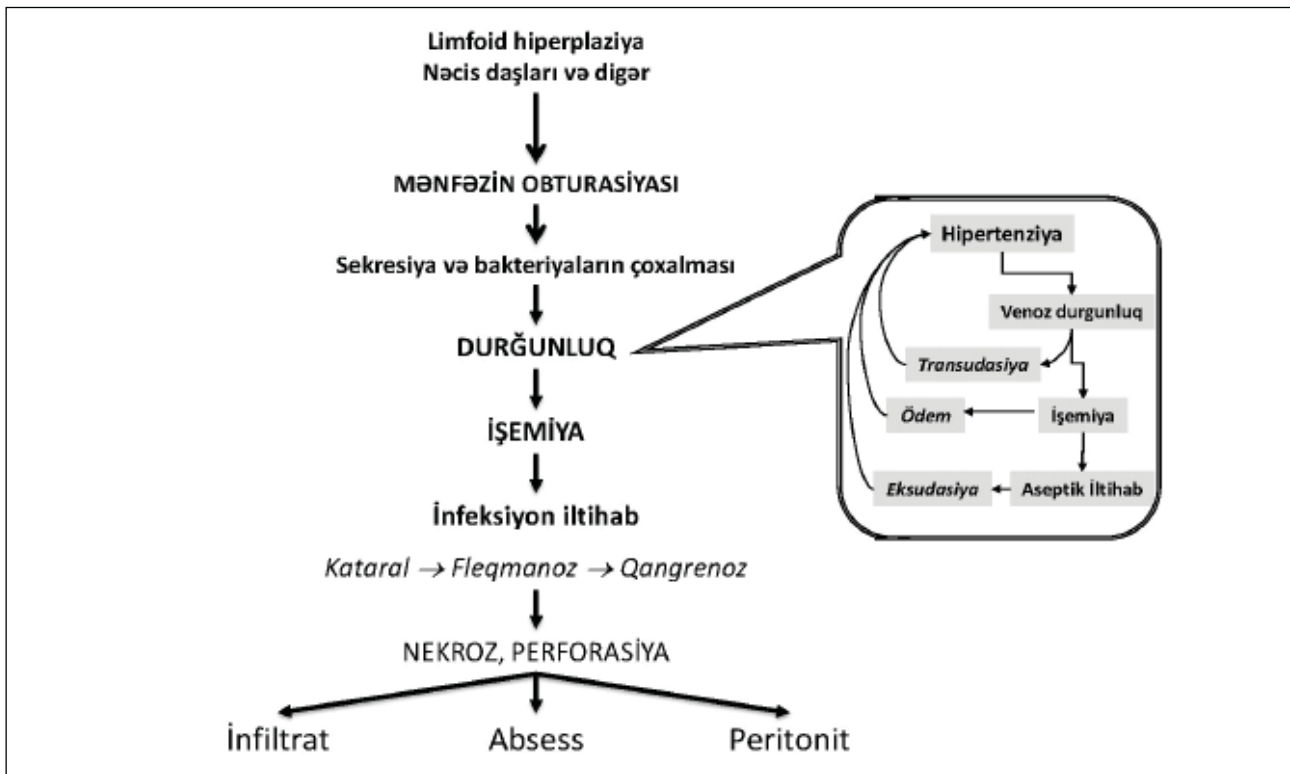
### Etiologiyası

- Kəskin appendisitın ən çox rast gəlinən səbəbi mənfəzin obturasiyasıdır.
- Obturasiya törədən səbəblər arasında ən çox rast gəlinəni aşağıdakılardır:

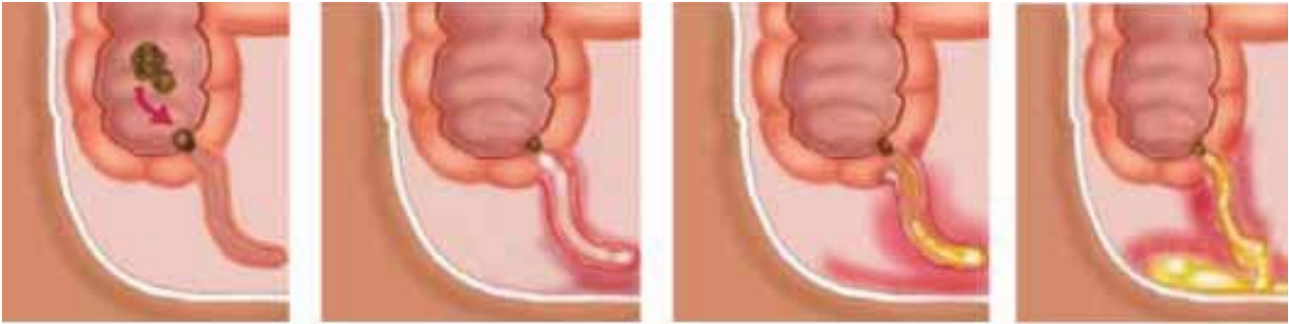
- » Selikaltı limfioid hiperplaziya çox rast gəlir (60%), gənc xəstələrdə viral infeksiyalardan sonra çox müşahidə edilir.
- » Nəcis daşları 10-35% hallarda tapılır, yaşlılarda və uşaqlarda çox rastlanır.
- » Fibroz
- » Parazitlər
- » Şişlər
- Kəskin appendisit az rast gəlinən ikinci səbəbi isə damar trombozudur. Buna bəzi ədəbiyyatlarda birincili qanqrenoz appendisit də deyilir.

### Patogenezi

- Kəskin appendisit baş verməsində və gedişində əsas mexanizm **mənfəzdaxili hipertenziya və divar işemiyasıdır.**
- Obturasiya nəticəsində çıxıntının mənfəzində meydana gələn durğunluq seliyanın toplanmasına və bakteriyaların inkişafına səbəb olur. Bunlar mənfəzdaxili təzyiqin artmasına gətirib çıxarır. Hipertenziya divarda işemiya və aseptik iltihaba səbəb olur. Aseptik iltihaba bağırsağ infeksiyalarının qoşulması (*Escherichia coli*, *Peptostreptococcus*, *Bacteriodes*, *Pseudomonas* və s) iltihabi prosesi ağırlaşdırır.
- İlk 6-12 saat ərzində iltihab mukozanı əhatə edir (**kataral appendisit**), 12-24 saat ərzində bütün qatları əhatə edən irinli iltihab (**fleqmanoz appendisit**), 24-48 saat sonra isə nekroz və perforasiyalar (**qanqrenoz appendisit**) meydana gəlir (Şəkil 1)



Şəkil 1. Appendisit patogenezi



Şəkil 2. Appendisitnin gedişi

### Gedişi

- Kəskin appendisit spontan və ya konservativ müalicə ilə geriyyə dönməyən progressiv iltihabi-destruktiv xəstəlik kimi qəbul edilir (**Şəkil 2**).
- Vaxtında müalicə olunmazsa divarın destruksiyası və perforasiyası nəticəsində iltihab ətrafa yayılaraq letallığı yüksək olan ağırlaşmalar törədir:
  - » Absess
  - » Diffuz peritonit
  - » Appendikulyar infiltrat
  - » Tiflit
  - » Pilefilebit
  - » Entero-kutanoz fistula
  - » Bağırsağ keçməzliyi
- Kəskin appendisitdə letallıq 0,1%-dən azdır, daha çox yaşlılarda və uşaqlarda gecikməyə, ağırlaşmalara və yanaşı xəstəliklərə bağlı meydana gəlir.
- Yaş, lokalizasiya və vaxt gedişə təsir edən önəmli amillərdir.

### Klinikası və diaqnostikası

#### Şikayətləri

- Ağrı (100%)
- Anoreksiya (90%)
- Bulantı, qusma (70%)
- Diarreya (10%)
- Əsas simptom olan sağ qalça nahiyəsində **ağrı** adətən səbəbsiz başlayır, birbaşa sağ qalça nahiyəsində başlaya bilər və ya bir neçə saat əvvəl qarında yaygın başlayıb sağ qalça çuxurunda lokallaşa bilər (Koxer somptomu).
- Ağrı adətən daimi xarakterli olur. Sancışəkilli, şiddətli ağrı kəskin appendisitdə çox az rast gəlinir.

#### Obyektiv müayinə

- Sağ qalça çuxurunun hərəkətlə bağlı və ya palpasiya zamanı **ağrılı olması ən vacib əlamətdir**:
  - » Qarnı köpürdərəkən, öskürərəkən, yeriyyərkən ağrı və ya ağrının artması

- » Palpasiyada ağrı və ya ağrının artması
- » Sola çevrilərkən ağrının artması (Sitkovski simptomu)
- » Sol yan vəziyyətdə palpator ağrı (Bartomye-Mixelson)
- » Sol qalça çuxurunu perkusiya edərkən sağda ağrı (Rovsing simptomu)
- » Sağ ayağı düz qaldırarkən ağrı və bu vəziyyətdə palpator ağrı (psoas simptomu)
- » Pelvik və rektal müayinələrdə ağrı
- Sağ qalça çuxurunda əzələ **gərginliyi** (50% halda rast gəlinir)
- Sağ qalça çuxurunda ağrılı törəmə (**infiltrat, abses**)
- Hərərətin yüksəlməsi, taxikardiya və digər septik əlamətlər ola bilər.

### *Laborator müayinə*

- Qanın ümumi analizində - leykositoz ( $> 12 \times 10^9/L$ ) və ya qranulositoz ola bilər (77% həssas, 63% spesifik)
- CRP arta bilər ( $> 3$  mq/dl)
- Sidik analizində dəyişiklik 25-40% halda rast gəlinir, lakin appendisit üçün spesifik deyil (görmə sahəsində 20 dən artıq leykosit, 30-dan artıq eritrosit görünməsi sidik yolları patologiyasını göstərir)

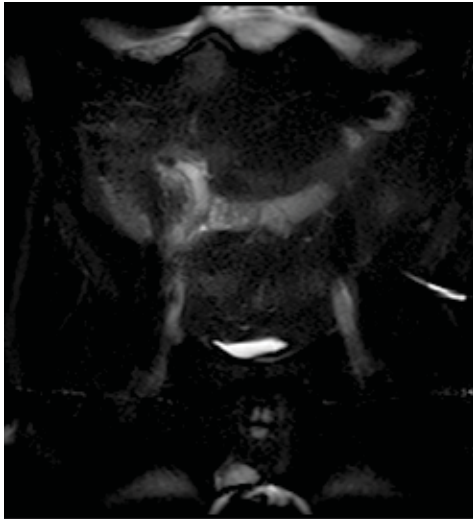
### *Görünütüləmə*

- USM differensiasiyada və qadınlarda istifadə edilir, genişlənmiş ( $>6$  mm), aperistaltik, kompressiya olunmayan appendiks, periappendikulyar maye appendisit əlamətləridir (80% həssaslıq və spesifiklik)
- KT yüksək həssaslıq və spesifiklik (95%) göstərir, diaqnostik çətinlikdə istifadə edilir. Genişlənmiş (diametri 6 mm-dən çox), divarı qalınlaşmış appendiks, ətrafında ödem, abses, fleqmona kimi əlamətlər appendisitə xarakterikdir (Şəkil 2).
- MRT nəticələri KT ilə eynidir, hamilə qadınlarda diaqnostik çətinlik olarsa istifadə edilir.
- Diaqnostik laparoskopiya son və həlledici diaqnostik vasitədir və gənc ovulyator qadınlarda ilk seçimdir.

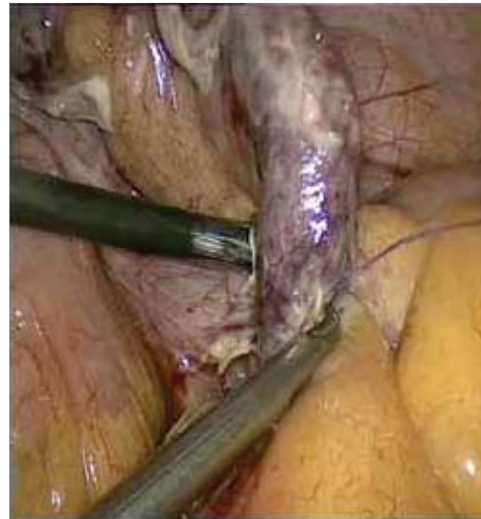### *Diaqnostik yanaşma*

#### *Şübhə*

- Kəskin qarın əlamətləri ilə daxil olan bütün xəstələrdə kəskin appendisitdən şübhələnmək lazımdır.
- Aşağıdakı hallar kəskin appendisitə yüksək şübhə əlamətləri sayılır:
  - » Bir neçə saat əvvəl başlayan, hazırda davam edən sağ qalça çuxurunda ağrı
  - » Qarının sağ aşağı hissəsində palpator ağrı və gərginlik



Şəkil 3. Appendisitın diaqnostikası



Şəkil 4. Appendektomiya

### Dəqiqləşdirmə

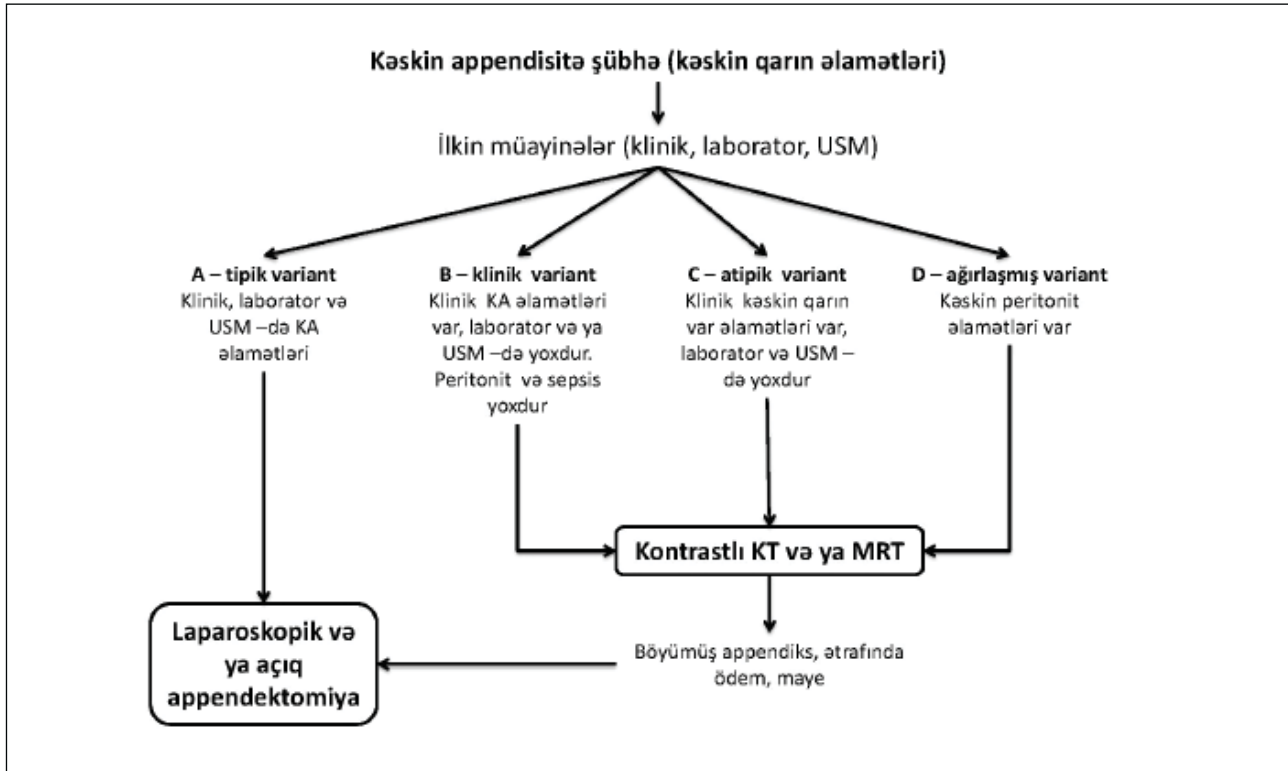
- Kəskin appendisitın patoqnomonik əlaməti yoxdur diaqnoz adətən kriteriyalar əsasında qoyulur.
- Diaqnostikada klinik müayinə əsas yer tutur, laborator müayinələr (leykositoz, qranulositoz, CRP və s.) və USM diaqnozu dəstəkləyə bilər, lakin inkar edə bilmir, KT və ya MRT isə diaqnozu dəstəkləyə bilər, bəzi hallarda isə inkar edə bilər (**Şəkil 2**).
  - » Kəskin appendisitlərdə klinik əlamətlər öz diaqnostik əhəmiyyətlərinə görə üç yerə bölünür: əsas, ikinci və üçüncü dərəcəli meyarlar.
  - » **Əsas meyarlar** - bu meyarlar mütləq kriteriyalardır və bunların olmaması diaqnozu şübhə altına alır.
    - ◇ Sağ qalça çuxurunda davamlı ağrı
    - ◇ Sağ qalça çuxurunun ağrılı olması: hərəkətə bağlı (yerimə, öskürmə, çevrilmə) və ya palpasiya vaxtı ağrı.
    - ◇ İltihabın ümumi əlamətlərindən ən azı biri – hərarətin artması, leykositoz, qranulositoz, CRP artması
    - ◇ KT və ya MRT-də appendiksin böyüməsi və ətrafında ödem, maye
  - » **İkinci dərəcəli meyarlar** – bu əlamətlərin olması diaqnozu dəstəkləyir, olmaması isə diaqnozu inkar etmir.
    - ◇ Əzələ gərginliyi
    - ◇ Əli çəkmə simptomu (Şetkin-Blumberq simptomu).
    - ◇ Ürəkbulanma
    - ◇ İştahasızlıq
    - ◇ Bir – iki dəfə qusma
    - ◇ USM əlamətləri

- » **Üçüncü dərəcəli meyarlar** - bu əlamətlər ola bilər, lakin xarakterik deyil. Bunlar xəstəliyin atipik formalarına və ya başqa xəstəliklərə şübhə yarada bilər.
  - ◇ Kəskin başlayan ağrı
  - ◇ Sol alt kvadrantda, hipogastral, sağ bel və qabırğaaltı nahiyədə ağrılar
  - ◇ Sancışəkili ağrı
  - ◇ Təkrari qusmalar
  - ◇ İshal
  - ◇ Dizuriya
- Kəskin appendisitə şübhə əlamətləri olan xəstələrdə (adətən kəskin qarın əlamətləri olan xəstələr) diqqətli klinik müayinə aparılır, laborator və USM nəticələri birlikdə qiymətləndirilir.
- İlk klinik-laborator-USM nəticələrinə görə bir neçə variant ola bilər:
  - » **A variantı - tipik variant**
    - ◇ Sağ qalça çuxurunda davamlı ağrı
    - ◇ Sağ qalça çuxurunun ağrılı olması: hərəkətə bağlı (yerimə, öskürmə, çevrilmə), palpasiya vaxtı ağrı.
    - ◇ İltihabın ümumi əlamətlərindən ən azı biri – hərarətin artması, leykositoz, qranulositoz, CRP artması.
    - ◇ Görüntülmədə digər orqan patologiyası yoxdur.
    - ◇ *Bu vəziyyət kəskin appendisit kimi qəbul edilir və təcili əməliyyat edilir.*
  - » **B variantı – klinik variant**
    - ◇ Klinik əlamətlər kəskin appendisiti göstərir, lakin laborator və USM bunu dəstəkləmir və əlavə patologiyanı da göstərmir.
    - ◇ *Bu variant kəskin appendisit kimi qəbul edilə bilər və ya KT (hamilələrdə və uşqalarda MRT) edilə bilər.* Belə hala retrosekal appendisitdə, absesdə, infiltratda, daha çox rast gəlinir.
  - » **C variantı – atipik variant**
    - ◇ Klinik əlamətlər tipik deyil, peritonit və sepsis əlamətləri yoxdur. Lakin laborator və USM appendisitə uyğun əlamətləri göstərir. Bu xəstələrdə atipik appendisit və ya digər xəstəliklər ola bilər.
    - ◇ Bu variantda KT *(hamilələrdə və uşqalarda MRT) və ya bir neçə saatlıq dinamik müşahidə aparıla bilər.*
    - ◇ Dinamik müşahidə ilə kəskin appendisiti inkar etmək mümkün deyilsə diaqnostik laparoskopiya və ya laparotomiya edilə bilər.



» **D variantı – ağırlaşmış variant**

- ◇ Klinik əlamətlər tipik deyil, peritonit və sepsis əlamətləri var, USM və laborator əlamətlər qarındaxili iltihabı göstərir. Peritonitin mənbəyini dəqiqləşdirmək məqsədi ilə oral kontrastlı KT edilə bilər. Bu xəstələr təcili əməliyyat olunmalıdırlar (Şəkil 5)



Şəkil 5. Appendisitə şübhə zamanı müayinə ardıcılığı

**Diferensial diaqnostika**

- Kəskin appendisiti kəskin qarın törədən cərrahi və qeyri-cərrahi xəstəliklərlə differensiasiya etmək lazım gəlir. Differensiasiyada ən əhəmiyyətli göstəricilər klinik və tomoqrafik göstəricilərdir.
- Differensiasiya edilməsi lazım olan xəstəliklərə aşağıdakıları aid etmək olar.
  - » Qarın boşluğunun kəskin cərrahi xəstəlikləri
    - ◇ Mədə, 12bb perforasiyası
    - ◇ Kəskin xolesistit
    - ◇ Kəskin pankreatit
    - ◇ Kəskin bağırsaq keçməzliyi
    - ◇ Mekkel divertikulu
    - ◇ Kron xəstəliyi
    - ◇ Qeyri-spesifik xorali kolit
  - » **Ginekoloji xəstəliklər**
    - ◇ Uşaqlıqdankənar hamiləlik

- ◇ Yumurtalıq kistləri
- ◇ Pelvioperitonit
- ◇ Adneksit
- » **Uroloji xəstəliklər**
  - ◇ Böyək sancısı
  - ◇ Kəskin pielonefrit
  - ◇ Kəskin paranefrit
- » **Diğər**
  - ◇ Qatroenterit
  - ◇ Enterokolit
  - ◇ Dövrü xəstəlik
  - ◇ Hepatit
  - ◇ Plevrit
  - ◇ Nevrit
  - ◇ Herpes zoster

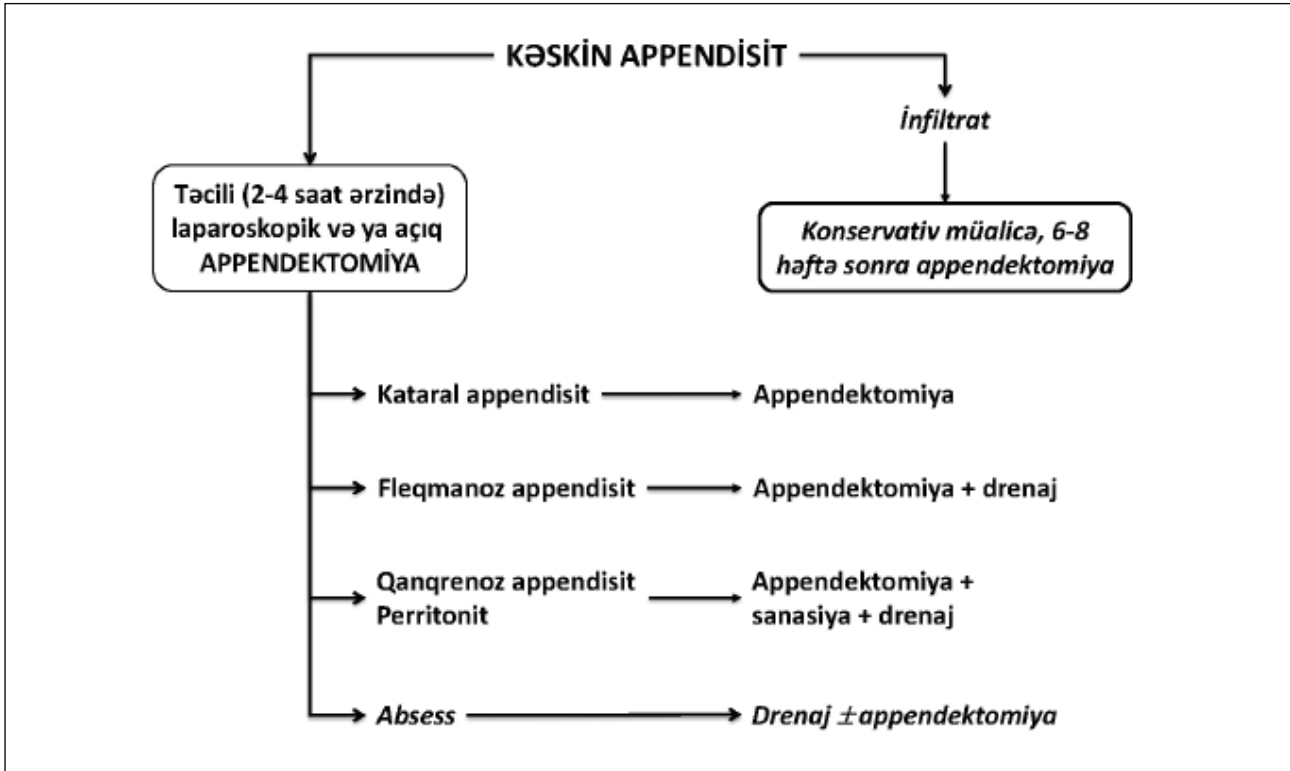## Müalicəsi

### *Prinsipi*

- Kəskin appendisitinin standart müalicəsi açıq və ya laparoskopik appendektomiyadır (**Şəkil 4**).
- Bu prinsipdən nadir istisnalar var (infiltrativ appendisit, əməliyyat riski çox yüksək olan xəstələrdə ağırlaşmamış appendisit əlamətləri).

### *Metodlar və seçimi*

- **Laparoskopik appendektomiya** ən çox tövsiyə olunan üsuldur, həm ağırlaşmamış, həm ağırlaşmış appendisitlərdə, hətta hamilələrdə aparıla bilər. Qadınlarda və diaqnostik çətinlikdə laparoskopiyaya ilk seçim sayılır.
- **Açıq appendektomiya** ədətən sağ aşağı çəp (McBurney nöqtəsindən keçən kəsik) və ya sağ aşağı pararektal kəsiklə icra olunur.
- Əməliyyat vaxtı normal görünən appendiksi çıxarmaq və patoloji müayinəyə göndərmək lazımdır (5-20% hallarda appendisit makroskopik görünməyə bilər), lakin qarın boşluğunu diqqətli təftiş etmək də unudulmamalıdır.
- **Antibiotikoterapiya** əməliyyatlardan sonrakı ağırlaşmaların profilaktikası üçün aparılır, əməliyyatdan əvvəl bütün xəstələrə, sonra isə yalnız perforativ appendisitlərdə tövsiyə edilir.
- Appendisitinin ağırlaşmalarının müalicəsi digər bölümdə verilmişdir (**Şəkil 6**).

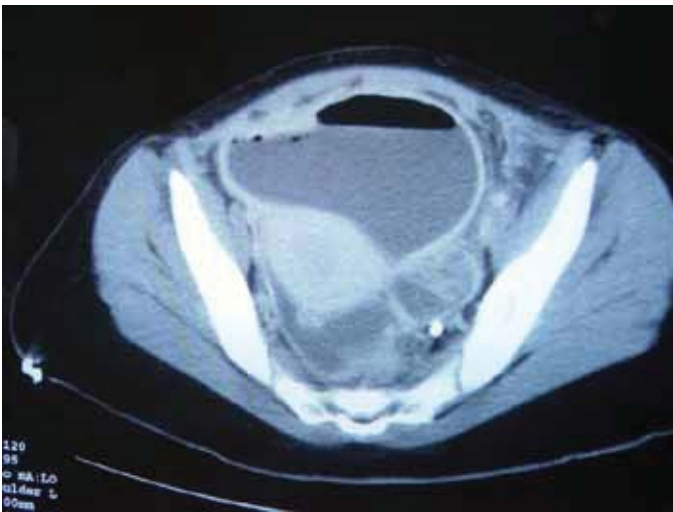

*Şəkil 6. Kəskin appendisitdə müalicə taktikası*

### KƏSKİN APPENDİSİTİN AĞIRLAŞMALARI

#### Abses

- Perforativ appendistin piylik və bağırsaqlar tərəfindən hüdudlanması nəticəsində əmələ gəlir.
- Adətən appendisit başladıqdan 48-72 saat sonra ortaya çıxır.
- Yüksək hərarət, qarında davamlı ağrı, palpasiyada sağ alt kvadranda ağırlı kütlə və sepsisi əlamətləri ilə biruzə verir.



*Şəkil 7. Appendikulyar abses*

- Diaqnozu əməliyyatdan əvvəl USM və ya KT ilə və ya əməliyyat vaxtı dəqiqləşdirilir (**Şəkil 6**).
- Əməliyyatdan əvvəl tapılan appendikulyar abseləri USM və ya KT nəzarəti altında dəridən keçən drenajla və ya cərrahi yolla müalicə etmək olar.
- Əməliyyat vaxtı təyin edilən abseslərdə bitişmələr ayrılır, irin təmizlənir, mümkünsə appendektomiya edilir. İltihablaşmış piylik və piy artımları rezeksiya olunur. Abses

bölgəsi və çanaq drenajlanır. Appendiks lizisə məruz qalıbsa əməliyyat abses boşluğunun drenajı ilə tamamlanır.

### Appendikulyar infiltrat

- Appendisitə hüddüdləmə üçün ətrafındakı bağırsaqlar və digər toxumalar infiltratlaşır və və sərt bitişmələr əmələ gətirir.
- Appendisit tutmasından 3-4 gün sonra ortaya çıxır.
- Qarında ağrı və sağ alt kvadrantda ağırlı kütlə əlamətləri ilə biruzə verir.
- Spontan və ya müalicə ilə sönə bilər (4-6 həftə) və ya absesə çevrilə bilər.
- Əməliyyatdan əvvəl klinik əlamətlərlə və KT ilə diqnozu dəqiqləşdirmək olar.
- Əməliyyatdan əvvəl təyin olunan appendikulyar infiltratda 2 həftə konservativ müalicə aparılır və nəzarət edilir.
- Absesləşmə baş verərsə cərrahi və ya dəridən keçən yolla (USM və ya KT nəzarəti altında) drenaj edilir. İltihab sönərsə 1,5-2 aydan sonra planlı appendektomiya tövsiyə olunur.
- İnfiltrat əməliyyat vaxtı tapılırsa əməliyyat qarın boşluğunun drenajı ilə tamamlanır, əməliyyatdan sonrakı dövrdə infiltratın müalicəsi aparılır və gedişinə nəzarət edilir.

### Yayılmış peritonit

- Appendiksin perforasiyası və ya absesin peritona yayılması nəticəsində əmələ gəlir.
- Yayılmış peritonit əlamətləri ilə biruzə verir (qarında diffuz ağrı, gərginlik, köp, sepsis əlamətləri)
- Əməliyyatdan əvvəl KT ilə peritonitin mənbəyini dəqiqləşdirmək olur.
- Təcili əməliyyat mütləqdir və peritonitin müalicəsi həyata keçirilir: laparotomiya/laparoskopiya, mənbənin aradan qaldırılması, sanasiya, drenaj, infuziya, antibiotikoterapiya, digər dəstək müalicələri.

### Pilefilebit

- Portal venanın irinli tromboflebitidir. Appendisitdən başqa digər qarındaxili irinli xəstəliklər (divertikulit, pankreatit, xolesistit və s) pilefilebit törədə bilər.
- Pilefilebit antibiotikoterapiyaya tabe ola bilər, qaraciyər absesləri, sepsis və letallıq törədə bilər.
- Üşütmə, yüksək qızdırma, sarılıq xarakterik əlamətləriidir.
- Appendisitdə üşütmə və sarılıq görünərsə pilefilebitdən şübhələnmək lazımdır.
- Dəqiq dizqnozu USM və KT ilə portal venada tromb, hava görünməsi ilə qoyulur.
- Müalicəsi üçün yüksək doza antibiotik, qaraciyər absesi baş verərsə drenaj edilməlidir.

### Tiflit və peritiflit

- Appenisitdəki iltibabi prosesin kor bağırsağa və ətrafındakı toxumalara yayılmasıdır, adətən sərbəst və ya müsariqə kökünə perforasiya nəticəsində baş verir.
- Kor bağırsaqda və nazik bağırsaqlarda perforasiyalar meydana gələ bilər.
- Diaqnozu adətən əməliyyat vaxtı təyin olunur.
- Appendektomiya edildikdən sonra iltihaba uğramış bağırsaq seqmenti (kor bağırsaq və ileosekal bölgə) mobilizasiya edilir və laparatom yarıdan bayıra çıxarılır. Perforasiya dəlikləri tikilir. Bağırsaq seqmenti 4-7 gün ərzində bayırda saxlanılır (*ekstraperitonizasiya*) və gedişə nəzarət edilir.
- Perforasiya olmadıqda və ya dəliyin örtüldüyünə əmin olduqdan sonra ileosekal seqment qarın boşluğuna salınır.
- İleosekal bölgənin geniş nekrozu olarsa hemikolektomiya edilə bilər.

### Entero-kutanoz fistula

- Appendiks əsasının nekrozu, güdülün nekrozu və ya açıq qalması, bağırsaq perforasiyaları bağırsaqla dəri arasında fistula səbəb ola bilərlər.
- Kəskin appendisitdə entero-kutanoz fistullar aşağıdakı hallarda çox rast gəlinir:
  - » Appendikulyar absesin drenajından sonra (cərrahi və ya perkutan müdaxilə, nadir hallarda spontan)
  - » Nekrotik appendektomiyalardan sonra
  - » Tiflit və peritiflit olan xəstələrdə.
  - » Bədxassəli törəmələrdə
- Bu fistullar əksər hallarda spontan bağlanır. Ağırlaşma görünərsə əməliyyat edilir.

### Bağırsaq keçməzliyi

- Kəskin appendisit abses, infiltrat və bitişmə törədərək kəskin bağırsaq keçməzliyinə səbəb ola bilər.
- Diaqnozu KT ilə və ya əməliyyat vaxtı təyin edilir.
- Belə xəstələrdə kor bağırsaq törəməsini unutmamaq lazımdır.

**KƏSKİN APPENDİSİT ÜZRƏ SUALLAR VƏ CAVABLAR**

N.Y.Bayramov, A.K.Səfiyeva, N.F.Mürvələdova

**APPENDİSİT**

<b>Nədir?</b>	Soğulcanabənzər çuxıntının obstruksiyası nəticəsində appendiksin iltihabi (perforasiya və nekroz da ola bilər).
<b>Səbəbi nədir?</b>	Limfoid hiperplaziya və fekalit (appendikolit) Nadir hallarda-parazit, yad cisim, tumor (karsinoid)
<b>Kəskin appendisitə rast gəlmə tezliyi nə qədərdir?</b>	Təqribən 7-20%
<b>Ən çox rast gəlinən təcili abdominal cərrahi xəstəlik hansıdır?</b>	Kəskin appendisit
<b>Appendisit klassik olaraq hansı əlamətlərlə biruzə verir ?</b>	Klassik xronologiya: <ul style="list-style-type: none"> <li>• Göbəkətrafı ağrı</li> <li>• Ürəkbulanma və qusma</li> <li>• Anoreksiya</li> <li>• Ağrı sağ qalça çuxuruna miqrasiya edir (lokallaşır)</li> </ul>
<b>Ağrı nəyə görə göbək ətrafında olur?</b>	Erkən mərhələdəki visseral ağrı implusları günəş kələfinə getdiyi üçün
<b>Ağrı nəyə görə sağ qalça çuxurunda lokallaşır?</b>	Peritonda iltihab başladıqda somatik ağrılar meydana gəldiyi üçün
<b>Appendisitə obyektiv əlamətləri hansılardır?</b>	Peritonun lokal qıcıqlanma əlamətləri: <ul style="list-style-type: none"> <li>• gərginlik</li> <li>• əlçəkmə əlaməti</li> <li>• obturator və psoas əzələ əlamətləri</li> <li>• subfebril temperatur (yüksək hərarət adətən perforasiyada olur)</li> <li>• sağ qalça çuxurunda hiperesteziya</li> </ul>

<b>Obturator əzələ əlaməti nə deməkdir?</b>	Ayağı bud və diz oynaqı səviyyəsində içəri burarkən ağrının baş verməsi və ya artmasıdır. Adətən çanaqda yerləşən appendisitlərdə rast gəlinir.
<b>Psoas əlaməti nə deməkdir?</b>	Dizi bükmədən sağ aşağı ətrafı yuxarı qaldırarkən ağrının baş verməsi və ya artmasıdır. Adətən retrosekal yerləşən appendisitlərdə rast gəlinir.
<b>Rovsinq əlaməti nə deməkdir?</b>	
<b>McBurney nöqtəsi</b>	Yuxarı qalça tını ilə göbəyi birləşdirən xəttin bayır və orta 1/3 arasındakı nöqtədir. Kəskin appendisitdə maksimal ağrı da bu nöqtədə olur.
<b>Kəskin appendisiti hansı xəstəliklərlə differensiasiya etmək lazım gəlir?</b>	Mekkel divertikulu Kron xəstəliyi xora perforasiyası invaginasiya qəbizlik qastroenterit burulma törəmə yumurtalıq burulması, sisti və törəməsi adneksitlər boru hamiləliyi mezenterik limfadenit sidik yollarının iltihab pielonefrit sidik daşı digər
<b>Kəskin appendisiti digər xəstəliklərdən differensiasiya çətinliyi yaranarsa ən güvənli müayinə hansılardır?</b>	Klinik, tomoqrafik və laparoskopik müayinələr.

<b>Kəskin appendisitdə hansı laborator testlər yoxlanılmalıdır?</b>	Qanın ümumi analizi (leykositoz, qranulositoz) CRP Sidik analizi: pielonefrit və böyrək daşının istisna etmək üçün (qeyd: yüngül hematuriya və piuriya çanaq iltihablı appendisitlərdə də ola bilər).
<b>Hansı görüntülmə müayinələri lazım gələ bilər?</b>	USM, KT, MRT
<b>MRT kimlərdə daha çox tövsiyə olunur?</b>	Hamilələrdə və uşaqlarda
<b>Kəskin appendisitlərdə klassik olaraq qusma nə vaxt baş verir?</b>	Adətən ağrıdan sonra baş verir. Gastroenteritlərdə isə adətən qusma ağrıdan əvvəl başlayır.
<b>Pozitiv sidik analizi appendisiti inkar edirmi?</b>	Xeyr! Periappendikulyar iltihab fonunda uretral iltihab olur ki, bu da sidikdə iltihabı dəyişikliklər törədə bilər.
<b>Kəskin appendisitlərdə KT-də hansı əlamətlər görünür?</b>	Appendiks diametrinin böyüməsi (6 mm-dən çox), ətraf yağ toxumasında ödem, maye
<b>Əməliyyatönu hansı hazırlıqlar aparılır?</b>	<ul style="list-style-type: none"> <li>• İnfuziya</li> <li>• Antibiotik</li> </ul>
<b>Laparoskopik appendektomiya kimlərdə ilk seçimdir?</b>	Qadınlarda və fiziki iş görənlərdə
<b>Ağırlaşmamış (sadə, səthi, kataral) kəskin appendisitdə müalicə tədbirləri hansılardır?</b>	İnfuziya, appendektomiya, 24 saat antibiotik, ertəsi gün evə yazılma
<b>Perforativ kəskin appendisit müalicəsi nədən ibarətdir?</b>	İnfuziya, appendektomiya, qarında olan maye və irinin drenajı, 3-7 gün müddətində antibiotikoterapiya, yaranın çox hallarda açıq buraxılması (yalnız fassiya qapanır, yara ikincili sağalır).



<b>Appendikulyar absenin müalicəsi necədir?</b>	Absenin perkutan drenajı, anti-biotikoterapiya, gərəkərsə planlı appendektomiya (6 həftə sonra)
<b>Appendikulyar infiltratın müalicəsi necədir?</b>	Konservativ müalicə və iltihab söndükdən sonra (6-8 həftə) appendektomiya.
<b>Ağırlaşmamış appendisitlərdə antibiotikoterapiya nə qədər davam etdirilməlidir?</b>	Adətən əməliyyatın tək doza.
<b>Perforativ appendisitlərdə antibiotik nə qədər müddətə verilir?</b>	Leykositlərin sayı normallaşır, həyat göstəriciləri stabilləşir, hərarət olmur, bağırsağ fəaliyyəti bərpa olunur (adətən 3-5 gün)
<b>Perforasiya riski nə qədərdir?</b>	Xəstəlik başladıqdan sonrakı 24 saat ərzində 25%, 36 saat ərzində 50%, 48 saat ərzində isə 75%
<b>Hamilələrdə ən çox rastlanan təcili əməliyyat hansıdır?</b>	Appendisit (uşaqlığın böyüməsi ilə əlaqədar ağrı sağ yuxarı kvadrantda ola bilər)
<b>Appendisit hansı ağırlaşmaları törədə bilər?</b>	Peritonit, abses, infiltrat, pilefilebit, keçməzlik
<b>Retrosekal retroperitoneal appendiks populyasiyanın neçə faizində olur?</b>	Təxminən 15%
<b>Əgər təftişdə appendiks normal görünərsə çıxarılmalıdır mı?</b>	Bəli. Çünki makroskopik normal görünən appendiklərin təxminən yarısında mikroskopik olaraq iltihab tapılır.
<b>Neçə faiz hallarda appendisitə görə aparılan əməliyyatlarda appendiksdə makroskopik dəyişiklik tapılmır?</b>	20%-ə qədər. Qeyd etmək lazımdır ki, appendisiti səhv olaraq saxlamaqdansa normal appendiksi çıxarmaq daha düzgündür.

<b>“Təsadüfü” appendektomiya nədir?</b>	Qarın boşluğunun müxtəlif əməliyyatları zamanı normal appendiksin çıxarılmasıdır.
<b>Appendektomiyanın ağırlaşmaları hansılardır?</b>	Bitişmə xəstəliyi, fistul, yara irinləməsi, qadınlarda perforasiya zamanı infertiliti, sağ qasıq yırtığının əmələ gəlmə riskinin artması, güdül absesi, qanaxma, peritonit
<b>Kəskin appendisitlərdə əməliyyat vaxtı rutin olaraq kəltür götürülmü?</b>	Xeyr!!!. Kəltür perforativ appendisitlərdə götürülür.
<b>Appendiksi necə tapmaq olar?</b>	Kor bağırsağ zolağını təqib edərək.
<b>Retrosekal və retroperitoneal appendiksi necə tapmaq olar?</b>	Kor bağırsağın lateral peritoneal büküşünü açaraq.
<b>Nəyə görə appendektomiyadan sonra güdüldə olan mukoza elektrokoagulyasiya olmalıdır?</b>	Mukosele əmələ gəlməməsi üçün.
<b>Əgər terminal ileumda Crohn xəstəliyi aşkarlanıbsa appendiks çıxarılırmı?</b>	Bəli!! Əgər appendiksin əsası prosesə cəlb olunmayıbsa.
<b>Əgər əməliyyatda appendiks normal görünürsə ilk növbədə hansı orqanları təftiş edərsiniz?</b>	Terminal ileum: Mekkel divertikulu, Crohn xəstəliyi, invaginasiya Ginekoloji: Sist, yumurtalıq burulması Yırtıqlar, düz əzələ yatağı hematoması
<b>Əməliyyatdan sonra ən çox rast gəlinən ağırlaşma hansıdır?</b>	Yara infeksiyası

## APPENDİKS TÖRƏMƏLƏRİ

<b>Appendiks tumorlarından ən çox rast gəlinəni hansıdır?</b>	Karsinoid tumor
---	-----------------

<b>2 cm aşağı appendiks karsinoidinin müalicəsi?</b>	Appendektomiya (əgər bağırsaq divarını keçməyibsə)
<b>2 cm böyük appendiks karsinoidinin müalicəsi?</b>	Sağ hemikolektomiya
<b>Appendiks karsinoidinin neçə faizi maligndir?</b>	5% aşağı
<b>Appendiks tumorlarının differensial diaqnostikası</b>	Karsinoid, adenokarsinoma, malignant adenoid adenokarsinoma
<b>Appendiks tumorunun hansı növü appendiks partlayan zaman peritoneal dreaded mixoma?</b>	Malignant mucoid adenokarsinoma
<b>“Miitelshmerz” nədir?</b>	Ovulyasiya ilə əlaqədar olaraq pelvik ağrı

## Ədəbiyyat - Kəskin appendisit və ağırlaşmaları üzrə

- *N.Y.Bayramov*. Təcili Abdominal cərrahiyyədə müayinə və müalicə qaydaları. ISBN13 978-9952-8082-1-6, Qismət, Bakı 2009. 132 s.
- Doherty GM. Acute abdomen. in: Current Diagnosis and Treatment: Surgery, 13<sup>th</sup> edition, 2010, Lang International Edition. p 451-463
- Symons W, Fleshman JW. Acute abdominal Pain and Appendicitis in: The Washington Manual of Surgery, 6<sup>th</sup> edition, 2012, LWW, Philadelphia, p: 291-323.

DÜZ BAĞIRSAĞIN VƏ ANUSUN  
CƏRRAHİ XƏSTƏLİKLƏRİ

**S.S.İmanova**  
**N.Y.Bayramov**

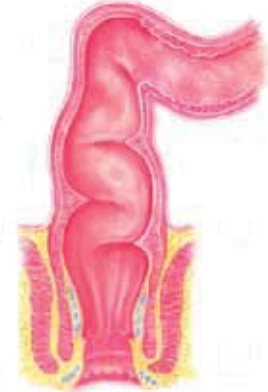
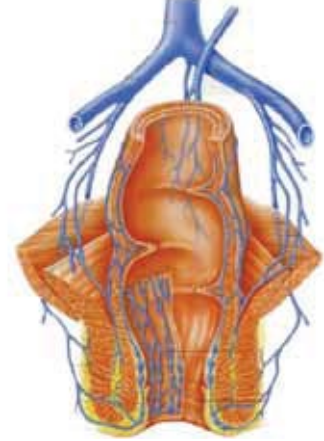
# DÜZ BAĞIRSAĞIN VƏ ANUSUN ANATOMİYASI, FİZİOLOGİYASI, XƏSTƏLİKLƏRİ VƏ MÜAYİNƏLƏRİ

## ANATOMİYASI

### Yerləşməsi, ölçüləri və hissələri

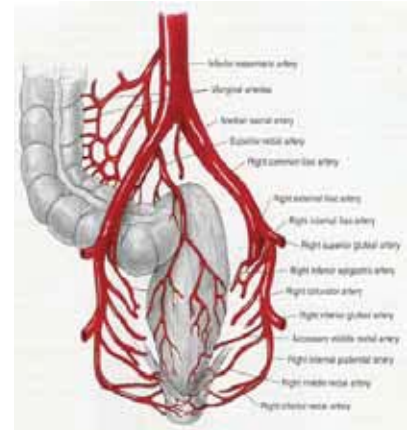
- Düz bağırsağ S-vari bağırsağ və anal həlqə arasında yerləşir, 12-15 sm uzunluğa malikdir.
- Düz bağırsağın uzunluğunun 1/5- ampulaüstü hissəsinin, 3/5-ü ampulyar hissənin və digər 1/5-i isə anal kanalın payında düşür.
- Düz bağırsağ yuxarı ampulyar hissədə 3 tərəfdən peritonla örtülür, aşağı getdikcə periton təbəqəsi tədricən itir.
- Düz bağırsağın selikli qışası anal kanalda boylama, yuxarıda isə köndələn qırıqlar əmələ gətirir.
- Boylama qırıqlar anal (Morqan) sütunlar adlanır. Həmin sütunlar arasında anal kriptlər yerləşir.
- Anal kanalın uzunluğu 4 sm-dir.
- Dişli xətt – düz bağırsağın selikli qışasının dəriyə keçən hissəsinə deyilir.
- Anal kanalın daxili sfinkteri sayə əzələ qatından ibarət olan həlqədir. Adətən sıxılmış vəziyyətdə olur (defekasiya vaxtı boşalır).
- Anal kanalın xarici sfinkteri eninəzolaqlı əzələ qatından ibarətdir, sərbəst yığıla bilir və üç əzələ qatından ibarətdir.(Şəkil 1).



Şəkil 1.Düz bağırsağın anatomiyası

### Arterial təchizat

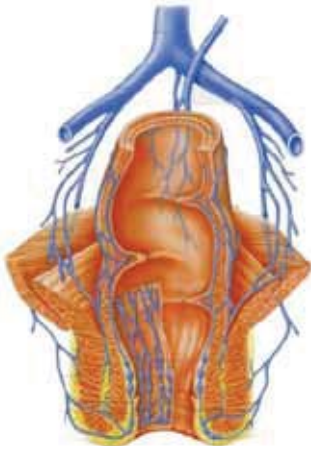- Yuxarı düz bağırsağ arteriyası (aşağı müsariqə arteriyasının şaxəsi)
- Orta düz bağırsağ arteriyası (daxili qalça arteriyasının şaxəsi)
- Aşağı düz bağırsağ arteriyası (cinsiyyət arteriyasının şaxəsi)



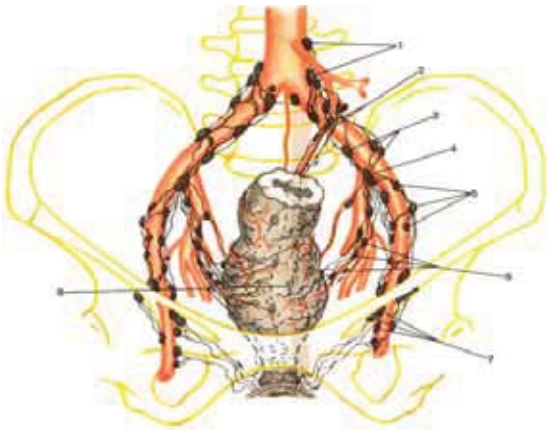
Şəkil 2.Düz bağırsağın arterial təchizatı

### Venoz təchizat

- Düz bağırsağın yuxarı və orta hissələrindən venoz qan axını portal venaya açılır, aşağı hissəsindən və anusdan isə – aşağı boş venaya.
- Düz bağırsağın venaları 3 venoz kələf əmələ



Şəkil 3. Düz bağırsağın venoz sistemi



Şəkil 4. Düz bağırsağın limfa drenajı

gətirir. Bu kələflər sirkulyar əzələ lifləri arasında yerləşən vena yığımlarından ibarət olub, hemoroidal sahə adlanır. (Şəkil 3).

#### Limfatik drenaj

- Limfatik damarlar arteriyaları müşayət edirlər.
- Limfatik axın düz bağırsağın yuxarı və orta hissələrindən qasıq limfa düyünlərinə, oma limfatik düyünlərinə və yuxarı düz bağırsağ limfatik düyünlərinə açılır.
- Dişli xəttədən aşağı olan hissəsindən isə qalça arteriyasının aşağı limfatik kollektorlarına açılır. (Şəkil 4).

#### İnnervasiya

- Düz bağırsağın innervasiyası simpatik və parasimpatik liflər vasitəsilə həyata keçirilir.
- Simpatik liflər hipoqastrik sinirlərin tərkibində düz bağırsağı, sidik kisəsinin, cinsiyyət üzvlərini innervasiya edir.
- Parasimpatik liflər oma kələfinin tərkibində olan sinirlərdir.

## FİZİOLOGİYASI

- Düz bağırsağın 2 əsas funksiyası var:

**Anal kontinensiya – nəcis və qazların saxlama qabiliyyəti.**

Mexanizmləri:

- Nəcisin həcmi
- Rezervuar funksiyası (yoğun bağırsağın distal hissəsi)
- Sfinkterin funksiyası (daxili və xarici sfinkterlər)
- Sensor komponentlər (reflekslər)
- Mexaniki faktorlar (anorektal bucaq)



**Defekasiya****Mexanizmləri – mərhələləri**

- Bağırsaqların peristaltikası sayəsində nəcisin düz bağırsağın distalına toplanması
- Ano-rektal refleksin meydana gəlməsi və daxili anal sfinkterin boşalması
- Düz bağırsağın peristaltik gücünün artması
- Gücənmə və qarındaxili təzyiğin artması
- Xarici anal sfinkterin, puborektal əzələnin boşalması və anorektal bucağın açılması.

**XƏSTƏLİKLƏRİ**

- Babasil
- Anal kanalın çatı
- Paraproktit
- Furne qanqrenası
- Pararektal fistullar
- Rektovaginal fistullar
- Düz bağırsağın sallanması (rektal prolaps)
- Çanaq dibi disfunksiyaları (obstruktiv defekasiya sindromu) – Rektosele
- Perianal nahiyənin itiüclu kondiloması (papillomaları)
- Büzdümün epitelial yolu
- Anal stenoz
- Anal inkontinensiya
- Anal qaşınma
- Qəbizlik
- Papillit
- Kriptit
- Koksiqodiniya (Proktalgiya)
- Kolitlər – qeyri-spesifik xorali kolit
- Kron xəstəliyi
- Disbakterioz
- Anal bölgənin prekanseroz xəstəlikləri
- Anorektumun yad cisimləri
- Düz bağırsağın bağırsağ polipləri
- Anal kanalın bədxassəli şişləri

**MÜAYİNƏLƏRİ**

- Anamnezin toplanması (qanaxma, ağrı, selikli, irinli ifrazat, qaşınma, göynəmə və s.);

- Baxış (düz bağırsağın selikli qişasının sallanması, anal dəliyin ətrafında yerləşən patoloji törəmələr);
- Digital müayinə (sfinkterin tonusu, selikli qişada olan patoloji dəyişikliklər və s.);
- Instrumental müayinələr.

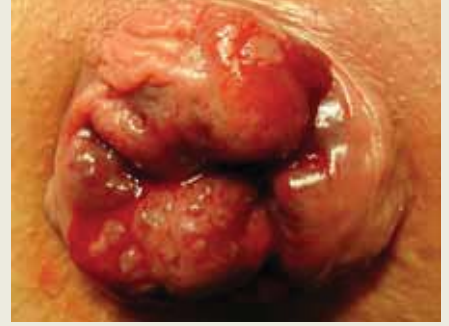<b>Rektoskopiya</b>	Anal kanalın rektal güzgü ilə müayinəsidir
<b>Anoskopiya</b>	Anal kanalın anoskop ilə müayinəsidir. Həmçinin, anoskop vasitəsilə baba-sil düyünlərinin sklerozlaşdırılması, kriodestruksiyası, infraqırmızı koaqulyasiyası və lateks həlqələri ilə liqaturaya alınması aparılır.
<b>Rektosiqmoidoskopiya</b>	Düz və S-bənzər bağırsağın rektoromanoskopiya müayinəsidir. Müayinə zamanı selikli qişa hissə-hissə yoxlanılır, patoloji ocaqdan material götürülərək histoloji və sitoloji tədqiqata göndərilir.
<b>Kolonoskopiya</b>	Yoğun bağırsağın ən vacib və həlləedici müayinəsidir.
<b>Fistuloqrafiya</b>	Anus və düz bağırsağ fistullarının diaqnostikasında istifadə edilir, kontrastlı rentgen, KT və ya MRT vasitəsi ilə aparıla bilər. Fistulun gedişini, əlaqəli orqanları qiymətləndirmək üçün vacibdir.
<b>Rentgen müayinəsi</b>	Müayinə zamanı kontrast maddə “per os” yolla (ağızdan) və ya imalə ilə (irriqoskopiya) yeridilir.
<b>Defekoqrafiya</b>	Defekoqrafiya, yaxud evakuator proktoqrafiya, defekasiya aktı zamanı düz bağırsağın və çanaq dibinin vəziyyətini qiymətləndirmək üçün dinamik rentgenoloji və ya MRT müayinə üsuludur.
<b>Rektal ultrasonoqrafiya</b>	Düz bağırsağın divarının vəziyyəti, qalınlığı, exosıxlığı, törəmələrin yayılma dərəcəsi qiymətləndirilir. Fistulların diaqnostikasında kontrastlı endorektal USM geniş tətbiq olunur.

<b>Sfinkterometriya</b>	Əsasən m. puborectalis, m. levator ani və anal sfinkterin funksional vəziyyətini qiymətləndirmək üçün istifadə olunur.
<b>KT/MRT</b>	Düz bağırsağı, anal kanalı və ətrafdakı orqanları qiymətləndirmək, törəmələrin ölçüsü, yeri, yayılma dərəcəsi barədə dəqiq məlumat verir.
<b>PET-KT</b>	Törəmələrin neoplastik və ya qeyri-neoplastik xarakterli olduğunu differensiasiya etmək və distal metastazları axtarmaq üçün aparılır.

# BABASIL

## Tərifi

- Babasil düyünü və ya hemorroid düz bağırsağın, anusun və ya hər ikisinin venoz kələfinin genişlənməsi və kavernoz cisimciklərin hiperplaziyasıdır, selikli qişa və ya anal haşiyənin qabarmasına və sallanmasına səbəb olur, qanaxmaya, tromboza, iltihaba səbəb ola bilər.



Şəkil 1. Babasil

## Diagnostik əlamətləri

- Ağrı, anal qaşınma, defekasiya vaxtı qanaxma, anal kanalda şişkinlik hissi (kütlə hissi)
- Anal nahiyədə və anal kanalda göymütül şişkinliklərin olması-anal kütlə.
- Anoskopiyada, kolonoskopiyada xarakterik babasil düyünlərinin görülməsi.

## Təsnifatı

### Klinik gedişə görə

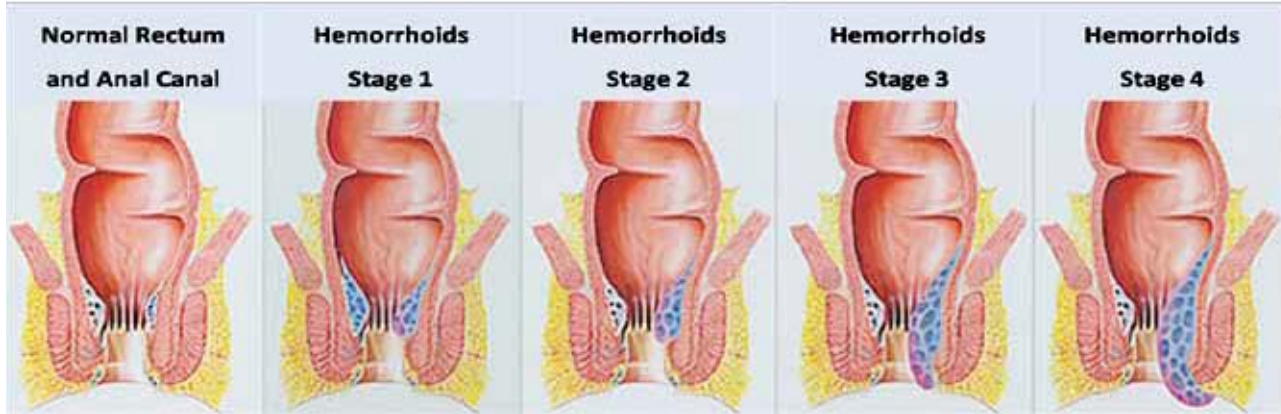
#### Kəskin babasil (tromboz)

- 1-ci dərəcə – düyünlərin iltihabsız trombozu
- 2-ci dərəcə – tromblamış düyünlərin iltihablaşması
- 3-cü dərəcə – tromblamış düyünlərlə birgə ətraf toxumanın və perianal dərinin iltihablaşması

#### Xroniki babasil

- 1-ci dərəcə – düyünlər anal dəlikdən çıxmır, qanaxma ola bilər (prolaps etməyən hemorroid)
- 2-ci dərəcə – düyünlər anal dəlikdən çıxır və sərbəst geri qayıdır (prolaps edən, lakin öz-özünə geri qayıdan), qanaxma ola bilər
- 3-cü dərəcə – düyünlər anal dəlikdən çıxır, barmaqla qaytarılır, qanaxma ola bilər (prolaps edən, əllə geri qayıdan)
- 4-cü dərəcə – düyünlərlə birgə anal dəlikdən düz bağırsağın selikli qişası çıxır, geri qayıtmır (prolaps edən geri qayıtmayan), qanaxma ola bilər (Şəkil 2).

<b>Yerinə görə</b>	<ul style="list-style-type: none"> <li>• Daxili hemorroidlər -dental xəttədən proksimalda olan hemorroidlər</li> <li>• Xarici hemorroidlər -dental xəttədən aşağıda olan hemorroidlər.</li> </ul>
--------------------	---



*Şəkil 2. Babasilin dərəcələri*

### Rastgəlməsi

- Min nəfərdən 120-ində hemorroid aşkarlanır.
- Yaşlı əhalinin 10%-i, proktoloji xəstələrin isə 25-30%-də rast gəlinir.
- Kişilərdə qadınlara nisbətən 4-5 dəfə çox rastlanır.

### Morfologiyası

- Normal halda düz bağırsağın distalında və anusda selikaltı qatda venoz kələf və kavernoziyal cisimlər mövcuddur ki, bunlar anal kanalın qapanmasında anal sfinktora köməkçi rol oynayırlar. Bu strukturların toxuma perfuziyasında rolu yoxdur və arteriya və venalarla birbaşa əlaqəlidirlər ki, bunun da bir neçə klinik-fizioloji əhəmiyyəti var:
  - » Arterio-venoz kollateral kimi qapanma mexanizmində iştirak edə bilirlər: defekasiya vaxtı arterial spazma bağlı yığılırlar, sakitlik halında isə dolğunlaşırlar və anal kanalı bağlayırlar.
  - » Babasil düyünləri klassik olaraq arteriyaətrafı bölgələrdə yerləşirlər.
  - » Hemorroid qanaxmalarında al-qırmızı (arterial qan) rəngdə olur.
- Babasil düyünləri genişlənmiş venoz kələfdən, hipertrofik kavernoziyal cisimciklərdən və zəif birləşdirici toxumadan ibarət strukturlardır.
- Düyünlər adətən arteriyaların proeksiyasında - klassik "üç hemorroid kvadratında" yerləşirlər
  - » Sol lateral
  - » Sağ posterior
  - » Sağ anterior

- Daxili düyünlər dental xəstən yuxarıda yerləşir və üzəri selikli qişa ilə, xarici düyünlər isə dental xəstdən aşağıda və üzəri anal epidermis ilə örtülüdür. Bir çox hallarda daxili və xarici düyünlər birləşərək kombinə olunmuş düyünlər əmələ gətirirlər.

### Etilologiyası

- Qəbizlik
- Gücənmə
- Portal hipertenziya
- Hamiləlik
- Az hərəkətlilik
- Alkoqol qəbulunun çox olması
- Oturaq iş

### Patogenezi

- Babasil düyünlərinin patogenezi ilə əlaqədar (venoz genişlənmə və kavernoza hipertrofiyanın baş verməsi) 2 nəzəriyyə hakimdir: mexaniki və hemodinamik
- Mexaniki nəzəriyyə fibroz toxumanın zəifliyinə əsaslanır. Anal kanalda selikli qişanı selikaltı qatlara birləşdirən fibroz toxuma mövcuddur ki, bu da selikli qişanın aşırı hərəkətliliyinin qarşısını alır, yəni selikli qişanı "yerində tutur" (teatr pərdəsindəki kimi). Mexaniki nəzəriyyəyə görə bu "bərkidici" fibroz toxumanın anadangəlmə və ya qazanılmış zəifliyi nəticəsində selikli qişa aşırı hərəkətlilik qazanır və sallanmaya məruz qalır. Birləşdirici toxuma zəifliyi olan insanlarda yırtıqların, varikoz genişlənmələrin, prolapsların və hemorroidlərin çox rast gəlinməsi bununla izah edilir.
- Hemodinamik nəzəriyyə görə çanaqda venoz durğunluq hemorroidal venalarda genişlənməyə və kavernoza cisimlərdə hiperplaziyaya səbəb olur. Bu nəzəriyyə hamiləlikdə, çox oturanlarda, xroniki qəbzlikdə, portal hipertenziyada babasilin əmələ gəlməsini izah edə bilər.

### Gedişi

- İlkin mərhələdə venalarda və kavernoza cisimciklərdə funksional dəyişikliklər olur, etioloji faktorların təsiri davam etdikcə genişlənmə və hipertrofiya kimi geriyə dönməz patoloji proseslər baş verir, hemorroidal düyünlər böyüyür və ətraf strukturlarda dəyişikliklər əmələ gəlir.
- Böyümüş düyünləri defekasiyanı əngəlləyir, trombozlara və iltihaba, düz bağırsağa və anal kanalda dəyişikliyə səbəb olur.
- Tromboz və iltihab xorlalara, qanaxmaya, paraproktitə, anaç çata səbəb ola bilər. Təkrarlayan trombozlar anal kanalda fibrozit-destruktiv dəyişikliklərə və funksional dəyişikliklərə gətirib çıxarır: düz bağırsağın boylama əzələlərində və Parks bağlarında elastiklik xüsusiyyətin pozulması.

### Ağırlaşmaları

- Profuz qanaxma (xarici qanaxma əlaməti olmaya bilər, lakin qan yoğun bağırsaqlarda toplanma bilər)
- Anemiya
- Çanaq infeksiyası (yayılan tip olarsa letal nəticələr verir)
- Anal kanalın çatı
- Kəskin paraproktit
- Düz bağırsağ ətrafı toxumaların irinli iltihabı
- Anal çatmazlıq (sfinkter zədələnməsi)
- Anal striktur.

### Klinikası

- Babasil düyünlərinin əsas simptomokompleksi aşağıdakılardır:
  - » Defekasiya vaxtı yaranan ağrı – 50% (əsasən xarici hemorroidlərdə)
  - » Qanaxma – 40%;
  - » Artan zəiflik, başgicəllənmə - 10%;
  - » Düyünlərin anal dəlikdən çıxması – 25%;
  - » Diskomfort hissi, anal qaşınma – 15%.

### Diaqnostikası

- Şikayətlər, anamnez, obyektiv müayinə;
- Anal nahiyəyə baxış
- Digital müayinə, barmaqda qan izinin olması
- Anoskopiya
- Rektoskopiya
- Kolonoskopiya
- Defekoqrafiya

### Diaqnostik əlamətlər

- Babasilin diaqnozu əksər hallarda klinik müayinə ilə qoyulur – anamnez, baxma və rektoskopiya:
  - » Ağrı, anal qaşınma, defekasiya vaxtı qanaxma, anal kanalda şişkinlik hissi (kütlə hissi)
  - » Anal nahiyədə və anal kanalda göymütül şişkinliklərin olması-anal kütlə.
  - » Anoskopiya, kolonoskopiya xarakterik babasil düyünlərinin görülməsi.
- Digər müayinələr differensiasiya üçün aparılır

### Differensial diaqnostika

- Kəskin babasil
- Anal çat
- Düz bağırsağın sallanması
- Perianal dərinin bədxassəli şişi.

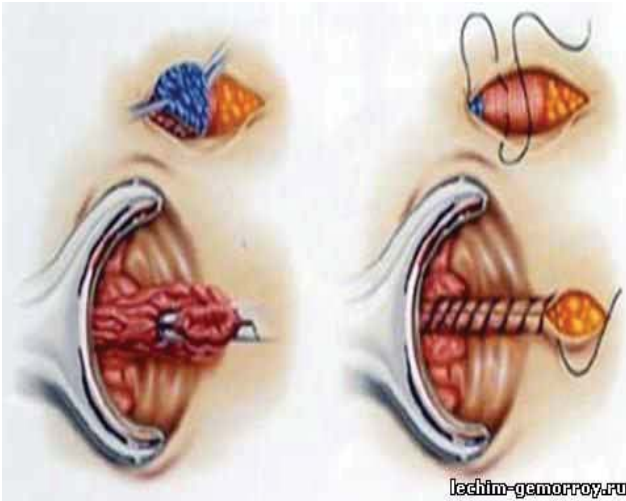
## Müalicəsi

<b>Kəskin babasil</b>	<p>Konservativ müalicə:</p> <ul style="list-style-type: none"> <li>• Anal bölgənin təmizliyi</li> <li>• yüksək lifli qidalar</li> <li>• pəhriz</li> <li>• ağrıkəsici</li> <li>• təmizləyici imalə</li> <li>• məlhəmli sarğılar</li> <li>• flebotoniklər.</li> </ul> <p>Babasil düyünlərinin trombozunda:</p> <ul style="list-style-type: none"> <li>• Antikoaqulyantlar.</li> </ul> <p>Qanaxma zamanı:</p> <ul style="list-style-type: none"> <li>• Adrenalin tərkibli rektal şamlar</li> <li>• Hemostatik süngər</li> <li>• Davam edən qanaxma cərrahi əməliyyata mütləq göstərişdir.</li> </ul>
<b>Xroniki babasil</b>	<p>Konservativ müalicə:</p> <ul style="list-style-type: none"> <li>• Anal bölgənin təmizliyi;</li> <li>• Yüksək lifli qidalar;</li> <li>• Pəhriz;</li> </ul> <p>Azinvaziv müalicə üsulu:</p> <ul style="list-style-type: none"> <li>• Düyünlərin infraqırmızı fotokoaqulyasiyası; (İnfrared)</li> <li>• Skleroterapiya;</li> <li>• Elektrokokaqulyasiya;</li> <li>• Lateks həlqələri ilə düyünlərin liqaturaya alınması;</li> <li>• Dezaretrizasiya.</li> </ul> <p>3. Cərrahi müalicə:</p> <ul style="list-style-type: none"> <li>• Hemorroidektomiya – qapalı (Ferquson üsulu, şək. 3) və açıq (Milliqan-Morqan üsulu, şək. 4);</li> <li>• Lonqo üsulu (şək. 5) – düz bağırsağın aşağı ampulyar şöbəsinin selikli-selikaltı qatının sirkulyar rezeksiyası.</li> </ul>

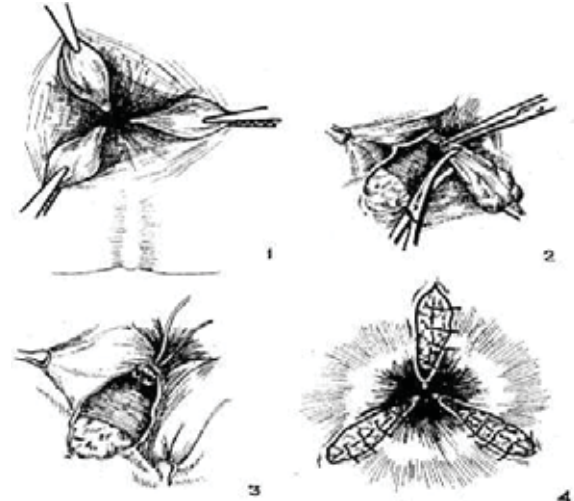
### Hemorroidektomiyadan sonrakı reabilitasiya:

- 3-4 gün sonra başlanır
- Ödem, ağrı, şişkinlik görsənir
- Əməliyyatdan sonrakı trombemboliya ağırlaşması demək olar ki, rast gəlinmir. Antikoaqulyantlar təyin olunmasına göstəriş olmur. əməliyyatdan sonrakı qanaxmaya səbəb ola bilər.
- İş qabiliyyəti normal halda 20-25 gündən sonradır;
- Residiv 13-15%-dir.

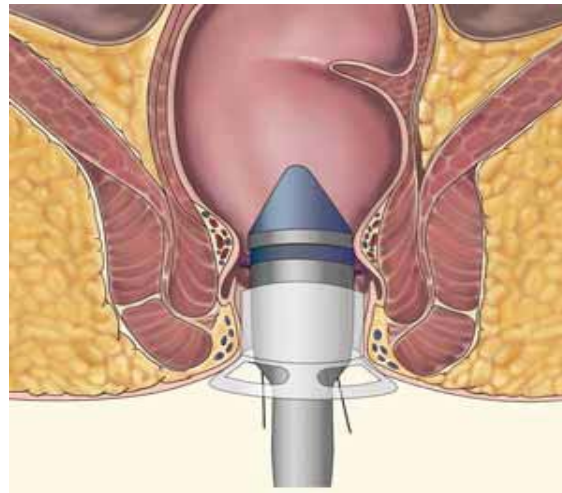




*Şəkil 3. Ferquson üsulu ilə hemorroidektomiya*



*Şəkil 4. Milliyan Morqan üsulu ilə hemorroidektomiya*



*Şəkil 5. Lonqo üsulu*

### Profilaktikası

- Qəbizliyin, ishalın, iki və çox momentli defekasiya aktına qarşı mübarizə, spirtli içkilərdən imtina etmək, aralıq və anal nahiyəsinin gigiyenası, ağır işdən yüngül işə keçmək
- Hamilələr venoz durğunluğu azaltmaq üçün gündəlik idman, piyada gəzmək, rasionel qida, rahat geyim və s.

### Hemorroidektomiyadan sonrakı ağırlaşmalar

- Qanitirmə (xarici qanaxma əlaməti olmaya bilər, lakin qan yoğun bağırsaqda toplana bilər)
- Çanaq infeksiyası (yayılan tip olarsa letal nəticələr verir)
- Anal striktur.

### Hemorroidektomiyaya əks göstəriş

- Kron xəstəliyi və portal hipertenziyaya bağlı hemoroidlər.

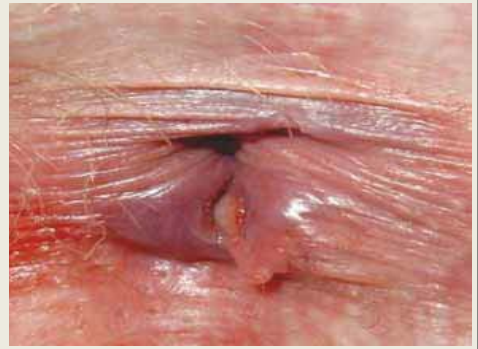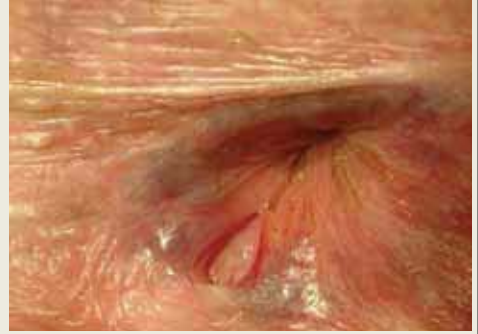# ANAL ÇAT

## Tərif

- Anal çat anus dərisinin cırılmasına deyilir, ağrı, qanaxma, hətta striktur törədə bilər.

## Diagnostik əlamətləri

- Anusda ağrı, ağrılı defeksiya, rektal qanaxma
- Anal dəridə cırılma
- Sentinel pile (anal çatın distalında kiçik hemorroid düyünü xatırladan qalınlaşmış mukoza)
- Hipertrofik papilloma.(Şəkil 1)



Şəkil 1. Anal çat

## Təsnifatı

- Kəskin
- Xroniki (bu zaman çat triadası olur - çat ,sentinel pile, hipertrofik anal papilloma .)

## Rastgəlməsi

- Əsasən gənc və orta yaşlı insanlarda
- Qadınlarda kişilərdən daha çox rast gəlinir

## Morfologiyası

- Anal çat əsasən anal kanalın arxa komissurasında yerləşir (qan axını nisbətən zəif olan yer)
- Nadir hallarda, xüsusən qadınlarda, ön komissurada da yerləşə bilər (güzgüçatı)
- Anal çatın uzunluğu (5-10 mm).

## Etilologiya və patogenezi

- Anal çatın əmələ gəlməsində əsas mexanizmlər mukozal zədələnmə və anal sfinkterin spazmıdır.

- Ən çox rast gəlinən səbəb qəbizlikdir.
  - » Defekasiya zamanı yaranan anal çat şiddətli ağrıya səbəb olur. Bu ağrıdan qorxan xəstələr defekasiya aktından çəkinər. Nəticədə bağırsaqda olan nəcis daha da sərtləşər və növbəti defekasiya aktı zamanı daha güclü ağrıya səbəb ola bilər
- Leykemiya
- Kron xəstəliyi
- İmmun sisteminin çatışmazlığı
- Birdən artıq hamiləlik.

### Klinikası

- Anal çatın əsas simptomokompleksi aşağıdakılardır:
- Anal çatın uzunluğu az olmasına baxmayaraq (5-10 mm) xəstələrin əsas şikayəti anusətrafında olan şiddətli ağrılardandır:
  - » Defekasiya vaxtı və sonrası yaranan şiddətli ağrı
  - » Anal dəridə cırılma
  - » Qaşınma
  - » Göynəmə
  - » Az miqdarda qanaxma
  - » Qəbizlik
  - » Anal dəlikdən pis qoxulu ifrazatın xaric olması
  - » Rektal müayinədə kəskin ağrının olması
- Göstərilən klinik əlamətlər 6 həftədən çox davam edərsə xroniki anal çat formalaşır. Bu zaman anus nahiyəsində əllənən kiçik şişkinlik və ya “skin tag”, çatın proksimal hissəsində isə hipertrofik papilla təyin edilir, yara daha da dərinləşir, ağrı və qaşınma artır.

### Diaqnostikası

#### Şübhə

- Anal nahiyədə ağrısı olan xəstələrdə, xüsusən qəbizliyi olan gənc xəstələrdə ağrılı defekasiya varsa anal çatdan şübhələnmək lazımdır.

### Dianozun dəqiqləşdirilməsi

- Diaqnoz əksər hallarda klinik müayinə ilə dəqiqləşdirilir. Ağrı ola bildiyi üçün skopik və digital müayinələri aparmaq mümkün olmaya bilər.
- Ağrı, ağrılı defekasiya varsa və çat görünürsə diaqnoz dəqiqləşir.
- Səbəbi araşdırmaq üçün digər müayinələr aparmaq lazımdır

## Müalicəsi

Cərrahi müalicə - xroniki anal çatlar zamanı mütləqdir	<ul style="list-style-type: none"> <li>• Anal çatın kəsilib götürülməsi</li> <li>• Anal dilatasiya</li> <li>• Lateral internal sfinkterotomiya (açıq və qapalı üsulla);</li> <li>• Vaporizasiya – anal çatın lazerlə yandırılması.</li> </ul>
Konservativ müalicə - əsasən kəskin anal çatlar zamanı istifadə olunur.	<ul style="list-style-type: none"> <li>• Pəhriz</li> <li>• Yüksək lifli qidalar</li> <li>• Oturaq vannalar</li> <li>• İşlədici dərmanlar</li> <li>• Kortizollu məlhəmlər</li> <li>• Nitro tərkibli məlhəmlər</li> <li>• Botilin toksini (Botox)</li> <li>• Spazmolitiklər.</li> </ul>

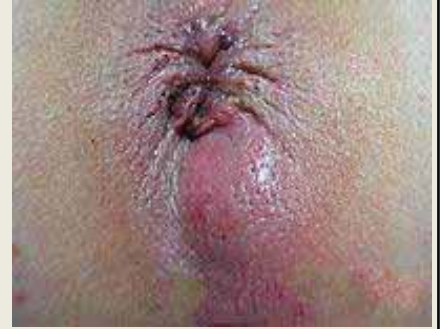## Cərrahi əməliyyatdan sonrakı ağırlaşmalar

- İnfeksiya – 1-2% hallarda abses əmələ gələ bilər;
- Qaz (12-27% hallarda) və nəcisin (10-15% hallarda) qaçırması
- Anal fistulun əmələ gəlməsi – 1%-dən az hallarda müşahidə olunur
- Qanaxma
- Anal çatın təkrari yaranması – 1-6% hallarda əmələ gələ bilər.

# PARAPROKTİT

## Tərif

- Paraproktit və ya pararektal abses anus və rektum ətrafı nahiyədə irinli iltihaba deyilir, sepsis və pararektal fistul törədə bilər. (Şəkil 1)



Şəkil 1. Paraproktit

## Diaqnostik əlamətləri

Anus ətrafında ağrı, şişkinlik, qızartı

- Hərərətin yüksəlməsi
- Rektal USM-də və ya KT/MRT –də anal ətrafı nahiyədə mayenin toplanması.

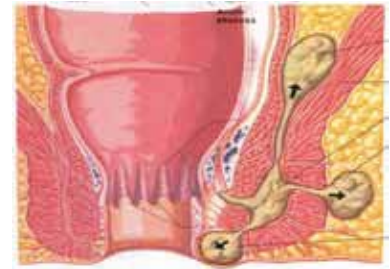
## Təsnifatı

### Aşağı abseslər

- Perianal – 40%;
- Sfinkterdaxili – 40%;
- Ishio-rektal – 20%.

### Yuxarı abseslər

- Suprlevator – 6%;
- Submukozal – 3%.



Şəkil 2. Paraproktitin patogenezi

## Rastgəlməsi

90% hallarda abses anal kanalın dişli xətt səviyəsində açılır.

- Xəstəlik ən çox 30-50 yaşlarında rast gəlinir.
- Kişilərdə qadınlara nisbətən 2-5 dəfə çox rast gəlinir.
- Uşaqlarda isə az təsadüf olunur.

## Etilologiyası və patogenezi

- Kəskin paraproktit əksər hallarda dental xəttə yerləşən anal vəzilərin iltihabının ətrafa yayılması nəticəsində baş verir (kriptoqlandulyar absesin yayılması). Az hallarda anusətrafı nahiyədəki tük və ya tər vəzinin tıxanması nəticəsində abseslər yaran bilər. (Şəkil 2)
- Aşağıdakı amillər kriptoqlandulyar absesə və yayılmasına şərait yaradır
- Qəbizlik
- Şəkərli diabet
- Anal çatın iltihablaşması
- Cinsi yolla ötürülən xəstəliklər

- Bağırsağın iltihabi xəstəlikləri
- Bağırsaqda divertikulit
- Kortizon tərkibli şamların, məlhəmlərin istifadəsi.

### Ağırlaşmaları

- Sepsis
- Pararektal fistul (40-50%)

### Klinikası

- Anusətrafı nahiyədə ağrı, şişkinlik, qızartı
- Hərərətin yüksək olması
- Üşütmə, titrətmə, halsızlıq
- Aralıq dərisinin iltihabi ödemləşməsi, qızarması, anal dəliyin deformasiyası
- Sərt konsistensiyalı ağrılı infiltrat

### Diaqnostikası

#### Şübhə

- Anal nahiyədə ağrı və septik əlamətləri olanlarda kəskin paraproktitdən şübhələnmək lazımdır

### Dəqiqləşdirmə

- Diaqnoz klinik müayinə ilə dəqiqləşdirilir, diferensiasiya və yayılma dərəcəsini müəyyənləşdirmək üçün tomoqrafiya və ya USM tətbiq edilə bilər:
  - » Anus ətrafında ağrı, şişkinlik, qızartı
  - » Hərərətin yüksəlməsi
  - » Rektal USM-də və ya KT/MRT –də anal ətrafı nahiyədə mayenin toplanması

### Müalicəsi

- Əsas müalicə irinliyin açılması – drenaj və antibiotikoterapiyadır.
  - » Paraproktit anusətrafı dərinin kəsilərək irinli möhtəviyyatın boşaldılır.
  - » Abses boşaldıldıqdan sonra həməən boşluq drenajlanır. Paraproktitin açılmasından 24 saat sonra ağrı və yanğı hissi itir, lakin boşluğun tam sağalması 3-5 həftə çəkir.
- Əməliyyatdan sonrakı dövrdə xəstələrə oturaq vannalar, həmçinin lifli qidaların qəbulu məsləhət görülür.
- Pararektal abses öz-özünə və ya cərrahi yolla boşaldıla bilər. Bu zaman anusətrafı nahiyədə ağrı və təzyiq azalır. Paraproktit 40-50% hallarda pararektal fistulla nəticələnə bilər.

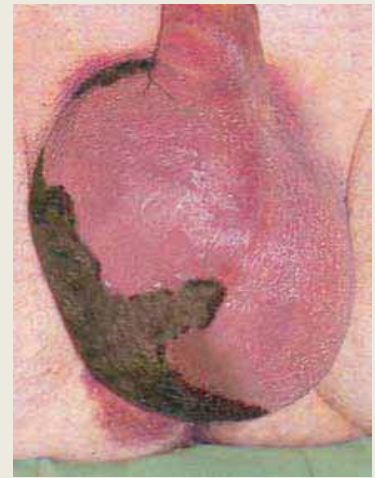
## FURNE QANQRENASI

### Tərif

- Anusətrafi nahiyənin və cinsi orqanların nekrozu ilə xarakterizə olunan irinli-nekrotik xəstəlikdir, ağır sepsisə səbəb olur, letallığı yüksəkdir (50%).(Şəkil 3)

### Diaqnostik əlamətləri

- Perianal nahiyədə nekroz, göyərmə və yaxud qaralma
- Göyərmə ətrafında dəri suluğu, dərialtı krepitasiya.
- Sepsis



*Şəkil 3. Fırne qanqrenası*

### Rastgəlməsi

- Fırne qanqrenası anusətrafi nahiyənin patologiyaları arasında 1%-ni təşkil edir.
- Kişilərdə qadınlara nisbətən 10 dəfə artıq rast gəlinir.
- Əsasən 30-39 yaş arasında görülür.

### Etilologiyası

- Xəstəliyin yaranmasında dəridə olan kiçik çapıq və yaralara aerob və anaerob mikrobların düşməsinin rolu böyükdür.

### Klinikası

- Perianal nahiyədə göyərmə, qaralma
- Şiddətli ağrı
- Üşütmə, titrətmə
- Hərəkətin yüksəlməsi
- Hipotenziya
- Ürəkbulanması, qusma
- Cinsi orqanların qanqrenası

### Diaqnostikası

- Diaqnozu klinik müayinəyə əsasən qoyulur: perianal nahiyədə nekroz, ödem və sepsis əlamətləri.

### Müalicəsi

- Cərrahi müalicə - nekrektomiya
- Antibiotikoterapiya
- Hiperbarik oksigen terapiyası.

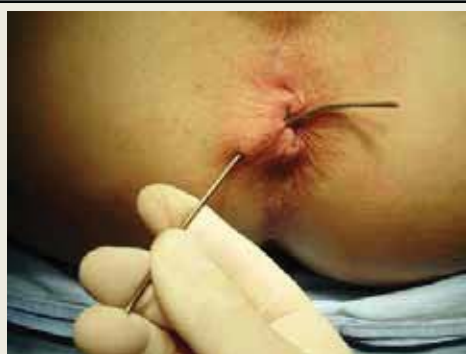# ANOREKTAL FİSTULLAR

## Tərifi

- Anal kanal və perianal dəri arasında yaranan patoloji əlaqəyə (kanal və ya tunel) anorektal fistul deyilir. (Şəkil 1)

## Diagnostik əlamətlər

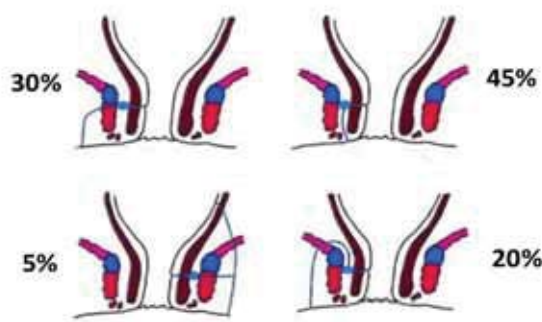
- Anusətrafı nahiyədə qızartı, qızartı nahiyəsində dəlik, dəliyə təzyiqləndikdə irinli, bəzən qanlı ifrazatın xaric olması, perianal axıntı;
- H<sub>2</sub>O<sub>2</sub> + brilyant abısı qarışığının vurulması (və ya metilen abısı) xarici dəlikdən yeridilir, qabarcıqların çıxdığı yer daxili dəlikdir və düyməli zondla müayinə zamanı fistul yolunun daxili dəliyinin anal kanalda təqribən dişli xətt səviyyəsində olması.



Şəkil 1. Anorektal fistul

## Təsnifatı

- Intrasfinkter fistul – 45% hallarda rast gəlinir; anal kanalın dişli xəttindən başlayıb perianal dəriyə açılır. Daxili və xarici anal sfinkterlər arasında yerləşir.
- Transsfinkter fistul – 30% hallarda rast gəlinir; xarici anal sfinkteri dələnərək ishio-rektal çuxura açılır və oradan da perianal dəriyə uzanır.
- Suprasfinkter fistul – 20% hallarda rast gəlinir; anal kriptadan başlayaraq anal sfinkter əzələlərini əhatə edərək ishio-rektal çuxura açılır.
- Ekstrasfinkter fistul – 5% hallarda rast gəlinir; anal sfinkterləri və m. levator ani keçərək düz bağırsağa uzanır (Şəkil 2).



Şəkil 2. Anorektal fistulların təsnifatı

## Rastgəlməsi

- Anorektal fistullar kişilərdə qadınlara nisbətən daha çox təsadüf olunur, uşaqlarda isə nadir hallarda rast gəlinir;
- əsasən 20-60 yaşlar arasında görülür, ortalama yaş dövrü – 40.



## Etilologiyası

Adətən anal kriptin /vəzlərin infeksiyasıdır(adətən perianal abses).

*Eyni zamanda:*

- Orqanizmin infeksiyaya qarşı müqavimətinin zəif olması;
- xarici sfinkterin spazmı nəticəsində düz bağırsaqla durğunluğun olması;
- iltihabi proseslərin sağalması üçün vacib şərtlərdən biri olan fizioloji sakitliyin olmaması;
- Anal vəzlərin bağırsaqla möhtəviyyatı ilə daim çirklənməsi;
- bağırsaqla ətrafı toxumalarda regenerativ proseslərin pozulması.

## Klinikası

- Təkrarlanan anorektal abseslər;
- Perianal axıntı;
- Analətrafı nahiyənin qaşıntısı;
- Anusətrafı nahiyədə şişkinlik;
- Bağırsaqla hərəkətlərinin və qaz çıxartmanın ağrılı olması;
- Qanaxma;
- Anus nahiyəsindən irinli ifrazatın olması;
- Anusətrafı nahiyədə anal dermatitin yaranması;
- Yüksək hərarət, titrətmə və halsızlıq kimi infeksiya əlamətlərinin residivi.

## Diagnostikası

- Digital, zond müayinəsi;
- Fistuloqrafiya – fistulun kontrastlı rentgenoloji müayinəsidir;
- Rektal USM – bu zaman fistul yolu incələnir;
- MRT – anal kanalın kontrastlı MR müayinəsi zamanı fistulun yerini, uzunluğunu, enini, anal sfinkterlərlə və m. levator ani-ylə olan əlaqəsini öyrənmək olar;
- Endoskopiya (anoskopiya, siqmoidoskopiya və ya kolonoskopiya icra oluna bilər) – təkrarlanan anorektal fistullar zamanı Kron xəstəliyindən şübhələnmək olar. Bunun üçün kolonoskopiya mütləqdir;
- “Goodsall” qaydası-Fistulun xarici dəliyi anal dəliyin ortasından çəkilən köndələn xəttin ön tərəfində isə fistul düz xətlidir və anal kanalın ön hissəsinə açılır, xarici dəlik köndələn xəttin arxasında yerləşərsə fistul əyridir.

## Differensial diaqnostika

- Bartolinit;
- Piy sisti;
- Hidrozadenit;
- Vərəm;
- Aktinomikoz;
- Osteomielit;
- Anal kanalın xərçəngi;

- Düz bağırsağın xərçəngi;
- Anusda qaşınma;
- Kron xəstəliyi;
- Proktit;
- Prostatit.

### Ağırlaşmaları

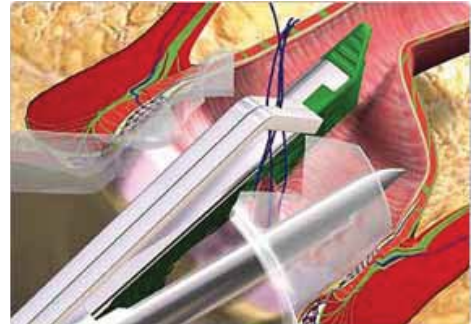
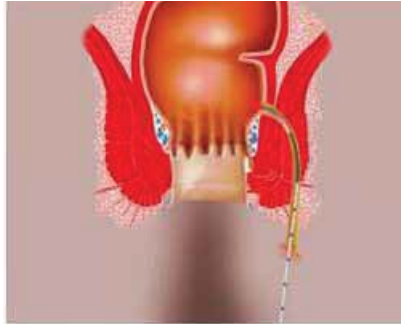
- Anal kanalın xərçəngi – 60%.
- Kolloid xərçəng – 44%;
- Skvamoz xərçəng – 34%;
- Adenokarsinoma – 22%.

### Müalicəsi

<p><b>Konservativ müalicə</b></p>	<ul style="list-style-type: none"> <li>• Oturaq vannalar;</li> <li>• Isidici kompres;</li> <li>• Defekasiyanın tənzimlənməsi;</li> <li>• Məlhəmli sarğılara;</li> <li>• Antibiotiklər;</li> <li>• Rentgenoterapiya.</li> </ul>
<p><b>Qeyri-cərrahi müalicə</b></p>	<ul style="list-style-type: none"> <li>• Fibrin yapışdırıcıdan istifadə (fibrin glue – Surgisis AFP® – Cook Surgical) – fibrin yapışdırıcı fistulun içinə kateterlə yeridilir. 60-70% hallarda uğurla nəticələnir;</li> <li>• Tıxac texnikası (GORE® BIO-A® Fistula Plug) – anorektal fistulun tıxacla qapadılması. İstifadə olunan tıxac donuzların nazik bağırsaqlarında düzələn steril və sorulmayan bir maddədir. Tıxac fistulun xarici dəliyindən salınır və fistulun hər iki dəliyi tikilərək qapadılır. Bu metodun başarıllığı 80% təşkil edilir.</li> </ul> <div data-bbox="571 1541 1385 2042" style="text-align: center;"> </div>

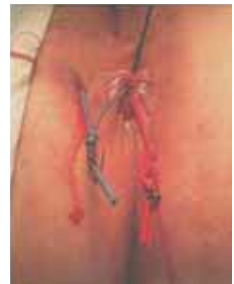### Cərrahi müalicə

- Lazer texnikası – mürəkkəb fistullarda fistul yolu fırça ilə təmizləndikdən sonra incə bir lazer çubuğu ilə fistul yol dairəvi olaraq yandırılaraq bağlanır. İngilis dilində bu texnika “Fistula laser closure” və ya “FİLAC”, “Laser ablation of the fistula tract” adlandırılır (“LAFT”) adlandırılır. Əsasən mürəkkəb fistullarda istifadə olunur və 70-90% hallarda uğurla nəticələnir;



- VAAFT texnikası (Video-assisted anal fistula treatment) –bu zaman flyuoroskop, endoskopik fırça, sianoarilat (yapışdırıcı) istifadə olunur. İlk olaraq fistul yolu genişləndirilir, daha sonra flyuoroskop fistul yoluna keçirilərək daxili dəlik tapılır. Fistul yolunun daxili dəliyi tapıldıqdan sonra buraya askı amacı ilə 2-3 tikiş qoyulur. Daha sonra fistul yolunun xarici dəliyindən daxili dəlik tərəfə irəliyərk fistul yolu koaqulyatorla yandırılır və fırça ilə qazılır. Bundan sonra fistul yolunun xarici dəliyi tikilərək bağlanılır, həmən yerə sianoakrilat yapışdırıcısı yeridilir. 87% hallarda bu metod uğurla nəticələnir;
- LİFT (ligation of intersphincteric fistula tract) texnikası – xarici və daxili anal sfinkterlər arasında yerləşən fistulun qapadılmasında istifadə olunur. Bu zaman xarici və daxili anal sfinkterlər bir-birindən ayrılır və fistul yolunun daxili və xarici dəlikləri tikilərək bağlanılır. Bu metod 60-95% hallarda uğurla nəticələnir;

- Seton texnikası – xarici anal sfinkteri dələn fistullar zamanı setondan istifadə olunur. Bu zaman fistulun daxili və xarici dəliyindən ip keçirilir və bağlanılır. Seton fistul traktından keçməklə sfinkter əzələsinin yavaş kəsilməsinə səbəb olur, çapıq toxuması formalaşdırır ki, o da sfinkter əzələsini yerində və kəsildikdən sonra daimi saxlamasına səbəb olur. Tədricən bu ipi daraldaraq xarici anal sfinkteri hissə-hissə kəsərək bir neçə həftə və ya 6 aya qədər fistul yolunu bağlamaq olar. 2-30% hallarda xəstələrdə anal inkontinens əlamətləri müşahidə olunur. 80-100% hallarda uğurla nəticələnir;
- Fistulotomiya və fistulektomiya – əsasən intrasfinkter fistullarda istifadə olunur. Fistul yolunun daxili və xarici dəlikləri tapılaraq, aradakı toxuma kəsilir və fistul yolunun dibi qaşınır. 2-20% hallarda anal inkontinensiya müşahidə oluna bilər;
- Fistulun tikilməsi.



## REKTOVAGİNAL FİSTUL

### Tərif

- Rektovaginal fistul doğuş və ya başqa bir səbəbdən düz bağırsağ və uşaqlıq yolu arasında yaranan əlaqəyə deyilir.

### Diagnostik əlamətləri

- Uşaqlıq yolundan qazın və nəcisin gəlməsi;
- Uşaqlıq yolundan pis iyli ifrazatın xaric olması;
- Vaginit.

### Təsnifatı

#### Yerləməsinə görə

- Aşağı rektovaginal fistullar
- Yuxarı rektovaginal fistullar

#### Həcminə görə

- Kiçik həcmli fistullar – < 0,5 sm
- Orta həcmli fistullar – 0,5-2,5 sm arasında
- Böyük həcmli fistullar – > 2,5 sm

### Etilologiyası

- Doğuş zamanı travmalar (20-80%);
- Qalça sümüyü nahiyəsinin şüa terapiyası (4-34%);
- Infeksiya (6-38%);
- Cərrahi əməliyyatlar (2-7%);
- Bağırsaqların iltihabi xəstəlikləri (Kron xəstəliyi, 6-23%);
- Çanaq orqanlarının xərçəngi;
- İdiopatik fistullar (4-19%).

### Klinikası

- Uşaqlıq yolundan iyli ifrazatın olması;
- Vaginit əlamətləri;
- Cinsi əlaqə zamanı ağrı;
- Qaz qaçırması.

### Diagnostikası

- Anamnez;
- Metilen abısı testi;
- Endoskopiya;
- Fistuloqrafiya;
- KT;
- İntravenoz piyeloqrafiya;
- Anorektal manometriya;
- Defekoqrafiya;
- MRT;
- Rektal USM.

### Müalicəsi

52% hallarda rektovaginal fistullar öz-özünə bağlanır. Cərrahi əməliyyat öncəsi xəstələrə mütləq antibakterial müalicə təyin edilir. Cərrahi müalicənin növləri:

- Vaginal giriş;
- Perineal giriş;
- Transsfinkterik giriş;
- *M. gracilis* interpozisiyası;
- Dəri flepindən istifadə;
- LİFT texnikası – fistulun daxili dəliyinin bağlanması;
- Abdominal giriş;
- Stomanın qoyulması.

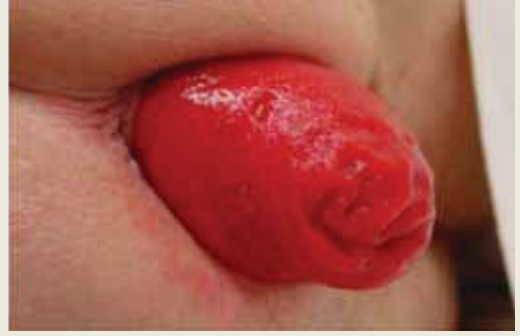### *Əməliyyat sonrası ağırlaşmalar*

- Cinsi əlaqə zamanı ağrı;
- Sidik qaçırma;
- Qazların və nəcis saxlanma bilməməsi.

# REKTAL PROLAPS

## Tərif

- Rektal prolaps (düz bağırsağ sallanması) düz bağırsağın anusdan xaricə çıxmasıdır, xoralaşma –nekroz, keçməzlik törədə bilər. Rektal prolaps anal sfinkterlərin zəifləməsi ilə birbaşa əlaqəlidir – prolaps törədir və ya prolapsın nəticəsində əmələ gəlir. (Şəkil 1).



Şəkil1.Rektal prolaps

## Diaqnostik əlamətləri

- Anusdan bağırsağın bayıra çıxması
- 

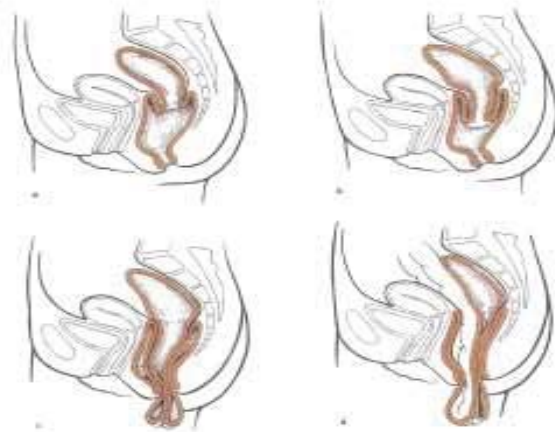
## Təsnifatı

### Formasına görə

- Anal dəliyin sallanması
- Düz bağırsağın sallanması
- Anal dəlik və düz bağırsağın sallanması
- Düz bağırsağ və ondan yuxarıda yerləşən yoğun bağırsağın invaginasiyası (Şəkil 2).

### Sallanma dərəcəsinə görə

- Yüngül (5 sm);
- Orta (6-10 sm);
- Ağır (10 sm-dən çox).



Şəkil 2.Rektal prolapsın təsnifatı

### Rastgəlməsi

- Düz bağırsağın sallanması cərrahi xəstəliklərin 0,2-0,9%-ni, prtoktoloji xəstəliklərin isə 3-5%-ni təşkil edir.
- Qadınlarda kişilərə nisbətən 6 dəfə artıq rast gəlinir (80%).
- Uşaqlarda adətən 4 yaşa qədər müşahidə olunur.

### Etilologiyası

- Xroniki qəbizlik (50-75%)
- Çoxsaylı doğuş (50%)
- İshal (15%)
- Hirsprung xəstəliyi
- Xroniki obstruktiv ağciyər xəstəliyi
- İşlətmə dərmanlardan uzunmüddətli istifadə
- Yaş faktoru
- Urinar inkontinensiya
- Rektal poliplər
- Bəzi nevroloji xəstəliklər.

### Ağırlaşmaları

- Bağırsağın boğulması
- Bağırsağın iltihabı və perforasiyası
- Düz bağırsağ selikli qişasının sallanması
- Nəcisin saxlana bilməməsi
- Xərçəng riski
- Çanaq absesi
- Fistulun əmələ gəlməsi.

### Klinikası

- Qəbizlik (20-50%)
- Qaz və nəcisinin saxlana bilməməsi (40-80%)
- Defekasiya zamanı artıq gücənmə(tenezmlər)
- Obstruktiv defekasiya
- Rektal qanaxmalar
- Diareya.

### Diaqnostikası

- Sallanmanın diaqnozu əksər hallarda klinik olaraq dəqiqləşdirilir: adi halda və ya gücənmə vaxtı bağırsağın tam və ya hissəvi olaraq anusdan bayıra çıxması.
- Səbəbini, formasını və dərəcəsini müəyyənləşdirmək üçün və differensiasiya məqsədi ilə əlavə müayinələrə ehtiyac yaranır\*
- Defekoqrafiya – ən çox daxili və ya gizli prolapsları aşkar etmək olur
- Çanaq orqanlarının MR müayinəsi
- Endoskopik rektal USM.

## Differensial diaqnostika

- Hemorroy
- Anal kanalın polipləri
- Anal kanalın xərçəngi.

## Müalicəsi

<b>Qeyri-cərrahi müalicə</b>	<ul style="list-style-type: none"> <li>• Pəhriz</li> <li>• Radiofrekans ablasiya</li> <li>• Akupunktura</li> <li>• Skleroterapiya</li> </ul>
<b>Cərrahi müalicə</b>	<ol style="list-style-type: none"> <li>1. Perineal yanaşma:           <ul style="list-style-type: none"> <li>• Stepler ilə transrektal rezeksiya) – düz bağırsağdan girib prolaps edən hissənin kəsilməsi, daha sonra stepler ilə qalan hissənin birləşdirilməsi</li> <li>• Altemeyer əməliyyatı – prolaps edən hissənin rezeksiyasından sonra kolo-anal anastomozun qoyulması (proktosiqmoidal rezeksiya)</li> <li>• Tırış əməliyyatı – perineal nahiyədə dərialtına gümüş sap ilə tikişlərin qoyulması</li> <li>• Delorme əməliyyatı – düz bağırsağın selikli qişası kəsilir, əzələ qatı isə plikasiya edilərək tikilir</li> <li>• Mikuliç əməliyyatı – perineal rektosiqmoidektomiya</li> <li>• Transsakral retropeksiya – düz bağırsağın daxildən sakruma tikilməsi;</li> </ul> </li> <li>2. Abdominal yanaşma:           <ul style="list-style-type: none"> <li>• Ripşteyn əməliyyatı – prolaps edən düz bağırsağın hissəsi sərbəstləşdirilərək sakruma torla tikilməsi;</li> <li>• Qoldberq-Frikman əməliyyatı – düz bağırsağın fiksasiyası və S-vari bağırsağın rezeksiyası (rezeksion-rektopeksi);</li> <li>• Wells əməliyyatı -mezorektal fassiyanın presakral fassiyaya torla fiksasiyası;</li> </ul> </li> </ol>

## Cərrahi əməliyyat sonrası ağırlaşmalar

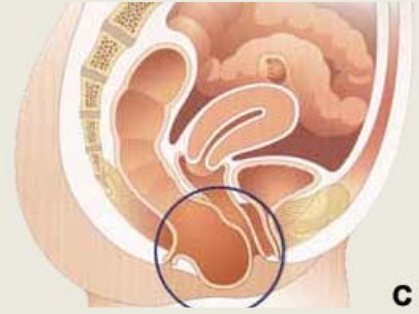- Qanaxma və xoralaşma (2-10%) – ən çox STARR əməliyyatından sonra baş verə bilər;
- Bağırsaqda divertikulun əmələ gəlməsi – əsasən STARR əməliyyatında sonra əmələ gəlir və gələcəkdə perianal nahiyədən kəsilib götürülməsi məsləhət görülür;
- Rektovaginal fistul (1-8%);
- Bağırsaq obturasiyası (3%).



# REKTOSELE

## Tərif

- Rektosele düz bağırsağın uşaqlıq yoluna tərəf qabarmasına deyilir, defekasiya çətinliyinə, prolaplara və genital disfunksiyaya səbəb ola bilər (Şəkil 1).



Şəkil 1.Rektosele

## Diaqnostik əlamətləri

### Qəbizlik

- Defekasiyadan sonra tam boşalma hissini olmaması
- Uşaqlıq yolundan əli ilə təzyiqlə defekasiya aktını icra etməsi.
- Klinik olaraq, və ya defekoqrafiyada düz bağırsağın uşaqlıq mənəfinə doğru qabarması

## Təsnifatı

- Kiçik dərəcəli – 1 sm-dən az
- Orta dərəcəli – 2-4 sm arası
- Böyük dərəcəli – 4 sm-də çox.

## Rastgəlməsi

- Qadınları 30-90%-də rektosele müşahidə olunur.

## Etilologiyası

- Rektoselenin yaranmasında əsas amil toxuma zəifliyidir.
- Divar zəifliyinə səbəb olan əsas amillər doğuş və yaşlanmadır.
- Digər səbəblərə isə qəbizlik və histerektomiya əməliyyatı aiddirlər.

## Klinikası

- Asimptomatik – kiçik rektosellərdə rastlanır, defekoqrafiyada ortaya çıxır
- Defekasiya çətinliyi
- Uşaqlıq yolunda yad cisim hissi
- Cinsi fəaliyyət zamanı ağrı
- Vaginal qanaxma
- Defekasiya vaxtı davamlı gücənmə
- Anus nahiyəsində ağrı
- Defekasiya zamanı tam boşalma hissini olmaması

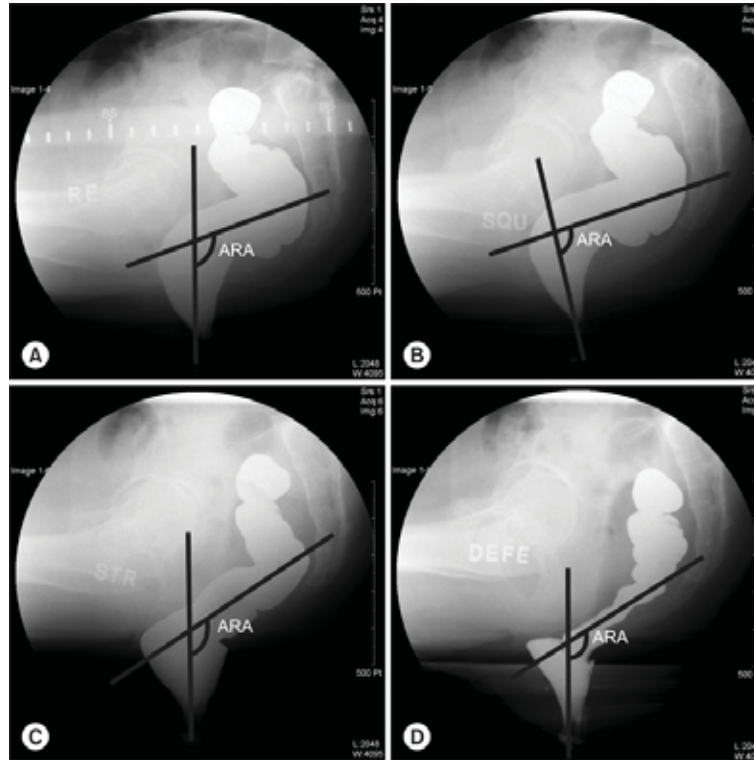
- Defekasiya zamanı əlinin köməyi ilə uşaqlıq yolundan təzyiq etməklə defekasiya aktını icra etməsi
- Qaz və nəcis qaçirtma.

### Diagnozistikası

- Şübhə
- Qəbzlik, defekasiya çətinliyi, tam boşalma hissini olmaması, vaginal ağrı rektosele şübhə yaradır.

### Dəqiqləşdirmə

- Orta və böyük rektoselləri obyektiv müayinə ilə dəqiqləşdirmək olur:
  - » vaginanın arxa divarının önə qabarması
  - » rektal müayinədə rektovaginal arakəsmənin incəlməsi və asanlıqla qabarması.
- Kiçik rektoselləri təyin etmək və dərəcəni dəqiqləşdirmək üçün defekoqrafiya edilir (Şəkil 2).
- Differensiasiya məqsədi ilə kolonoskopiya, manometriya və tomoqrafiya lazım gəlir



Şəkil 2. Defekoqrafiya

### Müalicəsi

- Asimptomatik və kiçik rektosellərdə müşahidə və qəbizliyin aradan qaldırılması və çanaq əzələlərini möhkəmləndirmə hərəkətləri tövsiyə edilir.
- Simptomatik, orta və böyük ölçülü (3 sm-dən böyük) rektosellərdə əməliyyat lazım gəlir:

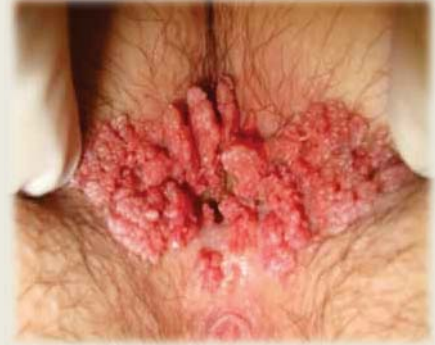**Cərrahi  
müalicə**

1. Perineal (transanal) yanaşma:
  - Düz bağırsağın selikli qişasından flep ayıraraq rektovaginal divar bərpa olunur;
  - Arxa kolporafiya – uşaqlıq yolundan rektovaginal divarın bərpası aparılır, həmçinin levatoroplastika icra edilir
  - Polipropilen yamaqdan istifadə
  - Perineorafiya.
2. Abdominal yanaşma – qarın boşluğu açılaraq sakral kolpopeksiya icra edilir.

# İTİUCLU KONDİLOMA

## Tərif

- Perianal kondiloma və ya itiuclu kondiloma anusətrafı nahiyədə və anal kanalda, eyni zamanda cinsi orqanlar nahiyəsində tək və ya çoxsaylı papillomalardır, xoralaşma, qanaxma, malginizasiya törədə bilər. (Şəkil 1)



Şəkil 1. Kondiloma

## Diaqnostik əlamətləri

- Tək və ya çoxsaylı papillomalar

## Rastgəlməsi

- Ümumdünya səhiyyə təşkilatının 2010-cu ildə aparılan işlərinə əsasən dünyada ümumi olaraq 630 million insan HPV yoluxmuşdur.

## Etilologiyası

- İtiuclu kondilomaların əsas etioloji faktoru "Human papilloma virus"udur (Kondiloma accuminatum). Bu patologiya cinsi yolla keçən xəstəliklərə aiddir. Əsasən HPV-6, HPV-11, HPV-16 və ya HPV-18 virusları ilə keçir.

## Təsnifatı

- Schlappner və Shaffer təsnifatına görə kondilomalar aşağıdakı lokalizasiyalı olur :
  - » 84% hallarda anusətrafı dəridə və anal kanal daxilində
  - » 10% hallarda anal kanalda
  - » 6% hallarda isə anusətrafı dəridə.

## Klinikası

- Anusətrafı nahiyədə gül kələmi şəklində şişkinlik
- Qaşınma
- Qanaxma
- İfrazatın olması
- İslanma hissi.

## Diaqnostikası

- Diaqnozu əksər hallarda papillomanın görünməsi ilə qoyulur, lakin dəqiqləşdirmək üçün biopsiya və viral müayinə (HİV, HPV, Sifilis, Hepatit

B, Hepatit C)gərəkir.

- Differensiasiya məqsədi ilə anoskopiya, kolonoskopiya, hətta KT/MRT gərəkə bilir
- Virusoloji müayinə

### Differensial diaqnostikasi

- Anal çat
- Hemorroy
- Proktit
- Anusətrafı nahiyənin xərçəngi
- Pedjet xəstəliyi.

### Müalicəsi

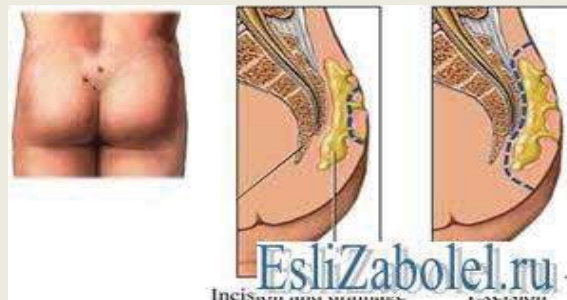
<b>Konservativ müalicə - ziyillər kiçikdirsə aparılır</b>	<ul style="list-style-type: none"> <li>• Podofilin</li> <li>• İmikvimod məlhəmi</li> <li>• Sidofovir</li> <li>• İnterferon</li> <li>• 5-flourasil.</li> </ul>
<b>Cərrahi müalicə - ziyillər böyükdürsə aparılır.</b>	<ul style="list-style-type: none"> <li>• Kondilomaların koaqulyatorla cərrahi eksiziyası</li> <li>• Krioterapiya</li> <li>• Lazer terapiyası</li> <li>• İnfraqırmızı şüalanma.</li> </ul>

- Bir çox hallarda müalicədən sonra yenidən kondilomaların əmələ gəlməsi müşahidə olunur. Bu orqanizmdə virusun qalmasından asılıdır.

# PİLONİDAL SİNUS

## Tərifi

- Pilonidal sinus anadangəlmə olaraq bürdüm nahiyəsində dəridən əmələ ciblər və bunların törətdiyi iltihabı ağırlaşmalardır. (Şəkil 1).
- Bu patologiyanın digər adları da var: epitelial bürdüm kanalı, qıl dönməsi, dermoid sist və s.



Şəkil 1. Pilonidal sinus

## Diaqnostik əlamətləri

- Bürdüm nahiyəsində ağırlı şişkinlik
- Şişkinlik üzərində 1 və ya bir neçə dəlik
- Dəliyə təziq etdikdə irinli bəzən qanlı ifrazatın xaric olması.

## Təsnifatı

- Ağırlaşmamış
- Ağırlaşmış
  - » Kəskin (abses, fleqmona)
  - » Xroniki (təkrarlayan, fistullar, kist)

## Rastgəlməsi

- Pilonidal sinus bürdüm bölgəsində rast gəlməklə yanaşı, qasıq bölgəsində, qoltuq altlarında və göbəkdə də görülə bilər.
- Kişilərdə çox olmaqla, sıx olaraq 16 – 40 yaşlarda rast gəlinir.

## Etilologiya və patogenezi

- Dəri ciblərinin (epitelial kanalın) iltihablaşması əsas mexanizm hesab edilir.
- İki sağrı arasında, bürdüm sümüyünün üstündə inkişaf qüsuru olaraq dəri içəriyə dartılaraq diametri 1-3 mm, uzunluğu 3-20 mm olan bir və ya bir neçə dəri cibləri meydana gəlir. Cibin divarındakı dəridən ifraz olunan tər, yağ və tükləri bu ciblərdə toplanır. Hesab edilir ki, cibin dəliklərinin tıxanması (travmatizasiya, yağ və ya tük tıxacları) cibin daxilində durğunluğa və infeksiyanın inkişafına səbəb olur. Nəticədə abses və ya fleqmona meydana çıxır.

## Gedişi və ağırlaşmaları

- Absesin aqibəti bir neçə cür ola bilər:

- » spontan olaraq xaricə açıqlaraq sağala bilər və ya bir neçə həftə sonra təkrarlana bilər
- » ətraf toxumalara yayılaraq, fleqmona, hətta büzdüm osteomyeliti törədə bilər
- » kistşəkilli formaya keçə bilər
- » fistul əmələ gətirə bilər.

### Klinikası

- İltihablaşmayan pilonidal ciblər adətən əlamət vermirlər.
- İltihablaşma olduqda isə klassik abses əlamətləri ortaya çıxır: ağrı, şişkinlik, qızartı, hərarət
- Spontan açılan abseslərdə əvvəl irinli, sonra seroz ifrazat olur.

### Diagnostikası

- Pilonidal sinusun və ağırlaşmalarının diaqnozu əksər hallarda klinik olaraq təyin edilir:
  - » ağırlaşmamış hallarda: büzdüm nahiyəsində diametri iynə ucundan kibrit çöpü diametrinə qədər dəyişən bir və ya bir neçə dəlik müəyyən olunur, dəliklərdən açıq rəng ifrazat gələ bilər, tük çıxa bilər.
  - » ağırlaşmış hallarda: ağrılı qızartı, şişkinlik, dəliklərdən irinli ifrazat.
- Differensasiya məqsədi ilə düz bağırsağı və büzdüm sümüyünü yoxlamaq lazımdır (fistuloqrafiya, KT,)

### Müalicəsi

- Pilonidal sinusun radikal müalicəsi dəri ciblərinin aradan qaldırılmasıdır.
- Müalicə seçimi klinik formasına görə dəyişir.
- Asimptomatik ağırlaşmayan pilonidal sinuslarda müalicəyə ehtiyac yoxdur, travmatizasiyadan qorunma və gigiyenaya diqqət tövsiyə olunur.
- Kəskin ağırlaşmalarda (abses) təcili olaraq abses drenaj edilir və iltihab söndükdən sonra sinuslar çıxarılır.
- Xroniki formada cibləri aradan qaldırmaq üçün müxtəlif üsullar tətbiq olunur:
  - » *Lazer texnikası* – pilonidal sinusun lazerlə yandırılması: əsasən ağırlaşmamış hallarda istifadə olunur və yerli anesteziya altında aparılır.
  - » Endoskopik texnika – endoskopla kanala daxil olunur, təmizlənir və divar lazerlə yandırılır.
  - » *Cərrahi çıxarma üsulları* – sinuslar radikal çıxarılır və yara müxtəlif yollarla müalicə olunur:
  - » *Dəri plastikası* – residiv sinuslarda eksiziyadan sonra böyük dəri defektləri olarsa tətbiq edilir.
  - » *Birincili tikiş* - yaranın tikilməsindən ibarətdir, 7-10% hallarda yaranın irinləməsi, 10-30% hallarda isə residiv baş verə bilər.

- » *Yaranın açıq buraxılması* – açıq saxlanması və yaranın ikincili sağalmasından ibarətdir, yaranın sağılması 3-6 ay çəkə bilər, 10-15% hallarda yara irinləməsi, 5-15% hallarda isə residiv baş verir.
- » *Introfleksiya* – sinus çıxarıldıqdan sonra yaranın kənarları dibinə tikilir, sağalma 2-3 ay çəkir.
- Əməliyyat sonrası erkən dövrdə yaranın yaxşı qorunub baxılması, uzun dövrdə isə o bölgənin gigiyenasına diqqət edilməsi lazımlıdır. Əməliyyat sonrası dövrdə ən az iki il müddət ilə bölgə tərəş edilməli və ya tük tökücü dərmanlarla tük təmizlənməlidir.



# ANAL STENOZ

## Tərif

- Anal kanalın daralmasına, diametrinin azalmasına və elastiklik qabiliyyətinin itirilməsinə anal stenoz və ya anal darlıq deyilir. Anal darlıq həqiqi anatomik darlıqlar, əzələ sıxılması və funksional daralma formasında ola bilər. Həqiqi anal daralmanı anodermada əməliyyat sonrası çapıq toxumanın inkişaf etməsi təşkil edir. Anal kanalın normada diametri 3 sm olub, açılma zamanı 5-9 sm, tam sıxılma zamanı isə 2,5 sm qədər ölçülür.

## Diaqnostik əlamətləri

- Digital müayinədə təyin olunan anal kanalın daralması;
- Anus nahiyəsində ağrı;
- Defekasiya zamanı ağrı, qanaxma.

## Təsnifatı

- I qrup – anal kanal diametrinin azalması, anusətrafı nahiyədə çapıq toxumanı
- n olması və nəcisin incəlməsi;
- II qrup – anal kanal diametrinin azalması, anusətrafı nahiyədə çapıq toxumanın olması, nəcisin incəlməsi, çox gücənmə və ağırlı defekasiya;
- III qrup – anal kanal diametrinin azalması, anusətrafı nahiyədə çapıq toxumanın olması, nəcisin incəlməsi, çox gücənmə, ağırlı defekasiya və qanaxma.

## Etilologiyası

- Hemorroidektomiya (90%) – əsasən rektal prolaps və ya babasil düyününün trombozu zamanı aparılan Whitehead əməliyyatından sonra ola bilər; həmçinin Longo əməliyyatı zamanı büzməli tikişin anal dəliyə yaxın qoyulması da anal daralma yarana bilər;
- Aşağı səviyyəli düz bağırsağ xərçəngi – bu zaman kolo-rektal və ya kolo-anal anastomoz qoyulur; 10-30% belə xəstələrdə anal daralma müşahidə olunur;
- İltihabi bağırsağ xəstəliyi əməliyyatı – total kolektomiyadan sonra ileo-anal anastomoz nahiyəsində darlıq baş verə bilər;
- Anal çatın ləğvi əməliyyatı;
- Anal sfinkterin bərpası;
- Pararektal fistulun ləğvi əməliyyatı;

- Rektovaginal fistulun ləğvi;
- Anal ziyillərin yandırılması;
- Anismus;
- Xroniki anal çat;
- Anal kanalın xərçəngi;
- Endometrioz;
- Xroniki olaraq işlətmə dərmanlardan istifadə;
- Xroniki ishal;
- Anal nahiyənin yaralanmaları;
- İltihabi bağırsağ xəstəlikləri;
- Anal nahiyənin şüa terapiyası;
- Cinsi yolla keçən xəstəliklər.

### Klinikası

- Nəcisin incəlməsi;
- Defekasiya zamanı tam boşalma hissini olmaması;
- Defekasiya zamanı ağrı;
- Qanaxma;
- Qarın ağrısı;
- Qarında köp;
- Qəbizlik.

### Diaqnostikası

- Obyektiv müayinə;
- Anoskopiya;
- Anorektal manometriya;
- Defekoqrafiya;
- Endoanal USM;
- Anorektal MRT;
- KT;
- Kolonoskopiya.

### Müalicəsi

Əsasən əməliyyatsonrası ilkin dövrdə (ilk 1 ay) işlətmə dərmanları, lifli qida qəbulu və bir gündən bir barmaq dilatasiyası məsləhət görülür.

Anal daralmanın cərrahi müalicəsi:

- Selikli qişanın endirilməsi: daxili anal sfinkter kəsilir və selikli qişa endirilərək perianal dəriyə tikilir;
- Anoplastika – çarıq toxuma kəsilib götürülür, ardından Y-V şəklində flep olaraq qaldırılır.

# ANAL İNKONTİNENSIYA

## Tərif

- Anal inkontinensiya və ya yetməzlik qazların, duru və bərk nəcis saxlanana bilməməsinə deyilir.

## Diagnostik əlamətləri

- Qaz və ya nəcis iradi və qeyri-iradi saxlanılmaması
- sfinkter tonusunun kəskin azalması (klinik və ya manometrik olaraq)

## Təsnifatı

- Anal inkontinensiyanın bir neçə təsnifatı vardır.
  - » *Browning və Parks təsnifatı:*
    - ◇ **A kateqoriyası** – həm bərk, həm də duru nəcis və qazların saxlanana bilməsi (normal kontinensiya)
    - ◇ **B kateqoriyası** – bərk və duru nəcis saxlanana bilməsi, qazların saxlanana bilməməsi
    - ◇ **C kateqoriyası** – bərk nəcis saxlanana bilməsi, duru nəcis və qazların saxlanana bilməməsi
    - ◇ **D kateqoriyası** – bərk nəcis saxlanana bilməməsi.
  - » **Joge və Wexner təsnifatı:**

	Heç vaxt	Nadirən	Arabir	Adətən	Hər zaman
<b>Qatı nəcis</b>	0	1	2	3	4
<b>Duru nəcis</b>	0	1	2	3	4
<b>Qaz</b>	0	1	2	3	4

## Rastgəlməsi

- Anal inkontinensiyaya 1-18% insanlarda (4-24%-i qadınlar, 5%-i kişilər) rast gəlinir. Ağır hallarda sidik qaçırması da müşahidə olunur.
- Nəcis qaçırma qadınlarda kişilərdən 8 dəfə artıq izlənilir.
- Anal inkontinensiya hallarına 65 yaşından sonra daha çox rast gəlinir.

## Etiologiyası

- Çanaq sümüyünün və çanaq dibi əzələlərinin zədələnmələri
- Anorektal nahiyədə aparılan cərrahi əməliyyatlar - az rast gəlinən səbəblərdəndir.

- Doğuş zamanı zədələnmələr
- Sfinkterotomiya – xroniki anal çətin cərrahi müalicəsi zamanı
- Anorektal nahiyənin zədələnmələri
- Yaşla əlaqəli anal sfinkterin boşalması
- Anal dilatasiya
- İşlətmə dərmanlarından istifadə
- İltihablı ishal
- Bağırsağın iltihabi xəstəlikləri
- Anal kanalın xərçəngi
- Tabes dorsalis
- Şəkərli diabet (nevropatiya)
- Rektal prolaps
- Rektosele
- Şüa terapiyası.

### **Diaqnostikası**

- Anal yetməzliyin diaqnozu adətən klinik olaraq təyin olunur:
  - » qaz və ya nəcisin saxlanılmaması
  - » sfinkter tonusunun kəskin azalması (klinik və ya manometrik olaraq)
- Differensasiya, səbəbi araşdırmaq və sfinkter tonusunu məqsədi ilə əlavə müayinələr edilir.
  - » Endoskopik müayinə
  - » Anorektal manometriya
  - » Anorektal elektromioqrafiya – xarici anal sfinkterə elektrod yerləşdirərək əzələ gücü təyin edilir
  - » Defekoqrafiya
  - » MRT
  - » Rektal USM.

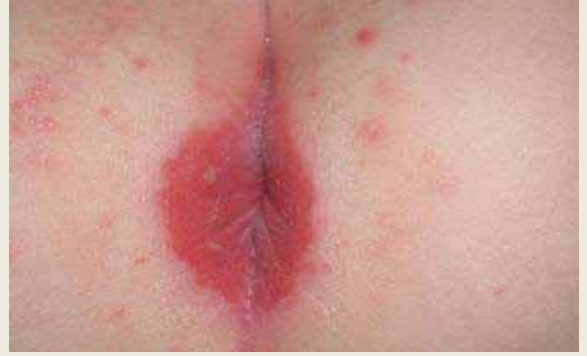### **Müalicəsi**

- Pəhriz;
- Kegel idmanı – çanaq dibi əzələlərinin gücləndirilməsi üçün;
- Dərman preparatları – loperamid, aktivləşdirilmiş kömür, pektin, amitriptillin, morfin;
- Anorektal əzələlərin stimulyasiyası
- Sakral sinirin stimulyasiyası
- Hiperbarik oksigen terapiyası
- Süni sfinkter
- Sfinkteroplastika
- Neosfinkterin yaradılması – m. gracilis-dən istifadə edərək süni sfinkter yaradılır
- Kolostomiya.

# ANAL QAŞINMA

## Tərif

- Anal nahiyədə davamlı qaşınmadır, (pruritus ani), perianal nahiyədə qızartı, sulanma, ağrı, yanma hissi və perianal dərinin sərtləşməsi də ola bilər (Şəkil 1).



Şəkil 1. Perianal qızartı

## Təsnifatı

- **Yüngül:** perianal nahiyənin müayinəsi zaman heç bir patologiya aşkarlanmır, lakin anoskopiya ağrılıdır
- **Orta:** dəridə qızartı və quruluq, çatlama qeyd edilir
- **Ağır:** dəri qızartılı və islanma müşahidə olunur, səthi xoralar qeyd edilir
- **Xronik:** dərinin rəngi solğun olur, tüklər isə tökülür.

## Rastgəlməsi

- Anal qaşınmaya 1-4% hallarda və ən çox kişilərdə rast gəlinir.
- Ən çox 40-60 yaş arası müşahidə olunur.

## Etilologiyası

- İdiopatik (50-90%)
- Qida
- İçkilər
- Alkoqol
- Şəxsi gigiyena
- Dərmanlar
- Kimyəvi maddələr
- İnfeksiya (göbələk, bakterial, virus, parazitar)
- Psixoloji (stress, depressiya)
- Dəri xəstəlikləri
- Qadın xəstəlikləri
- Yaralanmalar
- Xronik qəbizlik, ishal
- Bağırsağın iltihabi xəstəlikləri
- Düz bağırsağın xəstəlikləri və s.

### Patogenezi

- Perianal nahiyədə nəcis qalıqlarının olması anal qaşınmaya və yanmaya səbəb ola bilər. Lakin, anal qaşınma və yanma hissi anal nahiyəni həddən artıq təmiz saxlayan insanlarda da görülə bilər.
- Perianal dəridə olan vəzilərin azalması, dəridə quruluq, qoruma mexanizminin zəifləməsi, travmatizasiya, dəri həssaslığının artması digər mexanizmlərdir.

### Ağırlaşmaları

- Anal qaşınmanın müalicəsi olmazsa gələcəkdə perianal nahiyədə ciddi infeksiyaya yol açaraq anal sepsis və ya çanaq sepsisi adlandırılan, perianal nahiyədən qana yayılan və xəstəyə həyati təhlükə törədən bir hala çevrilə bilər.

### Diaqnostikası

- Diaqnozu əkər hallarda klinik müayinə ilə qoyulur.
- Səbəbi araşdırmaq üçün və differensiasiya məqsədi ilə digər müayinələr aparılmalıdır.
- Unutmamaq lazımdır ki anal qaşıntı əksər hallarda digər, bəzən də ciddi xəstəliklərin əlaməti ola bilər. Ona görə də belə xəstələrdə mütləq düz bağırsağ və genital orqanlar hərtərəfli yoxlanılmalıdır.
  - » Kolonoskopiya
  - » Ginekoloji müayinələr
  - » Allergik testlər
  - » Dərinin biopsiyası.

### Profilaktika

- Lifli qidaların qəbulu
- Qaşınmaya səbəb olan qidaların qəbul edilməməsi
- Gigiyenik normalara riayət
- Rahat geyimdən istifadə
- Perianal nahiyənin aşırı tərləməsinin və ya qurumasının qarşısını almaq və s.

### Müalicəsi

- Göbələkəleyhinə dərman preparatları: kremlər, tabletlər
- Antibiotiklər
- Parazitəleyhinə dərman preparatları: albendazol
- Qaşınmanın qarşısını almaq üçün preparatlar: kremlər, pastalar və s.
- Cərrahi müalicə: qaşınmanı yaradan əsas xəstəliyin aradan qaldırılması (babasil, anal çat, anal fistul və s.)

# ANAL KRIPTİT (PAPİLLİT)

## Tərifi

- Anal kriptit və ya kriptozulit anal kanalda dişli xətt səviyyəsindəki kriptaların və bura açılan vəzilərin iltihablaşmasıdır, paraproktitlərə səbəb ola bilər (Şəkil 1).

## Etiologiyası

- Qəbizlik
- İshal
- Parazitar xəstəlik
- Fekalit
- Aşırı gücənmə
- Bağırsaqların iltihabi xəstəlikləri
- Divertikulyoz
- Travmatizasiya

## Klinikası

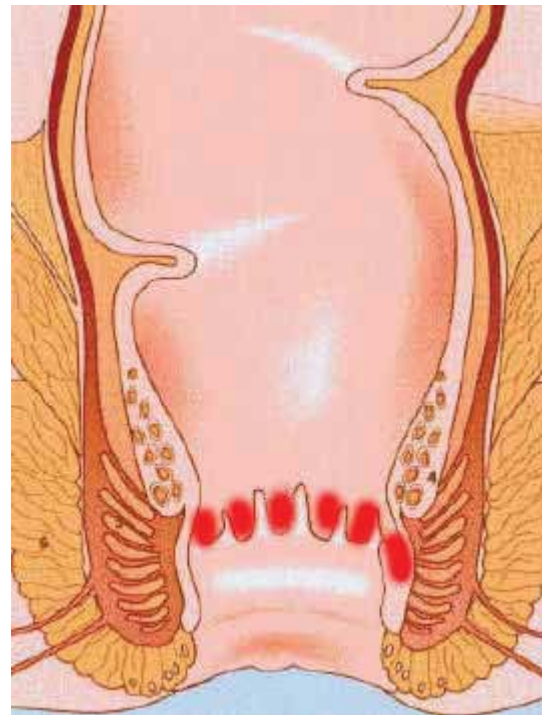
- Ağrı
- Qəbizlik
- Anus nahiyəsində şişkinlik
- Qızartı
- Qaşınma
- Nəcis qaçırma
- Yanma hissi.

## Diagnostikası

- Diaqnozu adətən anoskopiya və ya rektoskopiya təyin edilir:
- anal kanaldan dişli xətt səviyyəsindən iltihabın görünməsi,
- ifrazatın gəlməsi
- kriptalar nahiyəsində anal çatın, absesin və ya fistulun

## Differensial diaqnostikası

- Rektal abses
- Pararektal fistul
- Pilonidal sinus
- Qəbizlik
- Yaşlı xəstələrdə alt intestinal qanaxma
- Bağırsağın iltihabi xəstəlikləri
- Divertikulyoz.



Şəkil 1. Anal kriptit

### Müalicəsi

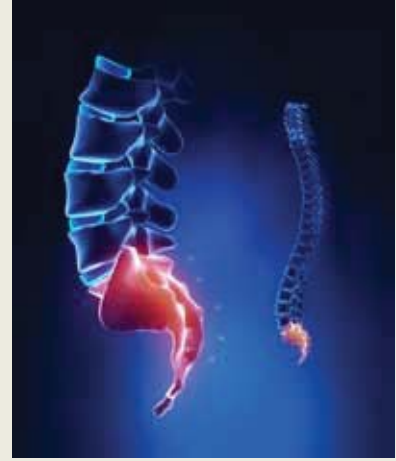- Qəbizlik və ya ishal aradan qaldırılması
- Bol maye qəbulu
- İdman və ya Kegel hərəkətləri
- Ağrıkəsici məlhəmlərdən istifadə
- Antibakterial müalicə
- Oturaq vannalar.



# KOKSIQODİNİYA

## Tərif

- Koksiqodiniya büzdüm nahiyəsində olan ağrılara deyilir. Əksər hallarda büzdüm nahiyəsində olan travmalardan sonra meydana gəlir(Şəkil 1).



Şəkil 1. Koksiqodiniya

## Rastgəlməsi

- Qadınlarda kişilərə nisbətən 3 dəfə artıq rast gəlinir.

## Etilologiyası

- Koksiqodiniyanın əsas səbəbi oma sümüyü və büzdüm nahiyəsində olan sinirlərin zədələnməsidir.
- Uzun müddət davam edən oturaq vəziyyət də ağrıların yaranmasına səbəb olur.
- Koksiqodiniyanın səbəblərindən biri də osteoxondrozdur.

## Klinikası

- Səbəbləri fərqli olsa da koksiqodiniyanın əsas simptomu büzdüm nahiyəsində olan ağrıdır.
- Bəzi hallarda ağrı defekasiya vaxtı yaranar, aralıq əzələlərinin spazmı ilə müşahidə olunur və qasıq nahiyəsinə irradiasiya edər.

## Diagnostikası

- Koksoqodinya əksər hallarda digər xəstəliklərin əlamətidir.
- Əgər çanaq və aralıq bölgəsinin hərtərəfli klinik və görüntüləmə müayinələri ilə xəstəlik tapılmırsa koksoqodinya diaqnozu qoyla bilər.
- Ona görə də ağrısı olan xəstələrdə geniş müayinələr aparılaraq xəstəliklər araşdırılmalıdır:
  - » Büzdüm nahiyəsinin palpasiyası
  - » Düz bağırsağın digital müayinəsi

- » Rektoskopiya
- » Rentgenoqrafiya
- » İrriqoskopiya
- » Rektal USM
- » KT
- » Manometriya
- » Defekoqrafiya

### Müalicəsi

- Fizioterapiyalar
  - » Ultrasəslə müalicə
  - » Lazer müalicəsi
  - » Parafin aplikasiyaları
  - » Palçıq müalicəsi
- Cərrahi müalicə – konservativ müalicənin effekti olmadığı halda və ya büzdüm sümüyünün patoloji hərəkətliyi olduqda aparılır: büzdüm sümüyünün çıxarılması icra olunur.

# QƏBİZLİK

## Tərif

- Həftədə 3 dəfədən az defekasiya aktı və ya ağrılı defekasiyanın olmasına qəbizlik, yaxud konstipasiya deyilir. Xroniki qəbizliyi olan insanlarda defekasiya zamanı ya çox sərt, ya da çox az miqdarda nəcis olur.



## Təsnifatı

<b>Gedişinə görə</b>	Kəskin Xroniki
<b>Səbəbinə yerinə görə:</b> <ul style="list-style-type: none"><li>• kologen</li><li>• proktogen</li></ul>	Obstruktiv Qeyri-obstruktiv Intestinal (tənbəl bağırsağ) Ekstraintestinal (humoral, sinir, dərman və s)
<b>Yoğun bağırsaqda genişlənməyə görə</b>	Normakolon Meqakolon

## Rastgəlməsi

- Böyüklərin 2-30%-də qəbizlik problemi vardır. 65 yaşından yuxarı olan qadınlarda kişilərə nisbətən 3 dəfə artıq rast gəlinir. Qəbizliyi olan xəstələrin 50%-də defekasiya problemi mövcuddur.

## Etilologiyası

- Anadangəlmə – Hirşsprunq xəstəliyi (anadangəlmə meqakolon);
- Qazanılmış – Çaqas xəstəliyi (Tripanasoma cruzi ilə bağlı meqakolon);
- Tıxanma:
  - » Törəmələr (bağırsağ xərçəngi)
  - » Bağırsağ bitişmələri (adheziya)

- » Yırtıqlar
- » Bağırsağ burulması
- » Bağırsağ vərəmi
- » Endometrioz
- » Divertikulit
- » Anal stenoz
- » Rektosele
- » Anismus
- » İşemik kolit
- » Yoğun bağırsağın psevdoobturasiyası (Ogilvie sindromu);
- Funksional:
  - » Lifli qidaların yetərsiz qəbulu
  - » Nəcisi qatılaşıran qidaların aşırı qəbulu
  - » Hərəkətsizlik
  - » Defekasiya refleksinin ləngidilməsi
  - » Ətraf mühitə bağlı səbəblər
  - » Aşırı maye itirilməsi
  - » Qıcıqlanmış bağırsağ sindromu
- Səbəbi bilinməyən:
  - » Dolixokolon
  - » Rektal prolaps
- Dərman preparatları
- Metabolik səbəblər
  - » Hamiləlik
  - » Yaşlılıq
  - » Şəkərli diabet
  - » Amiloidoz
  - » Hiperkalsemiya
  - » Hiperparatiroidizm
  - » Hipokalemiya
  - » Hipotiroidizm
  - » Feoxromasitoma
  - » Porfiriya
  - » Sklerodermiya
  - » Uremiya.
- Sinir mənşəli:
  - » Düz bağırsağın azalmış həssaslığı (20-70%);
  - » Von Reqlinqauzen xəstəliyi (neyrofibromatoz 1);
  - » MEN
  - » Iflic
  - » Onurğa sütunu törəmələri

» *Tabes dorsalis*

### Patogenezi

- Normal defekasiya aktı aşağıdakı ardıcıl proseslərin sayəsində baş verir:
  - » Bağırsaqların peristaltikası sayəsində nəcisin düz bağırsağın distalına toplanması
  - » Ano-rektal refleksin meydana gəlməsi və daxili anal sfinkterin boşalması
  - » Düz bağırsağın peristaltik gücünün artması
  - » Gücənmə və qarındaxili təzyiqin artması
  - » Xarici anal sfinkterin, puborektal əzələnin boşalması və anorektal bucağın açılması.
- Bu mərhələlərin hər hansı birində pozulma qəbzliyə gətirib çıxara bilər.

### Klinika və diaqnostikası

#### *Şübhə və dəqiqləşdirmə*

- Aşağıdakı kriteriyalardan ən azı 2-nin 3 ay müddətində davam etməsi, şikayətlərin isə ən azı 6 ay əvvəl başlaması qəbzlik diaqnozunun qoyulmasına əsas yarada bilər.
  - » Həftədə 3 dəfədən az olan defekasiya aktı
  - » Defekasiya zamanı artıq gücənmənin olması
  - » Defekasiya zamanı nəcisin qatı və sərt şəkildə olması
  - » Defekasiya zamanı tam boşalma hissinin olmaması
  - » Defekasiya zamanı barmaqla kömək etmək
  - » İşlətmə dərmanından mütəmadi olaraq istifadə etmək
  - » Qıcıqlanmış bağırsağ sindromunun əlamətləri.

#### *Səbəbin axtarışı*

- Qəbzlik diaqnozu qoyulan xəstələrdə əsas məsələ səbəbin təyiniidir və ilk növbədə tıxanma törədən səbəblər axtarılır. Bu məqsədlə aşağıdakı müayinələr aparıla bilər:
  - » Diqqətli anamnez
  - » Qarının müayinəsi (palpasiya, perkussiya, auskultasiya)
  - » Perianal nahiyənin müayinəsi
  - » Nəcisdə gizli qan testi
  - » Qanın biokimyəvi analizi
  - » Kolonoskopiya
  - » Irriqoskopiya
  - » Defekoqrafiya
  - » Anorektal manometriya
  - » Anorektal elektromioqrafiya
  - » Biopsiya
  - » KT/MRT

- » Ssintiqrafiya.
- » Hormonal müayinələr

### Müalicəsi

- Qəbzliyin müalicəsində əsas yeri səbəbin aradan qaldırılması tutur.
- Səbəb məlum olmayan və ya aradan qalxmayan hallarda konservativ və ya cərrahi müalicələr tətbiq edilir.
- Konservativ tədbirlər:
  - » Pəhriz
    - ◇ Lifli qida əlavələri
    - ◇ Probiotiklər
    - ◇ Prebiotiklər
    - ◇ Nəcis həcmi artıran təbii əlavələr
    - ◇ Maye qəbulu
    - ◇ Peristaltikanı azaldan yemək və içməkləri istifadə etməmə (tünd çay, kofe, şokolad və s)
  - » Həyat tərzi- fiziki aktivlik
  - » Dərmanlar
    - ◇ Osmotik laksativ preparatlar (laktuloza və s)
    - ◇ Nəcisi yumşaldan preparatlar (psilium)
    - ◇ Bağırsağ hərəkətlərini artıran preparatlar.
- Cərrahi müalicə tıxanma mənşəli qəbzlikdə və konservativ müalicə ilə düzəlməyən uzunmüddətli qəbzlikdə tətbiq edilir. Hipokinetik ("tənbəl bağırsağ" sindromu), uzun və ya genişlənmiş bağırsaqlarda atətən total və ya subtotoal kolektomiya və ileorektal anastomoz tövsiyə edilir.

### Profilaktika

- Maye qəbulu: gündə ən azı 2 litr su qəbulu
- Lifli qidaların qəbulu
  - » Tərəvəzlər
  - » Meyvələr
  - » Bitkilər (kətan toxumu və s.)
  - » Kəpək
- Yağlar (zeytun yağı)
- Fiziki aktivlik

## ANAL KANAL ÜZRƏ SUALLAR VƏ CAVABLAR

N.Y.Bayramov, A.Səfiyeva, N.F.Mürvələdova

### HEMORROİDLƏR

<b>Nədir?</b>	Düz bağırsağın, anusun və ya hər ikisinin venoz kələfinin böyüməsi nəticəsində selikli qişa və/və ya anal haşiyənin qabarması və ya sallanmasıdır.
<b>Hemorroidlərin əmələ gəlmə səbəbləri hansılardır?</b>	Qəbizlik, gücənmə, portal hipertenziya, hamiləlik.
<b>Daxili hemorroidlər nədir?</b>	Dental xətdən proksimalda olan hemorroidlər
<b>Xarici hemorroidlər nədir?</b>	Dental xətdən aşağıda olan hemorroidlər
<b>Üç "hemorroid kvadrantı" nədir?</b>	1.Sol lateral 2.Sağ posterior 3.Sağ anterior
<b>Əlamətləri hansılardır?</b>	Anal kütlə, prolaps, qanaxma, qaşınma, ağrı.
<b>Hansı növü daha ağırlıdır: daxili yoxsa xarici?</b>	Xarici növü (dental xətdən aşağıda olanlar).
<b>Anamnezində hemorroid olan xəstədə əzabverici ağrılar olarsa nədən şübhələnmək lazımdır?</b>	Tromblaşmış xarici hemorroiddən
<b>Diagnozu üçün hansı müayinələr edilir?</b>	<ul style="list-style-type: none"> <li>• Klinik (anamnez, obyektiv)</li> <li>• Rektoskopiya</li> <li>• Kolonoskopiya</li> </ul>
<b>Hemorroidlərin hansı ağırlıq dərəcələri var?</b>	I-IV dərəcə
<b>I dərəcə hemorroidlər nə deməkdir?</b>	Prolaps etməyən hemorroid (sallanmayan)

<b>II dərəcə hemorroid nədir?</b>	Defekasiya zamanı prolaps edən, lakin öz-özünə geri qayıdan.
<b>III dərəcə hemorroid nədir?</b>	Defekasiya zamanı və ya hər hansı fiziki gücvermədən prolaps edən, əllə geri qayıdan
<b>IV dərəcə hemorroid nədir?</b>	Prolaps olub, geri qayıtmayan hemorroidlər
<b>Müalicəsi nədir?</b>	Yüksək lifli qidalar, anal bölgənin təmizliyi, topical steroidlər, oturaq vannalar Latex liqasiyası (internal hemorroidlər üçün) Damarı və düyünü tikmə Cərrahi müdaxilə
<b>Hemorroidektomiyadan sonrakı təhlükəli ağırlaşmalar hansılardır?</b>	<ul style="list-style-type: none"> <li>• Qanitirmə (xarici qanaxma əlaməti olmaya bilər, lakin qan yoğun bağırsaqlarda toplanma bilər)</li> <li>• Çanaq infeksiyası (yayılan tip olarsa letal nəticələr verir)</li> <li>• Anal çatmazlıq (sfinkter zədələnməsi)</li> <li>• Anal striktur</li> </ul>
<b>Hemorroidektomiyaya əks-göstəriş nədir?</b>	Crohn xəstəliyi və portal hipertenziyaya bağlı hemorroidlər
<b>Aşağı qastrointestinal qanaxmalarda səbəbin hemorroid olduğunu düşündüyünüz zaman nəyi inkar etmək lazımdır?</b>	Kolon kanserini (kolonoskopiya lazımdır)

## ANAL FİSTULLAR

<b>Anal fistul nədir?</b>	Anal fistul düz bağırsaqla perianal dəri arasında patoloji kanaldır.
<b>Anal fistulun səbəbi nədir?</b>	Adətən anal kriptin/vəzlərin infeksiyasıdır (adətən perianal abses).
<b>Anal fistulun əlamət və simptomları hansılardır?</b>	Perianal axıntı, qaşıntı, perirektal abses, perirektal abseslərin residivi.



<b>Hansı xəstəlikdə anal fistul da düşünmək gərəkir?</b>	Crohn xəstəliyində
<b>Diagnoz necə qoyulur?</b>	Müayinə Proktoskopiya
<b>“Goodsall” qaydası nədir?</b>	Fistulun xarici dəliyi anal dəliyinin ortasından çəkilən köndələn xəttin ön tərəfində isə fistul düz xətlidir və anal kanalın ön hissəsinə açılır, xarici dəlik köndələn xəttin arxasında yerləşirsə fistul əyridir.
<b>“Goodsall” qaydasını necə yadda saxlamaq olar?</b>	Yadda saxla: itin düz burnu (anterior), əyri quyruğu (posterior)
<b>Anorektal fistulların müalicə prinsipləri hansılardır?</b>	1. Anatomiyaya hakim ol 2. Fistul traktının açılması 3. Yaraya qulluq: oturaq vannalar, yara sarğıları 4. Sfinkter əzələsindən keçən fistullarda seton yerləşdirmək.
<b>Seton nədir?</b>	Qalın tikiş olub, fistul traktından keçməklə sfinkter əzələsinin yavaş kəsilməsinə səbəb olur, çapıq toxuması formalaşdırır ki, o da sfinkter əzələsini yerində və kəsildikdən sonra daimi saxlamasına səbəb olur.
<b>Neçə faiz xəstələrdə perirektal abses drenajından sonra anorektal fistul formalaşır?</b>	Təxminən 50%
<b>Anorektal fistulun daxili dəliyini əməliyyat otağında necə tapmaq olar?</b>	H <sub>2</sub> O <sub>2</sub> (və ya metilen abısı) xarici dəlikdən yeridilir, qabarcıqların çıxdığı yer daxili dəlikdir.
<b>Oturaq vannalar nədir?</b>	İsti su vannasında oturmaq, adətən defekasiyadan sonra.

## PARAREKTAL ABSESLƏR

<b>Pararektal abses nədir?</b>	Anus/rektum ətrafında formalaşmış absesdir.
<b>Pararektal absesin səbəbi nədir?</b>	Dentat xətdə kript abseslərinin yayılmasıdır.
<b>Hansı əlamətləri var?</b>	Rektal ağrı, irin ifrazı, atəş, perianal kütlə
<b>Diaqnoz necə qoyulur?</b>	Digital perianal müayinədə pararektal və ya submukozal kütlə, (fluktasiyası ola bilər), perianal şişkinlik, qızartı.
<b>Müalicəsi necədir?</b>	<ul style="list-style-type: none"> <li>• Bütün abseslərdə (qaraciyərin amöbik absesi xaric) olduğu kimi drenaj</li> <li>• Antibiotikoterapiya olmaya bilər, lakin aşağıdakı hallarda mütləq göstərişdir: şəkərli diabet, süni və prostetik qapağı olan xəstələr, infeksiya yayılmış olarsa.</li> <li>• İsti vannalar</li> <li>• Anal bölgənin gigiyenası</li> <li>• Nəcis yumşaldıcıları</li> </ul>
<b>Neçə faiz xəstələrdə anal bölgənin drenajında 6 ay sonra fistul formalaşır?</b>	50% xəstələrdə

## ANAL ÇAT

<b>Anal çat nədir?</b>	Anal epiteldə cırılma və ya çatın olmasıdır.
<b>Ən çox rast gəlinən yeri?</b>	Arxa orta xətt (qan axını nisbətən zəif olan yer).
<b>Anal çatın səbəbi nədir?</b>	Bərkləşmiş nəcis ifrazı (qəbizlik), sfinkter tonusunun yüksək olması, anal bölgədə xəstəliyin olması (Crohn xəstəliyi).

<b>Simptom və əlamətləri hansılardır?</b>	Anusda ağrı, ağrılı defekasiya, rektal qanaxma, defekasiyadan sonra tualet kağızı üzərində qan izləri, sentinel tag, anal dəridə cırılma, rektal müayinədə kəskin ağrının olması, sentinel pile, hipertrofik papilla.
<b>“Sentinel pile” nədir?</b>	Anal çatın distalında kiçik hemorroid düyününü xatırladan qalınlaşmış mukoza.
<b>Xroniki anal çat triadası nədir?</b>	1.Çat 2.Sentinel pile 3.Hipertrofik anal papilla
<b>Konservativ müalicəsi necədir?</b>	Oturaq isti vannalar, yumşaldıcılar, yüksək lifli qidalar, anal gigiyena, nitro tərkibli məlhəmlər, Botilin toksini (Botox)
<b>Xronik anal fissurlarda hansı xəstəliyi düşünmək lazımdır?</b>	Crohn xəstəliyi, anal kanser, seksual yolla keçən xəstəliklər, xorali kolit, QİÇS
<b>Cərrahi müalicəyə göstəriş nədir?</b>	Konservativ müalicə effekt verməyən xronik anal fissurlar.
<b>Cərrahi seçim nədir?</b>	Lateral internal sfinkterotomiya - internal sfinkteri kəsməklə spazmı götürmək

### PERİANAL ZİYİLLƏR (papillomalar)

<b>Nədir?</b>	Anus və/və ya aralıqda
<b>Səbəbi nədir?</b>	Kondiloma accuminatum (human papiloma virusu)
<b>Ən böyük təhlükəsi nədir?</b>	Yastı hüceyrəli karsinoma
<b>Ziyillər kiçikdirsə müalicəsi necədir?</b>	Yerli podofillin, Aldara
<b>Ziyil böyükdürsə müalicəsi nədir?</b>	Cərrahi rezeksiya və ya lazer ablasiyası.

**ANAL KANSER**

<b>Anal kanal karsinomalarının hüceyrə tipinə görə hansı növləri var?</b>	1. Yastı hüceyrəli karsinoma 2. Kloakogenik (tranzisional hüceyrələr) 3. Adenokarsinoma /melanoma/ mukoeপি-dermal
<b>Anal kanalın ən çox rast gələn karsinoması hansıdır?</b>	Yastı hüceyrəli karsinoma (2\3 hissəsini)
<b>Anal karsinomanın rastgəlmə tezliyi nə qədərdir?</b>	Nadir (kolon kanserinin 1%-ni təşkil edir)
<b>Bowen xəstəliyi nə deməkdir?</b>	Yastı hüceyrəli karsinoma in situ
<b>Bowen xəstəliyinin müalicəsi nədir?</b>	Geniş lokal eksiziya
<b>Anal kanalın Paget xəstəliyi nədir?</b>	Anal kanalın in situ adenokarsinoması
<b>Paget xəstəliyi necə müalicə olunur?</b>	Geniş lokal eksiziya
<b>Anal kanser üçün hansı risk faktorlar var?</b>	Hər hansı xroniki iltihabi proses: fistul, abses, infeksiya (kondiloma), Crohn xəstəliyi Həmçinin homoseksuallar və transplant xəstələri, herpesi olanlar və sigaret çəkənlər.
<b>Anal karsinomanın ən çox rast gələn simptomu?</b>	Anal qanaxma
<b>Anal karsinomanın digər əlamətləri və simptomları?</b>	Ağrı, kütlə, rektumdan selik gəlməsi, qaşıntı.
<b>Neçə faiz xəstələrdə anal karsinoma asimptomatik olur?</b>	Təqribən 25%

<b>Anal kanser hansı orqan və toxumalara metastaz verir?</b>	Limfa düyünləri, qaraciyər, sümük, ağciyər
<b>Anal kanseri olan xəstələrə erkən diaqnozu qoyulur yoxsa gecikirlər?</b>	Gecikirlər (diaqnoz bəzən yanlış qoyulur).
<b>Anal karsinoması olan xəstələrdə hansı müayinələr aparılmalıdır?</b>	<ul style="list-style-type: none"> <li>• Anamnez.</li> <li>• Fiziki müayinə: digital rektum müayinəsi, proktoskopik müayinə, kolonoskopiya, kütlədən biopsiya</li> <li>• Qarın və pelvik KT</li> <li>• Çanaq MRT-si və ya USM</li> <li>• Qaraciyərin funksional testləri</li> <li>• Döş qəfəsinin R-müayinəsi</li> </ul>
<b>Epidermal kanser nədir?</b>	Yastı hüceyrəli karsinoma, kloakogenik karsinoma, mukoepidermal karsinoma
<b>Anal haşiyə və anal kanalın şişlərinin sərhədi necə təyin olunur?</b>	Dental xətlə. Anal kanal dental xətdən proksimala, anal margin törəməsi isə dental xətdən distalda yerləşir.
<b>Anal kanalın epidermal karsinoması necə müalicə olunur?</b>	<ol style="list-style-type: none"> <li>1.Kimyaterapiya ( 5-FU və Mitomycin C)</li> <li>2.Radioterapiya</li> <li>3.Radioterapiyadan sonra çapıq biopsiyası (6-8 həftə sonra)</li> </ol>
<b>Kiçik anal margin (&lt;5 cm) şişləri necə müalicə olunur?</b>	Adətən 1 sm marginlə cərrahi eksiziyası
<b>Anal bazal hüceyrə karsinoması necə müalicə olunur?</b>	Lokal eksiziya
<b>Anal melanomanın müalicəsi nədir?</b>	Geniş eksiziya və ya abdominoperineal rezeksiya (xüsusən də şiş böyük ölçülü olsa da)

<b>Anal melanoması olan xəstələrin neçə faizində amelanotik anal törəmə var?</b>	Təqribən 1/3. Bu o deməkdir ki, diaqnozu patoloji olmadan qoymaq çətindir.
<b>Anal melanomanın proqnozu?</b>	5 illik yaşam müddəti 5%-dən azdır.

## ƏDƏBİYYAT – Düz bağırsağın və anusun cərrahi xəstəlikləri üzrə

- Blackbourne LH. Surgical Recall. 4 edition, 2006, LWW, Philadelphia
- Chang GJ, Shelton AA, Welton ML. Large intestine. in: Current Diagnosis and Treatment: Surgery, 13<sup>th</sup> edition, 2010, Lang International Edition. p 479-508
- Hamilton NA, Fleshman LW. Colon, Rectum and Anus. in: The Washington Manual of Surgery, 6<sup>th</sup> edition, 2012, LWW, Philadelphia, p291-323.
- McNally PR. GI/Liver Serets Plus. 4 edition. Mosby, Elsevier, 2010
- Miguel A Rodriguez-Bigas, Axel Grothey, Kenneth K Tanabe, Richard M Goldberg, Diane MF Davarese. **Overview of the management of primary colon cancer. Up-ToDate**, Jan 19, 2015
- Mowat C, Cole A, Windsor A, et al. Guidelines for the management of inflammatory bowel disease in adults. Gut 2011; 60:571.
- Oxford Handbook of Clinical Surgery, 3d edition, 2011, Oxford Press





# QARACIYƏRİN CƏRRAHİ XƏSTƏLİKLƏRİ

**N.Y.Bayramov**  
**R.A.Məmmədov**



# QARACİYƏRİN CƏRRAHİ ANATOMİYASI VƏ FİZİOLOGİYASI

## ANATOMİYASI

### Ölçüsü

- Qaraciyər insan bədəninin ən böyük vəzi olub qarın boşluğunun üst qismində yerləşir, çəkisi 1100-1600 q., bədən çəkinə nisbəti isə, 15-20 q/kq təşkil edir.
- Normal halda qaraciyər bədən çəkinin 2%-ni təşkil edir və ya qaraciyərin bədən səthinin sahəsinə nisbəti 0,8 L/m<sup>2</sup> səviyyəsindədir.

### Forması

- Qaraciyər formaca mürəkkəb orqandır və təxminən oval və çəp şəkilində kəsilmiş yumurtanı xatırladır. Maraqlı cəhətlərdən biri də budur ki, qaraciyərin hər üç müstəvi üzrə (sagital, frontal, horizontal) kəsik səthi təpələri yuvarlaq üçbucağı xatırladır. Konsistensiyası yumşaq, qəhvəyi rənglidir.

### Sintopiyası

- Qaraciyərin yuxarı-qabarıq səthi tamamilən diafraqma ilə əhatə olunmuşdur və dolayı yolla ağciyərlərlə və ürəklə təmasdadır.
- Sol payın üzərində ürəyə məxsus çuxur vardır.
- Aşağı-visseral səthi, soldan sağa doğru baxdıqda mədə, onikibarmaq bağırsağ (12bb), öd kisəsi, çənbər bağırsağın sağ küncü, sağ böyrək və sağ böyrəküstü vəzə təmas edir.
- Qaraciyərin arxa səthi böyrəküstü vəzi, aşağı boş vena, aorta və qida borusu ilə təmasdadır.

### Qaraciyərin bağları

- Qaraciyər bağları qaraciyəri örtən peritonun qarın divarını və diafraqmanı örtən parietal peritona, oniki-barmaq bağırsağı və mədəni örtən visseral peritona keçməsi nəticəsində meydana gəlirlər.
- Öndən arxaya doğru sıralanarsa : *parietal periton* → *oraqvari və girdə bağ* → *sağ və sol ön tac bağlar* → üçbucaq bağlar → *sağ və sol arxa tac bağlar* → *venoz bağ* → *qaraciyər 12bb bağı və kiçik piylik* → *visseral periton*.

### Arteriyaları

- Ümumi qaraciyər arteriyası günəş kötüyünün üç şaxəsindən biridir, mədə-12bb arteriyasını verdikdən sonra *xüsusi qaraciyər arteriyası* adlanır və qaraciyər-12bb bağı içərisində qaraciyər qapısına daxil olur.
- Xüsusi qaraciyər arteriyası sağ mədə arteriyası şaxəsini verdikdən sonra

qaraciyər qapısında *sağ və sol qaraciyər arteriyalarına* ayrılır, bunlar isə, qaraciyər daxilində digər portal elementlərlə birlikdə seqmentar şaxələrə ayrılırlar.

### Qapı venası

- *Qapı venası* yuxarı müsariqə və dalaq venalarının mədəaltı vəzi başının arxasında birləşməsindən əmələ gəlir və uzunluğu təxminən 5-8 sm, diametri 1-1,5 sm-dir. Qaraciyər-12bb bağı içərisində qaraciyər qapısına gələrək sağ və sol pay şaxələrə ayrılır, bunlar isə öz növbəsində qaraciyər daxilində seqmentar və paycıq şaxələrinə bölünür.
- Qapı venası arteriya və axacaqdan arxada yerləşir, diametri hər ikisindən də böyükdür, qaraciyər-12bb bağı içində adətən şaxəsiz olduğu üçün ayrılması asandır, lakin, divarı çox nazikdir və asanlıqla zədələnə bilər. Portal venanın anomaliyalarına nadir rast gəlinir.

### Qaraciyər axacaqları

- *Sağ və sol qaraciyər axacaqları* qaraciyər qapısında, arteriya və vena haçalanmaları arasında və hər ikisindən də öndə birləşərək ümumi qaraciyər axacağını, 1,5-2 sm sonra isə, öd kisəsi axacağı ilə birləşərək ümumi öd axacağını (xoledox) əmələ gətirir, xoledox 12bb soğanağının, yuxarı enən hissəsinin və pankreas başının arxasından keçərək enən hissənin ortasında 12bb-nin böyük məməciyinə açılır.

### Qaraciyər venaları

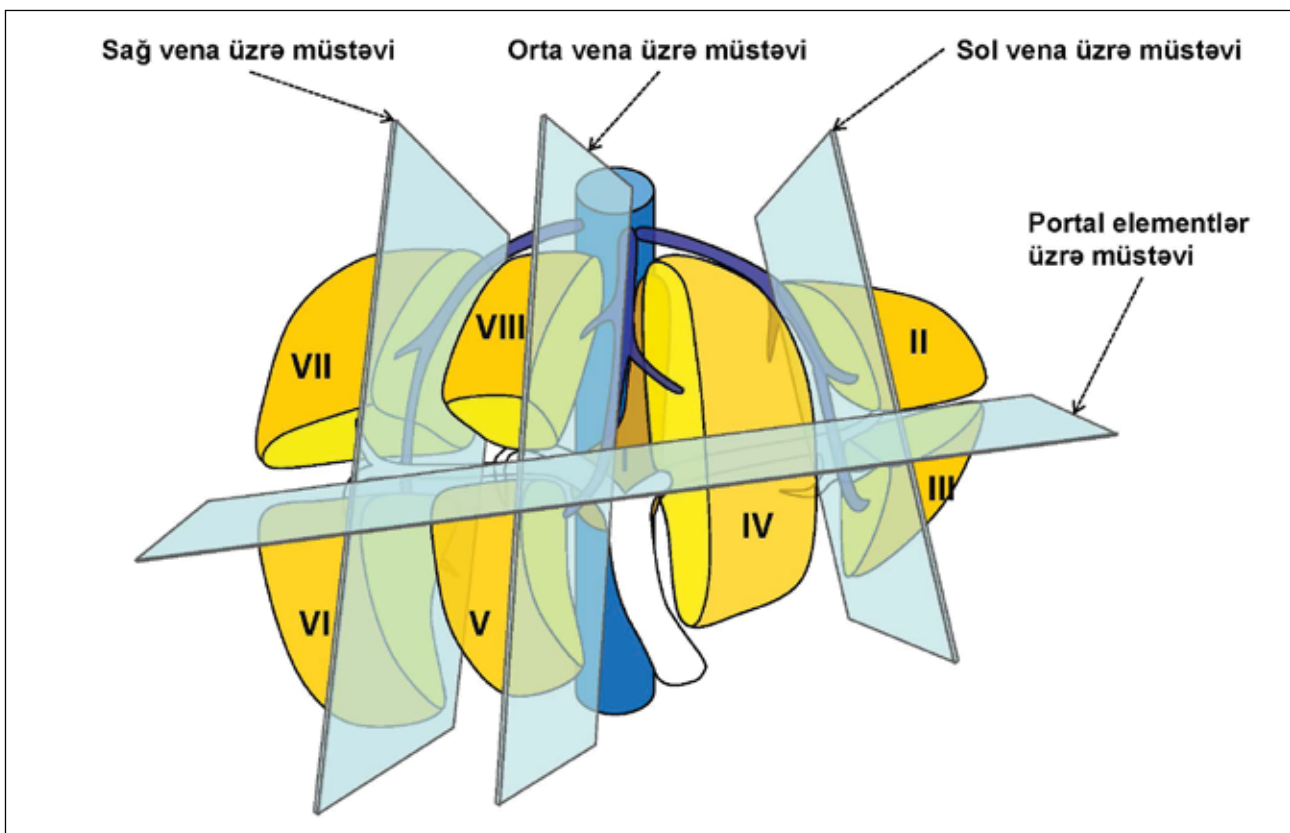
- İki qrup qaraciyər venaları var: böyük yuxarı venalar və kiçik aşağı venalar.
  - » *Sağ qaraciyər venası* qaraciyərin lateral (və ya arxa) və medial (və ya ön) sektorları arasındakı sərhəddə yerləşir, V-VIII seqmentlərdən venoz qanı toplayaraq boş venaya açılır.
  - » *Orta qaraciyər venası* qaraciyərin sağ və sol payları arasındakı sərhəddə - orta qaraciyər yarığında yerləşir. Bu venanın qaraciyər üzərindəki proyeksiyası *Kantl* (Cantle) xəttinə uyğundur ki, bu da *aşağı boş venadan öd kisəsi yatağına* çəkilən xətdir. Orta vena IV, V və VIII seqmentlərdən venoz qanı toplayaraq boş venaya açılır. Orta vena əksər hallarda sol qaraciyər venası ilə birləşərək kötük halında, çox az hallarda isə (3%) sərbəst şəkildə boş venaya açılır.
  - » *Sol qaraciyər venası* qaraciyərin sol payında lateral və medial sektorlar arasındakı xəttə yerləşmişdir.
  - » *Qaraciyərin aşağı venaları* qaraciyərin boş vena ilə təmasda olan arxa səthində, ən çox I və VI seqmentlərindən çıxan, sayı 2-20 olan kiçik venalardır.

### Qaraciyərin limfa damarları

- Qaraciyərin bir-biri ilə sıx əlaqəli səthi və dərin limfatik sisteminin böyük hissəsi qaraciyər qapısına, az bir qismi boş vena ətrafı düyünlərə açılır və bu sistemin diafraqmaətrafı sistemlərlə əlaqəsi vardır.

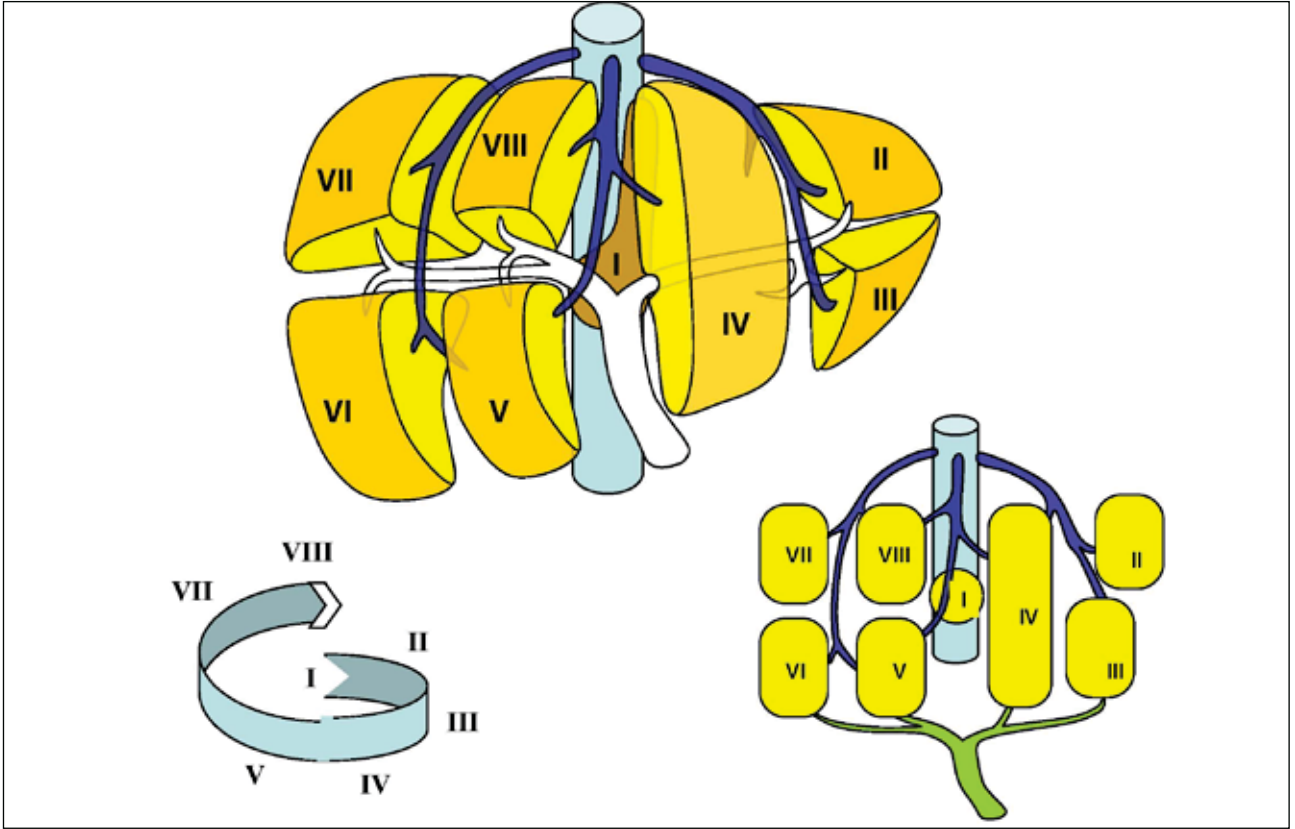
### Qaraciyərin seqmentar anatomiyası

- Qaraciyərin cərrahi anatomiyasının əsasını təşkil edən 4 mərhələli bölünməyə görə qaraciyər
  - » 2 paya
  - » 4 sektora
  - » 8 seqmentə
  - » milyonlarla paycığlara ayrılır.
- Pay, sektor və seqmentlərin qapı təchizatı fərdi, venoz axını isə ortaqdır.
- Bu struktur vahidlərinin anatomik sərhədləri qaraciyər venalarından keçən üç çəp-sagital və qapıdan keçən frontal müstəvilərlə (*Şəkil 1*), həqiqi fizioloji sərhədləri isə, uyğun portal şaxənin bağlanması ilə müəyyən edilir.



*Şəkil 1. Qaraciyəri paylara, sektorlara və seqmentlərə bölən "müstəvilər"*

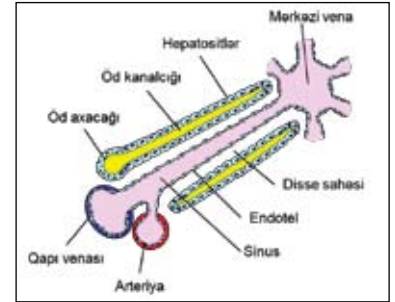
- Seqmentlərə bölünmə qaraciyərin cərrahi anatomiyasının və hazırkı anatomik rezeksiyaların əsasını təşkil edir.
- Seqmentlər zirvələri qaraciyər qapısına yönəlmiş piramidə bənzəyirlər. Qaraciyərin diafraqmal səthindən baxdıqda seqmentlər saat əqrəbi istiqamətində spiralvari şəkildə düzülmüşdür və və bununla əlaqədar olaraq I seqment ən aşağıda, VIII seqment isə, ən yuxarıda yeləşmişdir. Ona görə də, visseral səthdə VIII seqment, diafraqmal səthdə isə, I seqment görünür.



Şəkil 2. Qaraciyərin seqmentləri

### Paycıqlar

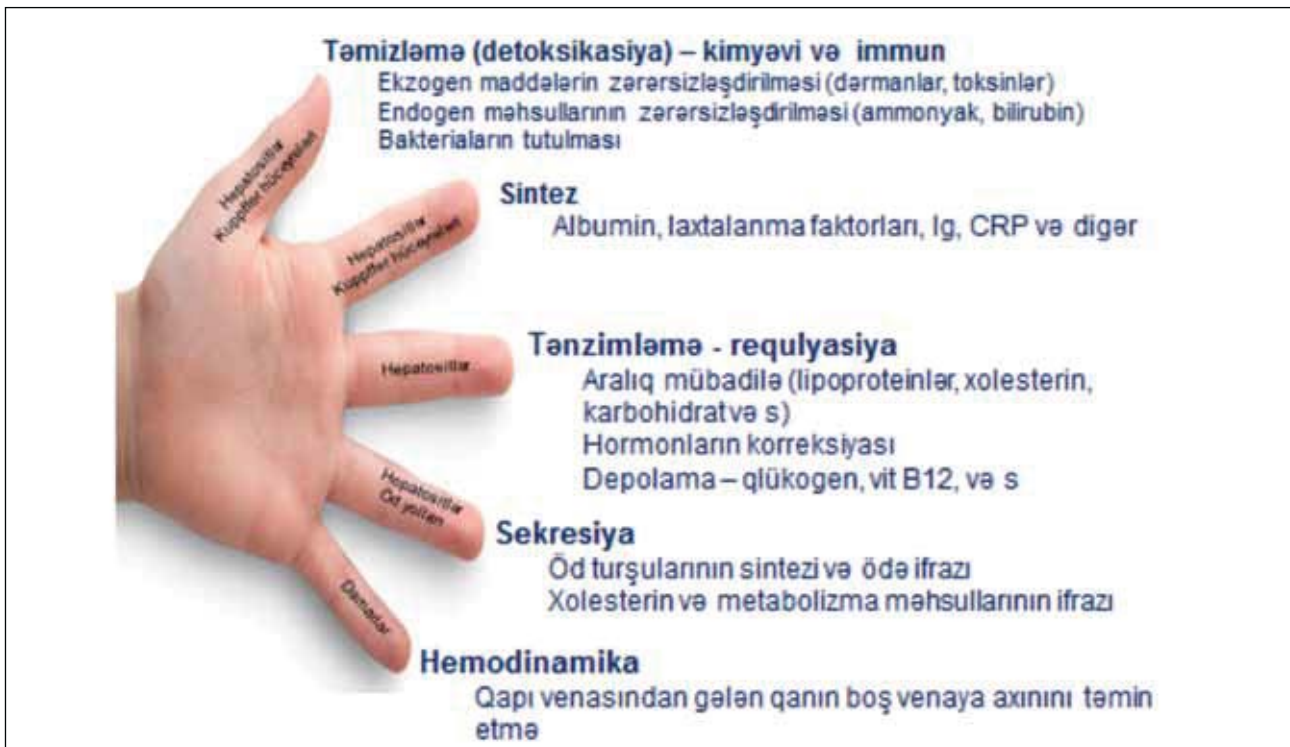- Mərkəzindəki vena ətrafında radial hepatosit sütunlarından, periferiyada isə qapı elementləri olan poliqonal şəkilli paycıq qaraciyərin ən kiçik morfo-funksional vahidi hesab olunur. Hepatosit sütunları arasındakı qan kapillyarları (sinusoid) qapı damarları ilə qaraciyər venoz damarları arasında davamlılıq yaradır, öd kapillyarları isə, öd yollarının başlanğıcını təşkil edir. Bunlarla yanaşı, kapillyar endoteli ilə hepatosit sütunları arasında olan hüceyrəarası sahə (Disse sahəsi) qaraciyərin limfatik sisteminin başlanğıcını təşkil edir.



### QARACİYƏRİN FUNKSİYALARI

- Qaraciyər orqanizmin ən böyük vəzi və ən çox funksiyası olan orqandır.
- Qaraciyərin 500-dən çox funksiyası var və bu çoxsaylı funksiyaları aşağıdakı 5 qrupda cəmləşdirmək olar (Şəkil 4):
  - » **Təmizləmə (detoksikasiya)**
  - » **Sintez**
  - » **Tənzimləmə (homeostaz)**
  - » **Sekresiya**
  - » **Hemodinamika**

- Təmizləmə, detoksikasiya, və ya zərərsizləşdirmə funksiyası əsasən hepatositlərdəki kimyəvi və Kuppffer hüceyrələrindəki immun proseslər vasitəsi ilə həyata keçirilir. Bunlara aşağıdakıları aid etmək olar:
  - » Ekzogen maddələrin zərərsizləşdirilməsi (dərmanlar, toksinlər)
  - » Endogen məhsullarının zərərsizləşdirilməsi (ammonyak, bilirubin)
  - » Bakteriaların zərərsizləşdirilməsi
- Sintez funksiyası başlıca olaraq hepatositlərdə və az miqdarda digər hüceyrələrdə həyata keçirilir:
  - » albumin, laxtalanma faktorları, lipoproteinlər, CRP, immunoqlobulinlər və s.
- Tənzimləmə və ya requlyasiya funksiyası əsasən hepatositlər tərəfindən həyata keçirilir və buna aşağıdakıları aid etmək olar:
  - » Depolama – qlükogen, vit B12, və s
  - » Aralıq mübadilə (lipoproteinlər, xolesterin, karbohidrat və s)
  - » Hormonların korreksiyası
- Sekresiya funksiyası hepatositlər və qaraciyərdaxili öd kanalları tərəfindən həyata keçirilir və aşağıdakıları aid etmək olar:
  - » Öd turşularının sintezi və ödlə ifrazı
  - » Xolesterin və metabolizm məhsullarının ifrazı
- **Hemodinamika funksiyası** qaraciyərdaxili damar-kapilyar (sinusoid) şəbəkəsi tərəfindən həyata keçirilir və qapı venasından gələn qanın boş venaya axınıni təmin etməkdən ibarətdir.



Şəkil 5. Qaraciyərin funksiyaları

# QARACİYƏR XƏSTƏLİKLƏRİ VƏ DİAQNOSTİK YANAŞMA

## QARACİYƏR XƏSTƏLİKLƏRİNİN VƏ TÖRƏMƏLƏRİNİN TƏSNİFATI

### Qaraciyər sindromları

- Sarılıq
- Xolestaz
- Qaraciyər disfunksiyası
- Qaraciyər yetməzliyi
- Hepatik ensefalopatiya
- Portal hipertenziya
- Assit
- Varikoz və qanaxma
- Hepatorenal sindrom
- Hepato-pulmonar sindrom
- Porto-pulmonar sindrom

### Qaraciyər xəstəlikləri

- Diffuz xəstəliklər
  - » Hepatitlər
  - » Hepatozlar
  - » Metabolik defektlər
  - » Sirroz
  - » Digər
- Neoplastik törəmələr
  - » Xoş xassəli
  - » Birincili bəd xassəli
  - » Metastatik
- Kistoz törəmələr
  - » Anadangəlmə
  - » Parazitar
  - » Neoplastik
  - » Travmatik
  - » Digər
- Kalsifikasiyalar
  - » Daşlar
  - » Postinfeksion
  - » Posthematoma
  - » Şişlərdə nekroz



- Damar xəstəlikləri
  - » Hepatik vena trombozu
  - » Portal vena trombozu
  - » Arterial tromboz
  - » Digər
- Travlamlar
- Digər

### Qaraciyərin neoplastik törəmələrinin histoloji təsnifatı

Toxuma	Xoşxassəli	Birincili bədxassəli
<b>Hepatositlər</b>	Hepatosellulyar adenoma Fokal nodulyar hiperplaziya Nodulyar transformasiya	Hepatosellulyar Karsinoma Hepatoblastoma
<b>Öd yolları</b>	Adenoma Sistoadenoma	Xolangiokarsinoma Sistoadenokarsinoma
<b>Damar</b>	Hemangioma Hemangioendotelioma	Angiosarkoma Epitelioid Hemangioendotelioma
<b>Piy toxuması</b>	Lipoma Miolipoma Angiolipoma	Liposarkoma
<b>Əzələ toxuması</b>	Leyomioma	Leyomiosarkoma Rabdomiosarkoma
<b>Digər</b>	Mezotelioma Mezenximal hamartoma Xoş teratoma	Embrional sarkoma Karsinokarsinoma Karsinoid Birincili limfoma
<b>Metastatik</b>		Kolorektal Mədə MAV Nazik bağırsağ Müsariqə Süd vəzi Ağciyər Digər

## Qaraciyər törəmələrinin müalicə nöqteyi-nəzərdən təsnifatı

- **Müalicə tələb etməyən xoşxassəli törəmələr**
  - » Hemangioma
  - » Fokal nodulyar hiperplaziya
  - » Sadə kistlər
  - » Yerli yağlanma
  - » Lipoma
  - » Angiolipoma
  - » Kalsifikasiya
- **Müalicə tələb edən xoşxassəli törəmələr**
  - » Hepatik adenoma və ya adenomatoz
  - » Biliar sistadenoma
  - » Abses
  - » Exinokokk kisti
  - » İltihabi psevdotumor
  - » Qranulomatoz iltihab
- **Bəd xəssəli – mürəkkəbsə müalicə lazım gələnələr**
  - » Hepatosellular karsinoma
  - » Xolangiosellular karsinoma
  - » Metastatik törəmələr
  - » Biliar sistoadenokarsinoma
  - » Angiosarkoma
  - » Limfoma

## QARACİYƏRİN MÜAYİNƏLƏRİ

### Klinik müayinələr

Əlamət	Açıqlama və təxmini mexanizmi	Klinik təhlili
Ağrı-küt sağ qabırğaaltı	Sağ qabırğaaltı nahiyədə davamlı küt ağrı. Adətən Qlisson kapsulunun gərilməsinə, iltihabına və invaziyasına bağlı meydana gəlir	Qc xəstəlikləri üçün çox xarakterikdir, Kəskin və xroniki iltihabi və <i>neoplastik xəstəliklərdə rast gəlir</i> . Digər perihepatik xəstəliklərdə də rast gəlir.

Əlamət	Açıqlama və təxmini mexanizmi	Klinik təhlili
Sarılıq	Sklera və dərinin sarı rəngə boyanması. Bilirubin qanda artmasına (> 2 mq/dl) bağlı meydana gəlir.	<p><i>Hemolizin, Qc xəstəliklərinin və ya xolestazın əlaməti ola bilər.</i></p> <p>Mövcudluğu <i>xolestaza</i> şübhə yarada bilər, olmaması isə <i>xolestazı</i> inkar etməz.</p> <p><i>Qc-in</i> əksər xəstəliklərində (hepatitlər, <i>sirroz</i>, şişlər və s.) və <i>hemolizdə</i> rast gəlir.</p> <p>Az hallarda <i>beta-karotinlər</i> və <i>ya retinol</i> və <i>riboflavin</i> tərkibli qidalarda çox istifadə edənlərdə görünür. Dəqiqləşdirmək üçün qanda bilirubinə baxmaq lazımdır.</p>
Qaşınma	Bədəndə diffuz acışma və ya qaşınma hissi. Öd və ya sidik turşularının, iltihab mediatorlarının, bakteriyaların, dərmanların sinir uclarına təsiri nəticəsində meydana gəlir.	<p><i>Xolestazın, allergik, dəri, böyrək, qurd, sümük xəstəliklərinin, dərmanların əlaməti ola bilər.</i></p> <p>Kəskin və xroniki <i>xolestazlarda</i> rast gəlir, lakin <i>xolestazın</i> mütləq əlaməti deyil. <i>BBS</i> və <i>skleroz xolangitin</i>, şişlərin erkən əlaməti ola bilər. Laborator və görüntüləmədə <i>xolestaz</i> yoxdursa qaşınının öd mənşəli olması inkar edilir.</p>
Ürəkbulanma və qusma	Qarında xoşagəlməz hissiyyət və mədə möhtəviyyətinin geri qayıtması. Qusma mərkəzinin aktivləşərək diafraqmanı, qarın əzələlərini yığıması və mədənin antiperistaltikası. Qaraciyər xəstəliklərində neyrotoksikoz və beyin ödeminə bağlı ola bilər.	<p><i>Qaraciyər və öd yolları xəstəlikləri üçün yanaşı (ikinci dərəcəli) əlamətdir.</i></p> <p>Hepatik ensefalopatiyada, kəskin hepatidə və rezeksiyadan sonrakı ilk günlərdə rast gəlir.</p> <p>Öd yollarının kəskin xəstəliklərində, <i>xoledoxolitiyada</i> ağrı ilə birlikdə rast gəlir. Təkbaşına olması biliar xəstəlik üçün xarakterik deyil.</p> <p>Mədə, <i>12bb</i>, <i>Qc</i>, <i>MAV</i>, bağırsağın iltihabı və neoplastik xəstəlikləri, bağırsağ keçməzliyi və beyin xəstəliklərində rast gələ bilər.</p>

Əlamət	Açıqlama və təxmini mexanizmi	Klinik təhlili
Köp, şişkinlik	Mədə və bağırsağ sistemində qaz və qidaların toplanması, assit və ya kütlə nəticəsində qarının şişməsi. Bağırsağ keçməzliyi və ya qaz əmələgəlmədə artma (yetərsiz həzm, disbakterioz, aerofagiya)	Hepatomeqaliyada, splenomeqaliyada, assitdə, böyük törəmələrdə rast gəlinir. Mədə, 12bb, Qc, MAV, bağırsağın iltihabi və neoplastik xəstəlikləri və bağırsağ keçməzliyində rast gələ bilər. Assiti və ya kütləni dəqiqləşdirmək üçün görüntüləmə müayinəsi lazımdır.
Halsızlıq	Gündəlik fiziki və zehni fəaliyyətini görərkən tez yorulma və ya bunları edə bilməmə. Detoksifikasiya funksiyasının pozulması və əzələ distrofiyası ehtimal patomexanizmlərdir	Kəskin və ağır xroniki qaraciyər xəstəlikləri və böyük neoplastik törəmələrində rast gəlinir. Xəstənin ümumi vəziyyətini qiymətləndirmək üçündür, spesifik deyil
Palpator sərt qaraciyər	Qaraciyərdə fibroz toxumanın inkişafı nəticəsində baş verir.	Xroniki qaraciyər xəstəliklərində, xüsusən sirroz, fibroz, xroniki hepatit və ya şişlərdə rast gəlinir. Fibrozun dərəcəsini təyin etmək üçün elastografiya və biopsiya lazımdır
Ağrı qaraciyər	Qaraciyəri palpasiya edərkən ağrının baş verməsi və ya artması. Qlisson kapsulunun gərilməsi nəticəsində ağrı meydana gəlir.	Kəskin qaraciyər zədələnmələrində (kəskin hepatitlər, Baddi-Kiari sindromu) çox rast gəlinir.
Kütlə	Palpasiya vaxtı sağ QA və epigastral nahiyələrdə törəmənin təyin edilməsi. İltihabi, neoplastik və kistik törəmələr ola bilər	Qaraciyər törəmələri və perihepatik orqanların iltihabi və neoplastik törəmələrində görünə bilər. Kütlənin yerini dəqiqləşdirmək üçün USM və KT gərəklidir.

Əlamət	Açıqlama və təxmini mexanizmi	Klinik təhlili
Assit	Periton boşluğunda mayenin toplanması (klinik və ya görüntüləmə ilə müəyyən edilən). Periton boşluğuna transudasiya, eksudasiya, sekresiya və ekstravazasiya assitə səbəb ola bilər.	Sirroz – portal hipertenziya, ürək və böyrək yetməzlikləri transudativ, birincili və ikincili peritonitlə eksudativ assitə, şişlər adətən sekretor assitə, boşluqlu və vəzili orqanların zədələnməsi isə ekstravazasiyaya səbəb olurlar. Dəqiqləşdirmək üçün görüntüləmə və assitik mayenin müayinəsi lazımdır.
Ensefalopatiya	Şüurda, intellektə və ya hərəkətlərdə dəyişikliklər. Neyrotoksikoz və beyin ödemi əsas patomexanizmlərdir.	Kəskin və xroniki qaraciyər xəstəliklərində massiv hepatosellular nekroz və detoksikasiyanın ciddi pozulmasını göstərir. Qaraciyər yetməzliyinin xarakterik göstəricisidir.

### Laborator müayinələr

Göstərici və normal qiyməti	Dəyişmə mexanizmi	Klinik təhlili
Aminotransferaza ALT, 10-40 TV/l AST, 10-40 TV/l	Hepatositlərin zədələnməsi nəticəsində xaricə sızma.	<i>Hepatosellular zədələnmənin ən həssas göstəricisidir.</i> AST erkən (mitoxondrial) zədələnmənin, ALT isə dərin zədələnmənin göstəricisidir, hepatositlər üçün daha spesifikdir. ALT və AST-nin birlikdə baxılması gərəkdir. <i>Qc xəstəliklərinin</i> əksəriyyətində artırlar. Alkoqol hepatitində, yağlı qaraciyərdə və sirrozda 2-5 dəfə artır, viral hepatitlərdə 5-50 dəfə, toksik və işemik hepatitlərdə 50 dəfədən çox artır. Alkoqol hepatitlərində AST/ALT >2 xarakterikdir. Öd yolları xəstəlikləri <i>Qc</i> zədələnməsi törədirsə arta bilər (2-5 dəfə). Kəskin tıxanma və düşən daşlarda 20 dəfədən çox və qısamüddətli artma ola bilər AST ürək, əzələ, böyrək, MAV xəstəliklərində də arta bilər

<i>Göstərici və normal qiyməti</i>	<i>Dəyişmə mexanizmi</i>	<i>Klinik təhlili</i>
Qələvi fosfataza QF, 45-115 TV/l	Öd epitelindən sintezinin artması və zədələnmə nəticəsində xaricə sızma.	<p><i>Xolestazın ən həssas göstəricisidir. Normal olması xolestazı inkar edə bilər, QQT ilə birlikdə artması isə xolestazı təsdiq edir.</i></p> <p><i>Qc-in əksər xəstəliklərində 2-3 dəfə arta bilər, 3 dəfədən çox artması və ya ALT-yə nəzərən çox artması xolestazı (xolestatik hepatit, BBS, infiltrasiya) göstərir.</i></p> <p><i>Öd yollarında xolestaz və ya zədələnmə olarsa 1-2 gün ərzində artar.</i></p> <p><i>Sümük böyüməsi və xəstəliklərində, şişlərdə, uşaqlarda, hamilələrdə, yeməkdən sonra və bağırsaq xəstəliklərində yüksək ola bilər. Differensiasiya üçün QQT və ya 5-NT yoxlanılmalıdır</i></p>
Qamma-qlütamil-transpeptidaza QQT, 1-50 TV/l	Öd epitelində sintezinin artması və zədələnmə nəticəsində xaricə sızma	<p><i>Xolestazın və alkoqol qaraciyər zədələnməsinin göstəricisidir. QF ilə birlikdə baxılması vacibdir.</i></p> <p><i>Xolestaz törədən xəstəliklərdə QF ilə birlikdə artar. QF artarsa və QQT normaldırsa xolestaz inkar edilə bilər (XXATX və Bayer sindromundan başqa).</i></p> <p><i>Qc xəstəliklərində, xüsusən də alkoqol hepatitində artır. QQT/QF &gt;2,5 alkoqol hepatitini göstərir.</i></p> <p><i>Böyrək, ürək, bağırsaq xəstəliklərində arta bilər</i></p>

<i>Göstərici və normal qiyməti</i>	<i>Dəyişmə mexanizmi</i>	<i>Klinik təhlili</i>
<p><b>Bilirubin</b> Ümumi, 0,1-1 mq/dl və ya 1-17 mkmol/l</p> <p>Sərbəst 0,1-0,9 mq/dl və ya 1-15 mkmol/l</p> <p>Birləşmiş (konyuqə) 0,1-0,5 mq/dl və ya 1-10 mkmol/l</p>	<p>İstehsalın artması, daşınma, tutulma, konyuqasiya, sekresiya və axının azalması</p>	<p><i>Sarıliğin diaqnostikası, xolestazın, hepatosellulyar zədələnmə və hemolizin isə ağırlıq dərəcəsi və dinamikasını təyin etmək üçün istifadə olunur.</i></p> <p>Ekstra və intrahepatik <i>xolestazlarda</i> konyuqə bilirubin artır. Uzunmüddətli tıxanmalarda sərbəst bilirubin də arta bilər. Hissəvi və məhəlli xolestazlarda (darlıq, infiltrasiya, qapaqşəkilli daşlar və s.) QF artmasına baxmayaraq bilirubin artmaya bilər. 10 mq/dl-dən çox artması isə adətən şiş mənşəli tıxanmalarda rast gəlinir.</p> <p><i>Qc-in əksər qazanılma xəstəliklərində</i> hər iki fraksiya 1-3 dəfə artır. Çox artma ağır dərəcəli xəstəliyi göstərir. <i>Anadangəlmə enzim yetməzliklərində</i> isə adətən fraksiyalardan biri artır. Sərbəst bilirubin Gilbert və Krijlerr-Najjar sindromlarında, konyuqə bilirubin isə Dubin-Jonson və Rotor sindromlarında artar.</p> <p><i>Hemolizdə</i> sərbəst bilirubin artır.</p>
<p><b>Albumin</b> 4-6 q/dl</p>	<p>Sintezinin azalması və ya itkisinin artması</p>	<p><i>Qc-in sintez funksiyasını</i> və sepsisin ağırlığını qiymətləndirmək üçündür.</p> <p>Adətən Qc-in xroniki xəstəliklərində azalır, kəskin xəstəliklərində isə nadir hallarda azala bilər.</p> <p>Öd yolları xəstəliklərində adətən dəyişmir, xroniki <i>Qc xəstəliyi</i> baş verərsə (BBS, İBS) azala bilər. <i>Sepsis və qida azlığında</i> da azala bilər</p>

<i>Göstərici və normal qiyməti</i>	<i>Dəyişmə mexanizmi</i>	<i>Klinik təhlili</i>
<b>Protrombin</b> 12-14 san 0,9-1,27 İNR	Sintezinin azalması və ya itkisinin artması	<i>Qaraciyərin sintez funksiyasının ən həssas göstəricisi olmaqla yanaşı laxtalanmanı qiymətləndirmək üçün də istifadə edilir.</i> <i>Xolestazlarda azalır, lakin Vit.K müalicəsinə cavab verir.</i> <i>Kəskin və xronik qaraciyər yetməzliklərində azalır və Vit.K müalicəsinə cavab vermir.</i> <i>YDDL və varfarin müalicəsində də azalır</i>
<b>Ammonyak</b>	Hepatosellulyar yetməzlik və ya yankeçmə nəticəsində sidik cövhəri dövrəsinə daxil ola bilməməsi	<i>Kəskin, kəskinləşmiş xroniki və postrezeksion qaraciyər yetməzliklərində artır.</i> <i>Ensefalopatiyanın diaqnostikasında və gedişinin qiymətləndirilməsində istifadə olunur.</i>
<b>İndosianin yaşıl boyası (İSY) sınağı</b>	Qaraciyərin qan təhçizatını və ekskretor funksiyasını göstərir.	<i>Boyanın qandan təmizlənmə vaxtının uzanması, yəni retensionunun 10% artıq olması qaraciyərdə qan dövrəsinin pozulmasını, hepatosellulyar yetməzliyi göstərir.</i> <i>Qc rezeksiyalarında, köçürülməsində və bir çox xəstəliklərində hepatositlərin funksiyasını təyin etmək üçün istifadə olunur.</i>
<b>Alfa-fetoprotein</b>	Embrional tipli hüceyrələrin aktiv çoxalmasını göstərir.	<i>Hepatosellulyar xərçəngdə, postnekrotik və postrezeksiyon regenerasiyada artır.</i> <i>Alfa-fetoprotein xayalığın və yumurtalıqların embrional şişlərində də artır.</i> <i>HSX-erkən diaqnostikasında, residivlərin izlənməsində istifadə olunur.</i>



## Görüntüləmə müayinələri

<b>USM</b>	Qaraciyərin ilkin müayinə üsuludur. Qaraciyərin ölçüsünü, yağlanması, damarlarını, qan axınını, 1 sm-dən böyük törəmələri və xarakterini (kistoz, solid) göstərir. Qaraciyər əməliyyatlarında USM çox faydalı müayinədir.
<b>MRT</b>	Qaraciyər xəstəliklərinin diaqnostikasında önəmli müayinədir: <ul style="list-style-type: none"><li>• Qaraciyərdə sirrozu, yağlanma və fibrozlaşma dərəcəsini (maqnit rezonans elastoqrafiya) göstərə bilir</li><li>• Kistik törəmələrin möhtəviyyətini (T1-də hipo, T2-də parlaq), divarlarını, arakəsmələrini aydın göstərir</li><li>• Yağlı törəmlər yağ supressiya testində sönərlər (lipoma, angiolipoma, yağlanma sahələri, siderotik adenoma, bəzi HSX-lar)</li><li>• Hemangiomanın diaqnostikasında ən hassas (95%) üsul sayılır: T1-də hipo-, T2-də hiperintens (lampa parlaqlığı)</li><li>• Qaraciyərdaxili və xarici öd yollarını və patologiyalarını yüksək dəqiqliklə (maqnit rezonans xolangioqrafiya) göstərə bilir</li><li>• Qaraciyərdaxili və ətrafındakı damarları aydın göstərə bilir (maqnit rezonans angioqrafiya)</li><li>• Kontrast istifadə edərək toxumaların kontrastlaşma xüsusiyyətini görmək olar</li></ul>

<b>KT</b>	<p>Kontrastlı KT qaraciyər müayinəsində vacib müayinələrəndən biridir:</p> <ul style="list-style-type: none"> <li>• Qaraciyərin həcmi hesablamaya imkan verir, kənarlarını göstərə bilər.</li> <li>• Qaraciyərdə 0,5 sm-dən böyük törəmələri 60-70% həssaslıqla göstərir.</li> <li>• Qaraciyərin və törəmələrin həcmlərini 5-10% xəta ilə ölçməyə imkan verir.</li> <li>• Hemangiomaların, kistlərin, hematomaların, qaraciyər zədələnmələrinin, absesin diaqnozunu dəqiq təyin etməyə imkan verir. Kontrast tutmama kistlər üçün xarakterikdir. Hemangiomalarda arterial fazada polipşəkilli kənarı kontrastlaşma görünür. Absədə hava-maye səviyyəsi, hematomalarda hiperexoik qan laxtası görünür.</li> <li>• Törəmələrin bədxassəli olduğunu aşkarlamaq üçün istifadə edilir: arterial fazada kontrastlaşma, venoz fazada yuyulma.</li> <li>• Qaraciyərin bir çox parenxima xəstəliyini, xüsusən yağ distrofiyasını təyin etməyə imkan verir.</li> <li>• KT nəzarəti altında bir çox diaqnostik və müalicəvi müdaxilələr edilə bilər.</li> <li>• KT-angiografiya vasitəsi ilə qaraciyərin daxili və xarici damarlarını müayinə etmək mümkündür və invaziv angiografiyanı əvəz edə bilər.</li> </ul>
<b>PET-KT</b>	<p>Positron emission tomoqrafiya qaraciyər törəmələrinin differensial diaqnostikasında və distant metastazların axtarışında tətbiq edilir.</p>
<b>Biopsiya</b>	<p>Görüntüləmə və laborator müayinələrlə törəmənin və parenxima xəstəliyinin diaqnozunu qoymaq mümkün olmayanda diaqnostik məqsədlə istifadə edilir. Bəzən də proqnostik və bəzən də müalicə planını seçmək üçün tətbiq edilir.</p>

## QARACİYƏR XƏSTƏLİKLƏRİNƏ DIAQNOSTİK YANAŞMA

### Prinsip

- Diaqnostikada klinik, laborator və görüntüləmə nəticələri birlikdə qiymətləndirilməlidir.
- İlk növbədə diffuz yoxsa lokal xəstəlik olduğu yoxlanılır.
- Törəmənin xoş xassəli olduğu isbat edilmirsə, bədxassəli qəbul edilməsi

tövsiyə edilir.

- Son və həlledici vasitə kimi biopsiya unudulmamalıdır

### Şübhə

- Aşağıdakı əlamətlərdən hər hansı biri varsa qaraciyər xəstəliyindən şübhələnmək lazımdır və müayinə etmək gərəkir:
  - » Sarılıq
  - » Halsızlıq
  - » Qaşınma
  - » Qarında ağrı
  - » Assit
  - » Köklük
  - » Mədə-bağırsaq qanaxması
  - » Hepatomeqaliya
  - » Laborator dəyişikliklər
  - » Metastaz axtarışı
  - » Skrining
  - » Qaraciyər enzimlərində və xolestaz göstəricilərində artma
  - » Anamnezində bəd xassəli törəmələr
  - » Digər

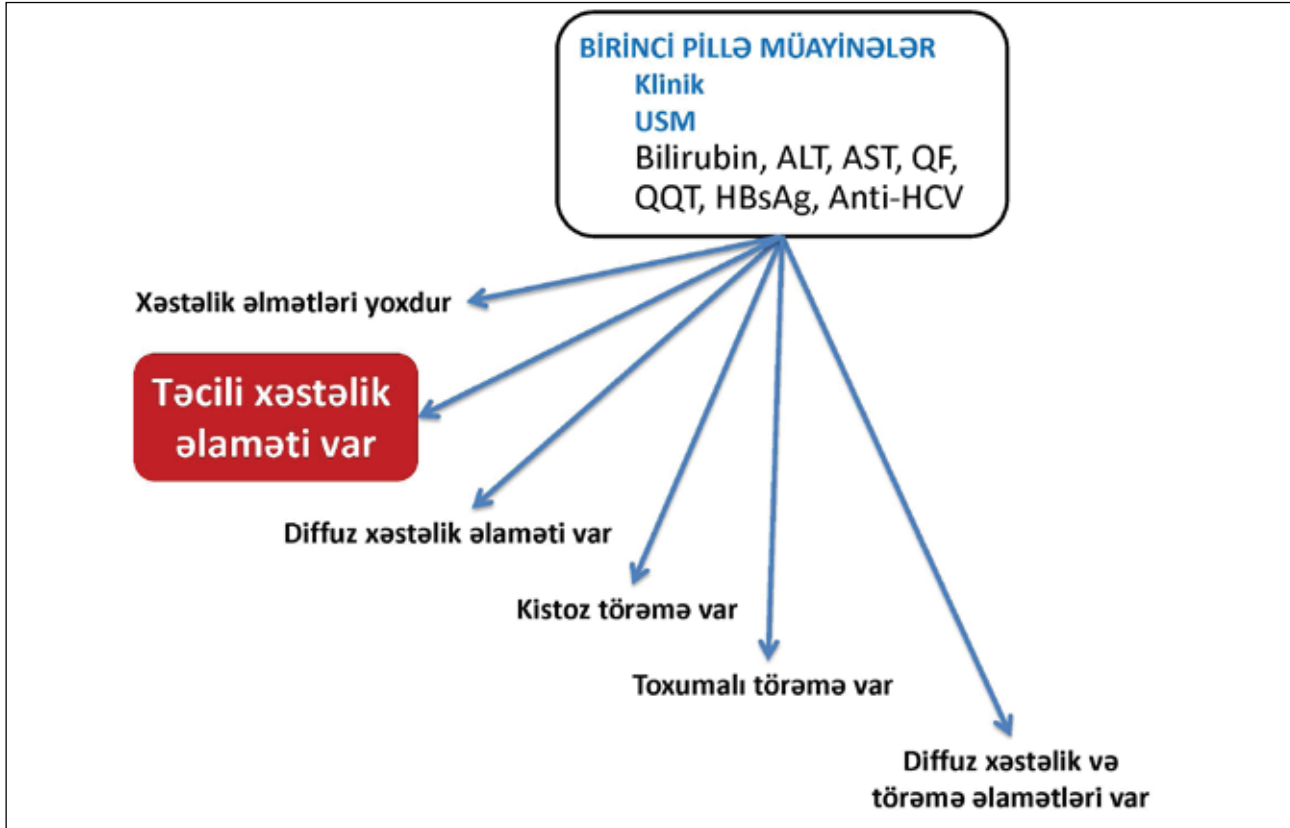
### Dəqiqləşdirmə

#### *Birinci pillə müayinələr*

- Bu mərhələdə məqsəd təcili cərrahi xəstəliyin, qaraciyərdə diffuz və ya lokal (törəmə) xəstəliyin olub-olmadığını və törəmə varsa kistik yoxsa toxumalı olduğunu araşdırmaqdır.
- Bu məqsədlə aşağıdakı ilkin müayinələr edilir:
  - » Klinik müayinə
  - » USM
  - » Qaraciyər testləri : ALT, AST, QGT, QF, bilirubin, albumin, PZ (İNR))
  - » Virus markerləri: HbsAg, anti-HCV, anti-D
  - » Hemoqram
- Bu müayinələrdən aşağıdakı bir neçə nəticə ortaya çıxa bilər (Şəkil 1):
  - » *Birinci nəticə* - qaraciyərin təcili xəstəliyi təyin edilir: kəskin qaraciyər yetməzliyi, kəskin hepatit, qaraciyər absesi, qaraciyər törəməsinin partlaması və qanaxma və s. Belə halda uyğun müayinə və müalicələr seçilir.
  - » *İkinci nəticə* - qaraciyərdə diffuz xəstəlik aşkar olunur. Belə vəziyyətlərdə uyğun müayinələrlə diffuz xəstəliyin təbiəti araşdırılır.
  - » *Üçüncü nəticə* - qaraciyərdə törəmə tapılır və ultrasəs müayinəsi ilə törəmənin kistik, toxumalı (solid) və ya qarışıq olduğu müəyyənləşdirilir. Belə halda növbəti müayinələrlə kistik və ya toxumalı törəmənin təbiəti

dəqiqləşdirilir.

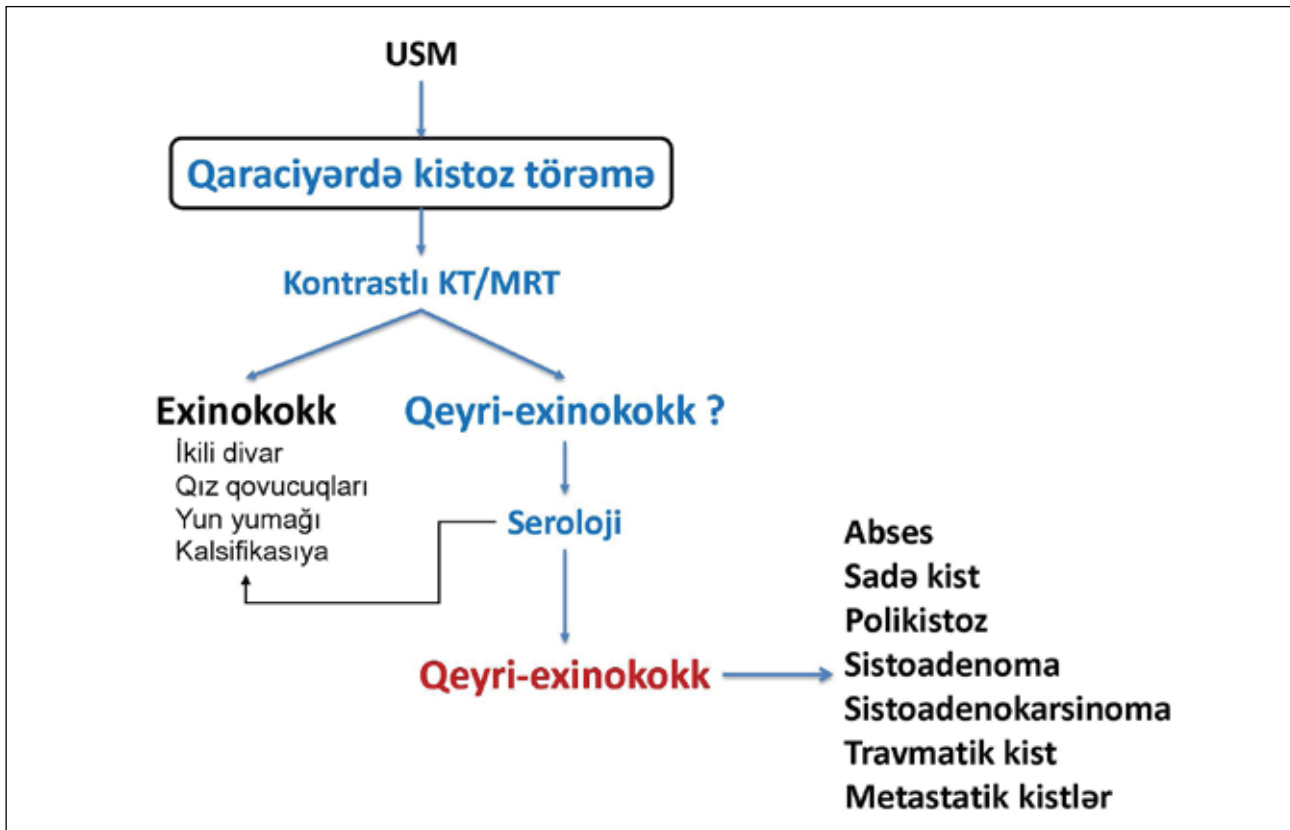
- » *Dördüncü nəticə* - ilkin müayinələrdə qaraciyərdə üzvi və laborator dəyişiklik tapılmır. Belə halda adətən əlavə müayinələrə ehtiyac qalmır (*Şəkil 1*).



*Şəkil 1. İlkin müayinələrin nəticələri*

### Kistoz törəmələrin dəqiqləşdirilməsi

- **Kistik törəmələrin** xarakterik əlamətləri aşağıdakılardır:
  - » USM-də anexoik və ya hipoexoik
  - » Dopplərdə axın görünmür
  - » Kontrast tutmur
  - » T1-də hipointens, T2-də parlaq görünmə.
- Ölkəmizin endemik bölgə olduğunu nəzərə alaraq ilk mərhələdə kist tapılırsa növbəti məsələ kistin exinokokk olub-olmadığını müəyyənləşdirməkdir. Bu məqsədlə kontrastlı müayinə, xüsusən də kontrastlı KT və ya MRT və gərəkersə seroloji müayinə aparılır (exinokokk İg) aparılır.
- Kontrastlı müayinələrin 3-4 fazalı yerinə yetirilməsi məsləhətdir (nativ, arterial faza, portal venoz faza və hepatik faza).
- Bu müayinələrlə exinokokk təsdiq edildirsə uyğun müalicələr edilir. Exinokokk təsdiq edilmirsə əlavə müayinələrlə kistin xarakteri dəqiqləşdirilir (*Şəkil 2*).



Şəkil 2. Kistoz törəmələrin differensial diaqnostikası

### • Exinokokk kisti

- » Ən səciyyəvi əlamət içərisində xitin qatı və/və ya qız qovucuqlarının görünməsidir. USM və tomoqrafiyalarda bunlar ikiqatlı divar, “arı pətəyi”, “yun yumağı” şəkilində görünür.
- » İncə divarlı və xitin qatı USM və KT-də görünməyən kistlər (I tip) anadangəlmə kistlərə çox bənzəyir. Bunları ayırmaq üçün MRT daha yararlıdır, çünki, MRT-də kistin içərisi daha yaxşı göründüyü üçün incə xitin qatı ortaya çıxır.
- » Differensiasiyası çətin olan kistlərdə seroloji və immunoloji müayinələr də aparıla bilər.

### • Absess

- » Yüksək hərarət, ağrı, leykositoz kimi septik əlamətlər kistsəkilli törəmənin abses və ya absesləşmiş kist olduğunu göstərir.
- » Kistdə hava-maye səviyyəsi xarakterik görüntü əlamətidir.

### • Anadangəlmə kistlər

- » İncə, düzgün divarın, möhtəviyyatın az sıxlıqlı və homogen olması anadangəlmə kistlər üçün xarakterikdir.
- » Bu tipli kistin bir neçə ədəd olması və böyrəklərdə, sümüklərdə də müşahidə edilməsi polikistik xəstəliyi göstərir.
- » Çoxlu, kiçik (<5 sm) kistlər, xolangit əlamətləri Karoli xəstəliyinə

şübhə yaradır. Xolangioqrafiyada intrahepatik öd yollarında kistsəkilli genişlənmələr diaqnozu dəqiqləşdirir.

- **Neoplastik kistlər**

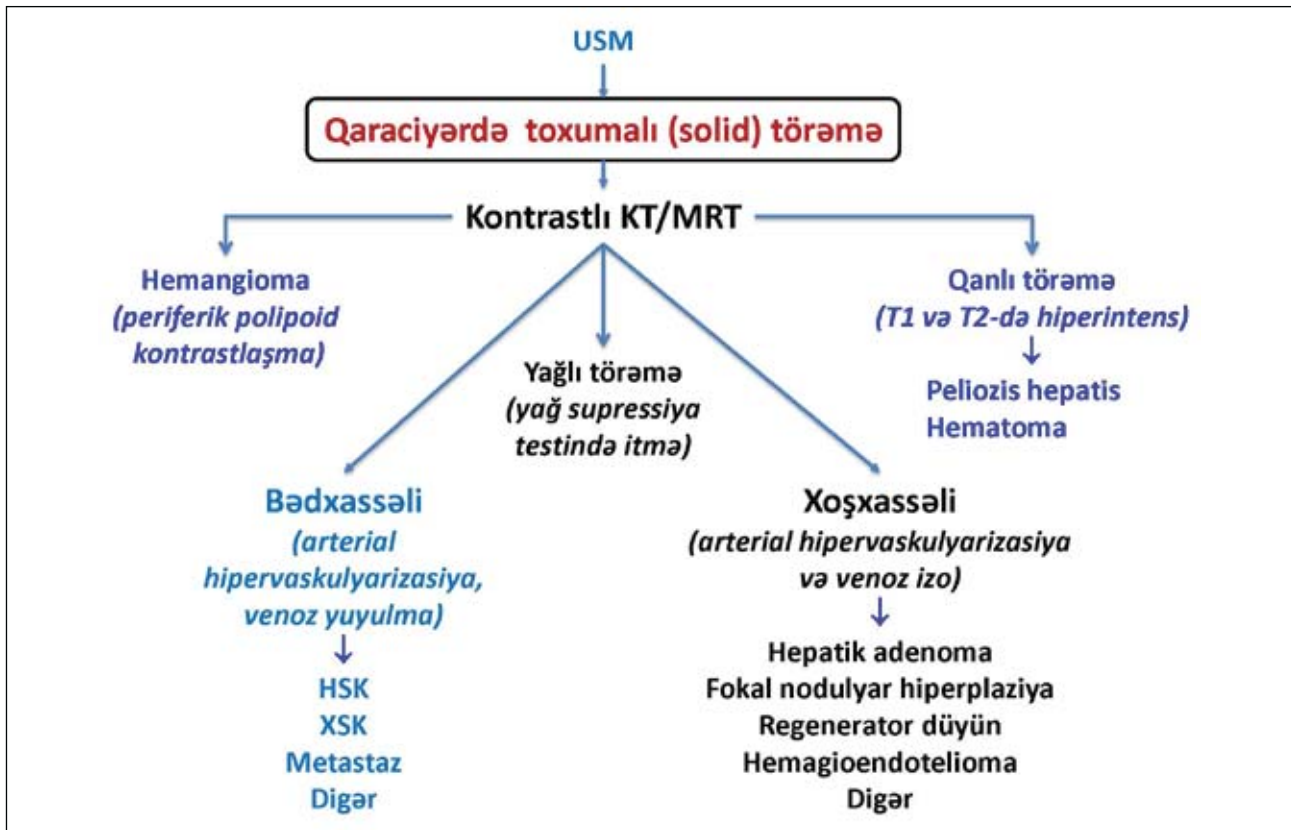
- » Neoplastik kistlərdə qalın, kələkötür divar və divardan kist mənfəzinə doğru papillamatoz toxuma və arakəsmələr görünür.
- » Bir-birinə yaxın və möhtəviyyatlarındakı sıxlığının müxtəlif olması da neoplastik kistlər üçün xarakterikdir.
- » Bəzən çoxkameralı və arakəsmələri olan sistoadenomaları III tip exinokokk kistlərindən fərqləndirmək çətin olur. Exinokokkdan fərqli olaraq sistoadenomalarda arakəsmələri kontrast tutur, seroloji reaksiyalar neqativ olur və kist mayesində CA-19-9 səviyyəsi yüksək olur.
- » Arakəsməli və çoxkameralı kistlərin neoplasik olma ehtimalının yüksək olduğunu (25-45%) nəzərə alaraq bu tipli kistləri əməliyyat etmək tövsiyə edilir.
- » Neoplastik kistlərin dəqiq diaqnozu patohistoloji müayinədə qoyulur.

- **Travmatik kistlər**

- » Travmatik kistləri anadangəlmə kistlərdən fərqləndirmək çətindir.
- » Anamnezdə travma və möhtəviyyat sıxlığının yüksək olması travmatik kistə şübhə yaradır.
- » Diaqnoz əməliyyat vaxtı içində öd və qan tapılması ilə, patoloji müayinədə isə divarında epitel qatının olmaması ilə qoyulur.

### Toxumalı törəmələrin diaqnostikası

- İlk pillə müayinələrdə toxumalı törəmə tapılan hallarda növbəti məsələ törəmənin bəd xassəli və xoşxassəli olduğunu müəyyənləşdirməkdir.
- Bu məqsədlə də kontrastlı müayinə, xüsusən də kontrastlı KT və ya MRT aparılır. Kontrastlı müayinələrin 3-4 fazalı yerinə yetirilməsi məsləhətdir (nativ, arterial faza, portal venoz faza və hepatik faza).
- Bu nəticələrinə görə qaraciyərdəki toxumalı törəmələri bəzi diaqnostik qruplara ayırmaq olar: *hemangioma*, *bədxassəli*, *yağlı*, *qanlı*, *xoşxassəli* və dəqiqləşməmiş törəmələr (**Şəkil 3**).
- **Hemangioma**
  - » Zəif klinik əlamətləri olan və QcFT-də ciddi dəyişikliyi olmayan xəstələrdə törəmə Dopplərdə hipo-, avaskulyar, kənarları paycılıq, T1-də hipointens, T2-də parlaq görünərsə və ya arterial fazada periferiyası polipsəkilli kontrastlaşarsa hemangioma diaqnozu dəqiqləşir.
- **Bədxassəli törəmələr**
  - » Bədxassəli törəmələri ən xarakterik əlaməti arterial fazada kontrastlaşma, venoz fazada kontrastın yuyulmasıdır. Bu əlamət bədxassəli törəmələri bəzi xoşxassəli şişlərdən (regenerator düyün, FNH, adenoma, və s) fərqləndirə bilər. Bədxassəli törəmələrin ikinci vacib görüntüləmə əlaməti PET-də flordeoksiqlukoza toplanmasıdır. Şişin birincili bədxassəli və ya



Şəkil 3. Toxumalı törəmələrin diaqnostikası

metastatik şiş olduğunu bilmək üçün klinik və laborator məlumatlarla təkrar gözdən keçirilməlidir. Qaraciyər sirrozunda metastazlar nadirdir, normal parenximada isə, çoxsaylı birincili xərçəng az rast gəlir. Alfa-fetoprotein (AFP) yüksəlməsi hepatosellulyar xərçəng, karsinoemrionik antigenin (CEA) artması kolorektal xərçəng üçün xarakterikdir. Anamnezdə bədxassəli şişi olanlarda metastatik şiş olma ehtimalı daha yüksəkdir. Metastatik şişlərdə ilkin ocağın müəyyənləşdirilməsi vacib məsələdir.

- **Yağlı törəmələr**
  - » **Yağlı törəmələr** üçün xarakterik əlamətlərə USM-də hiperexoik, KT-də hipodens, həm T1 həm də T2-də hiperintens görünmə və yağ supressiya testində siqnalın itməsi aiddir. Yağlı törəmələrə lipoma, angiomiolipoma, lokal yağlanma, siderotik adenoma və bəzi HSX-lar aiddir. Metastatik törəmələrin əksəriyyətində yağ olmur və yağ supressiya testində görüntü dəyişmir. Bu əlamətə görə metastatik törəmələri inkar etmək olar. Yağlı törəmələr arasında lipomalar adətən kontrast tutmurlar.
- **Qanlı törəmələr**
  - » Qanlı törəmələr üçün xarakterik əlamətlərə T1 və T2-də hiperintens görünmə aiddir. Yağlı törəmələrdən fərqli olaraq qanlı törəmələrdə yağ supressiya testində siqnal itmir. Qanlı törəmələrə pelioz, hematomalar,

geniş sinusoidli adenomalar və angiomiolipomalar aiddir.

- **Fokal nodulyar hiperplaziya**

- » Əksər hallarda asimptomatikdir və laborator əlaməti yoxdur
- » Xarakterik görüntü əlamətləri: hipervaskulyar törəmədir, arterial fazada hipervaskulyar, venoz və parenximatoz fazalarda izo- və ya zəif hiper görünürlər, ulduzşəkilli və ya çarxşəkilli mərkəzi arteriya (ən xarakterik əlamət), mərkəzi çapığı olur (70%).

- **Hepatik adenoma**

- » Anemiya, ağrı, kontraseptiv hormon qəbul edən qadınlar, normal qaraciyər fonunda kütlə.
  - » MRT T1-də hiperintens (yağ, qanaxma, geniş sinusoid), heterogen və psevdokapsullu görünmə.
  - » Kontrastlı müayinələrdə arterial fazada hipervaskulyar görünür , venoz yuyulma adətən olmur.
  - » Normal hepatositlər tərəfindən tutulan və biliar sistemdən ifraz edilən kontrastlı müayinələrin hepatosit fazasında (20-60 dəq sonra) hipo- (qara) görünürlər.
- Müayinələr diaqnozu dəqiqləşdirə bilmirsə dəridən keçən və ya laparoskopik biopsiya zərurəti yaranır.

### *Ağırlıq dərəcəsinin təyini*

- Törəmələrin yayılma dərəcəsinə təyin etmək üçün tomoqrafiya əksər hallarda yetərli ola bilər. Uzaq metastazların təyini üçün KT və ya PET-KT istifadə edilə bilər.
- Bəzi törəmələrin, xüsusən hepatosellular karsinomanın (HSK) ağırlıq dərəcəsinə təyin etmək üçün qaraciyərin funksional vəziyyətini və orqanizmin vəziyyətini də qiymətləndirmək lazım gəlir.



# SİNDROMLAR

## PORTAL HİPERTENZIYA

### Tərif

- Portal təzyiq dedikdə, qarın venasındakı qanın damar divarına etdiyi təzyiq nəzərdə tutulur və bu təzyiq qanın splanxnik venalardan qaraciyərə və aşağı boş venaya axmasını təmin edən əsas qüvvədir.
- Qarın venadakı təzyiqin 10 mm Hg st.-dan çox və ya qarın venası ilə boş vena arasındakı təzyiqlər fərqi 5 mm Hg st.-dan çox olması portal hipertenziya kimi qəbul olunur. Təzyiqlər fərqi 12 mm Hg st.-dan yüksək olduqda isə, varikoz qanaxma riski yaranır.

### Diagnostik əlamətlər

- Assit, splenomeqaliya, damar genişlənməsi
- Ağırlaşma əlamətləri – qanaxma, hepatorenal sindrom və s.
- Damar genişlənməsi- varikoz və ya portal təzyiqin artması

### Təsnifatı

Mexanizminə görə	<ul style="list-style-type: none"><li>• Portal axına müqavimətin artması</li><li>• Portal hipervolemiya</li></ul>
Səbəbinə görə	<ul style="list-style-type: none"><li>• Sirrotik</li><li>• Qeyri-sirrotik</li></ul>
Səbəbin yerinə görə	<ul style="list-style-type: none"><li>• Qaraciyərüstü (ürək yetməzliyi)</li><li>• Qaraciyərdaxili (sirroz)</li><li>• Qaraciyəraltı (portal vena trombozu)</li></ul>
Ağırlıq dərəcəsinə görə	<ul style="list-style-type: none"><li>• Yüngül dərəcə - splenomeqaliya və varikoz</li><li>• Orta dərəcə - assit</li><li>• Ağır dərəcə - ağırlaşmalar var: gərgin assit, varikoz qanaxma, ensefalopatiya, hepatorenal sindrom</li></ul>
Portal təzyiqin dərəcəsinə görə	<ul style="list-style-type: none"><li>• I dərəcə - porto-kaval qradient 5-8 mm Hg st</li><li>• II dərəcə - porto-kaval qradient 8-12 mm Hg st</li><li>• III dərəcə - porto-kaval qradient 12 mm Hg st-dan çox</li></ul>

### Patogenezi

- Hidrodinamikanın qanunlarının (Om, Pauzel və Laplas qanunları) portal hemodinamikaya tətbiqindən iki mühüm nəticə ortaya çıxır:
  - » Birincisi, portal sistemdə təzyiq iki faktordan asılıdır: damarların radiusu və sistemə gələn qanın miqdarı. Yəni, qapı venasında təzyiqin artmasında iki amil əsas rol oynayır: **müqavimətin** artması və gələn qanın artması, **yəni portal hipervolemiya**.
  - » İkinci nəticə isə, varikoz qanaxmanın mexanizmidir: portal təzyiqin artması ilk növbədə böyük diamterli və nazik divarlı varislərdən qanaxmaya səbəb olur.

### Etiologiyası

- Portal təzyiqi artıran xəstəliklər patogenetik baxımdan iki qrupa ayrılır: müqaviməti artıranlar və portal hipervolemiya törədənələr (**Cədvəl 1**).
- Yerinə görə bu xəstəliklər qaraciyərüstü, qaraciyərdaxili və qaraciyərəlti ola bilər.
- Portal hipertenziyanın ən çox rast gələn səbəbi sirrozdur, portal hipertenziya sirrozun ən xarakterik əlamətidir və belə xəstələrin 60-70%-ində müşahidə edilir.
- Sirrozun portal hipertenziya törətməsində üç əsas mexanizm rol oynayır: *sinusoidlərin üzvü azalması, sinusoidlərin funksional spazmı və portal qangəlimin artması*.
- Qaraciyərəlti səbəblər arasında ən çox rast gələn portal vena trombozu və venaətrafı şişlərdir (qapı, mədə, MAV, öd kisəsi, xoledox şişləri, limfomalar).
- Qaraciyərüstü mexanizmlər aşağı boş vena səviyyəsində qan axınına çətinləşdirərək portal hipertenziyaya səbəb olurlar. Aşağı boş venada membran, tromb, zirehli perikardit, sağ ürək yetməzliyi bunlara aiddir.

#### *Müqaviməti artıran səbəblər*

Qaraciyərəlti

Portal tromboz

Portal kavernoza transformasiya

Dalaq venası trombozu

Portal vena sıxılması (şiş, düyün, x.r.pankreatit və s)

Qaraciyərdaxili

Şistostoma

Sarkoidoz

Mielofibroz

Anadangəlmə hepatik fibroz

Hepatoportal fibroz

Hepatotoksinlər (arsen, azatioprin, vinilxlorid və s)
Erkən biliar sirroz
Erkən skleroz xolangit
Sinusoidal
Sirroz
Metotraksat
Alkoqol hepatiti
Hipervitaminoz A
Nodulyar regenerativ hiperplaziya
Venookluziv xəstəliklər
Baddi-Kiari sindromu
Qaraciyərüstü
ABV membranı
Zirehli perikardit
Sağ ürək yetməzliyi
<i>Portal həcmi artıran səbəblər</i>
Arterio-venoz fistul
Sirroz (portal arterializasiya)
Splenomeqaliya

### Gedişi və ağırlaşmaları

- Portal venalarda təzyiqin artması nəticəsində aşağıdakı patologiyalar meydana çıxır.
  - » assit
  - » varikoz və qanaxma
  - » ensefalopatiya
  - » splenomeqaliya
  - » hepatorenal sindrom
  - » porto-hipertenziv gastro-enteropatiya
- Qeyd etmək lazımdır ki, PH aradan qalxdıqda bu patologiyaların əksəriyyəti geriyyə inkişaf edə bilər.
- Hepatosellulyar funksiya saxlanılan hallarda (məs. qaraciyərəlti PH, anadangəlmə hepatik fibroz) ensefalopatiya və assit dərinləşmir.
- Hepatosellulyar funksiya pozulan xəstələrdə (məs. sirroz) bu ağırlaşmalar nəinki dərinləşir, həm də yeni patologiyalar (hepato-renal sindrom, hepato-pulmonal sindrom, hormonal disfunksiya və s.) meydana çıxır.

## Klinikası

- Asimptomatik ola bilər
- Simptomları: assit, damar genişlənməsi, splenomeqaliya və ensefalopatiya
- Ağırlaşma əlamətləri: varikoz qanaxma, hepatorenal sindrom və s.

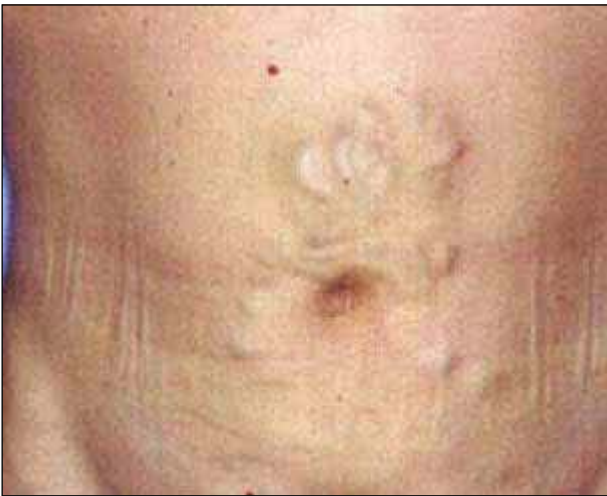## Diagnostikası

### Şübhə

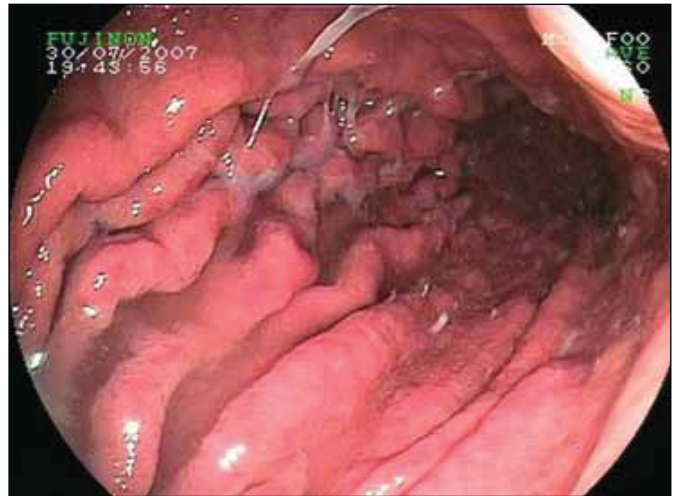
- Xronik qaraciyər xəstəliyi əlamətləri (teleangioektaziya, palmar eritema, hepatomeqaliya, palpator sərt qaraciyər), assit, mədə-bağırsaq qanaxması və splenomeqaliya PH-a şübhə yaradan göstəricilərdir.

### Dəqiqləşdirmə

- PH-ı təsdiqləyən iki əlamət:
  - » varikoz genişlənmə
  - » portal təzyiqin artması
- Göbəkətrafi varikozlar (**Şəkil 1**) adi müayinə ilə, qida borusu varikozları endoskopik müayinə ilə (**Şəkil 2**), portal vena genişlənməsi Doppler USM, KT və ya MR-angiografiya ilə müəyyən edilir.



**Şəkil 1. Göbəkətrafi varikozlar (caput medusae)**



**Şəkil 2. Qida borusu varikozları (üst endoskopiya)**

- PH-ın ikinci xarakterik əlaməti sayılan təzyiq artmasını təyin etməyə həmişə ehtiyac qalmır. Təzyiqi ölçmək üçün iki yol mövcuddur – birbaşa və dolaylı.
  - » Birbaşa üsul yalnız əməliyyat vaxtı tətbiq edilir və portal venaya müdaxilə edilərək təzyiq ölçülür.
  - » Dolaylı üsul qapı venası ilə aşağı boş vena arasındakı təzyiqlər fərqi təyin etməyə əsaslanır. Təzyiqlər fərqi 5 mm Hg st-dan çox olması portal hipertenziyanı göstərir

### Ağırliq dərəcəsinin təyini

- PH-nın ağırlıq dərəcəsini klinik və ya manometrik üsullarla təyin etmək olar.
- Klinik olaraq varikoz və splenomeqaliya varsa yüngül dərəcə, assitin varlığı orta dərəcə kimi, varikoz qanaxma, refrakter assit, hepatorenal sindrom kimi ağırlaşmaların olması isə ağır dərəcə kimi qiymətləndirilir
- Manometriya üçün vidaci və yuxarı boş venadan qaraciyər venalarına daxil olunur, uc təzyiqlər və kava təzyiqləri ölçülür, qapı təzyiqi ilə kava təzyiqlər fərqi hesablanır. TİPS metodunun istifadəsi ilə son illər bu üsul geniş tətbiq edilməyə başlamışdır.

### *Səbəbin təyini*

- PH-ı olan bütün xəstələrdə ilk növbədə Qc-in funksional (QcFT) və morfoloji (Qc biopsiyası) vəziyyətini dəqiqləşdirmək lazımdır. İlk növbədə sirrozun olub-olmadığını yoxlamaq vacibdir.
- Qaraciyər patologiyası tapılmayan hallarda digər səbəbləri, xüsusən ürəyin funksional vəziyyətini (EXO kardioqrafiya) dəqiqləşdirmək vacibdir.
- Əksər hallarda klinik və görüntüləmə müayinələri PH-ın yeri və səbəbini təyin etməyə imkan verir.

### *Müalicəsi*

- PH-nın müalicəsində prinsiplər:
  - » səbəbin aradan qaldırılması (sirrozda Qc transplantasiyası, birincili splenomeqaliyada splenektomiya, arterio-portal fistulda fistulektomiya və s.)
  - » ağırlaşmaların profilaktikası və müalicəsi üçün PH-ı azaltmaq
  - » ağırlaşmaların spesifik müalicəsi

### *Portal təzyiqi azaltma*

- Portal təzyiqi azaltmaq üçün iki qrup tədbirlər var:
  - » müqaviməti azaltmaq (porto-kaval yanyollar)
  - » portal sistemə qan gəlimini azaltmaq (medikamentoz və digər)

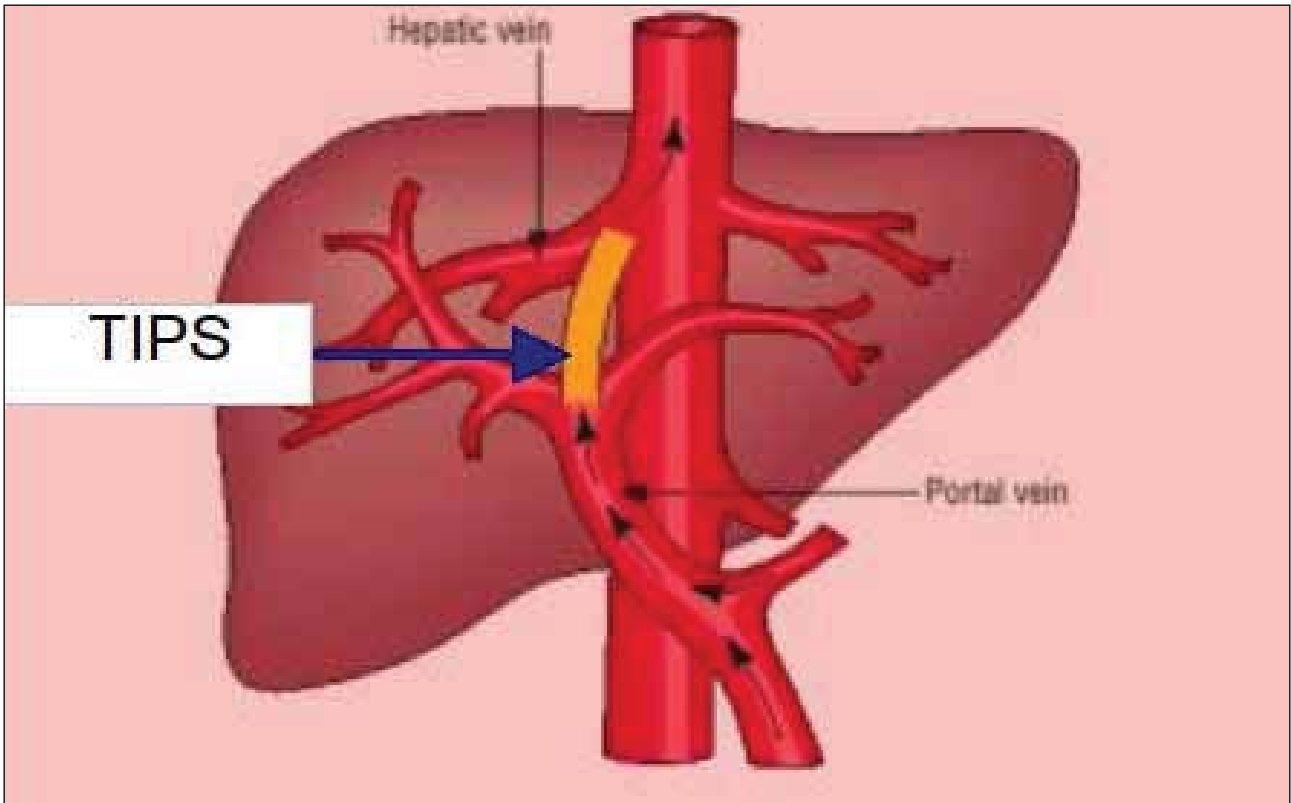
### *Medikamentoz tədbirlər*

- Somatostatin, vasopressin analoqları və beta-adrenoblokatorlar splanik vazokonstruksiya törədərək portal sistemə gələn qanı azaldırlar.
- Somatostatin və vasopressin analoqları varikoz qanaxmalarda qanaxmanı müvəqqəti dayandırmaq üçün istifadə edilir.
- Beta blokatorlar qanaxmanın uzunmüddətli profilaktikası üçün tətbiq edilir.

### *Porto-kaval şunt və ya yanyol (PKYY)*

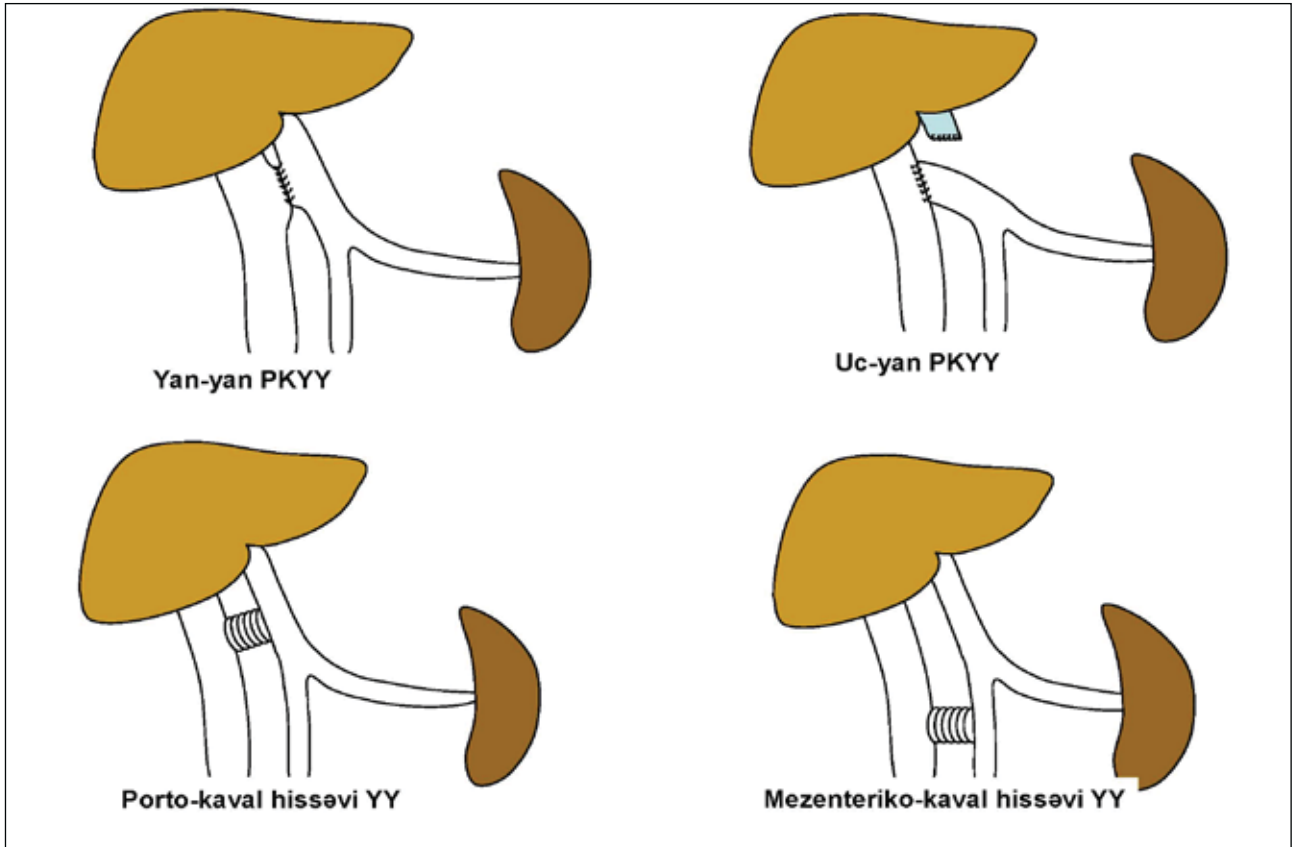
- Porto-kaval şunt və ya yanyol (PKYY) mahiyyətə portal sistemlə aşağı boş vena və ya şaxələri arasında anastomoz yaratmaqdır. Nəticədə qan yüksək təzyiqli qapı sistemindən aşağı təzyiqli boş venaya axır, portal sistemdə təzyiq aşağı düşür.
- Bu əməliyyatlar PH-ı azaltmaq üçün ən effektiv tədbir sayılır.

- PKYY nəticəsində portal qanın bir hissəsi (bəzən əksəriyyəti) qaraciyərdən yan keçdiyi üçün iki ciddi problem törədir: qaraciyərin trofikası pozulur və hepatosellulyar yetməzlik dərinləşir, ensefalopatiya artır.
- PKYY – əməliyyatları digər tədbirlər effektiv olmadıqda və Qc funksiyası saxlanılan hallarda istifadə olunur.
- PKYY-nin iki növü var: intrahepatik və ekstrahepatik.
- *Qaraciyərdaxili porto-kaval yanyol (TIPS - trasnyuququlyar intrahepatik porto-sistemik yanyol)* endovaskulyar üsulla aparılır, qaraciyər venaları ilə qarın venası arasında stend yerləşdirilir. PH ağırlaşmalarında geniş tətbiq edilən müdaxilələrdəndir (**Şəkil 3**).

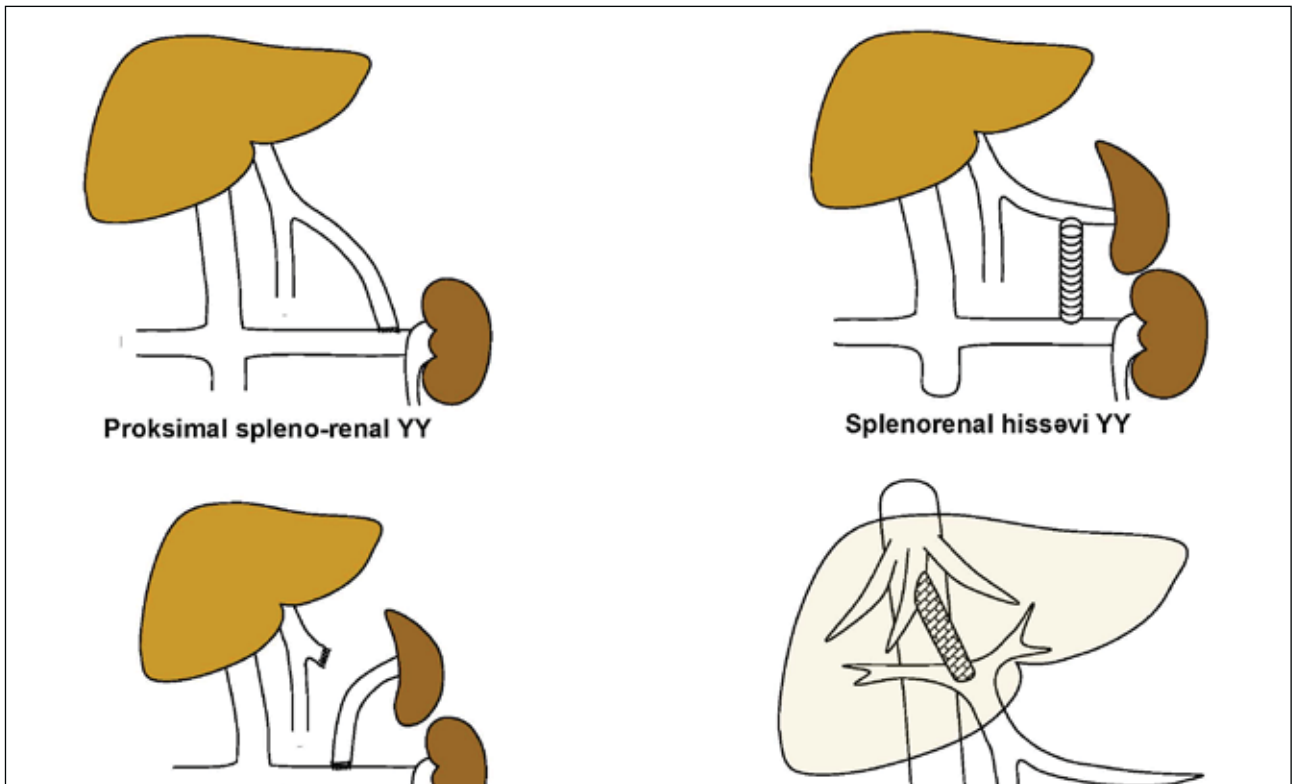


*Şəkil 3. Qaraciyərdaxili porto-kaval yanyol  
(TIPS - trasnyuququlyar intrahepatik porto-sistemik yanyol)*

- *Ekstrahepatik PKYY-lar cərrahi yolla* yaradılır və portal axını nə dərəcədə dəyişdirdiyinə görə bunları 3 qrupda cəmləşdirmək olar: ümumi, *sektiv və hissəvi*
  - » *Ümumi (total) yanyol* əməliyyatları həm çöz, həm də dalaq venasından gələn qanın əksər hissəsini aşağı boş venaya yönəldirlər. Bu üsulla ensefalopatiya dərinləşir, qaraciyər atrofikləşir.
  - » *Hissəvi yanyollar* kiçik diametrlili ümumi şuntlardır və portal vena və ya böyük şaxələri (çöz və ya dalaq venaları) ilə aşağı boş vena və ya şaxələri (adətən böyrək venası) arasında kiçik diametrlili (8 mm) damar protezləri yerləşdirilir (**Şəkil 4**).



*Şəkil 4. Total və hissəli yan yollar*



*Şəkil 5. Selektiv yan yollar*

- » *Selektiv yanyol* əməliyyatlarında qapı venoz sisteminin iki bölgəsi - dalaq və çöz hövzələri arasında əlaqə kəsilir, dalaq hövzəsinin qanı aşağı boş venaya yönəldilir, bağırsaq qanı isə, təbii yolu ilə qaraciyərə gedir. Nəticədə, *bir tərəfdən* qastro-ezofaqo-splenik bölgədə təzyiq düşdüyü üçün qanaxma, qastropatiya və splenomeqaliya kimi *ağırlaşmalar aradan qalxır*. Digər tərəfdən isə, toksik olan mezenterik qan Qc-ə getdiyi üçün hepatosellulyar funksiya pozulmur, *ensefalopatiya çox az rast gəlir*, retrograd axın baş vermir, *hepatosellulyar yetməzlik dərinləşmir* və *dalaq saxlanılır (Şəkil 5)*.
- Portal təzyiqi azaltmaq üçün məlum olan splenektomiya, hissəvi dalaq embolizasiyası hazırda geniş istifadə edilmir.

### *Səbəbi ardan qaldırma*

Qc transplantasiyası  
 Portal trombektomiya  
 Splenektomiya  
 Membranektomiya  
 Kardio-korreksiya  
 Arterio-venoz fistulun ləğvi  
 Digər

### *Portal təzyiqi azaltma*

Müqaviməti azaltma  
 Qaraciyərdaxili ortokaval yanyol (TİPS)  
 Qaraciyərxarici porto-kaval yanyollar  
 Portal qangəlimi azaltma  
 Splanxnik vazokonstrukturlar  
 Somatostatin (oktreotid)  
 Vazopressin (glipressin)  
 β-adrenoblokatorlar  
 Diuretiklər  
 Splenektomiya  
 Hissəvi dalaq embolizasiyası  
 Dalaq arteriyası stentlənməsi

### *Ağırlaşmaların müalicəsi*

Endoskopik liqasiya  
 Endoskopik skleroterapiya



Zondla tamponada
Ezofageal stent
Devaskulyarizasiya
Varikozlara tikiş
Diuretik
Laktuloza, laktibiol
Ornitin-asetat

## VARİKOZ VƏ QANAXMA

### Tərif

- Portal təzyiqin artması nəticəsində porto-kaval kollateral damarlarda baş verən kompensator genişlənmələr varikoz adlanır.

### Diagnostik əlamətləri

- Anamnezində və hazırda xroniki qaraciyər xəstəliyi və portal hipertenziya
- Qanaxmanın yerli və ümumi əlamətləri
- Endoskopiyada varikoz və qanaxma

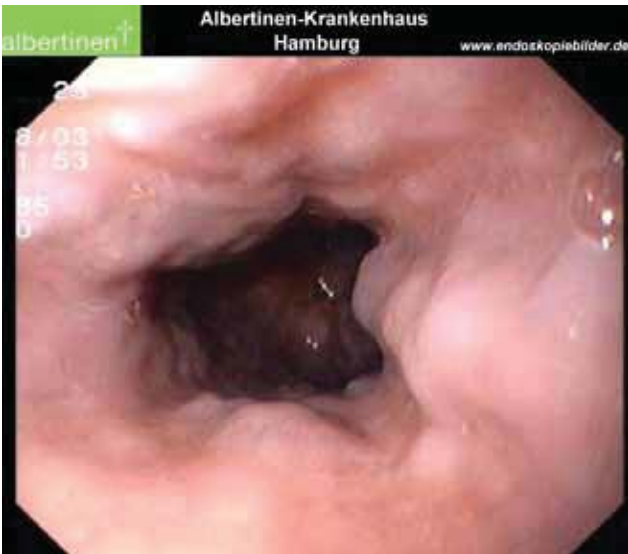### Təsnifatı

<b>Yerinə görə</b>	<ul style="list-style-type: none"> <li>• Qida borusu varikozları</li> <li>• Qastroezofageal varikozlar</li> <li>• Mədə varikozları</li> <li>• Hemorroidlər</li> <li>• Göbək ətrafı varikozlar</li> <li>• Retroperitoneal kollateral varikozları</li> </ul>
<b>Ölçülərinə görə</b>	<ul style="list-style-type: none"> <li>• Ölçülərinə görə qida borusu varikozlarını 4 dərəcəyə ayırırlar:               <ul style="list-style-type: none"> <li>» I dərəcə – selikaltı qatda geniş vena, qabarmır (Şəkil 1)</li> <li>» II dərəcə – mənfiyə doğru qabarmış venalar, mənfiyə tutmur (Şəkil 2)</li> <li>» III dərəcə – qabarmış venalar mənfiyə tama yaxın tutur (Şəkil 3)</li> <li>» IV dərəcə - qabarmış venalar mənfiyə tam tutur. (Şəkil 4)</li> </ul> </li> </ul>
<b>Qanaxma təhlükəsinə görə</b>	<ul style="list-style-type: none"> <li>• Az riskli – 1-2-ci dərəcəli varikozlar</li> <li>• Yüksək riskli – 3-4 dərəcəli varikozlar, üzərində qırmızı ləkələr, “varikoz balalaması”</li> </ul>

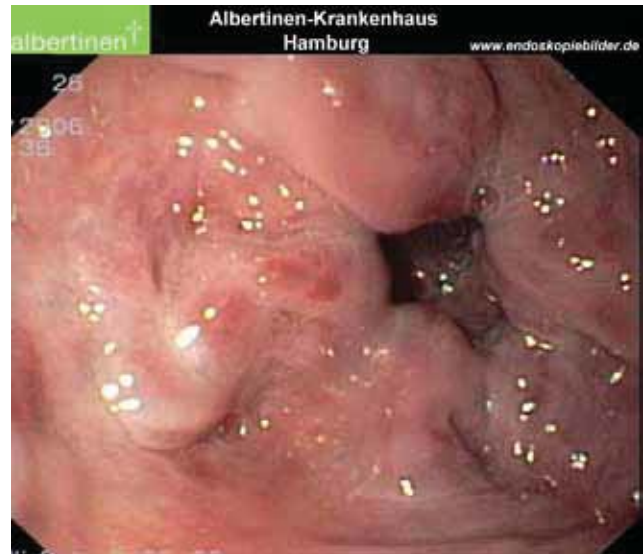
### Etiopatogenezi

- Porto-kaval təzyiq fərqi 8 mm Hg st. aşarsa venalarda və kollaterallarda genişlənmə başlayır, fərq 10 mm Hg st. olduqda genişlənmə bariz şəkil alır, 12 mm Hg st. aşdıqda isə, qanaxma təhlükəsi meydana gəlir.
- Kollateralların genişlənməsi və qanaxma ən çox gastroezofageal səviyyədə, sonra rektal, göbək ətrafı və retroperitoneal səviyyədə ortaya çıxır.

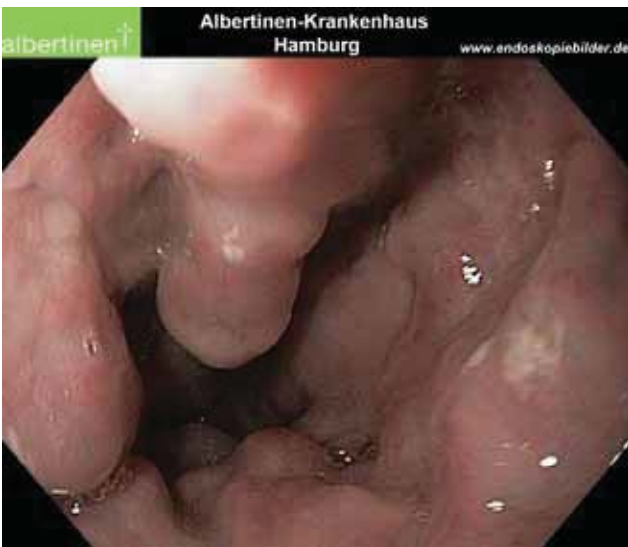- Varikozlardan qanaxmanın baş verməsi üçün yüksək risk amillərinə aşağıdakılar aid edilir:
  - » Böyük varikozlar (III-IV dərəcə)
  - » incə divarlı varikozlar (qırmızı ləkə, "varikoz balalaması")
  - » Child C mərhələsində sirroz
  - » porto-kaval qradient >12 mm Hg st.
  - » infeksiya
- Yüksək risk göstəriciləri olan varikozlarda birincili profilaktika lazım gəlir.
- Sirrotik xəstələrin təxminən 60%-ində varikoz baş verir və bunların da təxminən 30%-də 2 il ərzində qanaxma rast gəlir.



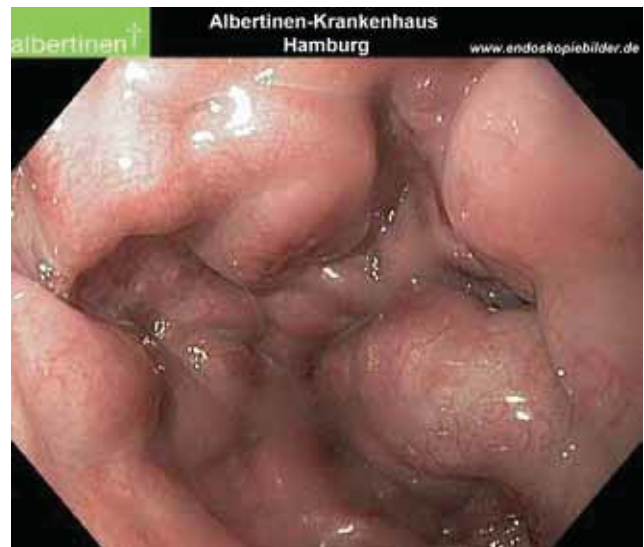*Şəkil 1. Qida borusu varikoz düyünləri 1 dərəcə*



*Şəkil 2. Qida borusu varikoz düyünləri 2-ci dərəcə*



*Şəkil 3. Qida borusu varikoz düyünləri 3-cü dərəcə*



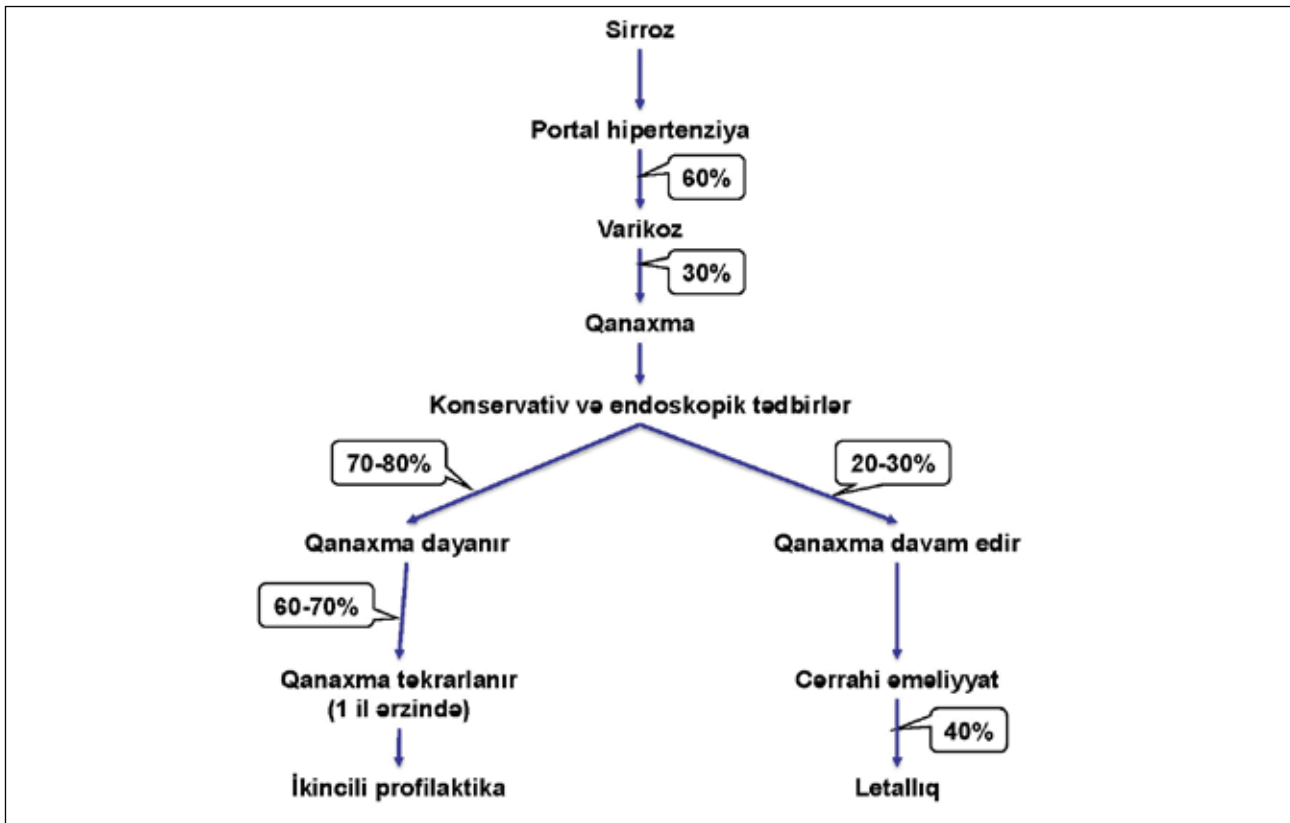
*Şəkil 4. Qida borusu varikoz düyünləri 4-cü dərəcə*

### Gedişi və ağırlaşmaları

- Birinci dəfə baş verən qanaxma adətən 70-80% hallarda öz-özünə və ya müalicə ilə dayanır. Lakin xəstələrin 60-70%-ində bir il ərzində təkrarlanma baş verir və ən çox ilk saat və ya günlərdə müşahidə edilir.
- Qanaxmalarda letallıq təxminən 20% təşkil edir, qanaxma təkrarladıqca letallıq da artır.
- Hipertenziyanın səbəbi aradan qaldırıldıqda varikoz genəlmələr geriyyə inkişaf edir (Şəkil 5).

### Ağırlaşmaları

- Davam edən qanaxma və şok
- Qaraciyər dekompensasiyası
- Hepatik ensefalopatiya
- İnfeksiyalar (spontan bakterial peritonit, pnevmoniya və s).
- Aspirasion pnevmoniya
- Digər



Şəkil 5. Qida borusu varikozlarının gedişi

### Klinikası

- Varikozlar qanaxma vermədikcə adətən klinik biruzə vermirlər.
- Varikozdan qanaxma yerli və sistemik əlamətlərlə biruzə verir:
  - » Yerli əlamətlər – qanqusma, melena, zondan qan gəlməsi
  - » Ümumi əlamətlər – anemiya, hipovolemiya, şok

## Diaqnostika

### Şübhə

- Mədə-bağırsaq qanaxması olan bütün xəstələrdə varikoz qanaxmadan şübhələnmək lazımdır
- Anamnezində və ya hazırda xroniki qaraciyər xəstəliyi əlamətləri varsa bu şübhəni daha da artırır.

### Dəqiqləşdirmə

- Diaqnozu dəqiqləşdirmək üçün təcili endoskopiya aparılır.
- Endoskopiya qanaxmanın yerini, səbəbini təyin edir.

### Ağırliq dərəcəsinin təyini

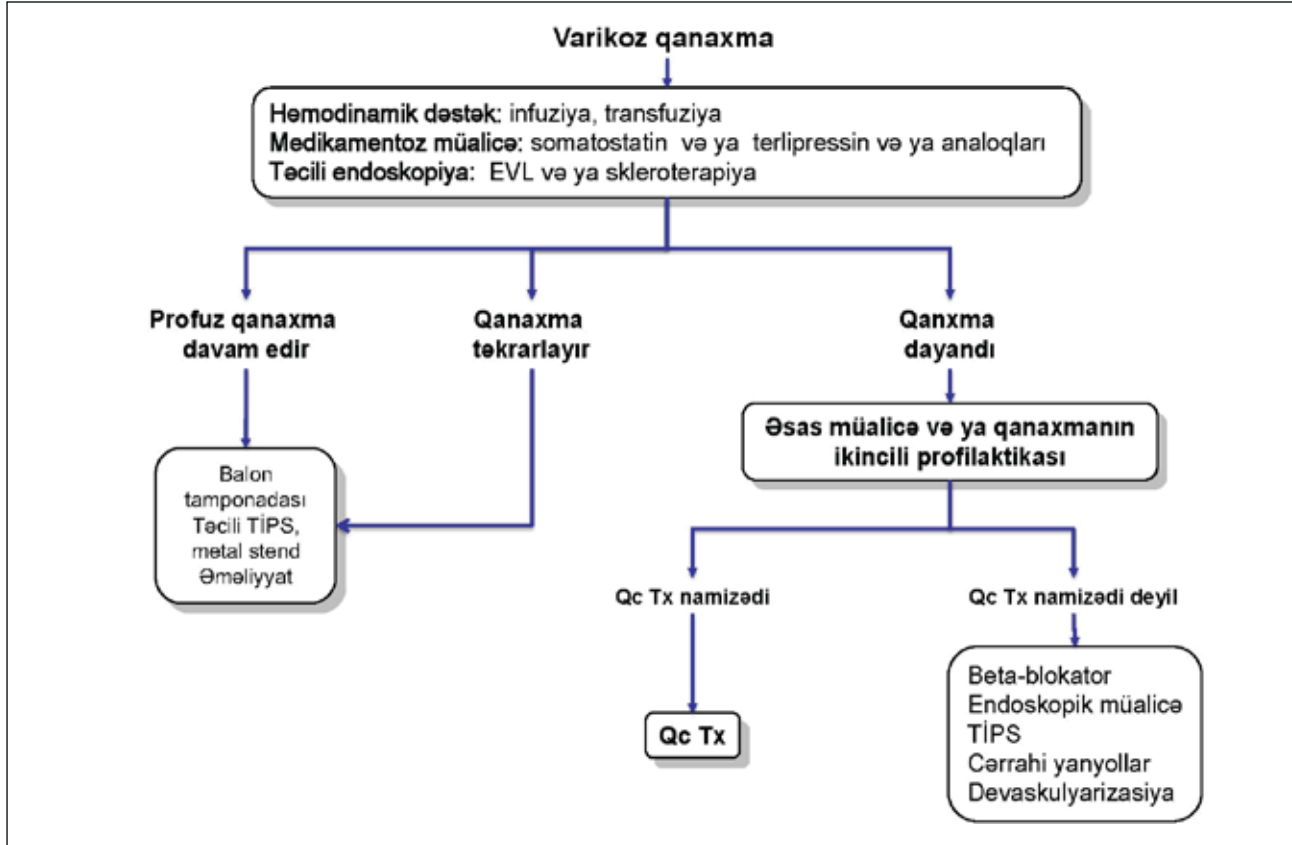
- Qanaxmanın ağırliq dərəcəsinin təyini üçün klinik, laborator və hemodinamik göstəricilər nəzərə alınır.
  - » Yüngül dərəcəli qanaxma – melena, qanqusma var
  - » Orta dərəcəli qanaxma – melena, qanqusma və anemiya var
  - » Ağır qanaxma – şok əlamətləri var

## Müalicəsi

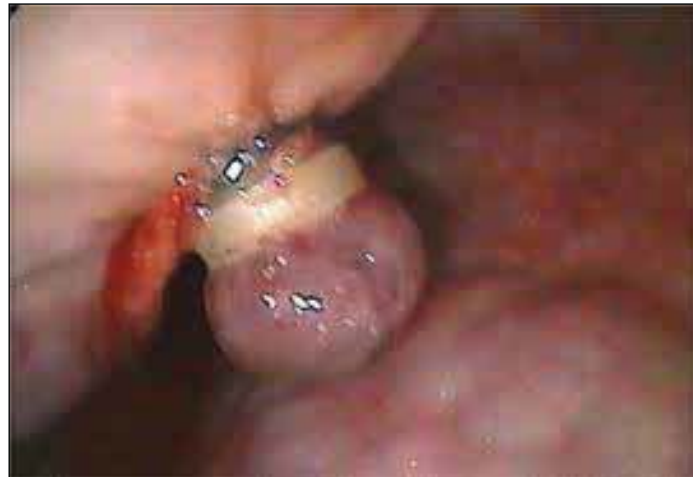- Varikoz qanaxmaların müalicə və profilaktika tədbirləri 3 prinsip üzərində qurulmuşdur (Şəkil 6):
  - » portal təzyiqi azaltma – dekompressiya (porto-kaval yanyollar, medikamentoz),
  - » varikozlarda qan axınını kəsmə – devaskulyarizasiya (transseksiya, kardio-fundal tikiş, Siqura əməliyyatı) (Şəkil 10)
  - » varikozlara birbaşa müdaxilə (varis liqasiyası, skleroterapiya, balon tamponadası).
- Varikoz qanaxmalarda müalicə taktikası iki mərhələli şəkildə aparılır: ilkin tədbirlər və həlledici müalicə.
- Təcili ilkin tədbirlərə aiddir:
  - » Hemodinamikanı stabilləşdirmə
  - » Endoskopik diaqnostika
  - » Qanaxmanın endoskopik liqasiya (EVL) və medikamentoz dayandırılması (Şəkil 7)
  - » digər müalicələr
- İlkin tədbirlərə baxmayaraq qanaxma davam edirsə və ya tezliklə təkrarlayarsa müvəqqəti Blekmor zondu qoyulur və qaraciyərdaxili porto-kaval yanyol (TİPS) və ya örtüklü metal stent tövsiyə edilir. Əgər TİPS imkanı yoxdursa, üçüncü seçim kimi cərrahi müdaxilədir (transseksiya (Şəkil 8), tikiş (Şəkil 9), yanyol) tətbiq edilir.
- Qanaxması dayanan xəstələrdə həlledici müalicə kimi əsas xəstəliyin müalicəsi və qanaxmanın ikincili profilaktikası həyata keçirilir.
- Mədə varikozlarında da qanaxmanı dayandırmaq üçün ilk seçim

medikamentoz +endoskopik yoldur. Lakin qida borusu varikozlarından fərqli olaraq mədə varikozlarında ilk seçim spirtlə yox, yapışdırıcılarla (N-butil-sianakrilat, donuztrombini) skleroterapiyadır (Şəkil 11). EVL 1-ci tip gastroezofageal varikozlar da edilə bilər.

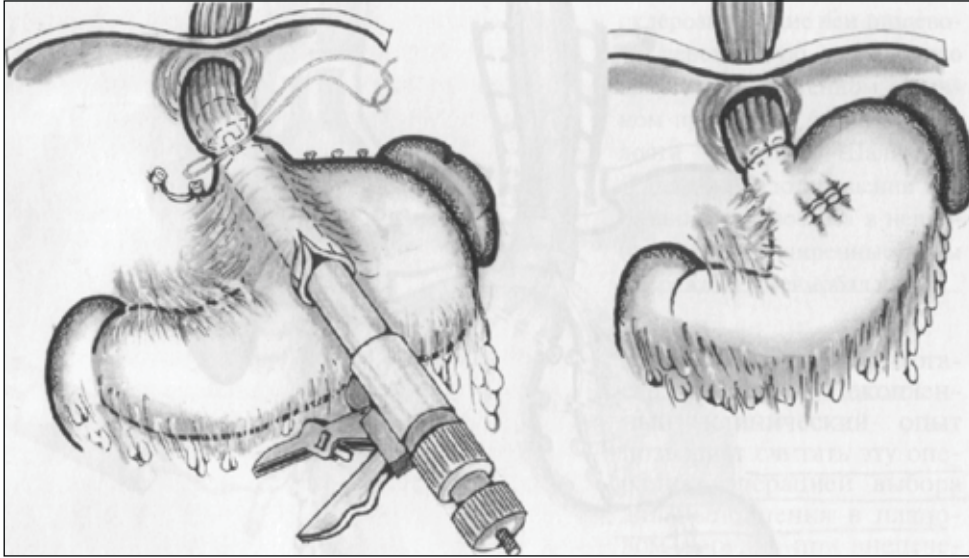
- Adi hemorroidlərdən fərqli olaraq PH-da klassik hemorroidektomiya tövsiyə olunmur (çünki ağır qanaxmalar başlaya bilər). Ona görə də, daha konservativ cərrahi müdaxilə seçilməlidir: varis liqasiyası, skleroterapiya, lazer və ya infraqırmızı koagulyasiya. QDPKYY-də istifadə edilə bilər.



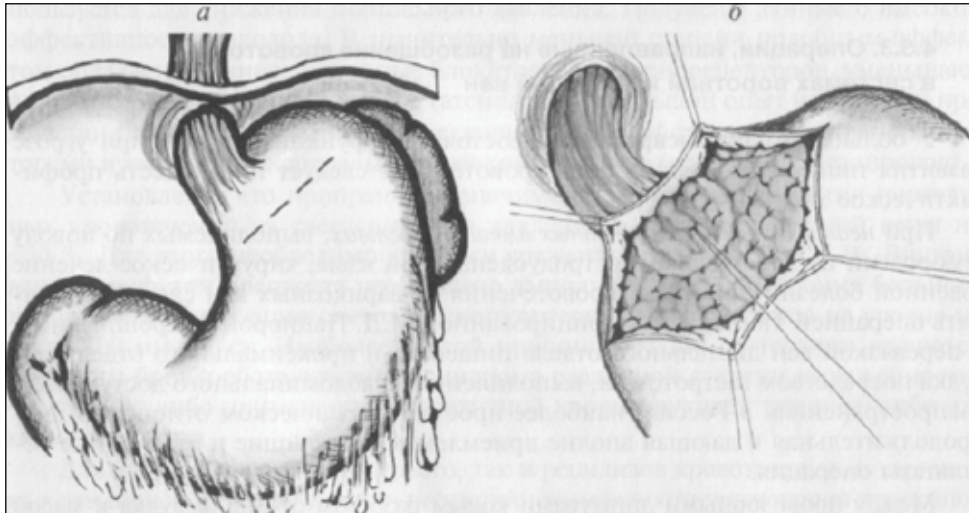
Şəkil 6. Qida borusu varikoz qanaxmalarında müalicə taktikası



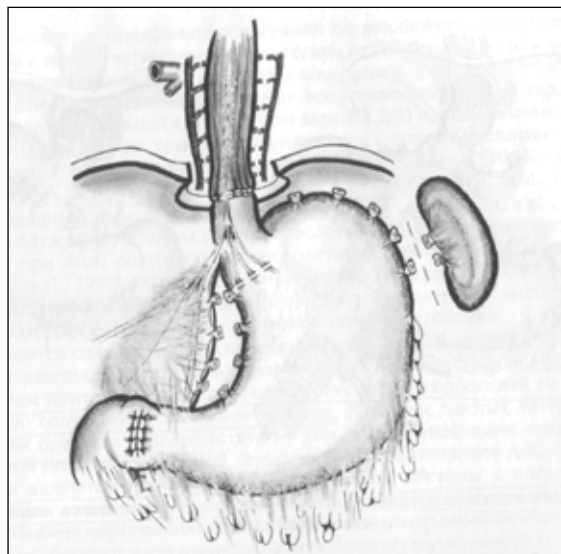
Şəkil 7. Varikoz düyünlərinin band liqasiyası



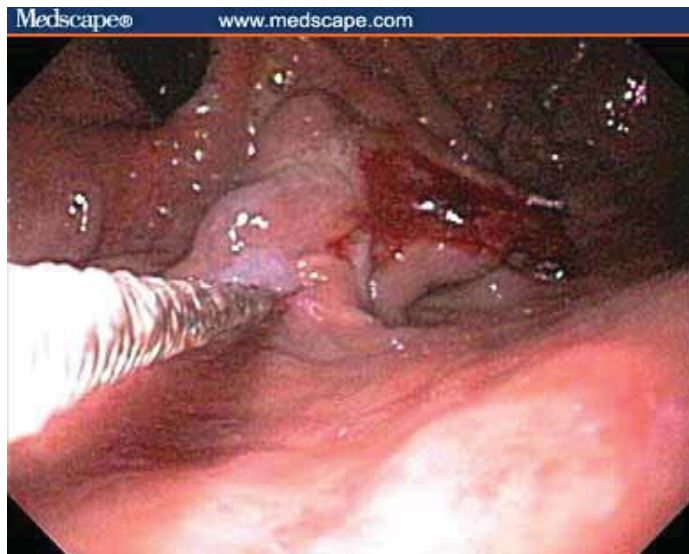
*Şəkil 8. Transseksiya əməliyyatı*



*Şəkil 9. Kardiofundal tikişlərin qoyulması*



*Şəkil 10. Sigiura əməliyyatı*



*Şəkil 11. Endoskopik skleroterapiya*



## ASSİT

### Tərif

- Assit periton boşluğuna maye toplanmasına deyilir.

### Diaqnostik əlamətləri

- Asimptomatik, qarında **şişkinlik**, gərginlik, fluktuasiya
- USM və ya tomoqrafiyada qarında maye

### Təsnifatı

<b>Səbəblərinə görə</b>	<ul style="list-style-type: none"> <li>• Sirroz</li> <li>• Ürək yetməzliyi</li> <li>• Böyrək yetməzliyi</li> <li>• Bədxassəli törəmələr</li> <li>• Hipotiroidik vəziyyət</li> <li>• İltihabi proseslər</li> <li>• Digər</li> </ul>
<b>Tərkibinə görə</b>	<ul style="list-style-type: none"> <li>• Eksudat</li> <li>• Transudat</li> </ul>
<b>Plazma-assit albumin fərqinə görə</b>	<p>Fərq 1,1-dən böyük (sirroz üçün xarakterikdir)</p> <p>Fərq 1,1-dən kiçik (digər assitlər üçün xarakterikdir)</p>
<b>Ağırlıq dərəcəsinə görə</b>	<ul style="list-style-type: none"> <li>• Yüngül assit (subklinik və ya 1-ci dərəcəli) klinik təyin edilmir, USM və ya KT-də görünür.</li> <li>• Orta dərəcəli assit (ikinci dərəcəli) qarında şişmə törədir və klinik təyin olunur: perkutor kütlük, dalğalanma və s.</li> <li>• Böyük assitdə (3-cü dərəcəli) qarında böyük şişkinlik, hətta gərginlik ola bilər.</li> </ul>

### Etiologiyası və patogenezi

- Peritonda ifrazat və sorulma arasındakı tarazlığın pozulması assitin əmələ gəlməsinə səbəb olur.
- Bu tarazlığı pozan bir neçə mexanizm məlumdur:
  - » hipertenziya (portal hipertenziya, ürək yetməzliyi)
  - » osmotik (sirroz, nefrotik sindrom, miksədəma)
  - » sekresiya (mezotelioma, peritoneal karsinomatoz)
  - » eksudasiya (iltihab)

- » ekstravazasiya (perforasiya)
- » limfatik blok (şişlər).
- Assitlərin ən çox rast gəlinən səbəbi sirrozdur (80-85%), ürək 3%, karsinomatoz 2%, qarışıq 5-10%-i və digər səbəblər 2% təşkil edir.
- Qc xəstəliklərində assitin baş verməsində 3 mexanizm əsas rol oynayır: portal təzyiqin artması, su və elektrolitlərin tutulması və onkotik təzyiqin azalması.
- Portal hipertenziya zamanı əmələ gələn natriumun böyrəklərdən ifrazının azalması (və ya reabsorbsiyanın artması) və ekstrasellulyar suyun artması - aparıcı patomekanizmlərdir.
- Portal hipertenziya bir tərəfdən kapilyar təzyiqini artırır, digər tərəfdən sistemik və splanik vazodilatasiyaya səbəb olur ki, bunlar renin-angiotenzin-aldosteron və antidiuretik sistemləri aktivləşdirir. Nəticədə Na<sup>+</sup> ionlarının və suyun böyrəklərdən reabsorbsiyası artır.

### Gedişi və ağırlaşmaları

- Assitin gedişi səbəbindən asılıdır.

### Ağırlaşmaları

- Refrakter assit
- Spontan bakterial peritonit (assitin infeksiyalaşması)
- Hepatorenal sindrom
- Hiponatremiya

### Klinikası

- Assitin klinik əlamətləri səbəbindən və dərəcəsindən asılıdır.
- Yüngül dərəcəli assit klinik əlamət vermir.
- Orta dərəcəli assitdə qarında fluktuasiya hiss edilir (**Şəkil 1**).
- Ağır dərəcəli assitlərdə qarında böyümə tənqənəfəslik və gərginlik təyin edilir

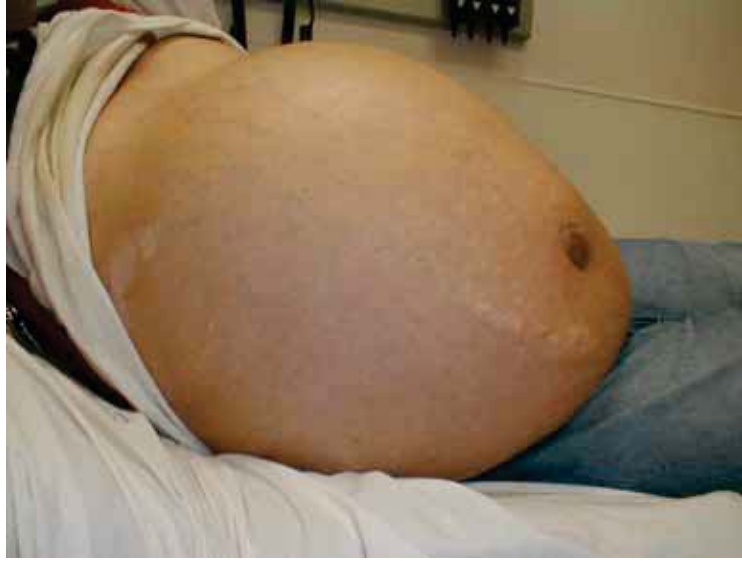### Diagnostikası

#### Şübhə

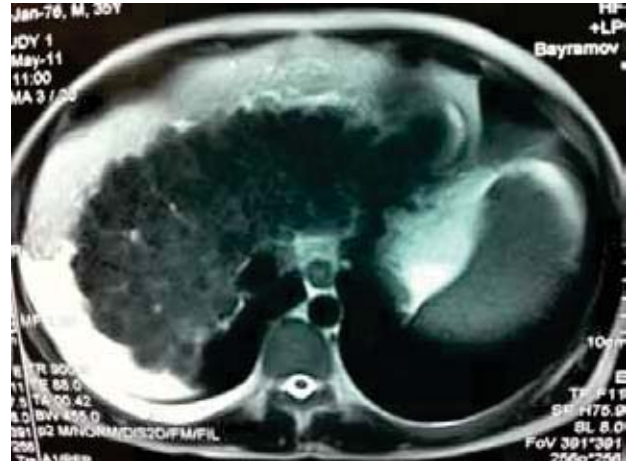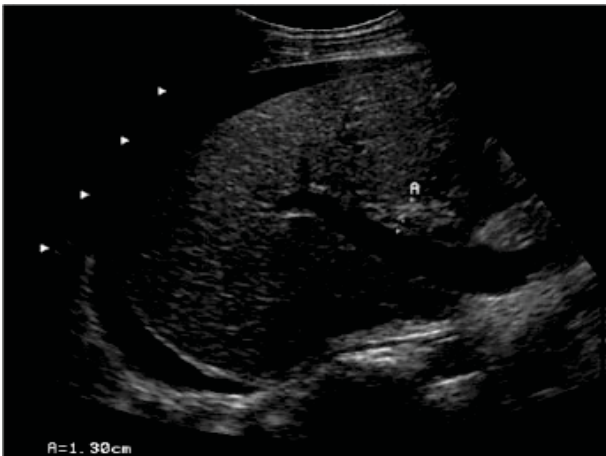- Qaraciyər xəstəlikləri
- Mədə və bağırsağ xəstəlikləri
- Qarında şişkinlik
- Perkutor kütlük

### Dəqiqləşdirmə

- Assiti təyin etmək üçün ən hassas üsul USM və tomoqrafiyadır (**Şəkil 2, 3**).



*Şəkil 1. Assit*



*Şəkli 2, 3. Assitin MRT və USM görüntüsü*

### *Səbəbin təyini*

- Assitin səbəbini təyin etmək üçün klinik və görüntüləmə müayinələri yetərsiz olarsa punksiya edərək assitik mayeni müayinə etmək və plazma-assit albumin fərqi (PAAF) hesablamaq lazımdır.
- Yüksək fərqli assit (PAAF>1,1 q/dl) 97% həssaslıqla portal hipertenziyasını göstərir, o cümlədən sağ ürək yetməzliyində və miksədəmada rast gəlinir.
- Sağ mədəciyin böyüməsi, atım fraksiyasının azalması, qaraciyər venalarının və aşağı boş venanın genişlənməsi, kontrastlı KT-də arterial fazada hər iki kamerada kontrastın görünməsi, kontrastın aşağı boş venaya və qaraciyər venalarına rekurqitasiyası ürək yetməzliyinin əlamətləridir. Pastoz sifət, sərt ödemlər, aşağı  $T_3$ ,  $T_4$  və yüksək TSH miksədəmanı göstərir.
- Aşağı fərqli assit (PAAF <1,1 q/dl) isə 97% həssaslıqla portal hipertenziyayı inkar edir və iltihabı, neoplastik, ekstravazasiya, limfatik assitlər üçün xarakterikdir. Nefrotik sindromda da aşağı fərqli assit təyin edilir. Aşağı fərqli assitlərdə əlavə müayinələrlə (sitoloji, mikrobioloji, öd piqmenti,

amilaza, qlükoza, LDH və b.) iltihabi, neoplastik, ekstravazasiya, limfatik səbəblər axtarılır.

### *Ağırliq dərəcəsinin təyini*

- Klinik göstəricilərə görə assitin 3 ağırliq dərəcəsi müəyyən olunur (bax yuxarı).

### **Müalicəsi**

- Assitin müalicəsində əsas hədəf səbəbin aradan qaldırılmasıdır.
- Səbəbin aradan qaldırılması mümkün olmadıqda ikinci hədəf kimi patogenetik mexanizmlərə təsir tədbirləri həyata keçirilir.
- Qc mənşəli assitlərdə **əsas vasitələr** portal hipertenziyayı, orqanizmdə Na<sup>+</sup> və suyu azaltmaqdır.
- Natrium qəbulunun azaldılması və spironolakton (aldosteron antaqonisti) müalicəsi xəstələrin 50%-ində faydalı olur. Bu kombinasiya faydalı olmadıqda furosemid əlavə edilir. Adətən 3-lü kombinasiya (Na<sup>+</sup> azaltma + spironolakton + furosemid) 90% xəstədə faydalı olur.
- Diuretiklərin yüksək dozalarına baxmayaraq (spironolakton 400 mq+furosemid 160 mq) assit azalmırsa (refrakter assit), albumin+oktreotid+adrenomimetik kombinasiyası, vaxtaşırı parasentez və ya portokaval yanyollar seçilə bilər.
- Qaraciyərdaxili portokaval yanyol refrakter assitin ən effektiv müalicəsidir.

## QARACİYƏR YETMƏZLİYİ

### Tərif

- Qaraciyərin bir və ya bir neçə funksiyasında klinik və laborator olaraq pozulma varsa hepatosellulyar disfunksiya adlanır (məs. sarılıq, koaqlupatiya).
- Qaraciyər disfunksiyası ensefalopatiya ilə müşayət olunarsa, bu vəziyyət qaraciyər yetməzliyi adlanır.

### Diagnostik əlamətləri

- Qaraciyər disfunksiyası
- Hepatik ensefalopatiya

### Təsnifatı

<b>Kəskin qaraciyər yetməzliyi</b>	Əvvəllər Qc-ində xəstəliyi olmayan xəstədə qaraciyər toxumasının böyük hissəsinin (>80%) zədələnməsi nəticəsində meydana gələn koaqlupatiya və ensefalopatiya
<b>Xroniki qaraciyər yetməzliyi</b>	Xroniki qaraciyər xəstəliyində müşahidə olunan hepatosellulyar disfunksiya və ensefalopatiya
<b>Xronikin kəskinləşməsi</b>	<b>Xronikin kəskinləşməsi</b> və ya ağırlaşmış xroniki qaraciyər yetməzliyi– xroniki qaraciyər yetməzliyi olan xəstədə ensefalopatiyanın və hepatosellulyar disfunksiyanın dərinləşməsi və digər orqan yetməzliyinin ortaya çıxması.
<b>Postrezeksion və ya kiçik qaraciyər sindromu</b>	<b>Postrezeksion</b> və ya kiçik qaraciyər sindromu– böyük rezeksiyalardan sonar qalan qaraciyərdə regenerasiyanın yetərsizliyidir, yəni sintetik, ekskretor və detoksikasiya funksiyaların bərpa olunmamasıdır.

## KƏSKİN QARACİYƏR YETMƏZLİYİ

### Səbəbləri

- Viruslar (A, B, C və digər)
- Dərmanlar (parasetamol, halotan və s)
- Sepsis
- İşemiya və digər
- Bu səbəblər arasında ən çox rast gəlinləri HBV, HAV və asetaminofen toksikozudur.

### Patogenezi və gedişi

- Kəskin qaraciyər yetməzliyi qaraciyər toxumasının böyük hissəsinin (>80%) nekrozu və ya kəskin distrofiya-disfunksiyası nəticəsində meydana gəlir.
- Diffuz hepatosellulyar nekroz və ya distrofiya nəticəsində orqanizmdə üç qrup patoloji dəyişiklər meydana gəlir: qaraciyər funksiyalarının kəskin azalması (sarılıq və koagulopatiya), ensefalopatiya və SIRS.
- Ensefalopatiyanın əsasında toksikoz və beyin ödemidir.
- Kəskin qaraciyər yetməzliyi ağır və progressiv xəstəlikdir, konservativ müalicə ilə xəstələrin yalnız 20-40%-i sağaltmaq mümkündür.
- Hazırda bu gedişi dəyişdirən yeganə üsul qaraciyər transplantasiyasıdır.

### Təsnifatı

- Sarılıq – ensefalopatiya müddətinə görə çox kəskin (<7 gün), kəskin (1-4 həftə), və yarımkəskin (4-26 həftə).

### Klinikası

- Klinik olaraq 4 mərhələ ayırd etmək olar:
  - » Sarılıq
  - » Ensefalopatiya
  - » Ağırlaşma
  - » Sağalma və ya ölüm

### Diagnostikası


- İki klinik əlamət – sarılıq və ensefalopatiya və iki laborator göstərici – hiperbilirubinemiya və İNR artması kəskin qaraciyər yetməzliyinin diaqnostik kriteriyalarıdır.

### Müalicəsi

- KQCY-nin müalicəsində iki strategiya var:
  - » Qaraciyər transplantasiyası
  - » Qaraciyərdə regenerasiyasının təmini
- Qaraciyər transplantasiyası (QcTx) hazırda kəskin qaraciyər yetməzliyinin

ən effektiv müalicəsi olub, letal gedişi ciddi dəyişdirə bilən yeganə vasitədir. Təbii gedişi 80-95% ölümlə nəticələnən qaraciyər yetməzliyində transplantasiya 70-80% sağalma təmin edə bilər.

- Transplantasiyaya mümkün olmayan (göstəriş və ya imkan olmayan) xəstələrdə qaraciyər regenerasiyasına şərait yaradan və «körpü müalicəsi» adlanan tədbirlər həyata keçirilir: etiotrop, dəstək müalicələri və köməkçi qaraciyər sistemləri.
- Köməkçi qaraciyər sistemləri (süni qaraciyərlər, bioloji sistemlər, hepatosit köçürülməsi, yad qaraciyərlər, əlavə qaraciyər köçürülməsi) qaraciyərin funksiyalarını müvəqqəti əvəz edərək onun regenerasiyasına şərait yaradırlar və ya transplantasiyaya qədərki dövrdə yaşamı təmin edirlər (Şəkil 1).



*Şəkil 1. MARS sistemi*

### **Kəskinləşmiş qaraciyər yetməzliyi**

- Xroniki qaraciyər xəstəliyi olan stabil xəstədə orqan yetməzliyinin ortaya çıxması (ən çox ensefalopatiyanın və renal yetməzliyin) və hepatosellulyar disfunksiyanın dərinləşməsi kəskinləşmiş xroniki qaraciyər yetməzliyi adlanır (Acute on Chronic Liver Failure).
- Kəskinləşmiş xroniki qaraciyər yetməzliyi adətən stabil seyr edən sirrotik xəstələrdə ağırlaşdırıcı amillərin təsiri nəticəsində meydana gəlir (viral aktivasiya, hepatotoksik dərmanlar, alkoqol, damar trombozları, varikoz qanaxma, sepsis və s).
- Kəskin qaraciyər yetməzliyinə nəzərən kəskinləşmiş formanın geriyə dönmə ehtimalı və proqnozu daha yaxşıdır. Erkən aparılan müalicələrdə və ağırlaşdırıcı amilin aradan qaldırıldığı hallarda letallıq 20-30%-dən çox olmur.
- Kəskinləşmiş xroniki qaraciyər yetməzliyi stabil seyr edən sirrotik xəstənin birdən birə pisləşməsi şəkilində biruzə verir.
- Kəskinləşmiş xroniki qaraciyər yetməzliyi diaqnozunu dəqiqləşdirmək üçün üç kriteriyanın olması vacibdir:
  - » xronik qaraciyər xəstəlikliyi
  - » kəskin başlayan ensefalopatiya, digər orqan yetməzliyi
  - » hepatosellulyar disfunksiya
- Diaqnostikada ən vacib ikinci məsələ ağırlaşdırıcı amilin müəyyənləşdirilməsidir.
- Kəskinləşmiş xroniki qaraciyər yetməzliyinin müalicə strategiyası qaraciyər

transplantasiyası üzərində qurulur.

- Transplantasiyaya hazırlıq mərhələsində tədbirlər kəskin qaraciyər yetməzliyində olduğu kimidir.

### Xroniki qaraciyər yetməzliyi

- Xroniki qaraciyər xəstəliyində müşahidə olunan hepatosellulyar disfunksiya və ensefalopatiya *xroniki qaraciyər yetməzliyi də adlanır*.
- Klinik olaraq bu vəziyyət stabil seyr edən və ya zəif artan ensefalopatiya və müxtəlif formalı hepatosellulyar disfunksiya (sarılıq və digər) ilə ortaya çıxır.
- Müalicəsi əsas xəstəliyin aradan qaldırılmasından ibarətdir.

### Postrezeksion qaraciyər yetməzliyi

- Böyük rezeksiyalardan sonra qalan qaraciyərdə zədələnmə və ya regenerasiya yetərsizliyi nəticəsində sintetik, ekskretor və detoksikasiya funksiyalarının bərpa olunmaması postrezeksion qaraciyər yetməzliyi adlanır.
- Bu ağırlaşma rezeksiyalardan sonra 3-12% hallarda rast gəlinir.
- Postrezeksion qaraciyər yetməzliyinin başlıca səbəbləri kiçik qaraciyər sindromu və qalan qaraciyərin zədələnmələridir.
- Normal qaraciyərin 75%-ni rezeksiya etmək mümkündür və qalan 25% sürətli regenerasiya edərək (30 sm<sup>3</sup>/gün) 1 ay ərzində əvvəlki həcmi və funksiyasını bərpa edə bilər. Əgər qaraciyərin 80%-dən çoxu rezeksiya edilərsə, qalan 20%-dən kiçik hissəsi regenerasiya edə bilmir, nekroza məruz qalır və kəskin qaraciyər yetməzliyi meydana gəlir. Yetərsiz həcmdə qaraciyər toxumasının saxlanması və ya köçürülməsi nəticəsində baş verən bu hadisə *kiçik qaraciyər sindromu* adlanır. Qalan qaraciyərin kritik həcmə qaraciyərdəki dəyişiklik, portal hipertenziya, işemiya-reperfüziya zədələnməsi təsir göstərir. Normal qaraciyər rezeksiyalarında bu göstərici 20-27%, xronik hepatitlərdə 30-35%, sirrozda 40% səviyyəsindədir.
- Qalan qaraciyəri birbaşa (intraoperativ travma, mexaniki sarılıq, arterial və ya venoz trombozlar, sepsis, toksik dərmanlar, viruslar, sirroz, hepatit) və ya dolaylı yolla zədələyən (sepsis, şok, gastrointestinal qanaxmalar,) amillər də postrezeksion yetməzliyə səbəb ola bilərlər.
- Bu yetməzliyin gedişi çox ağırdır və letallığı 80-90%-ə çatır.
- Postrezeksion qaraciyər yetməzliyi əksər hallarda 5-ci gündən başlayaraq qaraciyərin bir çox funksiyalarda-sintetik, detoksikasiya, energetik, hemodinamik proseslərdə gedərək dərinləşən pozulma müşahidə edilir. Ensefalopatiya, sarılıq və assit artır.
- Ən effektiv müalicəsi təcili qaraciyər köçürülməsidir.



## HEPATORENAL SİNDROM

### Tərif

- Hepatorenal sindrom qaraciyərin kəskin və xronik xəstəliklərinin törətdiyi geriyə dönə bilən böyrək yetməzliyidir, qlomerulyar filtrasiyanın azalması, Na<sup>+</sup> və su tutulmasının artması ilə xarakterizə olunur.
- Böyrəklərdə xəstəlik, morfoloji dəyişiklik, nefrotoksik təsir və ya böyrək funksiyasını pozan amillər (hipovolemiya, obstruksiya və s.) olmur.

### Diagnostik əlamətlər

- Sirroz, kəskin qaraciyər yetməzliyi və ya portal hipertenziya var.
- Kreatinin 1,5 mg/dl-dən yüksək.
- İki gün ərzində diuretiklərin kəsilməsinə və vaskulyar həcmə albuminlə artırılmasına (1-1,5 q/kg/gün albumin) baxmayaraq kreatinin 1,5 mg/dl-dən aşağı düşməməsi.
- Şok, nefrotoksik dərman istifadəsi və böyrəyin parenxima xəstəliyi yoxdur (proteinuriya <500 mg/gün, eritrosit <50/görmə sahəsində, USM normal).

### Təsnifatı

Gedişinə görə

- Subklinik – klinik əlamətlər olmur, spesifik testlərlə təyin olunur
- Kəskin və ya I tip – kreatinin 2,5 mg/dl-dən yüksək
- Xroniki və ya II tip – kreatinin 1,5-2,5 mg/dl arasında

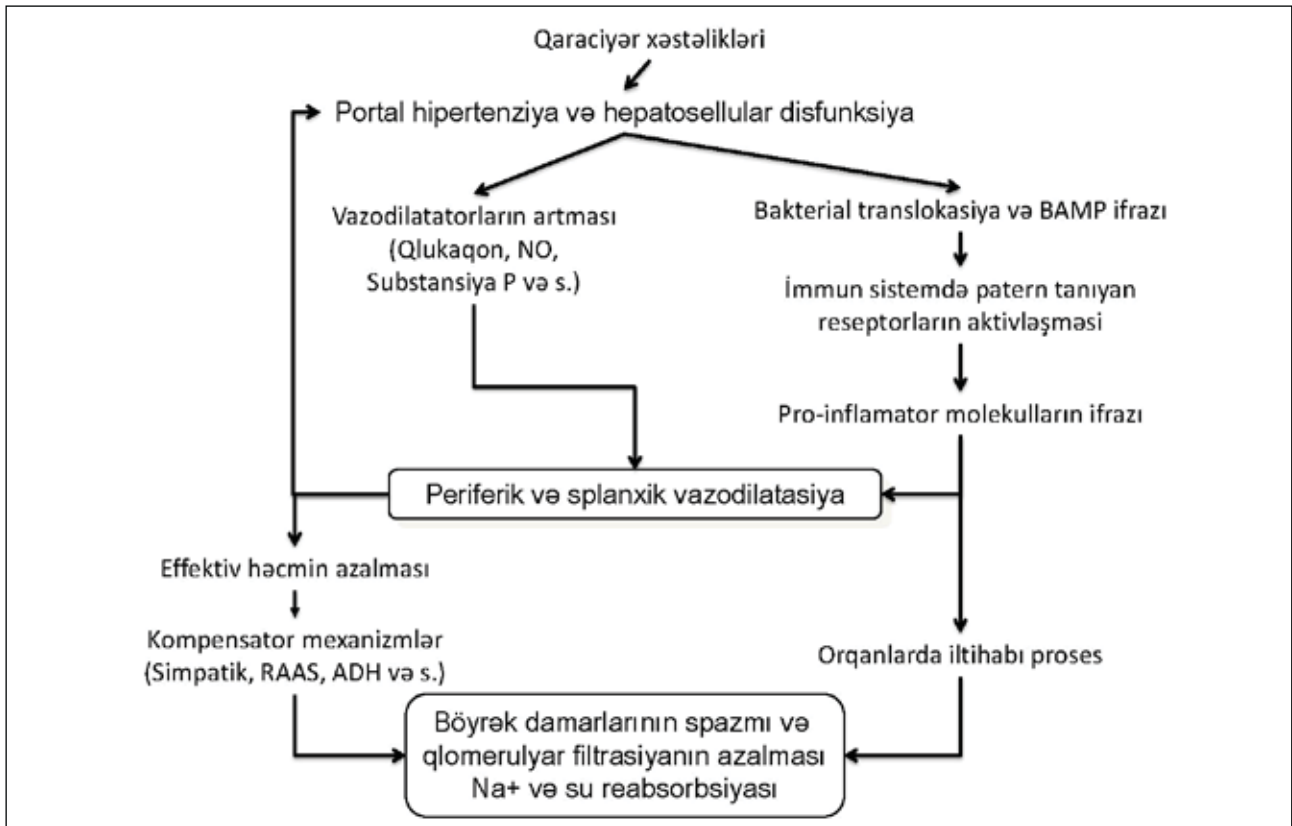
### Səbəlləri

- HRS törədən səbəlləri iki qrupa ayırmaq olar: əsas və ağırlaşdırıcı.
- Əsas səbəllər qaraciyərin kəskin və xroniki xəstəlikləridir:
  - » kəskin qaraciyər yetməzliyi
  - » sirroz
  - » mexaniki sarılıq
  - » portal hipertenziya
  - » digər
- Ağırlaşdırıcı amillər isə, subklinik və ya stabil seyr edən xroniki HRS-i dərinləşdirərək kəskin formaya keçməsinə səbəb olur:
  - » spontan bakterial peritonit
  - » infeksiyalar
  - » mədə-bağırısaq qanaxmaları
  - » refrakter assit
  - » böyük həcmli parasentezlər

- » portal vena trombozu
- » Digər.

### Patogenezi

- Hepatorenal sindromun patogenezində iki önəmli mexanizm rol oynayır: *böyrək arteriyalarının spazmı və böyrəkdaxili tənzimin pozulması (Şəkil 1).*
- Qaraciyər xəstəliklərində ümumi vazodilatasiya, periton boşluğuna sekvestrasiya və **hipovolemiya** kompensator mexanizmləri aktivləşdirərək (simpatoadrenal sistem, renin – angiotenzin –aldesteron, antidiuretik hormon-ADH və s.) böyrək damarlarında spazm törədir.



Şəkil 1. Hepatorenal sindromun patogenezi

### Gedişi

- Hepatorenal sindromun üç gediş forması qeyd edilir: *subklinik, kəskin və xroniki.*
- *Subklinik forma* xronik qaraciyər xəstəliklərində rast gəlinir və kreatinin səviyyəsi və klirensinin normal olmasına baxmayaraq, Doppler USM ilə böyrək damarlarında spazm təyin olunur.
- *Kəskin forma və ya I tip HRS*, böyrək funksiyasının kəskin azalması ilə xarakterizə olunur. Bu forma kəskin xəstəliklərdə (kəskin Qc yetməzliyi, mexaniki sarılıq və s.) və ya xroniki xəstəliklərdə ağırlaşdırıcı amillərin təsiri nəticəsində meydana gəlir (məs. spontan bakterial peritonit). I tip HRS-in proqnozu pisdır və müalicə olunmazsa xəstələr adətən 2-4 həftə ərzində

itirilir.

- *Xroniki forma və ya II tip HRS*-də böyrək funksiyalarının azalması yavaş inkişaf edir. Bu xəstələr adətən refrakter assit və ya diuretikə davamlı assit kimi biruzə verirlər. Bu forma diuretiklərə cavab versə də, xəstələrin yaşama müddəti qısalır (1 illik yaşamı 20%, 5 illik yaşamı isə, 39% azaldır), müalicə olunmadıqda isə 4-6 ay ərzində letallığa səbəb olur.

### Klinikası

- Hepatorenal sindromun aşağıdakı əlamətlərlə biruzə verir:
  - » böyrək yetməzliyi
  - » ürək yetməzliyi
  - » qaraciyər yetməzliyi

### Diagnostikası

#### Şübhə

- Kəskin və xroniki qaraciyər xəstəlikləri
- Qaraciyər, böyrək və ürək yetməzliyi
- Refrakter assit
- Spontan bakterial peritonit

### Dəqiqləşdirmə

- Hepatorenal sindromun spesifik klinik və ya laborator əlaməti yoxdur və diaqnozu kriteriyalar əsasında qoyulur (İnternational Ascites Club kriteriyaları):
  - » Sirroz, kəskin qaraciyər yetməzliyi və ya portal hipertenziya var
  - » Kreatinin 1,5 mg/dl-dən yüksək
  - » İki gün ərzində diuretiklərin kəsilməsinə və vaskulyar həcmə albuminlə artırılmasına (1-1,5 q/kg/gün albumin) baxmayaraq kreatinin 1,5 mg/dl-dən aşağı düşməməsi
  - » Şok yoxdur
  - » Nefrotoksik dərman istifadə edilməyib
  - » Böyrəyin parenxima xəstəliyi yoxdur (proteinuriya <500 mg/gün, eritrosit <50/görmə sahəsində, USM normal)

### Növünün təyini

- Hepatorenal sindromun növünü təyin etmək üçün kreatinin səviyyəsi və dinamikası nəzərə alınır (bax yuxarı).

### Müalicəsi

- HRS-in müalicəsində *ilk hədəf əsas səbəbin və ağırlaşdırıcı amillərin aradan qaldırılmasıdır*. Kəskin qaraciyər yetməzliyi və sirrotik xəstələrdə Qc transplantasiyası, mexaniki sarılıqda biliar drenaj HRS-in ən radikal və

effektiv müalicəsidir.

- Bu mümkün olmadıqda ikinci hədəf kimi patomexanizmlərə təsir seçilir: böyrək damarlarının genişləndirilməsi və reabsorbsiyanın azaldılması.
- Renal vazodilatasiya üçün dövr edən qanın həcmi artırma (infuziya, albumin), ümumi (midoridin, noradrenalin) və ya splanxik vazokonstriksiya (somatostatin, oktreotid, terlipressin) və renal vazodilatatorlar (N-asetilsistein, pentoksifillin) istifadə edilir.
- Bu tədbirlərə baxmayaraq, böyrək fəaliyyəti bərpa olunmazsa, süni qaraciyər sistemləri (MARS, Prometheus), dializ və qaraciyərdaxili porto-kaval yanyol tətbiq edilə bilər. Gərgin assiti olan xəstələrdə parasentez və TIPS edilir. Digər hallarda son vasitə kimi hemodializ və ya albumin dializi (MARS) tətbiq edilə bilər.
- İkinci tip HRS-də əsas müalicə prinsipi *su və Na<sup>+</sup> reabsorbsiyasını azaltmaq və ağırlaşdırıcı amillərin profilaktikasıdır*. Aldosteron antaqonisti – spironolakton (100-400 mq/gün) bu məqsədlə ən çox istifadə edilən dərmandır. Bu effekt vermədikdə furosemid (40-160 mq/gün) də əlavə edilə bilər.

## HEPATİK ENSEFALOPATIYA

### Tərif

- Hepatik ensefalopatiya kəskin və xronik qaraciyər xəstəliklərinin beyin funksiyalarında törətdiyi geriyədənən və ləngimə xarakterli neyro-psixoloji dəyişiklərdir (şüur, dərkətmə və hərəkətə nəzarət dəyişiklikləri)

### Diagnostik əlamətləri

- Qaraciyər xəstəliyinin olması
- Beyinin əsas funksiyalarının (şüur, dərkətmə, hərəkətə nəzarət) birində və ya bir neçəsində pozulma

### Təsnifatı

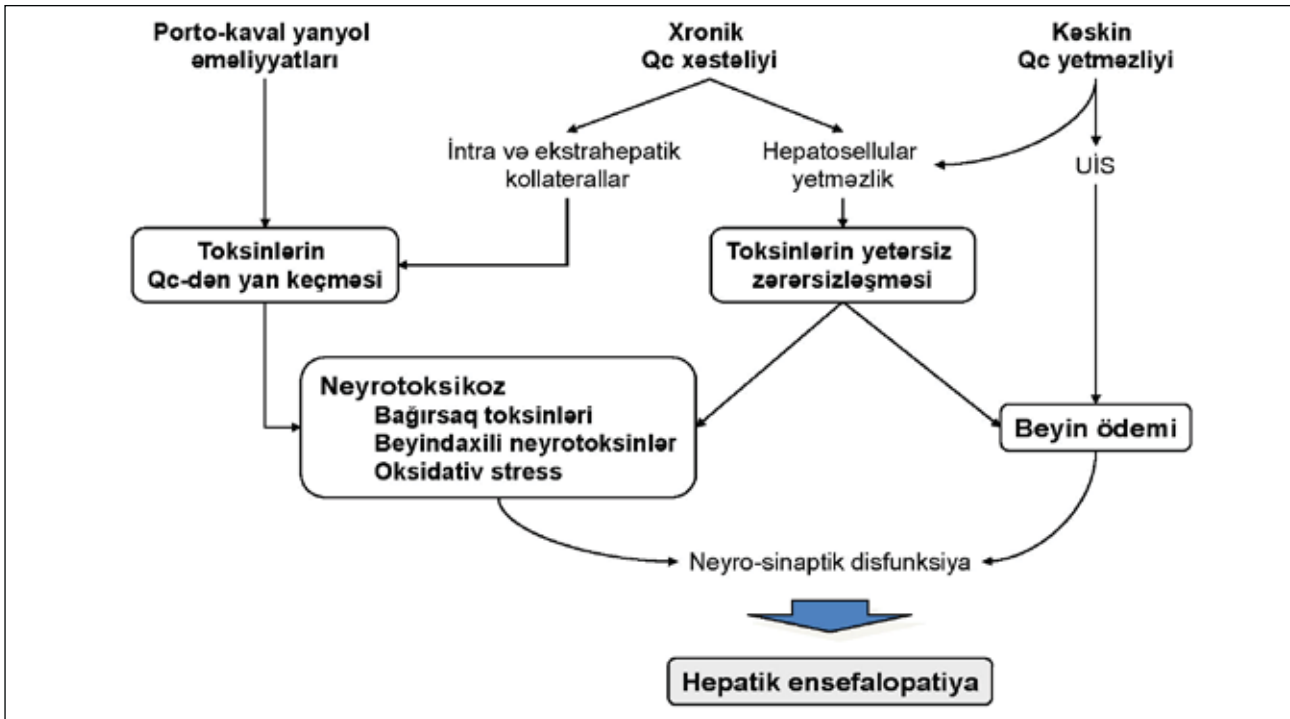
<p><b>Etio-patogenezinə görə (qaraciyər patologiyasının xarakterinə görə)</b></p>	<ul style="list-style-type: none"> <li>• A-tip – kəskin ensefalopatiyadır, kəskin qaraciyər yetməzliyində rast gəlir, əsasən beyin ödeminə bağlıdır</li> <li>• B-tip – portosistemik yanyollara bağlıdır, adətən qaraciyər funksiyası ciddi pozulmur</li> <li>• C tip – xronik ensefalopatiyadır, sirrozda rast gəlir və bunun 3 alt tipi ola bilər:             <ul style="list-style-type: none"> <li>» epizodik və ya kəskinləşmiş- ağırlaşdırıcı amillərin təsirindən ortaya çıxır</li> <li>» davamlı – davamlı şəkildə dərkətmə və hərəkətə pozulmalar</li> <li>» minimal – klinik təyin edilmir, lakin xüsusi testlərlə təyin edilir.</li> </ul> </li> </ul>
<p><b>Ağırlıq dərəcəsinə görə</b></p>	<p>Subklinik Aşkar – I,II,III və IV dərəcəli (bax aşağı)</p>

### Etiopatogenezi

- Neyro-sinaptik disfunksiya, yəni, neyronların funksiyalarının və neyronlar arasındakı əlaqələrin ləngimə xarakterli pozulması ensefalopatiyanın baş verməsində bilavasitə rol oynayan prosesdir.
- Bu proseslərə gətirib çıxaran mexanizmlər neyrotoksikoz və beyin ödemidir.
- Əmələ gəlmə yerinə görə neyrotoksinlər bağırsağ və beyin mənşəli ola bilər.
- Bağırsağ mənşəli toksinlərə ammoniyak, qamma-aminoyağ turşusu (QAYT), merkaptanlar, yalançı neyromediatorlar və s. aid edilir. Ammoniyak nəzəriyyə

yəsi hazırda xronik və kəskinləşmiş ensefalopatiyalarda ön planda duran nəzəriyyədir və klinik olaraq özünü müəyyən qədər də doğrultmuşdur.

- Sepsis kəskin beyin ödeminin baş verməsində əsas mexanizm hesab edilir.
- Etiopatogenezinə və gedişinə görə hepatik ensefalopatiyanın bir neçə klinik forması var: kəskin, xronik və şunt (**Şəkil 1**).
  - » Kəskin ensefalopatiya kəskin qaraciyər yetməzliyində meydana çıxır, beyin ödemi əsas patogenetik mexanizmdir və yüksək letallıqla seyr edir (80%).
  - » Xronik qaraciyər xəstəliklərində çox rastlanan və əsasən hepatosellulyar yetməzliyə bağlı toksikoz nəticəsində baş verən xronik ensefalopatiya müalicəyə tabe olur və adətən yüksək letallıq törətmir. Bunun bir neçə forması ola bilər: davamlı, kəskinləşmiş, minimal.
  - » Kəskinləşmiş və ya ağırlaşmış və ya epizodik ensefalopatiya xroniki ensefalopatiyanın kəskin dərinləşməsidir və adətən müəyyən ağırlaşdırıcı amillərin təsiri nəticəsində baş verir. Mədə-bağırsaq qanaxmaları, çoxlu protein qəbulu, diuretiklər, sedativlər, infeksiya, elektrolit imbalansı ensefalopatiyanı ağırlaşdıran amillər arasında ən çox rastlananlarıdır.
  - » Qaraciyər funksiyası pozulmayan xəstələrdə yanyol əməliyyatları və ya geniş kollaterallar nəticəsində baş verən şunt (yankeçmə) ensefalopatiyası bir çox cəhətlərinə görə xronik ensefalopatiyaya bənzəyir. Yanyol kiçilərsə və ya aradan qalxarsa ensefalopatiya geriye inkişaf edə bilər.



Şəkil 1. Hepatik ensefalopatiyanın patogenezi

## Gedişi

- Ensefalopatiya özlüyündə geriyə dönən prosesdir.
- Əsas xəstəliyin aradan qaldırılması beyindəki dəyişiklikləri də aradan qaldırır.
- Xroniki və kəskinləşmiş ensefalopatiyalar konservativ müalicələrlə düzələ bilirlər.
- Kəskin ensefalopatiya transplantasiya və ya regenerasiyadan sonra düzələ bilir, əks halda letallığa gətirib çıxarır (80%).

## Klinikası

- Hepatik ensefalopatiya subklinik və ya aşkar ola bilər.
- Subklinik formada klinik əlmətlər olmur, xüsusi testlərlə təyin olunur.
- Aşkar klinik formada isə beyinin əsas funksiyalarında (şüur, dərkətmə və hərəkətə nəzarət funksiyalarında) dəyişiklik ortaya çıxır. Bu dəyişikliklər yüngül formadan komaya qədər dəyişə bilər.

## Diaqnostikası

### Şübhə

- Qaraciyər xəstəliyi olanlarda HE –yə şübhə var.
- Qeyri-adekvat hərəkət və davranışı olanlarda bu şübhə artır.
- Komada olanlarda.

### Dəqiqləşdirmə

- Hepatik ensefalopatiya klinik müayinələrlə dəqiqləşdirilir və 2 kriteriyanın olması vacibdir:
  - » Qaraciyər xəstəliyinin olması
  - » Beyinin əsas funksiyalarının birində və ya bir neçəsində pozulma
- Laborator olaraq ammoniyakın artması, görüntüləmədə beyində spesifik dəyişikliklər diaqnozu dəstəkləyə bilər, lakin olmazsa inkar etməz

### Ağırliq dərəcəsinin təyini

- Ağırliq dərəcəsi klinik əlamətlərə görə təyin edilir və 5 dərəcəsi müəyyən edilir: subklinik və ya gizli, I, II, III və IV dərəcəli.
  - » Subklinik ensefalopatiyada adi klinik müayinələrdə beyin fəaliyyəti normal görünsə də, xüsusi neyro-psioloji testlərlə intellektdə və hərəkətlərdə incə dəyişikliklər təyin edilir.
  - » I və II dərəcəli ensefalopatiyalarda xəstə ilə kontakt qurmaq olur: I dərəcədə xəstə ayıqdır, cavab var, lakin intellektual zəifləmə (yaddaş, diqqət) və tremor qeyd edilir, II dərəcədə isə yuxululuq olsa da, cavab var, lakin yavaşdır.
  - » III və IV dərəcəli ensefalopatiyalarda xəstə ilə kontakt qurmaq olmur: III dərəcədə cavab var, lakin anlaşılır, IV dərəcədə isə cavab yoxdur – koma.

### *Səbəbin və ağırlaşdırıcı faktorların təyini*

- Hepatik ensefalopatiyanın səbəbini və ağırlaşdırıcı amillərini təyin etmək üçün hərtərəfli klinik, laborator, görüntüləmə müayinələri aparılır.

### **Müalicəsi**

- Hepatik ensefalopatiyanın müalicəsində ilk hədəf əsas səbəbin – qaraciyər xəstəliyinin və ya porto-sistemik yanyolun aradan qaldırılmasıdır.
- Səbəb aradan qaldırılmadıqda ensefalopatiyanın müalicəsi üçün ikinci hədəf kimi patogenetik mexanizmlərə təsir strategiyası seçilir ki, bu da klinik formaya görə dəyişir.
- Xroniki ensefalopatiyada əsas müalicə ammoniakı azaltmağa yönəlmişdir və bu məqsədlə laktuloza, L-ornitin-L-aspartat, antibiotiklər tətbiq edilir.
- Kəskinləşmiş xroniki ensefalopatiyada (epizodik) ağırlaşdırıcı amillərin aradan qaldırılması ilə yanaşı (mədə bağırsağ qanaxmasını dayandırma, bağırsaqları qan və ekzogenoz proteinlərdən təmizləmə, sedativləri dayandırma, su-elektrik mübadiləsini düzəltmə və s.) ammoniakı azaltma və dəstək tədbirləri həyata keçirilir.
- Kəskin ensefalopatiyalarda xəstələri sağaltmanın ən effektiv yolu Qc transplantasiyasıdır. Qc transplantasiyası mümkün deyilsə, müalicələr toksikozun və beyin ödeminin azaldılmasına yönəldilir. Medikamentoz müalicə effekt vermədikdə ekstrakorporal detoksikasiya üsulları (süni qaraciyər sistemləri, plazmoferez və s) istifadə edilə bilər. Bunlara baxmayaraq kəskin ensefalopatiyada letallıq yüksək dərəcə (70-80%) seyr etməkdədir.
- Yanyol ensefalopatiyasında şuntu kiçiltmək və ya bağlamaq əsas tədbirdir. Bu mümkün deyilsə, müalicə xroniki ensefalopatiyada olduğu kimi aparılır.



# QARACİYƏRİN SİSTLƏRİ

## HİDATİK (KİSTOZ) EXINOKOKK

### Tərif

- *E. granulosae* (4-6 mm uzunluğunda qurd) parazitinin aralıq mərhələsi olub, qaraciyərdə və digər orqanlarda kistlərin əmələ gəlməsi ilə xarakterizə olunur.

### Diagnostik əlamətləri

- Asimptomatik, ağrı, sarılıq, peritonit və s
- Görüntüləmədə (USM, KT, MRT) xitin qatı və ya qız qovucuqlarının görünməsi
  - » İkiqatlı divar
  - » Arı pətəyi
  - » Qatlanmış qat
  - » Yun yumağı
- Əməliyyatda xitin qatının görünməsi
- Exinokokka qarşı anticisimlər təyini

### Təsnifatı

<b>Sayına görə</b>	<ul style="list-style-type: none"><li>• Təksaylı</li><li>• Çoxsaylı</li></ul>
<b>Yerinə görə</b>	<ul style="list-style-type: none"><li>• Yalnız qaraciyərdə</li><li>• Digər orqanlarda</li></ul>
<b>Ölçüsünə görə</b>	<ul style="list-style-type: none"><li>• Kiçik (&lt;5 sm)</li><li>• Böyük (5-10 sm)</li><li>• Çox böyük (&gt;10 sm)</li></ul>
<b>Gedişinə görə</b>	<ul style="list-style-type: none"><li>• Proqressiv (böyümə)</li><li>• Ağırlaşma (absess, partlama, allergiya, kompressiya, öd yollarına və ya digər boşluqlara açılma)</li><li>• Ölmüş</li><li>• Residiv</li></ul>
<b>Klinikasına görə</b>	asimptomatik, simptomatik, ağırlaşmalı

### Görüntüləmə əlamətlərinə görə

ÜST (**Gharby**) təsnifatına görə 6 görüntü tipi var:

- **I tip (CL)**- USM görüntüsü bəsit kistlərə çox bənzəyir: incə divarlıdır, xitin qatı görünür, içərisində qız qovucuqları yoxdur. Xitin qatını MRT ilə görmək olar.
- **II tip (CE 1)** - kistin fibroz və xitin qatları USM, KT və MRT ilə görünür, (ikiqatlı divar) qız qovucuqları yoxdur.
- **III tip (CE 2)** - multivezikulyar kistdir, içərisində qız qovucuqları mövcuddur. USM-də "arı pətəyi" şəklində görünür.
- **IV tip (CE 3)** - parazitin ölməsi və ya partlaması nəticəsində xitin qatı qatlanır və USM də "yun yumağı" şəkilində görünür. Bu kistlər adətən ağırlaşmış- peritona, öd yollarına və digər boşluqlara açılmış kistlərdir.
- **V tip (CE 4)**-kistin tərkibində bərk və maye komponentləri görünür. Bu adətən ölü kistlərdə rastlanır.
- **VI tip (CE 5)** - kistin divarında yerli və ya yaygın kalsifikasiyalar ortaya çıxır. Kalsifikasiyanın adətən ölü kistlərdə müşahidə edilməsinə baxmayaraq, residiv və canlı kistlərdə də görünə bilər

### Etiologiyası və patogenezi

- *E. granulosae* (4-6 mm uzunluğunda qurd) tərəfindən törədilir.
- Əsas sahibləri hesab edilən itlərin və pişiklərin nazik bağırsaqlarında yaşayırlar.
- İnsanlar və ot yeyən heyvanlar isə parazitin ara sahibləridirlər.
- Əsas sahiblərin bağırsaqlarından bayıra atılan yumurtalar insanlar və ot yeyən heyvanlar tərəfindən udulur. Yumurtadan çıxan onkosferalar ara sahibin bağırsaq divarını keçərək qanla və ya nadir hallarda limfa ilə daxili orqanlara çatırlar. Onkosferadan əmələ gələn skolekslər toxumada kistşəkilli törəmə əmələ gətirir. Ən çox qaraciyər, sonra ağciyər və digər orqanlar tutulur (Şəkil 1).

### Morfologiyası

- Exinokokk kistin üç təbəqəsi var: daxildə herminativ, ortada xitin, xaricdə isə fibroz qat.
- Herminativ qatda skolekslər çoxalır, maye ifraz edilir və qız qovucuqlar əmələ gəlir.
- Xitin qat (laminativ) exinokokka məxsus, ağımtıl rəngli, kövrək membrandır (Şəkil 2).
- Fibroz qat (perikist də deyilir) parazitin əmələ gətirdiyi qat olmayıb, əksinə, parazitə qarşı orqanizm tərəfindən iltihabi reaksiya və ya kistin qaraciyərə təzyiqi ilə əlaqədar əmələ gələn birləşdirici toxumadır.
- Kistlər tək şoxsaylı ola bilər, ölçüləri bir neçə millimetrdən tutmuş 20-40 sm-ə qədər dəyişə bilər.

### Gedişi və ağırlaşmaları

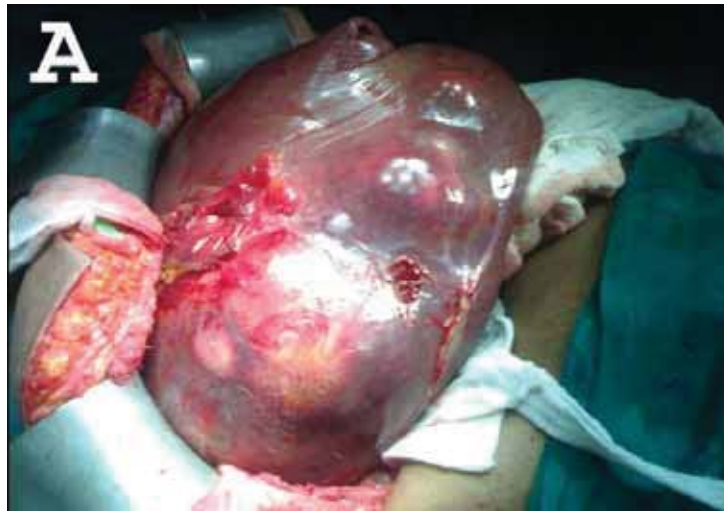- Exinokok kistləri adətən böyüyürlər və ətrafa təzyiq göstərirlər.
- Çox az hallarda exinokok kisti spontan olaraq ölə bilir və kalsifikasiyalaşır.
- Malignizasiya ehtimalı yoxdur.
- Ağırlaşma halları çox rast gəlinir (25-40%)

### Ağırlaşmaları

- İnfeksiyalaşma
- Partlama (qarın boşluğuna, öd yollarına, bağırsaqlara, dəriyə, plevra və bronxlara)
- Allergiya
- Kalsifikasiya və mexaniki təzyiq
- Digər

### Klinikası

- Exinokokk kistləri asimptomatik, simptomatik və ağırlaşmalı seyr edə bilirlər.
- Erkən və kiçik kistlər adətən uzun müddət simptom vermirlər.
- Kist böyüyərək ətraf orqanlara təzyiq göstərdikdə klinik əlamətlər ortaya çıxır: qarında kütlə, diskomfort, ağrı hissi, bəzən sarılıq müşahidə edilir.
- Allergik tipli dəri səpgiləri də rast gəlinir.
- Kist infeksiyalaşdıqda abses klinikası ortaya çıxır.
- Kist partlamasının klinik əlamətləri açıldığı boşluqdan asılı olaraq dəyişir (sarılıq, xolangit, anafaktik reaksiya, peritonit, bronxit, plevrit və s.).



Şəkil 1. Qaraciyər exinokokkozu (əsasən sağ lob)

### Diaqnostikası

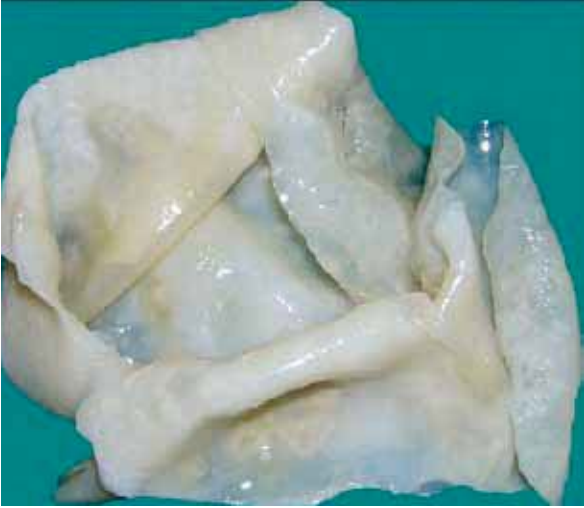#### Şübhə

- Görüntüləmədə qaraciyərdə kist tapılan xəstələrdə ilk növbədə exinokokk kistindən şübhələnmək lazımdır.

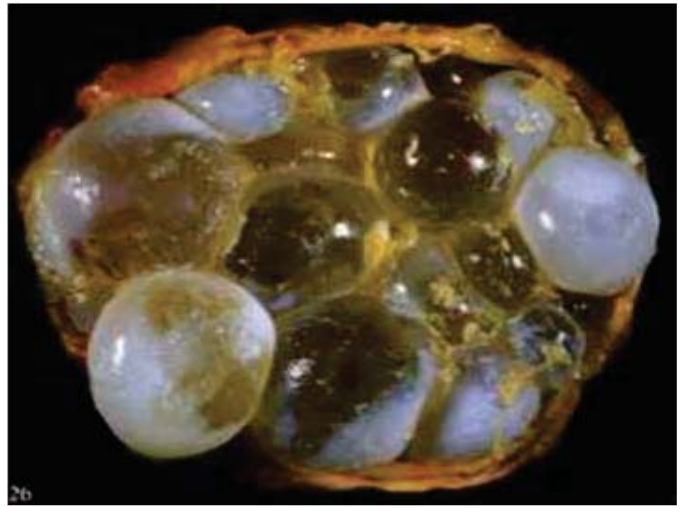
- Arakəsməli kistlər
- Divarı kalsifikasiyalı kistlər
- Sarılıq, peritonit əlamətləri ilə yanaşı qaraciyərdə kist
- Abses əlamətləri

### *Dəqiqləşdirmə*

- Xitin qatı və ya qız qovucuqlarının görünməsi exinokokk kistinə xarakterik əlamətidir (Şəkil 3).

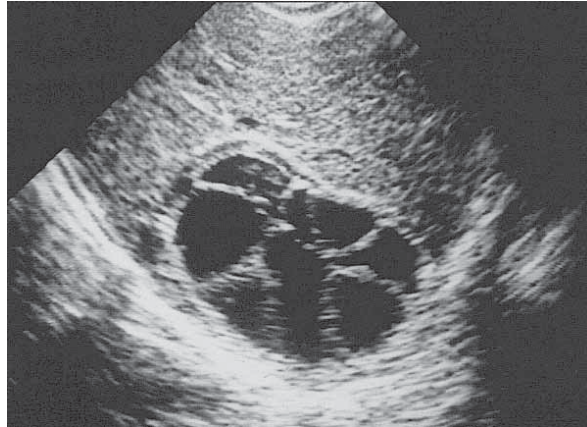

*Şəkil 2. Xitin qatı*



*Şəkil 3. Sist içərisində olan qız qovucuqları (skolekslər)*

- Bu əlamətlər USM və tomoqrafiya üsulları ilə ikiqatlı divar (fibroz və xitin qatlar), qız qovucuqları ("arı pətəyi" əlaməti), qatlanmış xitin qatı ("yun yumağı" əlaməti) kimi görünür (Şəkil 4, 5).



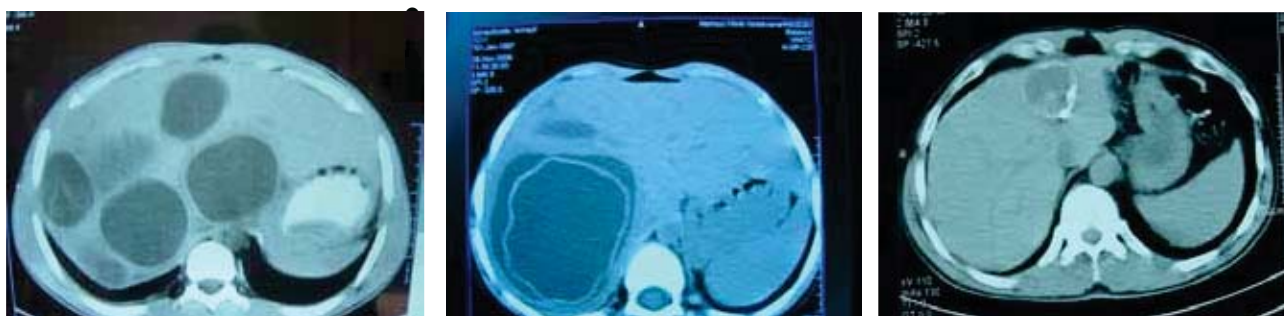
*Şəkil 4. USM görüntüsü – qız qovucuqları ("arı pətəyi" əlaməti)*

- Qanda və mayədə exinokokk antigenlərinin (seroloji müayinə) və anticismlərinin (ELISA, immunoelektroforez, blotting) təyininə əsaslan laborator müayinələr 90-100% həssaslıq göstərir və daha çox differensial diaqnostikada və əməliyyatdan sonra residivin olub-olmadığını aşkar etmək üçün istifadə edilir.

- Əməliyyat vaxtı da kist içərisində xitin qatı və qız qovucuqlarının görünməsi exinokokk kistləri üçün patognomonikdir.

### *Diaqnostik kriteriyalar*

- Xitin qatı və ya qız qovucuqlarının görünməsi (USM, KT, MRT)
  - » İkiqatlı divar
  - » Arı pətəyi
  - » Qatlanmış qat
  - » Yun yumağı
- Əməliyyatda xitin qatının görünməsi
- Exinokokka qarşı anticisimlər təyini



*Şəkil 5. KT görüntüsü.*

### *Differensial diaqnostika*

- Sadə və polikistik xəstəlik – təkqatlı divarlı görüldükləri üçün I tip kistlə qarışdırıla bilər, exinokokk antigeni neqativdir
- Neoplastik kistlər – arakəsməli olduğu üçün III tip kistlə qarışdırıla bilər, exinokokk antigeni neqativdir, CA-19-9 pozitivdir, divarı qalın və kontrast tutur.
- Postravmatik kist – divarında kalsifikasiya olduğu üçün exinokokkla qarışdırıla bilər, exinokokk antigeni neqativdir.

### **Müalicəsi**

- Müalicəsində 3 üsul mövcuddur:
  - » kimyaterapiya
  - » dəridən keçən punksiyon-aspirasiyon üsul
  - » cərrahi üsul
- Hazırkı antihelmint dərmanlar (mebendazol, albendazol) residivin profilaktikası (cərrahi və punksiyon müdaxilələrdən əvvəl və sonra) və bəzi xəstələrdə ilkin müalicə (gənc xəstələrdə, kiçik və tək kameralı kistlərdə) məqsədi ilə geniş istifadə edilir.
- Dəridən keçən kateterizasiya üsulu monovezikular və öd yolları ilə əlaqəsi olmayan kistlərdə aparılır.
- Açıq və ya laparoskopik cərrahi üsul hazırda exinokokkun müalicəsində əsas yer tutur.

- Cərrahi üsulları iki qrupa ayırmaq olar: **radikal və konservativ**.
- Radikal cərrahi üsullarda kistin təbəqələrinin tamlığı pozulmur və tam çıxarılır. Buna rezeksiya və perisistektomiya aiddir. Bunlardan sonra residiv 0-1,5% civarındadır.
- Konservativ cərrahiyyədə isə, kistin təbəqələrindən biri və ya hamısı açılır, parazitlər tamamilə çıxarılır, fibroz qatı isə tam və ya hissəvi saxlanılır. Bunlardan sonra residivlər 10-15% təşkil edir.
- Paraziti çıxarma (exinokokkektomiya) üsulları:
  - » *Evakuasiya* - fibroz və xitin qatları açılır, kist möhtəviyyatı sorucu və ya "qaşıqla" çıxarılır.
  - » *Enokulyasiya* - fibroz qat açılır, xitin qatı bütövlükdə partlatmadan çıxarılır.
  - » *Perikistektomi* - exinokokk fibroz qatla (perikist) birlikdə ətraf toxumadan ayrılıb çıxarılır.
- Qalıq boşluğu ləğv etmə üsulları:
  - » *Marsupializasiya* - kist divarını dəriyə tikərək boşluq bayıra açılır və qranulyasiya ilə dolması gözlənilir.
  - » *Xaricə drenaj* - marsupializasiyadan fərqli olaraq, kist xaricə drenaj vasitəsi ilə açılır. İrinləmiş kistlərdə istifadə olunur.
  - » *Omentoplastika* - kist boşluğu böyük piyliklə doldurulur.
  - » *Kapitonaj, intrafleksiyon* - kist içəridən və ya bayırdan qatlanıb tikilərək boşluq bağlanır.

### ALVEOLAR EXİNOKOKK

- Echinococcus alveolaris tərəfindən törədilir
- Parazitin əsas sahibləri çaqqal və tülküdür, insan aralıq sahibidir
- Sibirdə və Alyaskada çox rast gəlinir
- Bir-birinə bitişik millimetrik kistlərdən ibarətdir
- Klinik və görüntüləmə əlamətlərinə görə bədxassəli şişlərə bənzəyir
- Periportal və kapsula boyunca yayılır
- Diaqnozu biopsiya ilə dəqiqləşdirilir
- Ən effektiv müalicəsi cərrahi eksiziyadır

## NEOPLASTİK KİSTLƏR

### Tərif

- Qaraciyərdə birincili və ya ikincili neoplastik proseslərin törətdiyi kistlərdir

### Diaqnostik əlamətləri

- Asimptomatik, ağrı və s.
- Görüntüləmədə qalın divarlı, polipoid çıxıntılı və arakəsməli kist
- Kistik mayedə CA-19-9 müsbətdir
- Biopsiyada neoplastik epitel

### Rastgəlməsi

- Qc-in kistoz törəmələr arasında nadir (1-2%) rast gəlinir.

### Təsnifatı

Mənşəyinə görə	<p>Birincili</p> <ul style="list-style-type: none"> <li>• Sistoadenoma</li> <li>• Sistoadenokarsinoma</li> </ul> <p>İkincili</p> <ul style="list-style-type: none"> <li>• Metastatik kistlər</li> </ul>
----------------	---

### Sistoadenoma

#### Tərif

- Qaraciyərin xoşxassəli birincili neoplastik kistidir.
- Sistoadenoma ədəbiyyatda biliar sistoadenoma da adlanır

#### Morfoloji cəhətləri

- Divarı anadangəlmə kistlərdəki kimi üçqatlıdır: öd epiteli, epitel membranı və fibroz qat.
- Lakin anadangəlmə kistlərdən fərqli olaraq:
  - » epitel qatının hamısı və ya bir hissəsi neoplastik xarakterlidir
  - » seroz maye yox, musin tipli qatı maye ifraz edir və mayedə CA 19-9 yüksək olur.
  - » divarı qalın olur
  - » papillamatoz çıxıntıları və arakəsmələr çox rast gəlinir.

#### Klinikası və gedişi

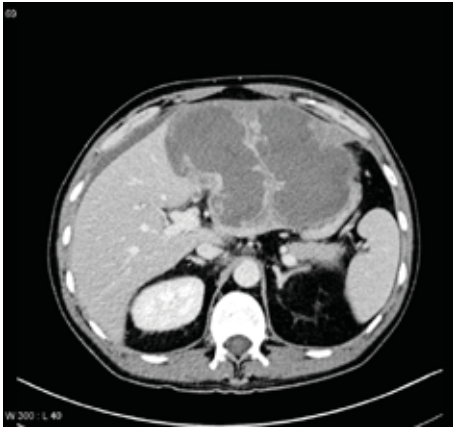- Əksər hallarda ciddi əlamətlər vermirlər, təsadüfi müayinələrdə tapılırlar.
- Böyük ölçülərə çatdıqda və ya ağırlaşmalar olarsa təzyiq, qanaxma,

infeksiyalaşma və digər əlamətlər görünür.

- Maliqnizasiya ehtimalının yüksəkdir (25%)

### *Diagnoz*

- Residiv və metastaz vermə ehtimalları yüksək olduğunu və radikal kistektomiya və ya rezeksiya ehtiyacını nəzərə alaraq neoplastik kistləri bəsit kistlərdən ayırmaq çox vacibdir.
- Görüntüləmə əlamətləri: bir-birinə yaxın bir neçə kistin olması, arakəsmələrin olması (40%), çoxkamaralı olma, divarının qalın və kələkötür olması, içərisində papillamatoz çıxıntılar, mayenin müxtəlif sıxlıqlı olması (Şəkil 1),
- Laborator əlaməti: mayədə yüksək CA-19-9.
- Dəqiq diaqnozu mayədə və ya divarda şiş hüseyrələrinin tapılması ilə qoyulur (Şəkil 2),.



*Şəkil 1. Sistoadenoma (KT görünüşü)*

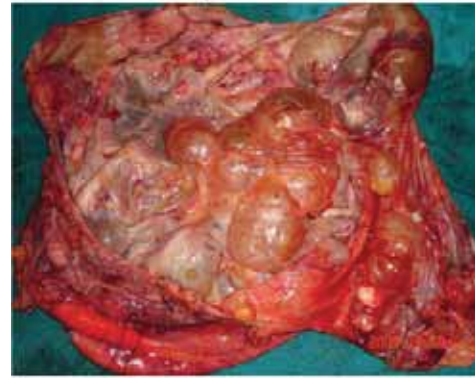

Figure 2: Biliary cystadenoma during and after complete enucleation with several lobulated spaces in the tumor

*Şəkil 2. Sistoadenoma (makroskopik görünüşü)*

### *Müalicəsi*

- Simptomatik və ya asimptomatik olmasından asılı olmayaraq sistoadenomalar müalicə olunmalıdırlar (maliqnizasiya riski) - kist epitelinin tamamilə aradan qaldırılmalıdır.
- Kistektomiya (enukleasiya) və ya rezeksiya ilk seçimdir.
- Çətin hallarda total mukozektomiya edilə bilər.
- Maliqnizasiya ehtimalını nəzərə alaraq hissəvi kistektomiya, ablasiya, fenestrasiya, koterizasiya və sistoyeyunostomiya isə tövsiyə edilmir.

### *Birincili sistoadenokarsinoma*

- Birincili olaraq qaraciyərdən inkişaf edə bilər və ya sistoadenomaların maliqnizasiyasıdır.
- Epitel qatı tam və ya hissəvi şəkildə atipikdir.
- Əksər əlamətləri biliar sistoadenoma kimidir.



- Dəqiq diaqnozu kist divarının patohistoloji müayinəsində qoyulur.
- Müalicəsi üçün radikal rezeksiya lazımdır.

### Metastatik sistoadenokarsinoma

- Kistoz adenokarsinoma metastazlarıdır.
- Mənbələri çənbər bağırsağ, pankreas, mədə, böyrək, yumurtalıq və s. ola bilər.
- Klinik xüsusiyyətləri və müalicəsi digər metastazlarda olduğu kimidir.

## ANADANGƏLMƏ KİSTLƏR

### Tərif

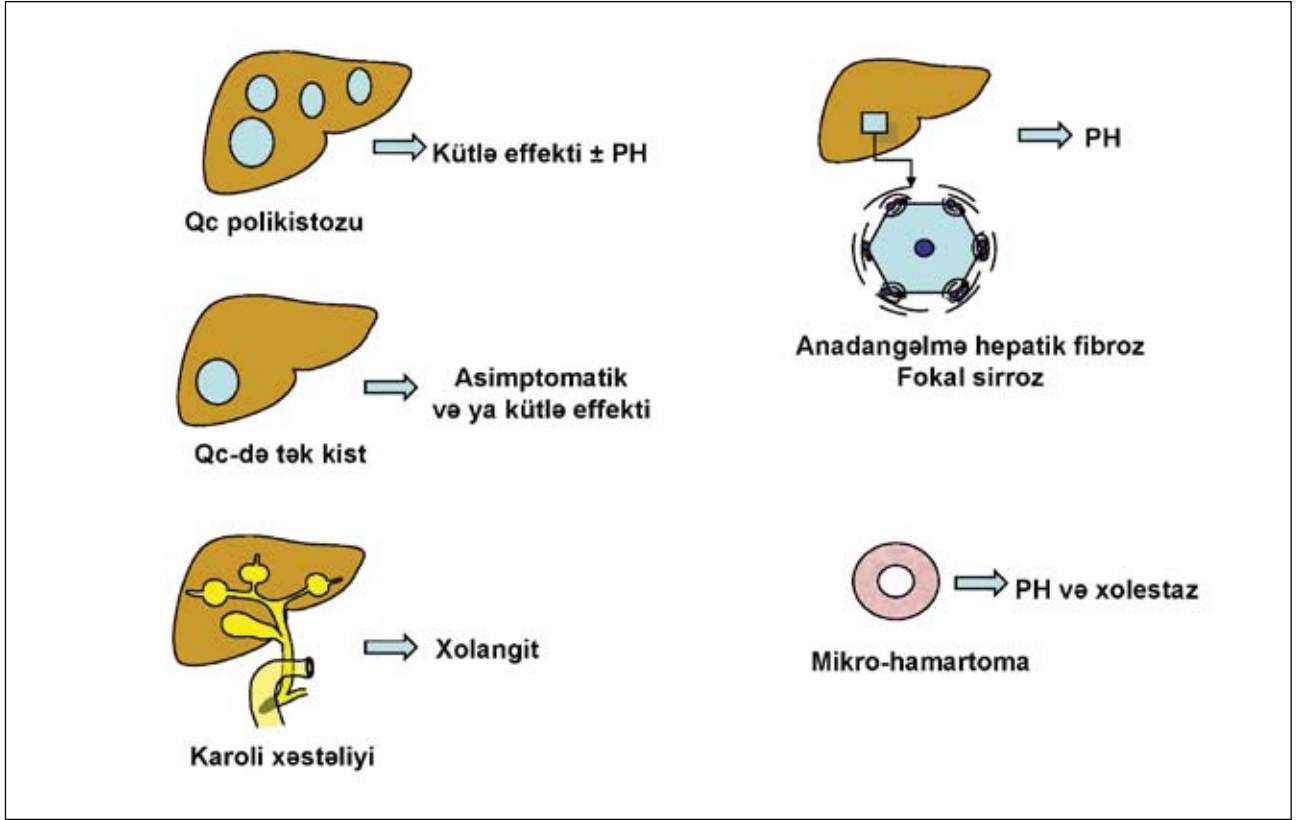
- Qaraciyərin anadangəlmə kistləri fibropolikistik xəstəliyin morfoloji formaları hesab olunur.
- Fibropolikistik xəstəlik və ya sistik fibroz genetik dəyişiklik nəticəsində axacaq sisteminin embrional inkişafdan qalması ilə xarakterizə olunur (duktal malformasiya).
- Xəstəliyin xarakterik morfoloji əlaməti olan duktal malformasiya *kistlər və fibroz* şəkilində ortaya çıxır.
- Xəstəlik orqanizmin ümumi xəstəliyi hesab olunur, bir və ya bir neçə orqanda özünü göstərə bilər. Ən çox ağciyərdə, MAV-da, qaraciyər və öd yollarında ortaya çıxır.

### Təsnifatı

- Qaraciyər və öd yollarının fibropolikistik xəstəliyinin bir neçə morfoloji formaları var (*Şəkil 1*):
  - » Sadə Qc kisti
  - » Qaraciyər polikistozu
  - » Anadangəlmə hepatik fibroz
  - » Karoli xəstəliyi
  - » Mikrohamartoma
  - » Xoledox kistləri
  - » Uşaqlarda xolestaz

### Fibropolikistik xəstəliyin etiologiya və patogenezi

- Anadangəlmə kistlər fibropolikistik xəstəliyin morfoloji formalarından biridir.
- Fibropolikistik xəstəlik və ya sistik fibroz genetik dəyişiklik nəticəsində axacaq sisteminin embrional inkişafdan qalması ilə xarakterizə olunur (duktal malformasiya).



Şəkil 1. Qc və öd yollarının fibropolikistik xəstəlikləri

- Sistik fibroz xəstəliyi 7-ci xromosomda yerləşən və *sistik fibroz transmembran requlyator* (CFTR) adlanan genin mutasiyası nəticəsində meydana gəlir. CFTR geninin kodladığı protein hava yollarını, MAV axacağını, tər vəzilərinə, bağırsaqları, öd yollarını və toxum axacaqlarını örtən epitel hüceyrələrin membranlarında *xlorid ionları üçün kanal* rolunu oynayır və  $Na^+$  ionlarının hüceyrəyə giriş-çixışını requlyasiya edir. CFTR-in mutasiyası nəticəsində xlorun hüceyrədən çixışı azalır,  $Na^+$  ionlarının isə hüceyrəyə absorbsiyası artır. Nəticədə epitel hüceyrələrindən axacağa su ifrazı da azalır ki, bu da sekretin qatılmasına, daşlaşmasına və axacaq sistemində durğunluğa səbəb olur. Axacaq sistemindəki durğunluq və keçməzlik nəticəsində orqanlarda iltihabi və infeksiya ağırlaşmalar meydana gəlir (pnevmoniya, pankreatit, hidroadenit, sialadenit, sinusit, xolangit, mekonium keçməzliyi və s.)

### Morfologiyası

- Xəstəlikdəki duktal malformasiya *kistlər və fibroz* şəkilində ortaya çıxır.
- Xəstəliyin formasından asılı olaraq kist, fibroz, ya da hər ikisi üstünlük təşkil edə bilər.
- Anadangəlmə kistlərin divarı üçqatlı olub, daxildə öd yolları tipində epitel, ortada epitel membranı və xaricdə nazik fibroz təbəqədən ibarətdir. Epitel

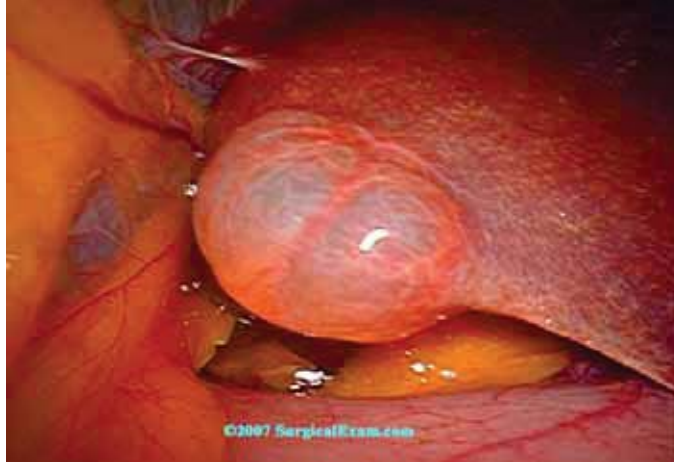
qişası andangəlmə kistlərin ən mühüm xüsusiyyətidir və kist içərisindəki mayeni ifraz edir. Ona görə də, epitel qişası sağlam olduqda kistlərin residivləşmə ehtimalı yüksək, obliterasiya imkanı isə çox azdır (Şəkil 1).

### Klinikası və gedişi

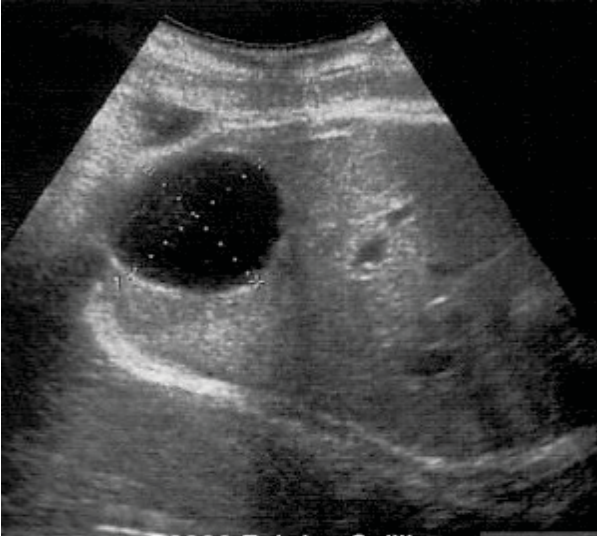
- Xəstəlik kiçik yaşlarda çox görünür, lakin böyük adamlarda da rastlanır.
- Bu xəstəliklər asimptomatik gedə bilər və ya dörd sindromdan biri üstünlük təşkil edə bilər:
  - » kütlə effekti
  - » xolestaz
  - » xolangit
  - » portal hipertenziya
- Bu xəstəliklərdə bədxassəlilik potensialı var, ancaq çox aşağıdır.

### Sadə qaraciyər kisti

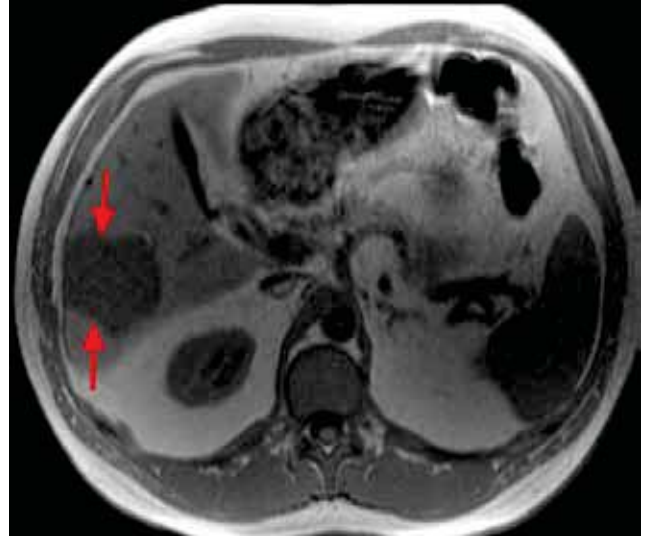
- Ölçüləri 2-5 sm arasındadır və adətən tək saylıdır (Şəkil 2).
- Üçqatlı divarı (kubşəkilli epitel, membran və fibroz) və seroz möhtəviyyəti var.
- Öd yolları ilə əlaqəsi olmur və arakəsmələri də yoxdur.
- Əksəriyyəti asimptomatikdir, nadir hallarda simptom (ağrı) və ağırlaşma (qanaxma, infeksiyalaşma) törədirlər.
- Diaqnostikasında USM və MRT əhəmiyyətlidir: incə divarlı və arakəsməsiz kist görünür. Exinokokk kistinin I tipindən fərqləndirmək çətin ola bilər. Seroloji müayinə və izləmə faydalıdır (Şəkil 3, 4).
- Asimptomatik kistlərdə müalicəyə gərək yoxdur.
- Simptomatik kistlərin müalicəsi üçün punksiya, skleroterapiya və cərrahi üsullar mövcuddur.
  - » Punksiyadan sonra kistlərin əksəriyyəti təkrarladığı üçün bu üsul daha çox diaqnostik məqsədlə tətbiq edilir.
  - » Skleroterapiyada kist epiteli sklerotik maddə ilə (etanol, monosiklin hidroxlorid) kimyəvi destruksiyaya uğradılır. Kistlərin 65-95%-ni bu yolla müalicə etmək mümkündür. Kistin öd yolları ilə əlaqəsinin olması skleroterapiyaya əks göstərişdir.
  - » Böyük ölçülü və Qc səthindən çıxan kistlərin ən effektiv müalicəsi açıq və ya laparoskopik yolla fenestrasiyadır (kist divarının kəsilib götürülməsi və peritona açılması).



*Şəkil 2. Qaraciyərin sadə sisti*



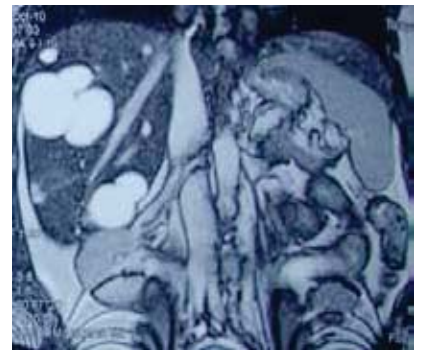
*Şəkil 3. Qaraciyərin sadə sisti  
(ultrasəs görüntüsü)*



*Şəkil 4. Qaraciyərin sadə sisti  
(MRT T2 görüntüsü)*

### **Polikistik xəstəlik**

- Kistlər çoxsaylıdır və ölçüləri müxtəlifdir (1-20 sm)
- Öd yolları ilə əlaqələri olmur, arakəsmələri yoxdur.
- Adətən böyrək polikistozu ilə birlikdə rast gəlinir.
- Qc-i sıxışdırma əlamətləri törədə bilər (PH, sarılıq, ağrı).
- Qaraciyər əlamətlərindən daha çox, böyrək əlamətləri ön plana çıxır (böyrək yetməzliyi, pielonefritlər, hipertoniya).
- Görüntüləmədə nazik divarlı, maye tərkibi olan, lakin toxuma komponenti olmayan bir neçə kistin olması, böyrək və sümüklərdə kistlərin mövcudluğu polikistik xəstəlik üçün xarakterikdir (Şəkil 5).

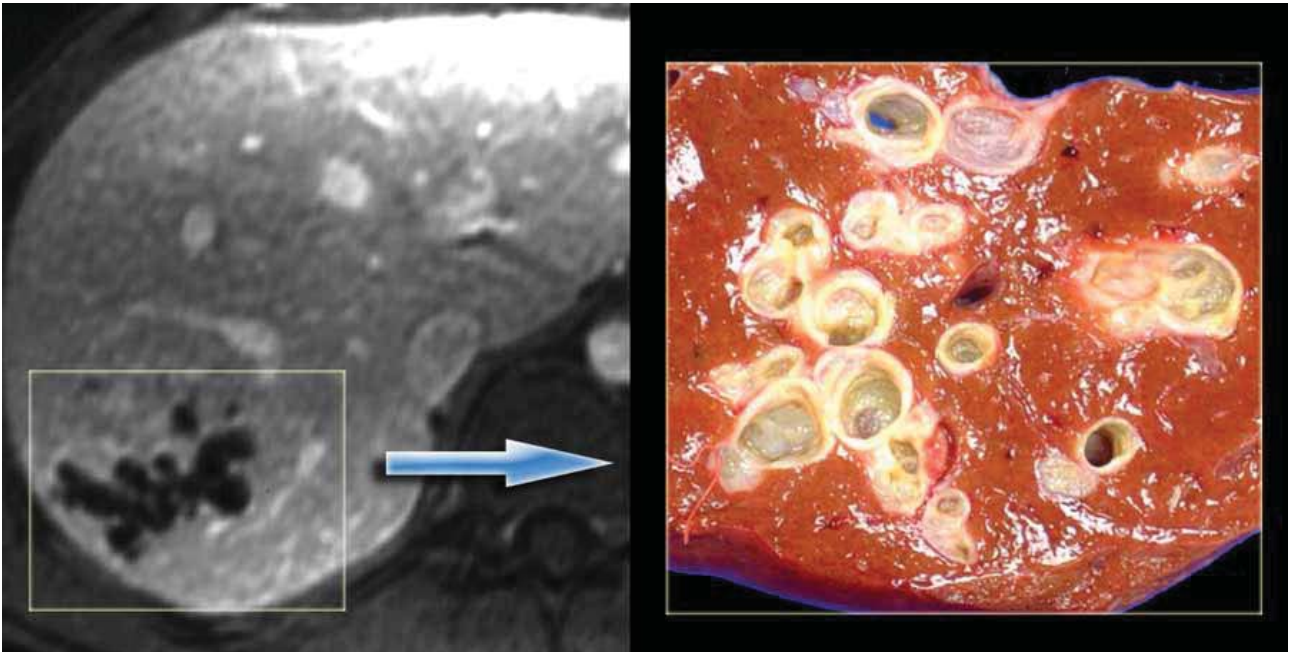


*Şəkil 5. Polikistik  
xəstəliyi*

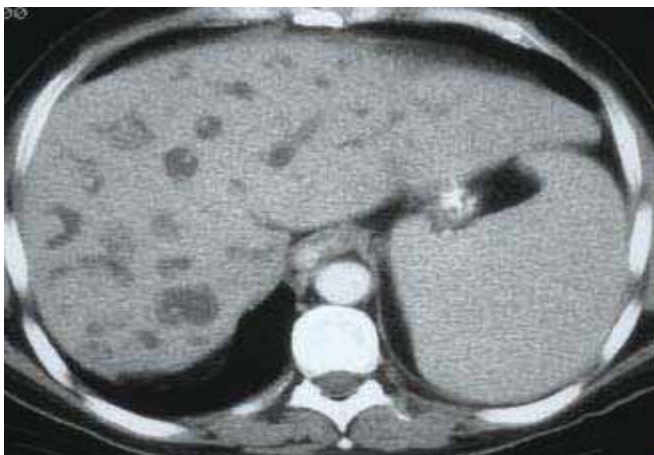
- Asimptomatik kislərdə izləmə lazımdır.
- Simptomatik formalarda müalicə edilməlidirlər (fenestrasiya, rezeksiya, həttdə qaraciyər köçürülməsi).
- Ağırlaşmış kislərdə uyğun müalicə seçilir: irinləmiş kislərdə xarici drenaj, qanaxmalarda embolizasiya, hemostaz+drenaj və ya kistektomiya, öd yollarına açılmış kislərdə kisto-yeyunostomiya.

### Karoli xəstəliyi

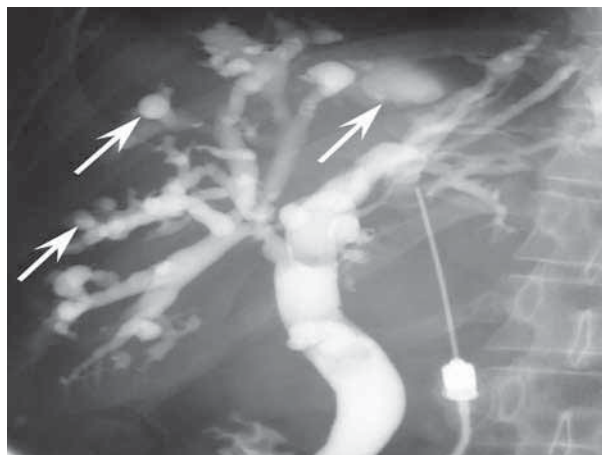- Öd yolları ilə əlaqəsi olan çoxsaylı kislərdir (Şəkil 6).
- Bir payı və ya hər iki payı tuta bilirlər (Şəkil 7).
- Təkrarlayan xolangit əlamətləri törədə bilirlər.
- Retroqrad xolangioqrafiyada intrahepatik öd yollarının sistşəkilli genişlənməsi diaqnozu dəqiqləşdirir (Şəkil 8).
- Sekretin testi də istifadə edilə bilər (Karoli xəstəliyində sekretindən sonra öd ifrazı artır).
- Asimptomatik forma müşahidə edilir.
- Simptomatik formada bir payda olarsa rezeksiya, hər iki payı tutarsa drenaj, həttdə transplantasiya lazım gəlir.



Şəkil 6. Karoli xəstəliyi



*Şəkil 7. Karoli xəstəliyi*



*Şəkil 8. Karoli xəstəliyi (retrograd xolangiopankreatografiya, ağ oxlar)*

# QARACIYƏRİN XOŞXASSƏLİ TÖRƏMƏLƏRİ

## HEMANGİOMA

### Tərif

- Hemangioma damarların kistsəkilli genişlənməsi nəticəsində əmələ gələn xoşxassəli damar törəməsidir.

### Diaqnostik əlamətləri

- Əksərən asimptomatik, böyümə və ağırlaşma olarsa hepatomeqaliya, ağrı, hərarət, qançırılar və s.
- Laborator dəyişiklik törətmir, ağırlaşmalarda trombositopeniya, leykositoz, QcFT dəyişmələr.
- Xarakterik görüntüləmə əlamətləri:
  - » T1-də hipodens, T2-də "lampa parlaqlığı", kənarları dəqiq və paycıqlı
  - » Kontrastlaşma xüsusiyyəti: **(yavaş axın)**
    - ◇ Arterial fazada periferik düyüncəkilli kontrastlaşma
    - ◇ Venoz fazada mərkəzə doğru kontrastlaşma
    - ◇ Gec fazada kontrast tutma
  - » Kiçik hemangiomalar üçün: USM-də dəqiq sərhədli, haşiyəsiz, qan axını görünməyən hiperekoik kütlə, anamnezdə bədxassəli şiş yoxdur

### Rastgəlmə tezliyi

- Ən çox rast gəlinən xoşxassəli qaraciyər törəməsidir.
- Əhali arasında 7% (1-20%) halda və qadınlarda kişilərdən 5 dəfə çox rast gəlir (Şəkil 1).

### Təsnifatı

<b>Sayına görə</b>	təksaylı (80%) çoxsaylı
<b>Ölçüsünə görə</b>	Kiçik (<5 sm) – 80%, böyük (5-10 sm), çox böyük (>10 sm)
<b>Tərkibinə görə</b>	Kapillyar və kavernoz
<b>Gedişinə görə</b>	Stabil proqressiv (böyümə) ağırlaşmış (iltihab, tromboz, trombositopeniya, nekroz, abses, ürək yetməzliyi)
<b>Klinikasına görə</b>	asimptomatik, simptomatik, ağırlaşmalı

### Etiologiyası

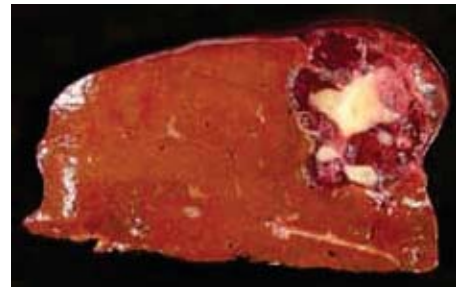
- Dəqiq məlum deyil

### Patogenezi

- Hemangioma toxumasında estrogen və böyümə faktorları reseptorlarına çox rast gəlinir. Digər tərəfdən hemangioma daha çox hiperestrogenemiyalı vəziyyətlərdə (qadınlar, kontraseptiv istifadəsi, çoxlu hamiləlik) rastlanır. Buna əsaslanaraq hiperestrogenemiyanın etiopatogenezdə rol oynadığı hesab edilir.

### Morfologiyası

- Makroskopik olaraq iki növü var— kapilyar və kavernoza.
- Kapilyar hemangiomalar kapilyarların yumaşəkilli genişlənməsi nəticəsində əmələ gəlir və adətən kiçik olurlar.
- Kavernoza hemangiomalarda bir neçə millimetr diametrində genişlənen damarların daxilində endotel, ətrafında isə qalın fibroz təbəqə olur. Nəticədə süngərşəkilli kütlə əmələ gəlir.
- Hemangiomalar periferik arteriyalarla qidalanır və kavernalarda qan axını çox yavaşdır. Yavaş qan axını trombozlara meyli törədir və kontrastlaşmada özünü göstərir.
- Qaraciyərdə daha çox kavernoza (süngər) hemangiomalara rast gəlinir və bu törəmələr qaraciyərin ən çox rast gəlinən xoşxassəli şişləridir.
- Hemangiomaların əksəriyyəti tək (80%) və kiçikdir (<5 sm).



*Şəkil 1. Hemangioma*

### Gedişi və ağırlaşmaları

- Hemangiomaların əksəriyyəti (60%) böyümür, təxminən 40% zəif böyümə göstərir (2 mm/il), az hallarda isə (10%) sürətli böyüyə və ağırlaşmalara səbəb ola bilirlər (Şəkil 2).
- Kiçik hemangiomalar adətən ağırlaşma törətmirlər.
- Böyük hemangiomalarda (>5 sm) ağırlaşma ehtimalı 10%-dən azdır.
- **Maliqnizasiya ehtimalı yox dərəcəsindədir (Şəkil 2).**

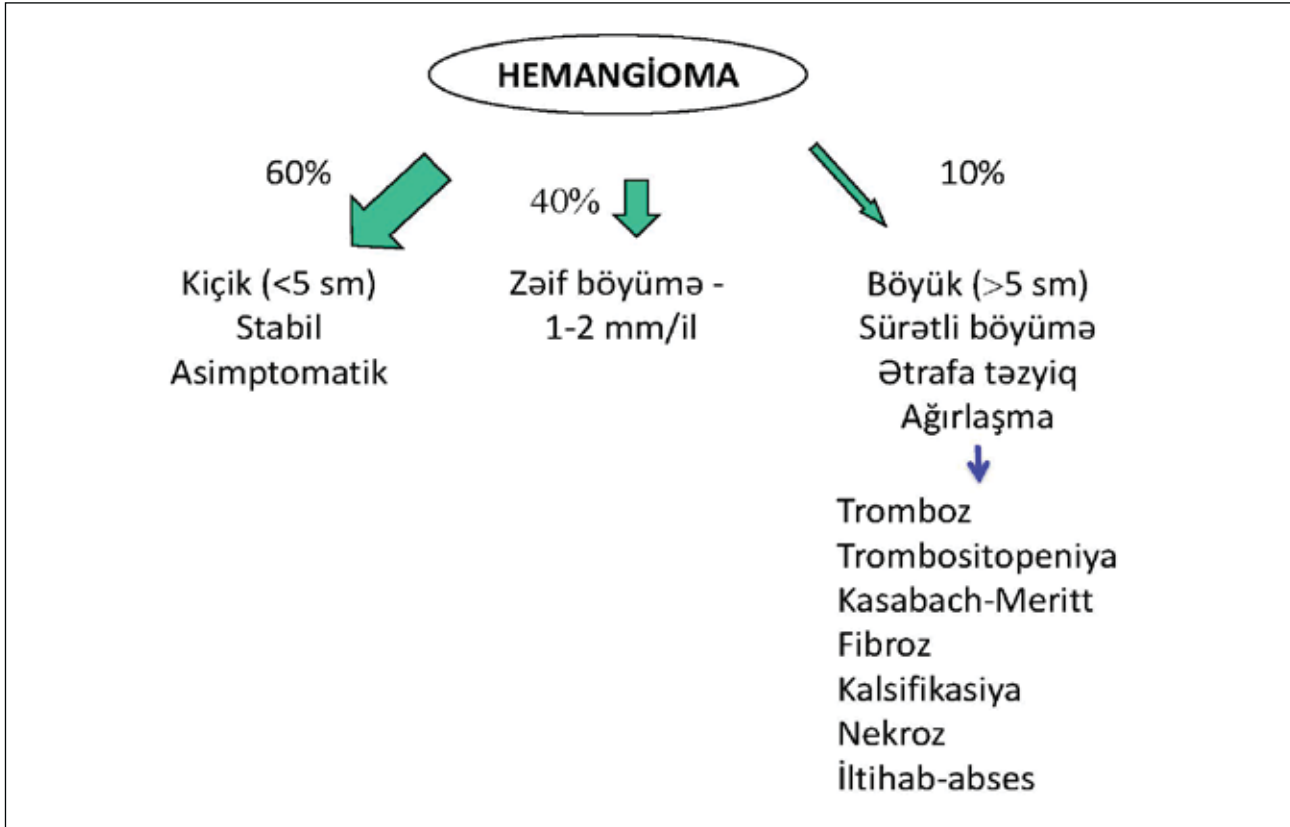
### Ağırlaşmaları

- İltihablaşma
- Tromboz
- Trombositopeniya
- Qanaxma
- Kavernalarda yavaş qan axını trombozlara və iltihabın baş verməsinə şərait yaradır. Təkrarlayan trombozlar laxtalanma faktorlarını xərcləyərək trombositopeniya, kəskin və xroniki YDDL (yayılmış damardaxili laxtalanma) sindromu törədə bilər. Bu vəziyyət Kasabach-Meritt sindromu



adlanır. Bu sindrom çox böyük (>10 sm) hemangiomalarda daha çox rast gəlinir. Klinik olaraq mukozal qanaxma və qançınlarla müşahidə olunur.

- Hemangiomaların daxilində qan təzyiqi aşağı olduğuna və kavernaların divarında qalın fibroz qatı olduğuna görə partlama və qanaxma ehtimalı azdır (2-4%).



*Şəkil 2. Hemangiomanın təbii gedişi*

### Klinikası

- Kiçik hemangiomalar (<5 sm) adətən əlamət törətmirlər və laborator dəyişikliyə səbəb olmurlar. Belə şəxslərin şikayətləri adətən başqa xəstəliklə əlaqədar olur.
- Hemangiomalar böyük ölçülərə çatarsa, ətraf orqanlara təzyiq göstərsə və ya ağırlaşma törədirsə əlamətlər ortaya çıxır.
- Təzyiq ağrıya və diskomforta səbəb olur. Çox böyük hemangiomalar qarında kütlə kimi görünür və palpasiya olunurlar.
- İltihablaşma və trombozda ağrı, hərarətin yüksəlməsi və leykositoz qeyd edilir. Təkrarlayan tromboz Kasabach-Meritt sindromu törədir. Çox nadir müşahidə edilən qanaxmalarda anemiya, şok və hemoperitoneum olur.

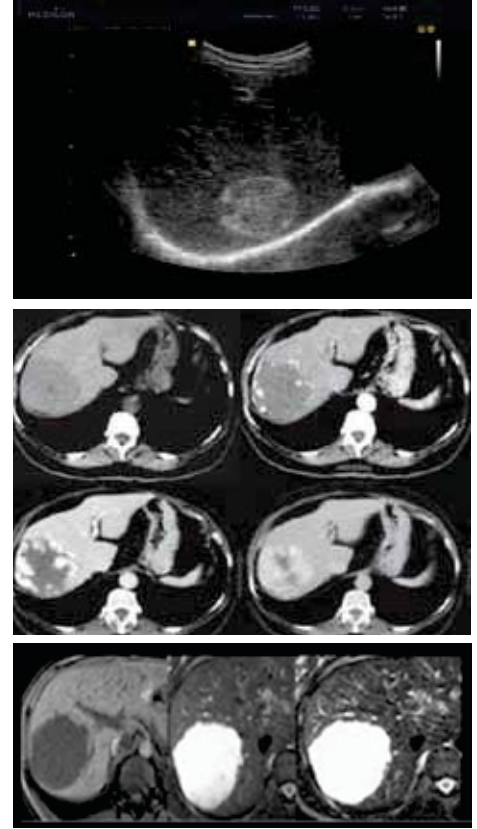
### Diagnostikası

#### Şübhə

- Qaraciyərdə törəmə tapılan xəstələrdə ilk növbədə hemangiomadan şübhələnmək lazımdır.
- Qc parenximası və laborator göstəriciləri normal olarsa, anamnezində onkoloji xəstəlik yoxdursa bu şübhə daha da artır.

### Dəqiqləşdirmə

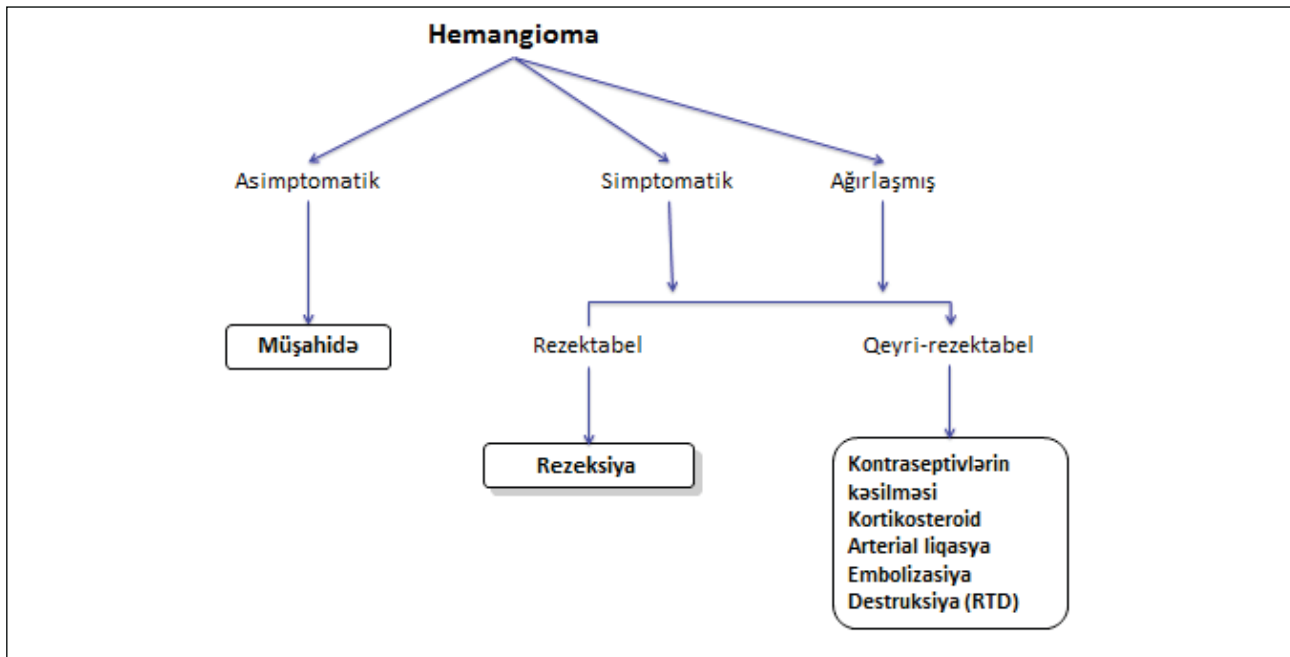
- Hemangioma qaraciyərin yeganə toxumalı törəməsidir ki, görüntüləmə üsulları ilə diaqnozunu 90-95% dəqiqliklə təyin etmək olur.
- Diaqnozunda USM, MRT, kontrastlı KT istifadə edilə bilər və ilk seçim MRT-dir.
- **Diaqnostik kriteriyaları (aşağıdakı 3 kriteriyalardan hər hansı biri varsa diaqnoz dəqiqləşir):**
  - » T1-də hipodens, T2-də "lampa parlaqlığı", kənarları dəqiq və paycıqlı
  - » Kontrastlaşma xüsusiyyəti: (**yavaş axın**)
- Arterial fazada periferik düyünsəkilli kontrastlaşma
- Venoz fazada mərkəzə doğru kontrastlaşma
- Geç fazada kontrast tutma
  - » Kiçik hemangiomalar üçün: USM-də dəqiq sərhədli, haşiyəsiz, qan axını görünməyən hiperekoik kütlə, anamnezdə bədxassəli şiş yoxdur.



Şəkil 3. USM və KT görüntüsü

### Müalicəsi

- Asimptomatik hemangiomalarda müalicəyə gərək yoxdur (**Şəkil 3**).
- Simptomatik və ağırlaşmış hemangiomalarda rezeksiya və ya enokulyasiya tövsiyə edilir.
- Qeyri-rezektabel vəziyyətlərdə arterial liqasiya, embolizasiya və ya radiotezlikli destruksiya tətbiq edilə bilər (**Şəkil 4**).



Şəkil 4. Hemangiomanın müalicəsi

## FOKAL NODULAR HİPERPLAZİYA (FNH)

### Tərif

- Fokal nodulyar hiperplaziya damar malformasiyası— arteriya ətrafında regenerasiya etmiş normal hepatositlərdən təşkil olunmuş düyünşəkilli törəmədir.
- Neoplastik proses hesab olunmur, regeneratör düyün kimi qəbul olunur.

### Diaqnostik əlamətləri

- Əksər hallarda asimptomatikdir
- Laborator əlaməti yoxdur
- Xarakterik görüntü əlamətləri:
  - » Hipervaskulyar törəmədir, arterial fazada hipervaskulyar, venoz və parenximatoz fazalarda izo- və ya zəif hiper görünürlər
  - » Ulduzşəkilli və ya çarxşəkilli mərkəzi arteriya (ən xarakterik əlamət)
  - » Mərkəzi çapıq (70%)
  - » Çapıq ətrafı homogen görüntü (96%)

### Rastgəlməsi

- Hemangiomalardan sonra ən çox rast gəlinən (1-3%) xoş xassəli törəmədir (Şəkil 1).

### Təsnifatı

<b>Sayına görə</b>	tək və çoxsaylı (nadirdir)
<b>Tərkibinə görə</b>	tipik, atipik (nadirdir)
<b>Gedişinə görə</b>	stabil, böyüyən (nadirdir)
<b>Klinikasına görə</b>	asimptomatik, simptomatik (nadirdir)

### Etiopatogenezi

- Dəqiq bilinmir
- Hemangiomalarla birlikdə rast gəlməsi (23%) və doppler USM-də arterio-venoz şuntların tapılması bu xəstəliyin damar zədələnməsi bölgələrindən inkişaf etmə ehtimalını artırır.
- Hesab edilir ki, arterial təhizatı yüksək olan bölgədə hepatositlər regeneratör reaksiya göstərib artırlar (yaxşı qidalanma fərziyyəsi).

- Hepatik adenomadan fərqli olaraq kontraseptiv dərmanlarla əlaqəsi zəifdir (11%).

### Morfologiyası

- Digər hipervaskulyar törəmələrdən fərqli olaraq FNH periferik yox, əsasən mərkəzi arteriya ilə qidalanır.
- Morfoloji cəhətinə görə iki forması var: tipik və atipik
- **Tipik** variantda mərkəzdə çapıq və mərkəzi qidalandırıcı arteriya olur, fibroz arakəsmələrlə paycılara ayrılır, bu arakəsmələrdə arteriya və öd yolları mövcuddur, hepatositlər normaldır, mərkəzi venası və kapsulu olmur. Qanaxmaya, böyüməyə meyilli deyil, maliqnezasiya ehtimalı yox dərəcəsindədir.
- Atipik FNH-larda mərkəzi çapıq olmaya bilər, qanaxma, yağ degenerasiyası, kalsifikasiya baş verə bilər. Bunlar görüntüləmə müayinələrində FNH-in qeyri-homogen görünməsinə səbəb ola bilər və digər törəmələrdən fərqləndirməni çətinləşdirir..

### Gedişi

- Tipik FNH-lar xoş gedişli olub əksər hallarda sürətli böyümə və klinik əlamətlər göstərmirlər.
- Qanaxma, maliqnezasiya və digər ağırlaşmalar törətmirlər.
- Atipik formalarda qanaxma, nekroz, kalsifikasiya, piy distrofiyası baş verə bilər.
- Kontraseptiv alanlarda qanaxma riski artır.

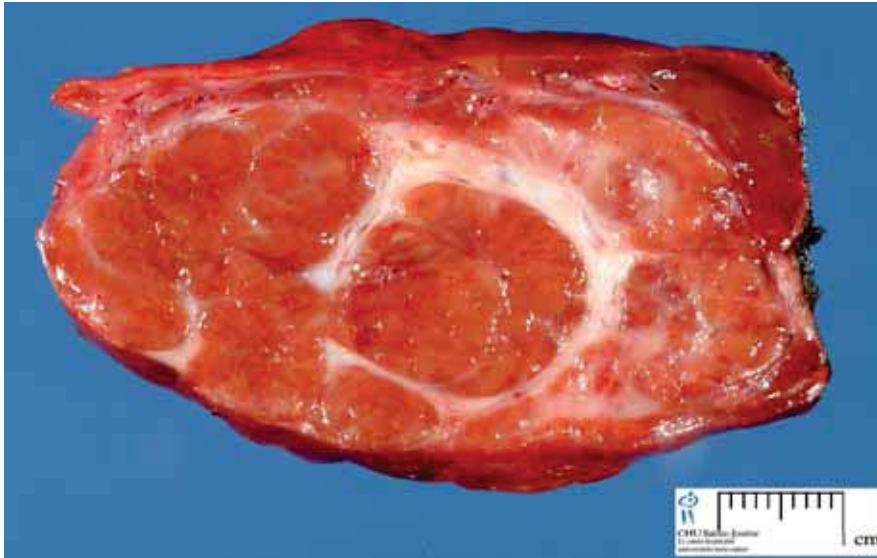
### Klinikası

- FNH əksər hallarda simptom törətmirlər, laborator göstəricilərdə də dəyişikliyə səbəb olmurlar, adətən təsadüfi müayinələrdə tapılırlar.
- Ağrı və digər şikayətləri olan xəstələrdə FNH tapılırsa əvvəlcə digər xəstəliklər araşdırılmalıdır.
- Çox böyük ölçülərə çatdıqda sıxma əlaməti verə bilər ki, bu da çox az rast gəlinir.
- FNH-in əsas klinik əhəmiyyəti qaraciyərin bədxassəli şişlərindən fərqləndirilməsidir ki, bu da ən çox atipik formalı FNH-da zəruri olur. Digər tərəfdən FNH digər törəmələrlə birlikdə rast gələ bilər.

### Diagnostikası

#### Şübhə

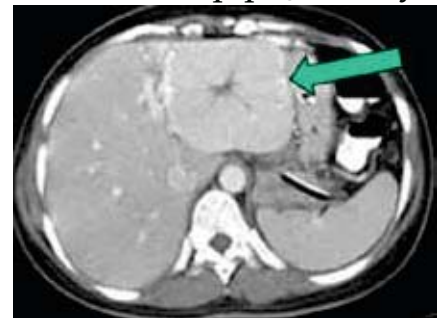- Qaraciyərdə törəmə tapılan xəstələrdə FNH-dan şübhələnmək lazımdır.
- Xüsusən əlamət verməyən, qaraciyəri laborator və görüntüləmədə normal olan xəstələrdə və hipervaskulyar törəmələrdə bu şübhə daha da artır.



*Şəkil 1. Qaraciyərin fokal nodulyar hiperplaziyası*

### *Dəqiqləşdirmə*

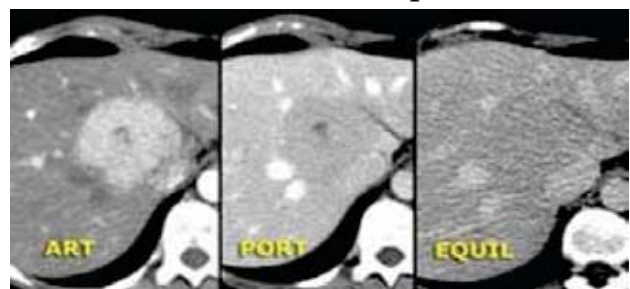
- Görüntüləmə üsulları FNH-ın diaqnozunu 30-70% hallarda dəqiqləşdirməyə imkan verir.
- Diaqnozu dəqiqləşdirmək üçün MRT və üçfazlı kontrastlı müayinələr aparılır (Şəkil 2).
- Mərkəzi arteriyanın görünməsi FNH diaqnozunu təsdiqləyir. Bu olmadıqda, diaqnoz qoymaq üçün ikinci qrup əlamətlərindən (çapıqətrafi homogenlik, mərkəzi çapıq, normal qaraciyərdən az fərqlənmə, kontrastlaşma xüsusiyyəti) ən azı üçünün olması vacibdir.



*Şəkil 2. MRT görüntüsü (FNH)*

### **Diaqnostik kriteriyaları:**

- » Əsas kriteriya (olması diaqnozu təsdiqləyir)
  - ◇ Ulduzşəkilli və ya çarxşəkilli mərkəzi arteriya (bu əlamət kontrastlı USM, Dopler, KT-angiografiya və MRT ilə görünə bilər)
- » İkinci dərəcəli kriteriyalar (ən azı üçü olmalıdır)
  - ◇ Mərkəzi çapıq 30-70% hallarda rast gəlir, USM-də hiperexogen, KT-də hipodens, MRT-də isə T1-də hipodens, T2-də hiperdens görünür və adətən ulduzşəkilli olur.
  - ◇ Çapıqətrafi homogen görüntü (96%). FNH normal hepatositlərdən təşkil olunduğu üçün və qanaxma, kalsifikasiya, nekroz, degenerasiya kimi görüntünü dəyişdirən proseslər olmadığına görə, çapıqətrafi hissələr homogen görünür, qaraciyər toxuması ilə eyni sıxlıq



*Şəkil 3. Trifazik KT görüntüsü (FNH)*

göstərir.

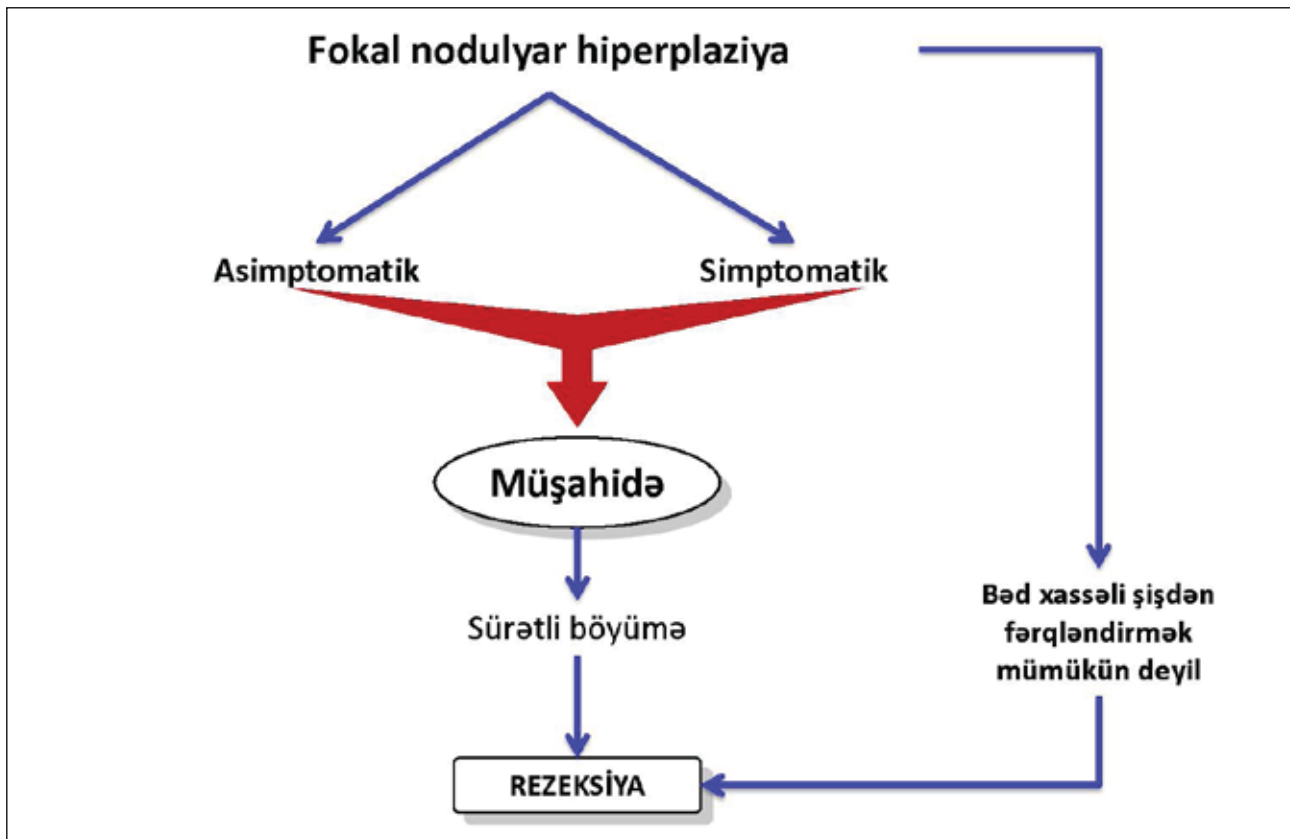
- ◇ Normal Qc-lə müqayisədə zəif siqnal fərqi.
- ◇ Xarakteristik kontrastlaşma xüsusiyyəti: arterial fazada hiper, portal venoz fazada izo, gec fazalarda (5-10 dəq) mərkəzi çapıq kontrastlaşır və hiper görünür.

### *Differensial diaqnostika*

- Atipik formalarında qeyri-xarakterik əlamətlər (heterogen, qanaxma, piy distrofiyası və s.) görünə bilər və bunu HSK-dan, adenomadan, hemangioma və metastazlardan fərqləndirmək çətin ola bilər. Bu hallarda biopsiya, hətta rezeksiya zərurəti yaranır.

### **Müalicəsi**

- FNH-in hər iki formasını (tipik və atipik) müşahidə etmək məsləhət görülür (Şəkil 2.)
- Rezeksiya böyümə göstərən, ciddi simptomlar törədən və bədxassəli şişlərdən fərqləndirilməsi mümkün olmayan hallarda göstərişdir (Şəkil 4).



*Şəkil 4. Fokal nodulyar hiperplaziyada müalicə taktikası*

## HEPATOSELLULAR ADENOMA (HA)

### Tərif

- Hepatositlərdən inkişaf edən xoş xassəli şişdir.
- Ədəbiyyatlarda hepatic adenoma kimi də adlanır.

### Diagnostik əlamətləri

- Anemiya, ağrı, kontraseptiv hormon qəbul edən qadınlar, normal qaraciyər fonunda kütlə.
- MRT T1-də hiperintens (yağ, qanaxma, geniş sinusoid), heterogen və psevdokapsullu görünmə.
- Kontrastlı müayinələrdə arterial fazada hipervaskulyar görünür, venoz yuyulma adətən olmur.
- Normal hepatositlər tərəfindən tutulan və biliyar sistemdən ifraz edilən kontrastlı müayinələrin hepatosit fazasında (20-60 dəq sonra) hipo- (qara) görünürlər.

### Təsnifatı

<b>Sayına görə</b>	tək (70%) və çoxsaylı (30%)
<b>Tərkibinə görə</b>	siderotik (yağlı), peliotik (qanlı) və qarışıq
<b>Gedişinə görə</b>	stabil, progressiv (böyümə, maliqnezasiya, qanaxma) və regressiv
<b>Klinikasına görə</b>	asimptomatik, simptomatik, ağırlaşmalı

### Rastgəlməsi

- Kontraseptiv hormon alan qadınlarda çox müşahidə edilir (Şəkil 1).

### Etiologiyası və patogenezi

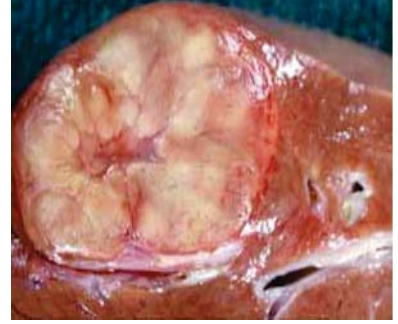- Dəqiq məlum deyil.
- Risk amilləri: hiperestrogenemiya, steroid və qlükogen depo xəstəlikləri.
- Hiperestrogenemik vəziyyətlər (steroid hormon, kontraseptiv, qadın cinsi, çoxsaylı hamiləlik) xəstələrin 90%-ində rast gəlinir.

### Morfologiyası

- Əksəriyyəti tək saylıdır (70%), çoxsaylı forması adenomatoz adlanır (30%).
- Tək adenomada şişin ölçüsü 6-8 sm olur, adətən sağ payda (75%) yerləşir.
- Kapsulu yoxdur, lakin ətraf toxumaları sıxması nəticəsində yalançı kapsul

əmələ gələ bilər.

- Mikroskopik: hepatositlərdən zəngin, birləşdirici toxumadan kasıb, geniş sinusoidləri olan törəmədir, klassik qapı üçlüyü və paycıqları yoxdur. Hüceyrələrində normal hepatositlərdə olduğu kimi qlükogen və yağ toplanabilir.
- Arteriya birbaşa sinusoidə açılır və törəmənin yeganə təhizatını təşkil edir
- Morfoloji olaraq 3 forması var: yağla zəngin (siderotik), sinusoidlə zəngin (peliotik) və qarışıq (50%).
- Siderotik formada intra- və ekstrasellulyar sahələr lipidlə zəngindir.
- Peliotik formada geniş sinusoidlər və arteriyalarla yanaşı hemorragiyalar çox olur.



*Şəkil 1. Hepatosellulyar adenoma*

### Gedişi və ağırlaşmaları

- Stabil, progressiv və regressiv gedişli ola bilər.
- Əksəriyyəti (80%) böyüməyə və ağırlaşmaya meyillidir.
- Qanaxma (20-40%) və maliqnezasiya (10%) törədə bilirlər.
- Zəif birləşdirici toxumanın olması sinusoidlərin genişlənməsinə və arterial qidalanan törəmənin qanaxmaya meyilli olmasına gətirib çıxarır.
- Şişin ölçüsü artdıqca ağırlaşma riski də artır.
- Kontraseptivlərin kəsilməsi kiçik (<3 sm) adenomaların kiçildə bilər, lakin böyük (>5 sm) adenomalara təsir etmir.

### Ağırlaşmaları

- Qanaxma
- Maliqnezasiya

### Klinikası

- Kiçik adenomalar asimptomatik olur, laborator dəyişikliyə səbəb olmurlar, təsadüfi görüntüləmədə tapılır
- Böyük adenomalar ətrafa təzyiqlik və qanaxma verdikdə simptomatik olurlar (ağrı, anemiya, hətta hemorragik şok).

### Diaqnostikası

#### Şübhə

- Anemiyası, ağrısı olan və kontraseptiv hormon qəbul edən qadınlarda, normal qaraciyər fonunda kütlə tapıldıqda HA şübhəsi var.

### Dəqiqləşdirmə

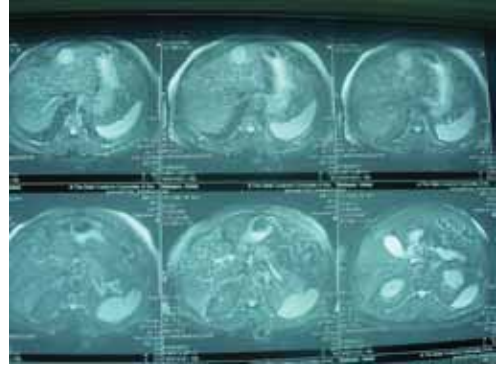
- HA-nın spesifik görüntüləmə əlaməti yoxdur, diaqnozu differensiasiya əsasında, və ya rezeksiyadan sonra qoyulur.



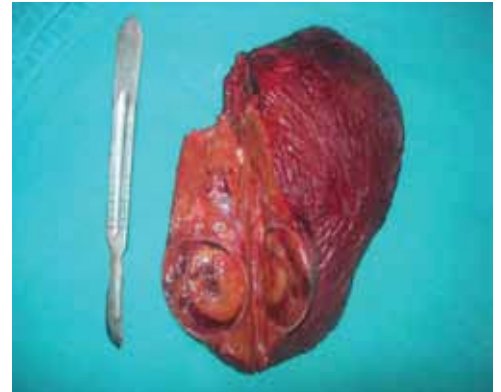- Kontrastlı MRT ilk seçimdir (Şəkil 2).
- MRT T1-də hiperintens (yağ, qanaxma, geniş sinusoid), heterogen və psevdokapsullu görünmə xarakterikdir.
- Kontrastlı müayinələrdə arterial fazada hipervaskulyar görünür, venoz yuyulma olmur (izodens olur).

### *Differensial diaqnostika*

- Heterogen, T1-də hiperintens və kapsullu görünmə kimi xarakterik əlamətləri, hemangioma və FNH-dan fərqləndirməyə imkan verir (90%).
- Adenomalarda biliar sistem olmadığına görə hepatositlərdə tutulub biliar sistemdən ifraz olunan kontrastlı müayinələrin (gatoxtetat disodium, gadobenat diglulumin), hepatosit fazasında qaraciyərə görə hipogörünür. Bu əlamətə görə FNH-dan fərqləndirmək olur.
- Venoz yuyulmanın olmamasına görə HSX-dan fərqlənir.
- HSX-dan fərqləndirilməsi çətin olan hallarda həm diaqnostika, həm də müalicə məqsədi ilə rezeksiya məsləhətdir.
- Biopsiyada qanaxma təhlükəsi yüksəkdir.



*Şəkil 2. Kontrastlı MRT*



*Şəkil 3. H.A-nın müalicəsi*

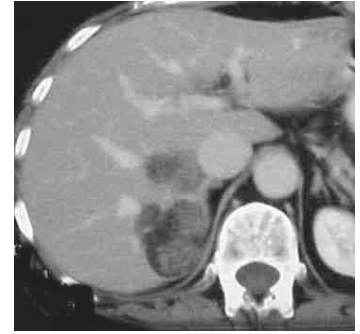
### *Müalicəsi*

- HA-nın radikal müalicəsi kontraseptivlərin kəsilməsi və rezeksiyasıdır (Şəkil 3).
- Kiçik adenomalarda kontraseptivi dayandırdıqdan sonra kiçilmə ola bilər.
- Rezeksiya mümkün olmayan hallarda embolizasiya edilə bilər

## QARACİYƏRİN DİGƏR XOŞ XASSƏLİ TÖRƏMƏLƏRİ

### Angiomiolipoma

- Angiomiolipoma 3 komponentdən ibarət xoşxassəli törəmədir: geniş damarlar (mikroanevrizmalar), sayə əzələ hüceyrələri və yağ toxuması.
- Ölçüləri adətən 5 sm-dən böyük olur.
- Daha çox böyrəklərdə rast gəlir
- Qc-də 10-20% hallarda böyrəklərdəki angioliipoma ilə birlikdə görünür.
- Adətən böyüməz və ətrafa təzyiq göstərməzlər, maliqnezasiya ehtimalları yoxdur.
- Simptom və biokimyəvi dəyişiklik törətmirlər, adətən təsadüfi müayinələrdə tapılırlar.
- Spesifik görüntüləmə əlaməti yoxdur.
- USM və KT-də dəqiq sərhədli törəmə kimi görünürlər.
- Tərkibində yağ olduğu üçün MRT T1 və T2-də hiperintens görünür, yağ supressiv testində siqnal itir.
- Lipomadan fərqli olaraq angiomiolipomalar kontrast tutur və geniş damarları görünür.
- Yağı az olan angiomiolipomaları digər törəmələrdən, xüsusən HCC və HA-dan fərqləndirmək çətin ola bilər. Belə hallarda biopsiya və ya rezeksiya lazım gəlir.
- Angiomiolipomanı rezeksiya etməyə gərək yoxdur, izləmək lazımdır.



*Şəkil 1. Angiomiolipoma (KT görüntüsü)*

### Lipoma

- Lipoma damarlanması zəif, yağ toxumasından ibarət olan törəmədir.
- Adətən tək saylı olur.
- Böyüməyə, maliqnezasiyaya meyilli deyil.
- Simptom törətmir, laborator əlaməti yoxdur, təsadüfi müayinələrdə tapılır.
- Xarakterik 3 görüntü əlamətləri:
  - » dəqiq sərhədli, homogen törəmə
  - » kontrastsız KT-də yağ toxuması kimi hipodens və kontrast tutmur (Şəkil 1);
  - » T1 və T2-də hiperintens, yağ supressiya testində siqnallar sönər.
- Adətən müalicəsinə ehtiyac yoxdur.

### Düyünlü transformasiya

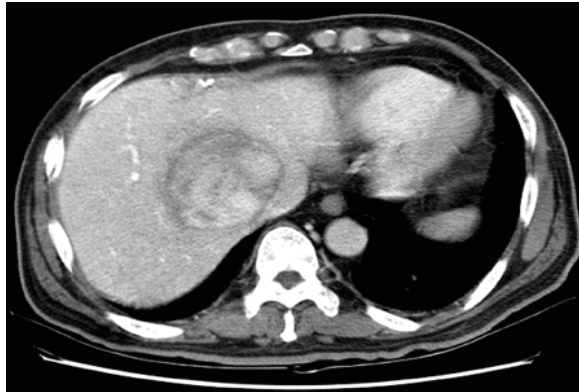- Toplumda təqribən 3% tezlikdə rast gəlir.
- Qc-in diametri 1-1,5 sm olan çoxsaylı düyünlərlə diffuz tutulmasıdır.
- Düyünlər normal hepatositlərdən təşkil olunmuşdur, lakin qaraciyər arxitektikasını pozulmuşdur: öd kanalcıqları, mərkəzi arteriyası və fibroz yoxdur.
- FNH-dan fərqli olaraq mərkəzi çapığı, öd kanalcıqları və mərkəzi arteriyası

yoxdur.

- Sirrotik düyündən fərqli olaraq ətrafında və daxilində fibroz olmur.
- Hepatik adenomadan fərqli olaraq diffuz xəstəlikdir, geniş sinusoidləri yoxdur və qanaxmaya meyilli deyil.
- Mərkəzi və portal venanı sıxaraq portal hipertenziya törədə bilər.
- Maliqnezasiya ehtimalı var.
- Spesifik müalicəsi yoxdur, PH və HSX-ya görə izlənilir və ağırlaşma inkişaf edərsə uyğun müalicələr tətbiq edilir.

### İltihabi psevdotumor

- Xroniki iltihab hüceyrələrindən (plazmatik, limfosit, dentritik), miofibroblastlardan və birləşdirici toxumadan təşkil olunmuş törəmədir (Şəkil 2).
- Adətən hipovaskulyar, kapsulsuz olur və ölçüsü bir neçə santimetrə çata bilər.
- Etiopatogenezi dəqiq məlum deyil. Miofibroblast proliferasiyası və xroniki iltihab nəzəriyyələri ehtimal edilir.
- Törəmə tapıldıqdan əvvəl hərarət, ağrı kimi infeksiya əlamətləri ola bilər.
- Qc enzimlərində dəyişiklik, hətta biliar və portal obstruksiya törədə bilər.
- Spesifik diaqnostik əlamətləri yoxdur, diaqnostikasında əsas yeri biopsiya tutur.
- Differensiasiya çətinliyi varsa rezeksiya edilir.
- Diaqnozu dəqiqləşən psevdotumorların müşahidə olunması tövsiyyə olunur.



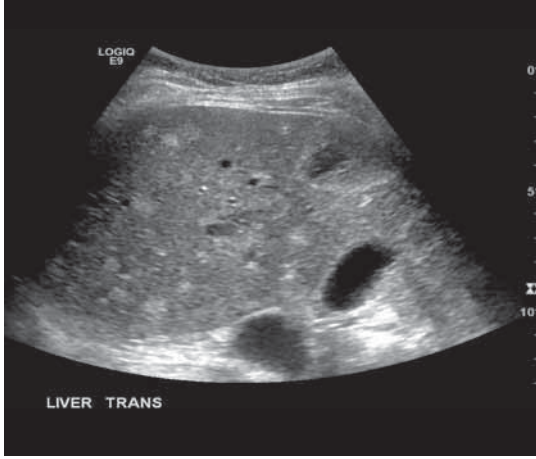Şəkil 2. İltihabi psevdotumor (KT görüntüsü)

### Biliar adenoma

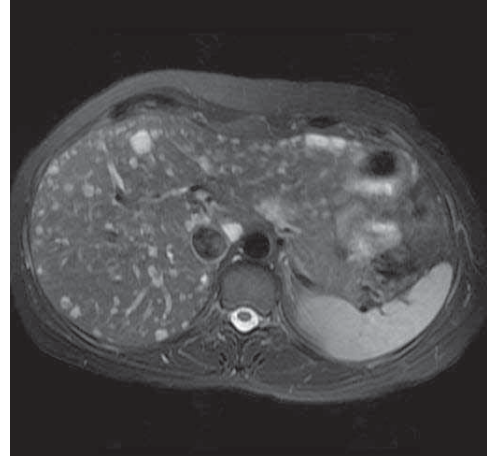
- Ədəbiyyatda xolangioma da adlanır
- Öd epitelindən inkişaf edir və fibroz toxuma ilə zəngindir
- Kiçik ölçülüdür (<1 sm), subkapsulyar yerləşir
- Adətən əlamət verməz, ağırlaşma törətməz
- Metastazdan fərqləndirməsinə ehtiyac yaranır
- Müalicəsinə ehtiyac yoxdur

### Biliar hamartoma

- Öd axacağı, fibroz toxuma və iltihab hüceyrələrindən ibarətdir
- Kiçik olur, subkapsulyar yerləşir (Şəkil 3, 4)
- Adətən əlamət verməz, ağırlaşma törətməz
- Metastazlardan fərqləndirməyə ehtiyac yaranır
- Müalicəsinə ehtiyac yoxdur



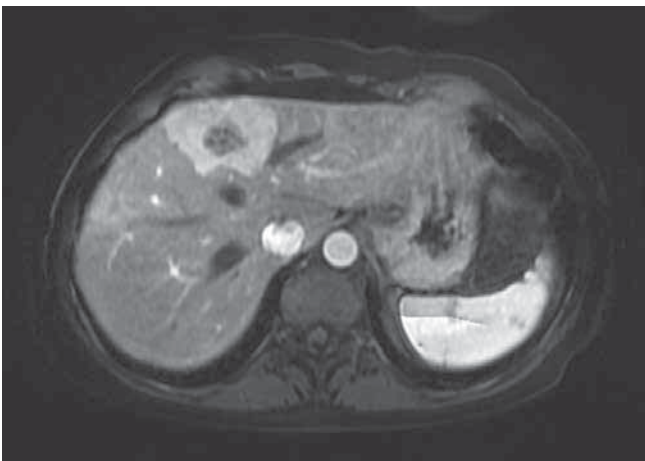Şəkil 3. Biliar hamartoma  
(ultrasəs görüntüsü)



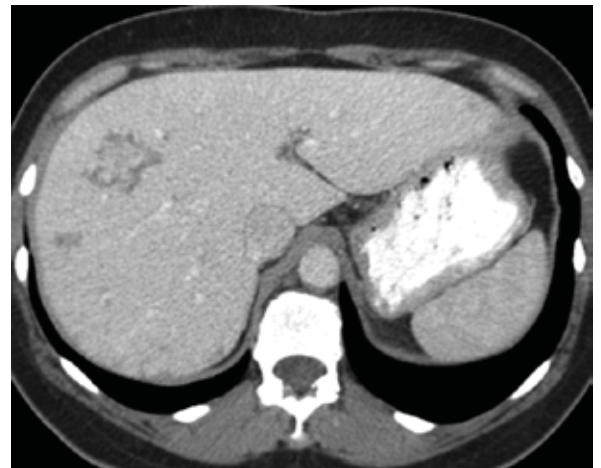
Şəkil 4. Biliar hamartoma

### Qaraciyər peliozu

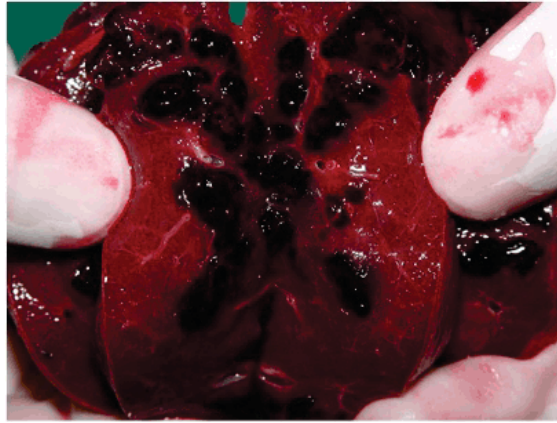
- Qanla dolu suluqlar - sistlərdir
- Diametri 4-6 sm olur, ətrafında fibroz toxuma zəifdir
- Hamilələrdə, çox doğan qadınlarda, androgen və çoxlu antibiotik alanlarda rastlanır.
- Ağırlaşma ehtimalı yox dərəcəsidir, lakin hamilələrdə partlamaya və qanaxmaya səbəb ola bilər.
- Klinik və laborator olaraq biruzə verməzlər.
- Görüntüləmədə müxtəlif formalı (üçbucaq, dördbucaq şəkilli,



Şəkil 5. Hepatik peliozis



Şəkil 6. Hepatik peliozis



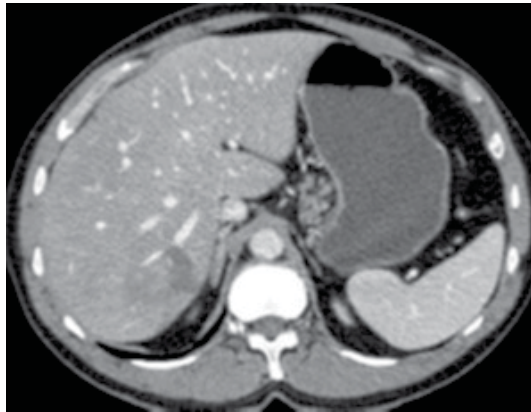*Şəkil 7. Hepatik pelioris*

ellipsəbənzər) və çoxsaylı kistlər kontrast tutur, T1-də və T2-də hiperintens (qan olduğu üçün) görünür (Şəkil 5, 6).

- Müalicəsinə ehtiyac yoxdur (Şəkil 7).

#### **Lokal yağlanma pozulmaları**

- Qaraciyərdə lokal yağlanan və ya yağlanmayan sahələrdir, törəmə deyil
- Qaraciyərin digər bölgəsindən fərqli göründüyünə görə ortaya çıxır
- Adətən IV segmentdə və oraqvari bağın ətrafında rastlanır
- Kənarları dəqiq forması xəritə şəkilindədir (Şəkil 8).
- Yağ supressiya testində itirlər



*Şəkil 8. Fokal yağlanma (KT , portal venoz faza)*

# QARACİYƏRİN BİRİNCİLİ BƏDXASSƏLİ TÖRƏMƏLƏRİ

## HEPATOSELLULAR XƏRÇƏNG

### Tərif

- Hepatosellulyar xərçəng (HSX) hepatositlərdən inkişaf edən, qaraciyərin ən çox rast gələn birincili bədxassəli şişidir.
- Hepatosellulyar karsinoma və hepatoma da adlanır.

### Diagnostik əlamətləri

- Sirrotik xəstədə düyün, vəziyyətin pisləşməsi və s.
- Xarakterik kontrastlaşma xüsusiyyəti: **arterial fazada hipervaskulyar, venoz fazada yuyulma.**
- İki kontrastlı müayinənin heç birində yuxarıdakı əlamət yoxdursa biopsiyada hepatosellulyar xərçəng

### Təsnifatı

Sayı	təksaylı, çoxdüyünlü konqlomerat, diffuz
Klinik/Morfoloji	Adi və fibrolamellar tipli
Mərhələsi	Çox erkən, erkən, aralıq, irəliləmiş, terminal

### Rastgəməsi

- Bər xassəli törəmələr arasında 4-5-ci yeri tutur.
- Kanserə bağlı ölümlər arasında 3-cü yeri tutur.
- Ən çox 60-70 yaşlarında və kişilərdə (qadınlardan 2,5 dəfə çox) rast gəlinir.
- Yüksək riskli ölkələrdə (Uzaq Şərqi, Afrika) daha çox 30-40 yaşlarında müşahidə edilir.

### Etiologiyası

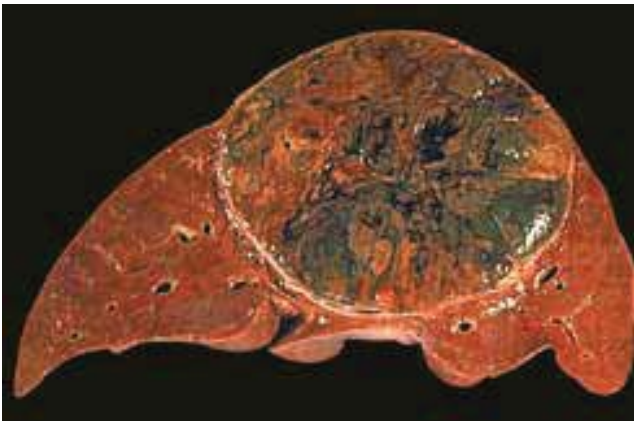
- Dəqiq bilinmir.
- Risk amilləri: sirroz, virus hepatitləri, metabolik xəstəliklər və hepatik adenoma
- Əksər hallarda (60-90%) sirroz fonunda inkişaf edir.
- Sirrotik xəstələrdə 5% halda, hemaxromatozda 10% halda HSX inkişaf edə bilər.

## Patogenezi

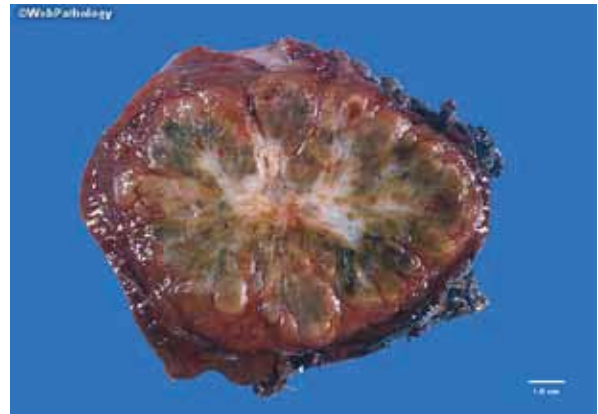
- Dəqiq məlum deyil.
- İki patomexanizmin rolu ehtimal edilir: “daimi zədələnmə və regenerasiya” və viral inkorporasiya.
- Xronik qaraciyər xəstəlikləri (sirroz, xronik hepatitlər, metabolik xəstəliklər və s.) üçün xarakterik olan nəzəriyyəyə görə “*daimi zədələnmə* → *xronik hepatit* → *sirroz* → *displastik düyün* → xərçəng” zənciri HSX-nin əmələ gəlməsində aparıcı rol oynayır.
- Viral inkorporasiya mexanizminə görə hepatit B virusu DNT virusu olduğu üçün onun genomu hepatosit genomuna daxil olaraq mutasiyaya gətirib çıxarır.

## Morfologiyası

- Makroskopik olaraq tək şiş (50%), çoxsaylı düyünlü konqlomerat (20%) və mikroskopik diffuz (30%) şəkildə olur.
- Histoloji olaraq hepatositlərdən və stromadan ibarət olub, bəzən kapsulu da olur. Hepatoma hüceyrələri görünüşünə görə normal hepatositlərdən çox fərqlənmir, lakin düzülüşünə görə trabekulyar, psevdoqlandulyar, kompakt, fibrolamellar və s. tipləri vardır.
- Qan təhcizatının əksər hissəsini (95%) arteriyalardan alır və sürətli qan axınına sahibdirlər. Bu cəhəti diaqnostikada (kontrastlaşma xüsusiyyəti) və müalicədə (arterial kimya embolizasiya) nəzərə alınır.
- Klinik-histoloji cəhətdən iki tipi var: fibrolamellar və adi.
  - » Fibrolamellar tip hepatositlərin sütunşəkilli düzülüşü, zəngin fibroz toxumanın - kapsulun, fibroz arakəsmələrin, mərkəzində çapıqın və kalsifikasiyaların olması ilə xarakterizə olunur. Bu tip gənc yaşlarda (30-40 yaşlarda) çox rast gəlinir, sirroz və digər qaraciyər xəstəlikləri ilə əlaqəsi yoxdur, a-fetoprotein yüksəlmir, proqnozu adi tipə nəzərən daha yaxşıdır (Şəkil 1).
  - » Adi tip yaşlılarda (60-70 yaşlarında) və kişilərdə daha çox rast gəlinir, sirroz və digər qaraciyər xəstəlikləri ilə yaxın əlaqəsi var, a-fetoprotein yüksəlir (Şəkil 2).



Şəkil 1. Hepatosellulyar karsinoma (adi tip)



Şəkil 2. Hepatosellulyar karsinoma (fibrolamellar tip)

## Gedişi

- Əksər hallarda geriyə dönməz və progressivdir
- Daha çox qarın venasına (25-40%) və qaraciyər venalarına (16%) invaziya edir, az hallarda isə (8%) uzaq metastazlar verir.
- Müalicə olunmayan HSK-da 1 illik yaşam 17%, 2 illik yaşam 7%, ortalama yaşam isə 6-16 ay təşkil edir.
- Letallığın əsas səbəbi şişin lokal inkişafına bağlı qaraciyər yetməzliyi və ümumi vəziyyətin pisləşməsidir.

## Klinikası

- Asimptomatik
- Arıqlama, qarında ağrı, hepatomeqaliya
- Sirrotik xəstənin birdən-birə vəziyyətinin pisləşməsi (qaraciyər çatışmamazlığı, varikoz qanaxma, assitin artması)
- Intraperitoneal qanaxma

## Diagnozlaşdırma

### Şübhə

- Sirrotik xəstələrdə qaraciyərdə törəmə tapılırsa ilk növbədə HSK-dan şübhələnmək lazımdır.
- Sirrozda, virus hepatitlərində vaxtaşırı HSX-ya görə müayinə olunmalıdırlar
- AFP artması olanlarda HSX yoxlanılmalıdır.

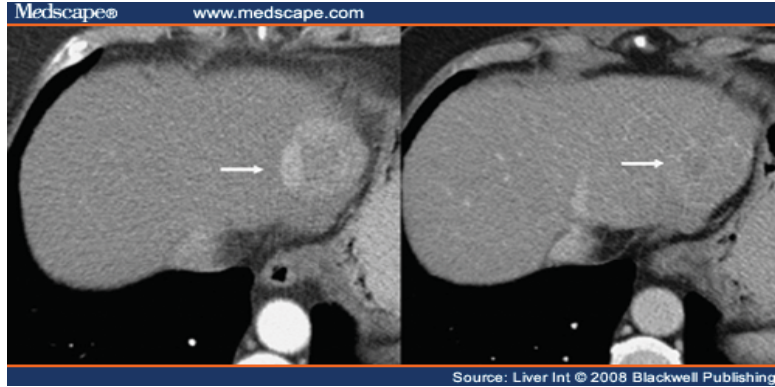
### Dəqiqləşdirmə

- Kontrastlı görüntüləmələr (KT, MRT) və AFP artması HSX diaqnozlaşdırmasında əsas yer tutur.
- Xarakterik görüntüləmə əlaməti kontrastlaşma xüsusiyyətidir: arterial fazada hipervaskulyar, venoz fazada yuyulma (arterial qanla təchiz olduqlarına görə və sürətli qan axınına sahib olduqları üçün arterial fazada qaraciyərə görə tez kontrastlaşırlar, hepatositləri anormal olduğuna görə venoz fazada kontrast yuyulur).
- Bu əlamət digər bədxassəli törəmələrdə də görünür. Lakin, sirroz fonundakı düyüdə bu əlamətin görünməsi HSX üçün çox spesifikdir (həssaslığı 80%, spesifikliyi- 95-100%).

### Diagnozlaşdırma kriteriyaları:

- Xarakterik kontrastlaşma xüsusiyyəti: **arterial fazada hipervaskulyar, venoz fazada yuyulma (Şəkil 3).**
- İki kontrastlı müayinənin heç birində yuxarıdakı əlamət yoxdursa biopsiya





*Şəkil 3. Hepatoselulyar karsinoma (arterial və venoz faza)*

### *Mərhələlərinin təyini*

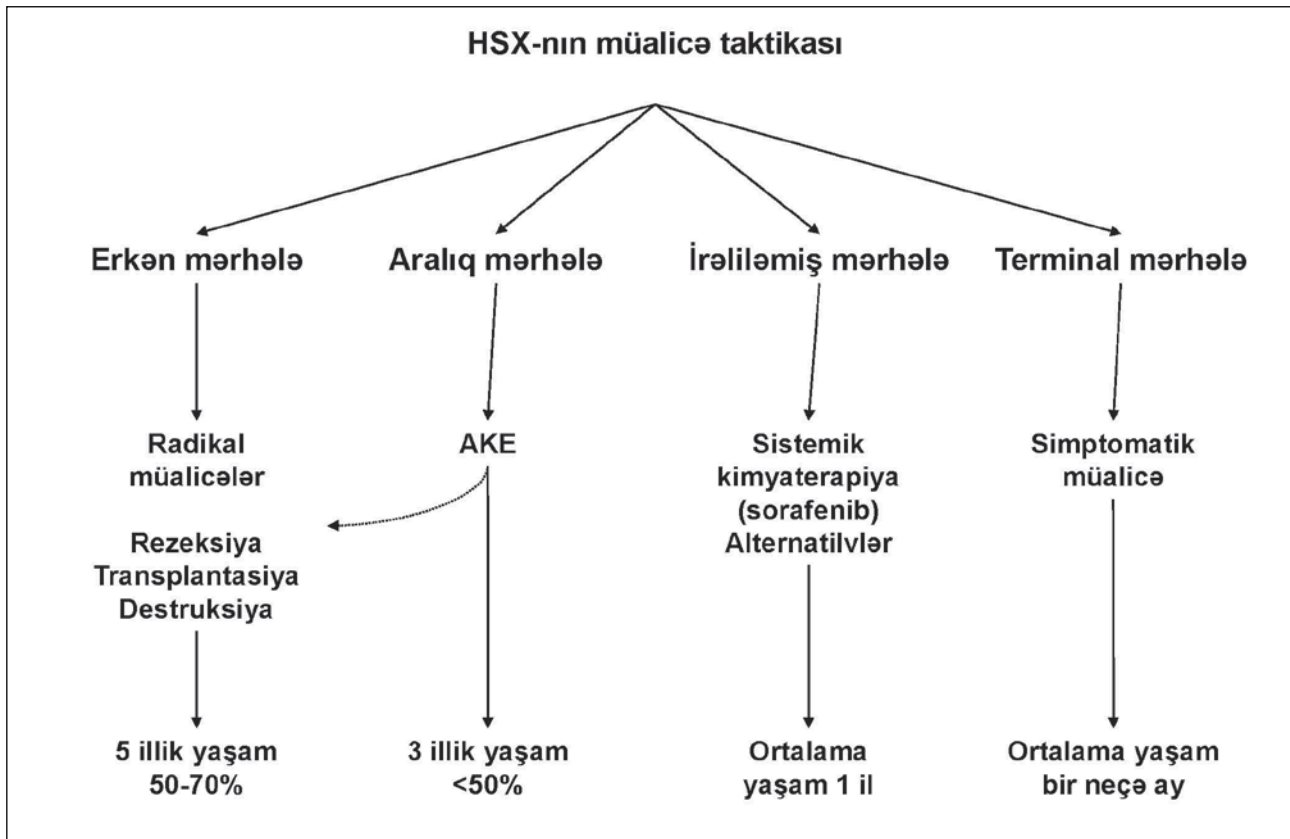
- HSX-nın mərhələsinin təyinində TNM klasifikasiyası özünü doğrultmur.
- HSX-da şişin yayılma dərəcəsi ilə yanaşı, qaraciyərin funksional vəziyyəti və orqanizmin ümumi vəziyyəti də mərhələ və proqnozun təyinində rol oynayır.
- Barselona klassifikasiyasına görə 5 mərhələ ayrıldı edilir: çox erkən, erkən, aralıq, irəliləmiş və terminal mərhələlər.
  - » *Çox erkən mərhələdə* tək şiş <2 sm və ya karsinoma in situ görünür, qaraciyər normal və ya kompensator sirroz (Child A), ümumi vəziyyəti isə normal olur.
  - » *Erkən mərhələdə* tək şiş <5 sm və ya 3-ə qədər 3 sm-dən kiçik şişlər olur, qaraciyər normal və ya kompensator sirroz (Child A), ümumi vəziyyəti isə normal olur. Bu xəstələrdə radikal müalicələr (rezeksiya, transplantasiya, destruksiya) faydalı olur və 5 illik yaşama 50-70% təşkil edir.
  - » *Üçüncü - aralıq mərhələdə* böyük (>5 sm) və ya çoxlu (>3) şiş tapılır, damar invaziyası olmur, qaraciyər funksiyası saxlanılır (Child A,B), ümumi vəziyyəti stabildir. Bu xəstələrdə palliativ müalicə ilə (embolizasiya) 3 illik 50% yaşama təmin edə bilər.
  - » *Dördüncü - irəliləmiş mərhələdə* qaraciyər funksiyası saxlanılsa da (Child A,B), damar invaziyası, ekstrahepatik yayılma və ya xərçənglə əlaqədar ümumi və yerli əlamətlərdən ən azı biri olur (arıqlama, çox zəifləmə, sarılıq). Bu qrupda ortalama yaşama 1 il təşkil edir. Sorafenib və yeni müalicələr araşdırılır.
  - » *Beşinci - terminal mərhələdə* qaraciyərdə dekompensasiya və ya ümumi vəziyyətin ciddi pisləşməsi qeyd edilir. Bu xəstələrin yaşama müddəti bir neçə ay təşkil edir. Yalnız simptomatik müalicələr tövsiyə edilir.

### *Müalicəsi*

- Müalicəsində radikal (rezeksiya, transplantasiya və destruksiya-ablasiya) və palliativ (arteriyadaxili kimyaembolizasiya, radioterapiya, kimyaterapiya)

üsullar istifadə edilir.

- Erkən mərhələlərdə radikal üsullar, aralıq və irəliləmiş mərhələlərdə palliativ müalicələr, terminal mərhələdə isə simptomatik müalicələr tövsiyə edilir.
- Müalicə üsulu seçiminin ardıcılığı aşağıdakı kimidir: *rezeksiya* → *transplantasiya* → *destruksiya* → *arterial kimyəmbolizasiya* → *digər alternativlər*.
- Bu prinsiplərlə müalicə olunan xəstələrdə proqnoz: erkən mərhələdə 5 illik yaşam 50-70%, aralıq mərhələdə 3 illik yaşam 50%-ə qədər, irəliləmiş mərhələdə ortalama yaşam 1 ilə qədər, terminal mərhələdə isə bir neçə ay təşkil edir (Şəkil 4).



Şəkil 4. HSK-nın müalicə taktikası

## İNTRAHEPATİK XOLANGİOKARSİNOMA

### İntrahepatik xolangiokarsinomanın xarakterik xüsusiyyətləri

- Qaraciyərdaxili öd epitelindən inkişaf edir
- Hepatosellulyar xərçəngdən sonra ən çox rast gəlinən birincili bədxassəli qaraciyər törəməsidir
- Birincili biliar sirroz və skleroz xolangit risk faktorudur
- Daha çox mərkəzdə və öd yolları ətrafında yerləşir.
- İntrahepatik və portal strukturlara yayılmaya, atrofiya törətməyə meyillidir, ekstrahepatik metastazları azdır

### Tərif

- Xolangiokarsinoma öd axacaqları epitelindən inkişaf edən bəd xassəli şişdir.
- İnkişaf etdiyi yerə görə intrahepatik və ekstrahepatik (xoledox xərçəngi) növləri vardır.
- İntrahepatik xolangiokarsinomanın (İHX) əksər klinik əlamətləri hepatsellulyar karsinomaya bənzəyir, lakin fərqli olaraq sirroz fonunda az rast gəlinir

### Diaqnostik əlamətləri

- Kontrastlı müayinədə (KT, MRT) xarakterik bədxassəlik əlaməti: arterial kontrastlaşma, venoz yuyulma
- Perihilyar yerləşmiş, kapsulyar retraksiyası olan, hipovaskulyar kütlə
- Digər bəd xassəli törəmələrin (xüsusən də HSX və metastazların) inkarı

### Rastgəlmə tezliyi

- Bədxassəli şişlər arasında 2%, qaraciyər şişləri arasında 10% rast gəlinir və qaraciyərin birincili bəd xassəli şişləri arasında hepatosellulyar xərçəngdən sonra ikinci yerdə durur.

### Morfologiyası və gedişi

- Bir çox cəhətlərinə görə hepatosellulyar xərçəngə bənzəyir və bunları ayırmaq bəzən çətin olur.
- HSX kimi İHX da:
  - » morfoloji cəhətdən tək kütlə, düyünlü və diffuz tipli ola bilər
  - » intrahepatik yayılmağa meyillidilər, ekstrahepatik yayılma isə az rast gəlinir (20%).
- HSX-dan fərqli olaraq İHX :
  - » xroniki qaraciyər xəstəlikləri ilə əlaqəsi zəifdir və Qc parenximası normal olur, lakin birincili biliar sirrozda və skleroz xolangitdə İHX riski var.

- » daha çox mərkəzdə və öd yolları ətrafında yerləşir.
- » portal strukturlara invazyaya və atrofiya törətməyə meyillidir

### Klinikası

- İlk dövrlərdə zəif əlamətlərlə biruzə edir.
- Qarında ağrı, kütlə hissi, arıqlama, sarılıq və digər xolestaz əlamətləri gec mərhələdə ortaya çıxır.
- Öd axacaqlarının tutulması, kompressiyası, damarların tıxanması və ya parenximanın diffuz tutulması sarılıq törədir.

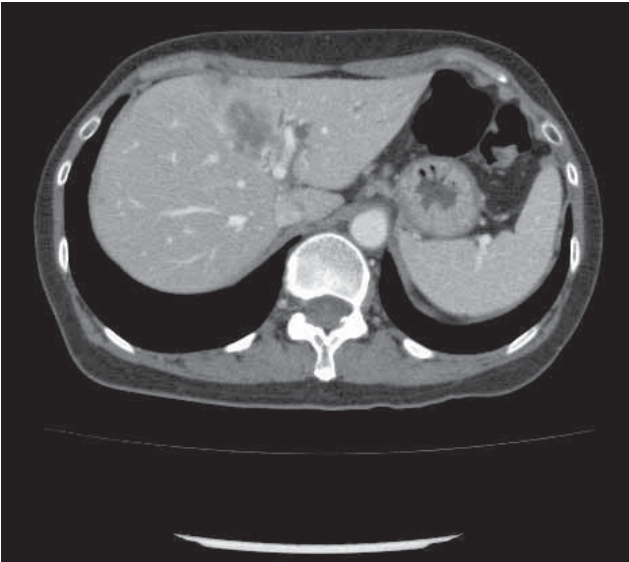
### Diaqnostikası

#### Şübhə

- Qc-də kütlə tapılan xəstələr
- Perihilyar yerləşmiş, kapsulyar retraksiyası olan, hipovaskulyar kütlə
- Birincili biliar sirrozda və skleroz xolangiti olan xəstələrdə
- Sarılıq və xolestaz əlaməti olanlarda

#### Dəqiqləşdirmə

- İntrahepatik xolangiokarsinomanın spesisfik diaqnostik əlamətləri yoxdur, diaqnoz differensiasiya əsasında, əksər hallarda isə patoloji müayinə ilə dəqiqləşdir.
- Xolangiokarsinoma üçün xarakterik əlamətlər:
  - » Kontrastlı müayinədə (KT, MRT) xarakterik bədxassəlik əlaməti: arterial kontrastlaşma, venoz yuyulma (Şəkil 1)
  - » Perihilyar yerləşmiş, kapsulyar retraksiyası olan, hipovaskulyar kütlə
  - » Digər bəd xassəli törəmələrin (xüsusən də HSX və metastazların) inkarı



*Şəkil 1. İntrahepatik xolangiokarsinoma Differensasiya*

- Görüntüləmə üsulları ilə HSX və İHX-nı bir-birindən ayırmaq çətinlik törədir. Hər iki patologiyada da bədxassəli törəmələrə məxsus sürətli qan axını və kontrastlaşma əlaməti (arterial kontrastlaşma, venoz yuyulma) nəzərə çarpır. HSX-dan fərqli olaraq İHX-nın əksəriyyəti hipovaskulyardır, perihiliar yerləşmə və "kapsulyar retraksiya" əlaməti çox rast gəlinir.
- Biopsiyada İHX-lar adenokarsinoma kimi görünür və immunositokimya aparmadan metastatik adenokarsinomalardan fərqləndirmək çətin olur.

### Müalicəsi

- Xolangiokarsinomanın radikal müalicəsi cərrahi üsuldur.
- HSX-dan fərqli olaraq intrahepatik xolangiokarsinomada qaraciyər parenximası normal olduğu üçün rezeksiyaya göstəriş geniş tutulur və rezektəbellik imkanı da daha çox olur (6-70%).
- Ekstrahepatik yayılması, magistral damar invasiyası və hər iki payda yayılması olmayan şişlər rezektəbel qəbul edilir.
- Radikal rezeksiyaya baxmayaraq residiv ehtimalı yüksəkdir (iki ildə 80-90%), yaşama müddəti isə 8-50 ay arasında dəyişir.
- Qeyri-rezektəbel şişləri kiçiltmək və rezektəbel hala gətirmək üçün və postrezeksion residivi azaltmaq üçün *floksuridin* infuziyası tətbiq edilir.
- Diffuz yayılmada Qc Tx yaxşı nəticələr vermir

## HEPATOBLASTOMA

### Tərif

- Hepatoblastoma uşaqlarda ən çox rast gəlinən (50%) bədxassəli birincili qaraciyər şişidir.

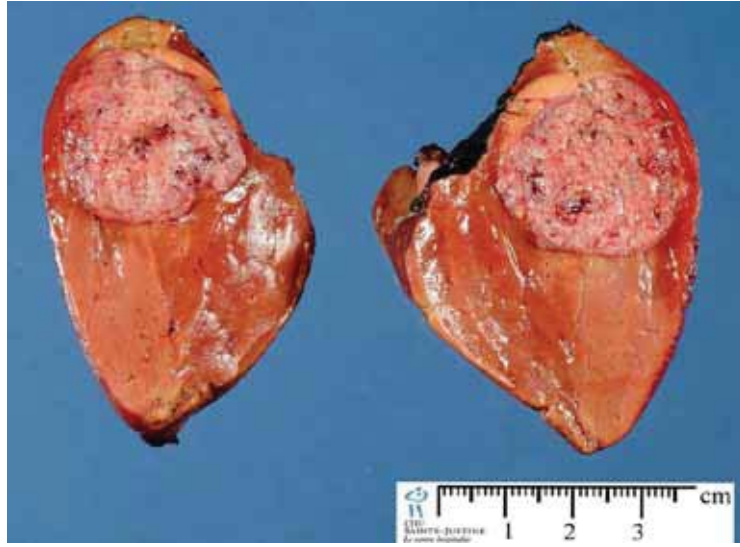### Diaqnostik əlaməti

- Görüntüləmə əlamətlərinə görə qaraciyərin digər şişlərindən ciddi fərqlənir- hipoeoxik, hipodens, hipervaskulyar, T1-də hipointens, T2-də hiperintens, heterogen.
- Dəqiq diaqnozu patohistoloji müayinədə qoyulur.

### Morfologiyası

- Histoloji cəhətdən embrional hepatositlərə bənzəyən hüceyrələrdən təşkil olunmuşdur.
- Şiş daxilində osteoid, qığırdaq, fibroz tipli mezenximal toxumalara da rast gəlmək olur.
- Osteoid toxumanın və nekrozun olması ilə əlaqədar şiş daxilində kalsifikasiyalar tez-tez (30%) müşahidə olunur.

- Ən çox sağ payda yerləşir, ölçüləri 1-2 sm-dən 10-15 sm-ə qədər dəyişə bilər.
- Qaraciyər parenximası əksər hallarda normal olur (Şəkil 2).



Şəkil 2. Hepatoblastoma

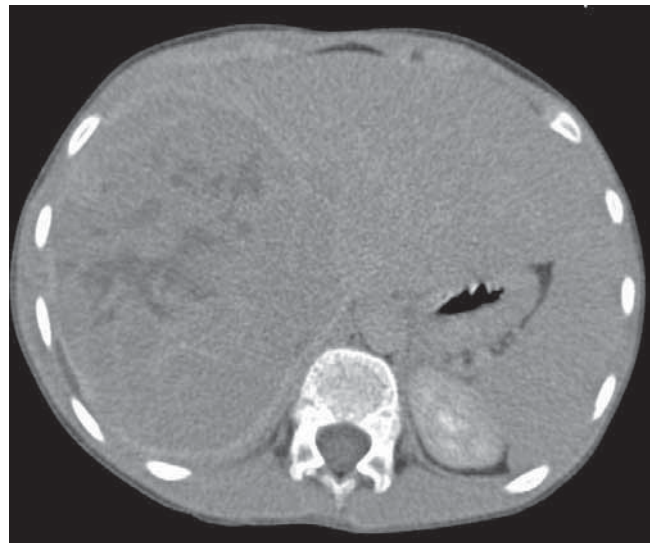### Diagnostikası

#### Şübhə

- Uşaqlarda qaraciyərdə törəmə tapılırsa ilk növbədə hepatoblastomadan şübhələnmək lazımdır.
- Alfa-fetoprotein əksər hallarda yüksəlir.

#### Dəqiqləşdirmə

- Görüntüləmə əlamətlərinə görə qaraciyərin digər şişlərindən ciddi fərqlənir- hipoeoxik, hipodens, hipervaskulyar, T1-də hipointens, T2-də hiperintens, heterogen (Şəkil 3).
- Dəqiq diaqnozu patohistoloji müayinədə qoyulur.



Şəkil 3. Hepatoblastoma

## Müalicəsi

- Qaraciyər rezeksiyası radikal müalicə üsuludur.
- Böyüklərdəki hepatosellular xərçəngdən fərqli olaraq hepatoblastoma əksər hallarda (60%) rezektabel vəziyyətdə olur. Lakin ölüm halları çox yüksəkdir (20-70%).

## EPİTELİOİD HEMANGİOENDOTELİOMA

### Tərif

- Damar mənşəli mezenximal şişdir, xoş və bəd xassəli törəmələr arasında orta yer tutur.
- Əksəriyyəti çoxsaylıdır.

### Diaqnostik əlamətləri

- Xarakterik görüntüləmə əlaməti yoxdur, əksər əlamətləri metaztazları xatırladır (normal Qc fonu, çoxsaylı düyünlər, USM- də hiper- və ya hipoexoik, kapsulyar retraksiya, periferik haşiyə, T1-də hipointens, T2-də hiperintens, kalsifikasiya).
- Diaqnozu dəqiqləşdirmək üçün biopsiya lazımdır.

### Səbəbi

- Səbəbi məlum deyil.
- Digər birincili bədxassəli törəmələrdən fərqli olaraq Qc parenxima xəstəliyi ilə əlaqəsi yoxdur.

### Morfologiyası

- Endotelə bənzər hüceyrələrdən və zəngin fibroz toxumadan təşkil olunmuşdur. Hüceyrələrin sitozolunda geniş vakuolların olması xarakterik histoloji əlaməti sayılır.
- Əksər hallarda (70%) çoxsaylı olur və törəmələrin ölçüsü bir neçə millimetrdən başlayıb bir neçə santimetrə qədər (0,5-12 sm) çata bilər, hətta düyünlər birləşərək konqlomerat əmələ gətirə bilər (limfomalarda olduğu kimi).

### Gedişi

- Əksər hallarda zəif inkişaf edir və xəstələr 10 illərlə yaşaya bilər.
- Bəzən sürətli progressiv gedişli olub, fatal nəticə də verir.
- **Hemangioendotelioma xoş və bəd xassəli törəmələr arasında orta yer tutur.**

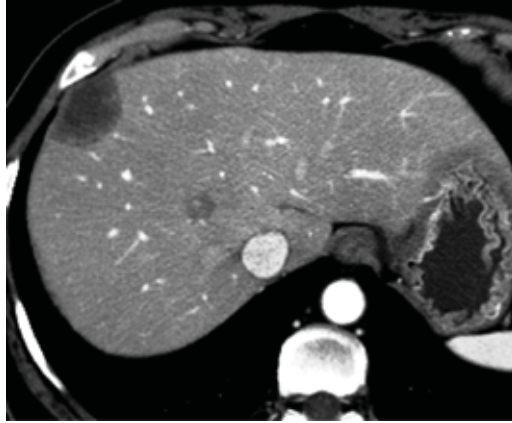
### Klinikası

- Klinik təzahürü müxtəlif ola bilər.
- Bəzən asimptomatik (25%), simptomatik formalarda Qc enzimlərində dəyişmə, ağrı, hepatomeqaliya olur.
- PH, hətta Qc yetməzliyi ilə ortaya çıxa bilər.

### Diagnozlaşması

#### Şübhə

- Qc-də çoxsaylı düyünlər (şiş markerləri artmır -  $\alpha$ -fetoprotein, CEA, CA-19.9)
- Ağrı, hepatomeqaliya
- Qc enzimlərində dəyişmə



Şəkil 4. Epitelioid hemangioendotelioma

#### Dəqiqləşdirmə

- Xarakterik görüntüləmə əlaməti yoxdur, əksər əlamətləri metastazları xatırladır (normal Qc fonu, çoxsaylı düyünlər, USM- də hiper- və ya hipoekoik, kapsulyar retraksiya, periferik haşiyə, T1-də hipointens, T2-də hiperintens, kalsifikasiya) (Şəkil 4).
- Diaqnozu dəqiqləşdirmək üçün biopsiya lazımdır.

#### Müalicəsi

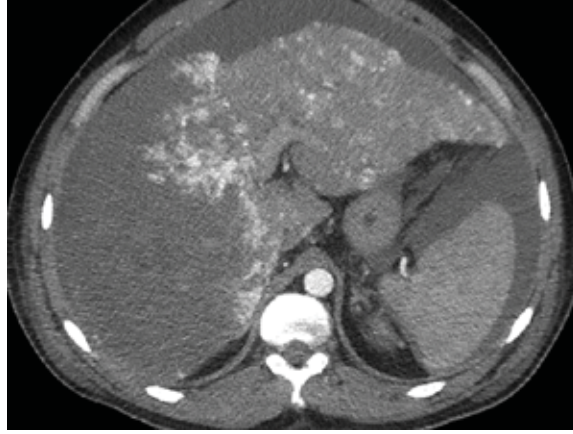
- Hemangioendoteliomanın müalicəsində rezeksiya və Qc Tx əsas yer tutur.
- Qaraciyərin 2-3 segmenti tutulan xəstələrdə rezeksiya, diffuz tutulmada Qc Tx, ekstrahepatik yayılmalarda isə kimyaterapiya tövsiyyə edilir.
- **Qc Tx ən çox tövsiyyə olunan üsuldür və yaxşı uzaq nəticələr verir (5 illik yaşam 70%, 10 illik yaşam 64%).**

## ANGIOSARKOMA

- *Angiokarsinoma* qaraciyərin nadir rast gəlinən bəd xassəli şişi olub, Kupffer hüceyrələrindən inkişaf etdiyi ehtimal edilir.



- Ədəbiyyatda müxtəlif adlarla - hepatik angiosarkoma, hemangioendotelial sarkoma, Kupffer hüceyrə sarkoması, hemangiosarkoma - adlandırılır.
- Etiologiyasında torotrastın, arsenidin, vinil xloridin rolu olduğu məlumdur.
- Sürətlə böyüyərək çox erkən metastazlar verir və ən çox dalağa (80%) və ağciyəyə (60%) yayılır.
- **Qaraciyərin bədxassəli törəmələri arasında ən pis gedişli şişdir.**
- Görüntüləmə üsulları ilə digər şişlərdən fərqləndirmək çətindir.
- Hüceyrə spesifik kontrastlı (Kupffer hüceyrələrində tutulan) MRT diaqnostikada yeni perspektivlər açsa da, hələlik dəqiq diaqnozu patohistoloji müayinə ilə qoyulur (Şəkil 5).
- Müalicəsi erkən dövrlərdə rezeksiyadır.
- Əksər hallarda angiosarkoma qeyri-rezektabel vəziyyətdə olur və orta yaşama müddəti 1 ildən azdır.



*Şəkil 5. Angiosarkoma (KT görünüşü, arterial faza)*

# QARACİYƏRİN METASTATİK TÖRƏMƏLƏRİ

## KOLOREKTAL XƏRÇƏNG METASTAZI

### Tərif

- Yoğun və duz bağırsağ xərçənginin qaraciyər metastazlarıdır.

### Diaqnostik əlamətləri

- Hazırda və anamnezdə kolorektal xərçəng.
- Görüntüləmədə bədxassəli şişlərə məxsus kontrastlaşma (arterial fazada periferik kontrastlaşma, venoz fazada yuyulma).
- Biopsiyada adenokarsinoma metastazı.

### Rastgəlmə tezliyi

- KRX metastazları qaraciyərdə ən çox rast gəlinən bəd xassəli törəmələrdir.
- Rastgəlmə tezliyinə görə yalnız hemangiomalardan geri qalır.

### Morfologiyası

- Əksər hallarda (70%) çoxsaylı olur və qaraciyərin hər iki payını tuturlar.
- Ölçüləri bir neçə millimetrdən bir neçə santimetrə qədər dəyişə bilər.
- Tək şişlər adətən sağ payı tutar.
- Əksəriyyəti arterial qanla qidalanırlar, sürətli qan axınına malikdirlər, lakin hipovaskulyardırlar.
- Törəmə ətrafında kapsula olmur, lakin reaktiv bölgə ola bilər ki, bu da USM-də hipoeoxik haşiyə kimi görünə bilər.

### Gedişi

- Digər bədxassəli şişlərdən fərqli olaraq KRX əksər hallarda limfa düyünündən sonra yalnız qaraciyərə metastaz verirlər.
- KRX-nin əksəriyyəti (90-100%) Qc-ə metastaz verir və bunların təxminən 1/3 sinxron, 2/3 isə metaxron tapılır.
- KRX-in qaraciyərə metastazlarının təbii gedişini müəyyən edən ən mühüm amillər müalicə və qaraciyərdə yayılma dərəcəsidir.
- Yayılmış və qeyri-rezektabel metastazlarda kimyaterapiya sonrası yaşam 5-7 aydan 18-20 aya qədər artırır.
- Rezektabel metastazlarda rezeksiya yaşamı 12-14 aydan 30-40 aya qədər uzada bilər.
- Müalicə olunmayan və ya residiv verən KRX metastazlarında ölümün başlıca səbəbləri qaraciyər yetməzliyi və şiş ağırlaşmalarıdır.

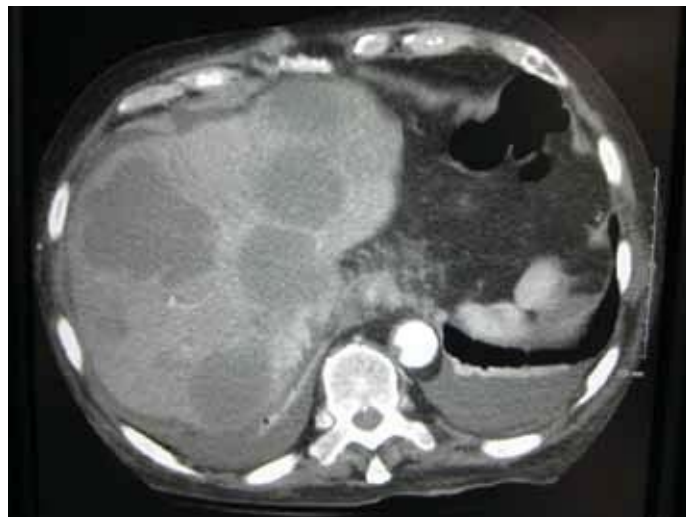
## Klinikası

- Sinxron metastazlar kiçik olduqda və ya ağırlaşma törətmədikdə əlamət vermirlər, xəstənin klinikasında bağırsağ əlamətləri üstünlük təşkil edir.
- Metaxron şişlərdə erkən mərhələlərdə klinik əlamətlər az biruzə verir, əsasən görüntüləmə və laborator müayinədə (QF, CEA artması) şübhə yaranır.
- İrəliləmiş mərhələlərdə isə ağrı, arıqlama, subfebril hərarət kimi ümumi əlamətlərlə yanaşı, sarılıq, assit, və.s. ağırlaşma əlamətləri ilə də ortaya çıxı bilirlər.

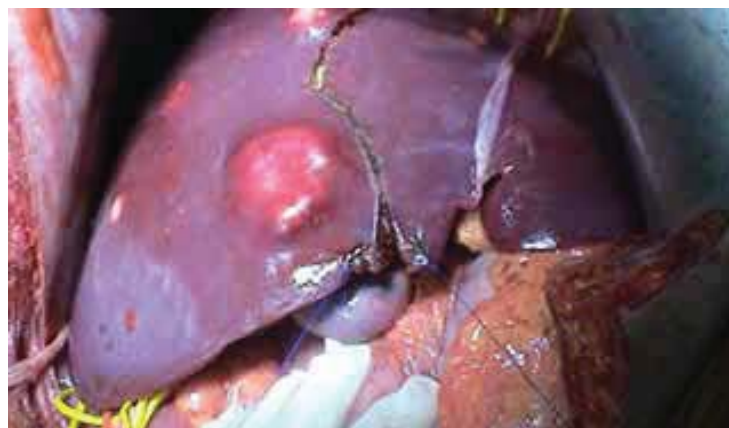## Diagnozistikası

### Şübhə

- Aşağıdakı əlamətlərdən hər hansı biri varsa kolorektal xərçəng metastazından şübhələnmək lazımdır:
  - » Anamnezində və hazırda KRX olanlar
  - » Normal qaraciyər fonunda törəmə tapılan xəstələrdə
  - » CEA artması



Şəkil 1. Qaraciyərdə kolorektal metastazlar (KT görünüşü)



Şəkil 2. Əməliyyat zamanı görünüşü - kolorektal metastazlar

### *Dəqiqləşdirin*

- Kolorektal metastazların spesifik diaqnostik əlaməti yoxdur, diaqnoz kriteriyalara və differensiasiyaya əsasən qoyulur.
- Görüntülmə üsulları diaqnostikada önəmlidir (Şəkil 1).
- CEA artması diaqnozu dəstəkləyir, artmaması isə inkar etmir.
- **Bopsiya** differensial diaqnostika çətinliyi ola bilərsə tətbiq edilir.

### *Diaqnostik kriteriyaları:*

- Hazırda və anamnezdə kolorektal xərçəng
- Görüntülmədə bədxassəli şişlərə məxsus kontrastlaşma (arterial fazada periferik kontrastlaşma, venoz fazada yuyulma)
- Biopsiyada adenokarsinoma metastazı

### *Differensial diaqnostika*

- Qaraciyərin xoşxassəli törəmələri
- HSK
- Digər metastazlar

### *Mərhələləri*

- Geniş yayılan TNM təsnifat sistemi HSX-da olduğu kimi qaraciyərin kolorektal metastazlarında da özünü doğrultmur.
- Hazırda daha obyektiv mərhələ və proqnostik sistemlər araşdırılmaqdadır.
- Şişin histoloji tipinin, iki tərəfli tutulmanın, differensiasiya dərəcəsinin, yoğun bağırsaqda yerinin, cinsin və yaşın proqnostik əhəmiyyət daşımadığı məlum olmuşdur.
- KRX metastazlarında proqnostik əhəmiyyət daşıyan əsas 7 amil aşağıdakılardır: ekstrahepatik yayılma, rezeksiya sərhəddində şiş, limfa düyünündə ilkin metastaz, şişin 5 sm-dən böyük olması, bir ədəddən çox şiş, ilkin şişlə Qc-ə metastaz arasındakı müddətin 1 ildən az olması, CEA >200 nq/ml.

### *Müalicəsi*

- KRX metastazlarında hazırkı müalicə strategiyası rezeksiya üzərində qurulmuşdur: şiş rezektabeldirsə birbaşa rezeksiya etmək, qeyri-rezektabel şişlərdə isə kimyaterapiya, destruksiya və s. kimi üsullarla şişi rezektabel *vəziyyətə gətirmək və rezeksiya etmək, rezeksiyadan sonra isə, göstərişə görə kimyaterapiya etmək (Şəkil 2).*
- Rezeksiya KRX metastazlarının ən radikal, hətta sağaldıcı müalicəsi sayılır. Rezeksiyadan sonra ortalama yaşam 30-40 ay, 5,10,20 illik yaşam isə 25-40%, 25% və 20% təşkil edir.
- Qeyri-rezektabel şişlərdə şişi kiçiltmək üçün ilk seçim radiotezlikli destruksiya, ikinci seçim isə kimyaterapiya.
- Qalan qaraciyərin həcmi artırmaq üçün portal vena embolizasiyası istifadə edilir.

- KRX metastazları müasir kimyaterapevtik müalicələrə yüksək həssaslıq göstərilir. Kimyaterapiyada ilk seçim preparatları 5- florurasil + leukovorin + irinotekan (FOLFRI) və 5- florurasil + leukovorin + oxaliplatin (FOLFOX) kombinasiyalarıdır.
- Bu kombinasiyalara böyümə faktorları anticismlərini (vaskulyar böyümə faktoru anticisimi olan bevacizumab, və ya epidermal böyümə anticisimi - setuximab) əlavə etmək olar. Bu kombinasiyalara 40-50% hallarda cavab alınır, 18-20 aylıq yaşam təmin edilir.

## NEYROENDOKRİN TÖRƏMƏLƏRİN QARACİYƏRƏ METASTAZLARI

### Tərif

- Orqan və toxumalarındakı yerli endokrin hüceyrələrindən (karsinoidlər) və mədəalti vəzidəki (MAV) adacıq hüceyrələrindən inkişaf edən şişlərin qaraciyər metastazlarıdır.

### Diaqnostik əlamətləri

- Kütlə effekti və ya endokrin əlamətlər
- 5-hidroksiindol turşusu və ya hormonların artması
- Hipervaskulyar törəmələr
- Somatostatin ssintografiyası müsbət
- Biopsiyada xromoqrafin A, neyronal enolaza enzimi müsbət

### Təsnifatı

<b>Sayına görə</b>	<ul style="list-style-type: none"> <li>• tək saylı</li> <li>• çox saylı</li> </ul>
<b>Mənbəyinə görə</b>	<ul style="list-style-type: none"> <li>• karsinoid (mədə-bağırsağ və digər)</li> <li>• qeyri-karsinoid – adacıq (mədəalti vəzi)</li> </ul>
<b>Hormonal aktivliyinə görə</b>	<ul style="list-style-type: none"> <li>• Funksional aktiv (funksional karsinoid, insulinoma, gastrinoma, qlükaqonom, somatostatinoma, VIP-oma, ACTH-oma, PTH-oma, GRF-oma)</li> <li>• qeyri-aktiv</li> </ul>
<b>Bədxassəlik dərəcəsinə görə (ÜST təsnifatı)</b>	<ul style="list-style-type: none"> <li>• xoşxassəli</li> <li>• bilinməyən</li> <li>• aşağı dərəcə bədxassəli</li> <li>• yüksək dərəcə bədxassəli</li> </ul>

### Ümumi xarakterisika

- Neyroendokrin törəmələr (NET), orqan və toxumalarındakı yerli endokrin hüceyrələrindən və mədəalti vəzidəki (MAV) adacıq hüceyrələrindən inkişaf edən şişlərdir.
- Bunlara APUD-omalar da deyilir
- Klassik olaraq NET-lər iki qrupa bölünür: *karsinoid və qeyri-karsinoid* şişlər.
- Tərkibində neyronal enolaza enziminin olması sinir mənşəli olduqlarını göstərir.

- Hormonal aktiv və ya qeyri-aktiv formaları ola bilər.
- NET-lərin bəd və xoşxassəli formaları sitoloji və histoloji cəhətdən fərqlənir, bədxassəliyin yeganə əlaməti metastazların olmasıdır.
- NET-lərin hamısında xromoqrafin A və neyron spesifik enolaza tapılır ki, bu da diaqnozu dəqiqləşdirə bilər.

### Karsinoidlər

- Karsinoidlər mədə-bağirsaq və digər orqanların neyro-endokrin hüceyrələrinin inkişaf edən törəmələrinə deyilir.
- Yerinə görə karsinoidlər üç qrupa ayrılır:
- önbağirsaq - ağciyər, udlaq, mədə, onikibarmaq bağırsağ, mədəaltı vəzi, qaraciyər, öd kisəsi.
- ortabağirsaq - nazik bağırsağ, appendiks, proksimal kolon
- arxa bağırsağ - distal kolon, düz bağırsağ) formalara ayrılır.
- Karsinoidlərin aktiv formaları bioloji aminlər (serotonin), prostaqlandinlər və peptidlər (kininlər, peptid hormonları) ifraz edə bilirlər.
- Orta bağırsağ karsinoidləri serotoninlə zəngindirilər və karsinoid krizi (qızarma, hipo-, hipertoniya, aritmiya, diareya) və fibroz (mezenterik, nefroperitoneal, ürək qapağı fibrozları) törədə bilər.
- Ön və arxa bağırsağ karsinoidləri isə, serotoninədən kasıbdırlar və adətən krizlər törətməzlər.

### Qeyri-karsinoidlər

- Əsasən MAV adacığı hüceyrələrindən inkişaf edirlər.
- Aktiv formaları ən çox ifraz etdiyi hormona görə insulinoma, gastrinoma, somatostatinoma, VIP-oma və s. adlanır.
- İnsulinomalar 10%, gastrinomalar 50%, qlükaqonomalar 70%, somatostatinomalar 80%, VIP-oma 40%, ACTH-oma 100%, PTH-oma 100%, GRF-oma 30% halda bədxassəli ola bilirlər.

### Gedişi

- NET metastazları yavaş böyüyən, kimyaterapiyaya az həssas törəmələrdirlər, adətən hipervaskulyar olurlar və sürətli qan axınına sahibdirlər.
- NET-in təbii gedişinə təsir edən ən önəmli amillər qaraciyərə metastaz, metastazların sayı və müalicədir: 5 illik yaşam metastaz olmayan hallarda 90-100%, metastaz olduqda 30-40%, rezeksiyadan sonra 70%-ə çata bilər.

### Klinikası

- Klinik biruzəşəkli ilkin xəstəliyə, kütlə effektinə və şişin hormonal aktivliyinə bağlıdır.
- Qeyri-aktiv şişlərdə kütlə effekti ön planda durur.
- Aktiv karsinoid şişlər karsinoid krizləri törədirlər: qızarma, hipo-, hipertoniya, aritmiya, diarreya.
- Hormonal aktiv MAV metastazları ən çox ifraz etdikləri hormona uyğun endokrinopatiya əlamətləri ilə biruzə verirlər:
  - » insulinomalarda hipoqlikemik tutmalar

- » gastrinomalarda xora və diarreya
- » qlükaqonomalarda diabet və anemiya
- » somatostatinomalarda diabet, steatoreyya və öd daşı
- » VIP-omada sulu-sekretor diarreya (ac olan vaxtı diarreya)
- » ACTH-omada hipertoniya
- » PTH-omada hipokalsemiya
- Hormonal aktivliyin səviyyəsi ilə törəmənin kütləsi arasında paralellik var.

## Diagnostikası

### Şübhə

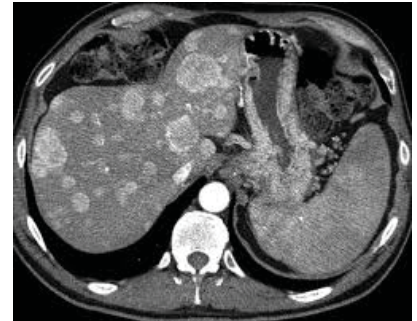
- Anamnezində və hazırda NET-i olanlarda,
- Endokrinopatiyası olanlarda (karsinoid krizi, diareya, diabet, hipotoniya, hipokalsemiya, xoralar və s.) qaraciyərdə kütlə tapılırsa
- Kontrastlı müayinələrdə hipervaskulyar törəmə tapılırsa

### Dəqiqləşdirmə

- Dəqiqləşdirmək üçün klinik əlamətlərlə yanaşı endokrin müayinə, tomoqrafiya və ssintoqrafiya aparılır.
- NET-in qaraciyər metastazlarının xarakterik xüsusiyyəti *hipervaskulyar* olmasıdır ki, bu da Doppler müayinəsində intensiv axın şəkilində, kontrastlı müayinələrdə isə, arterial fazada kontrastlaşma və venoz fazada yuyulma əlaməti ilə təyin edilir (Şəkil 2).
- Hormonal aktiv şişlərdə endokrin əlamətlərlə yanaşı qanda hormonların səviyyəsi artır.
- Funksional karsinoidlərdə sidikdə 5-hidroksiindol turşusunun təyini, adacıq şişlərində isə hormonların təyini diaqnozda faydalıdır.
- Adacıq şişlərinin yayılmasını və diaqnozunu dəqiqləşdirmək üçün somatostatin ssintoqrafiyası faydalı ola bilər.
- Histokimyəvi müayinədə xromoqrafin A və neyron-spesifik enolazanın tapılması diaqnozu dəqiqləşdirir.

## Müalicəsi

- **Rezeksiya** NET metastazlarının əsas müalicəsidir.
- Qaraciyərin digər bədxassəli şişlərindən fərqli olaraq NET metastazlarında *sitoreduktiv rezeksiya* (şişin 90%-indən çoxu çıxarılmalıdır) aparıla bilər (Şəkil 2, 3, 4).
- Bu bir neçə səbəblə əlaqədardır:
  - » neyroendokrin şişlərin əksəriyyəti yavaş inkişaf edir və kimyaterapiya və radioterapiya isə az həssasdırlar.
  - » şişin hormonal aktivliyi ilə ölçüsü arasında ciddi paralellik var.
  - » şişi tam çıxarma ilə tama yaxın (>90%) çıxarma arasında uzaq nəticələrdə ciddi fərq görünür (5 illik yaşam 60-70%, residiv 80%).
- Rezeksiya mümkün olmayan hallarda Tx, RTD, kimyaterapiya (somatostatin,

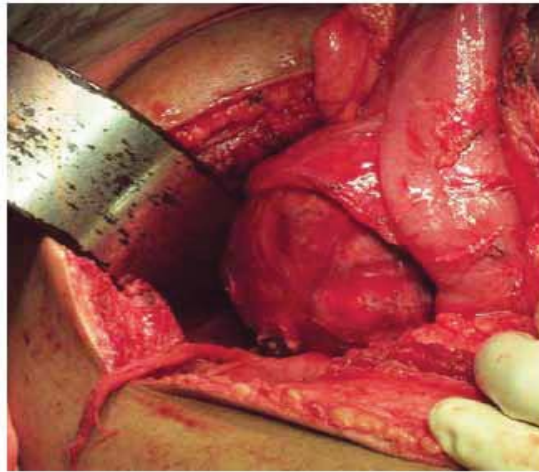


Şəkil 1. NET KT görüntüsü

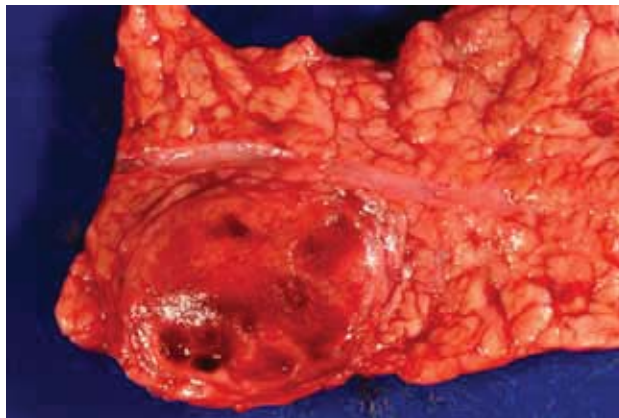


streptozosin, interferon, 5-ftorurasil, doksorubisin və s.) və digər tədbirlər tövsiyə edilir.

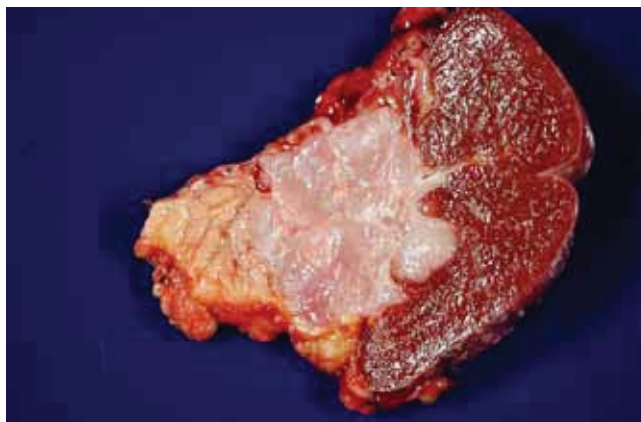
- Karsinoid şişlərdə krizin profilaktikası üçün əməliyyatdan və proseduralardan əvvəl və sonrakı ilk günlərdə somatostatin analoqları istifadə edilməlidir.



*Şəkil 2. Qığant insulinoma (MAV uncinatus)*



*Şəkil 3. Həmin xəstədən çıxan makropreparat*



*Şəkil 4. Həmin xəstənin rezeksiya olunmuş qaraciyər parçası (neuroendokrin metastaz)*

# QARACİYƏR ABSESİ

## Tərif

- Abses qaraciyər toxumasında nekroz, infeksiyon iltihab və septik əlamətlərlə xarakterizə olunan xəstəlikdir.

## Diagnostik əlamətləri

- Ağrı, hepatomeqaliya, hərarət, septik əlamətləri
- Laborator septik əlamətlər
- Görüntüləmədə destruktiv ocaq

## Təsnifatı

- Etiologiyasına görə qaraciyər absesi 3 qrupa ayrılır:
  - » Amöb absesi
  - » İrinli (piogenik) abses
  - » Göbələk absesi

## Etiologiyası və patogenezi

- Amöb absesləri təkhüceyrəli trofozoid olan *Entamebae histolitica* tərəfindən törədilir və adətən amöb dizenteriyası keçirmiş xəstələrdə rast gəlinir.
- İrinli abses əksər hallarda qaraciyərdə və ya digər orqanlardakı xəstəliklərin ağırlaşması kimi ortaya çıxır: öd yolları xəstəlikləri, travma, arterial tromboz, pioflebit, kistlərin, bədən xassəli şişlərin, hətta amöb abseslərinin infeksiyalaşması.
- Bu xəstəliklər qaraciyərdə infeksiyanın inkişafı üçün şərait yaradaraq (nekroz, işemiya, durgunluq) və patogen mikroorqanizmlərlə yoluxma törədərək absesə səbə olurlar.
- İrinli abseslərdə polimikrobial (qram müsbət, qram mənfi, anaerob) flora tapılır: ən çox *E. Coli*, *Klebsiella* və anaerob bakterioidlər.
- Göbələk absesi adətən immunosupressiv xəstələrdə rast gəlinir (HIV, kimyaterapiya, radioterapiya, immunosupressiya) və patogen kimi daha çox *Candida* göbələkləri tapılır (Şəkil 2).

## Gedişi və ağırlaşmaları

- Abseslər müalicə olunmadıqda letallığa gətirib çıxarır.
- Müasir müalicələrlə amöb abseslərinin əksəriyyətini (95%) sağaltmaq mümkün olsa da, piogenik (30%) və göbələk abseslərində (50%) letallıq hələ də yüksəkdir.

### Ağırlaşmaları

- Sepsis
- Qarın boşluğuna açılma və peritonit
- Xolangit

### Klinikası

- Yüksək hərarət, üşütmə, qarında ağrı və sepsis əlamətləri irinli abseslərdə rast gəlinir.
- Zəif xəstələrdə və amöb abseslərində hərarət çox yüksək olmur.

### Diagnozlaşması

#### Şübhə

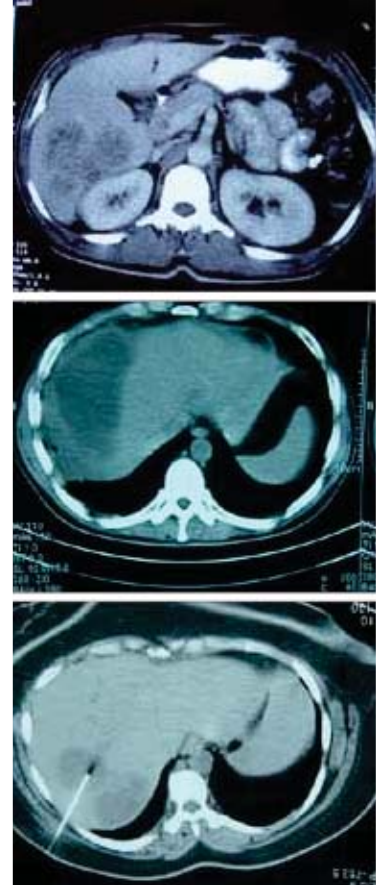- Hərarət, üşütmə, sepsis və qarında ağrı əlamətləri olan xəstədə aşağıdakılardan hər hansı biri varsa absesdən şübhələnmək olar:
  - » son bir neçə ay ərzində dizenteriya
  - » öd yolları xəstəlikləri və müdaxilələri
  - » diabet
  - » qaraciyər xəstəlikləri (exinokokk, törəmələr və s), travmaları
  - » qarın boşluğunda iltihabı xəstəliklər
  - » immunosupressiya

### Dəqiqləşdirmə

- Abses diaqnozunu dəqiqləşdirmək üçün klinik əlamətlərlə yanaşı görüntüləmə və laborator müayinələr aparılmalıdır.
- Yerli və ümumi sepsis əlamətləri ilə yanaşı USM və ya tomoqrafiyada qaraciyərdə abses boşluğun görünməsi abses diaqnozunu dəqiqləşdirir (Şəkil 1).
- Absesdə qaztörədən bakteriyalar olduqda və ya bağırsağa açılsa içərisində qaz görünür (25%).

### Differensial diaqnostika

- İrinli və amöb absesinin differensiasiyasında iki yol tövsiyə edilir: patogen parazit tapılması və ya empirik müalicəyə cavab.
- İFA metodu ilə plazmada amöb anticisimlərinin tətmini (95%) differensiasiyada, plazmada antigenlərin titrini tətmini isə (ELIZA) müalicənin effektivliyini və residivləri müəyyənləşdirmədə istifadə edilir.
- Absesin müalicəsinə metronidazol əlavə etməklə gedişata baxılır. Amöb abseslərində bu müalicə adətən 3-4 gün ərzində effekt verir.
- Kistlərdən fərqli olaraq abseslərin sərhədi kəskin

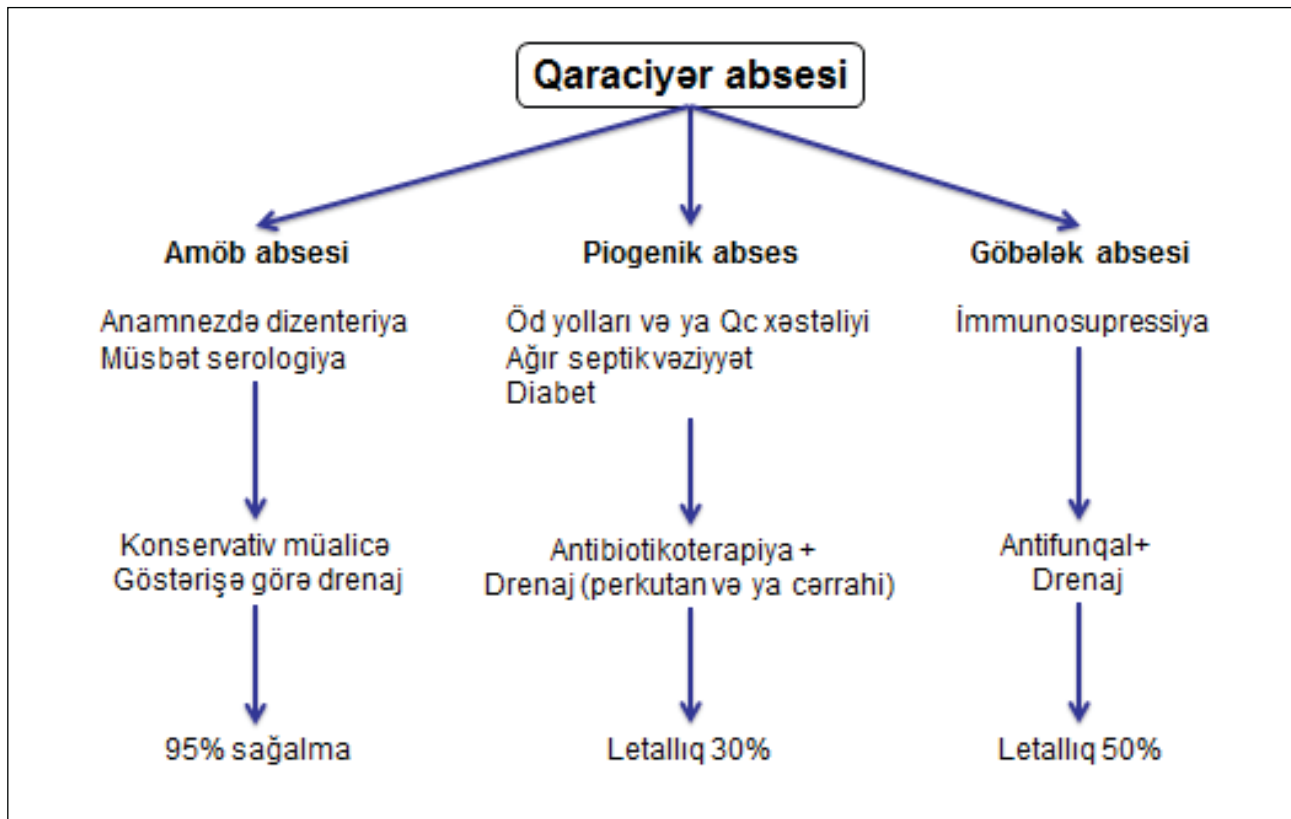


Şəkil 1.  
KT görüntüsü

olmur, möhtəviyyatının sıxlığı yüksək, hətta nekrotik toxumalar olarsa, heterogen görünür.

### Müalicəsi

- Amöb absesləri əsasən konservativ yolla, piogenik və göbələk absesləri isə drenaj və antibiotiklərlə müalicə edilir.
- Amöb abseslərində ilk seçim metronidazoldur: (gündə üç dəfə 750 mg dozda, 5-10 gün, sonra lüminal müalicə kimi yodoxinol 20 gün, paramomisin 7 gün, diloksanid format 10 gün) aparılır.
- Amöb absesində cərrahi müalicəyə (dəridənkeçən və ya cərrahi drenaj) az hallarda (10%) ehtiyac yaranır.
- İrinli abseslərin müalicəsində standart tədbirlər antibiotikoterapiya və drenajdır.
  - » Antibiotikoterapiya 6-8 həftə davam etdirilir.
  - » Absesin drenajı üçün dəridən keçən və cərrahi drenajlar yerinə yetirilə bilər.
  - » Qarın boşluğunda əməliyyat tələb edən xəstəliklər olduqda, böyük (>5 sm) və çoxlu abseslərdə, qatı tərkibli abseslərdə, dəridən keçən drenaj yetərsiz olduqda abses boşluğu açıq və ya laparoskopik yolla drenaj edilir. Lakin şok və poliorqan yetməzliyi əməliyyata əks göstərişdir.
- Göbələk abseslərində drenajla yanaşı antifunqal dərmanlar (amfoterisin) istifadə edilməlidir.



Şəkil 2. Qaraciyər absesində müalicə və proqnoz

# QARACİYƏR TRAVMALARI

## Tərif

- Küt və açıq travmalar nəticəsində qaraciyərdə baş verən yaralanma, parçalanma əzilmə, hematoma və s. kimi zədələnmələr

## Diaqnostik əlamətləri

- Qanaxma
- Kontrastlı KT-də qaraciyərdə zədələnmə

## Təsnifatı

<b>Səbəbinə və mexanizminə görə</b>	<ul style="list-style-type: none"><li>• Açıq</li><li>• Küt</li><li>• Qarışıq</li></ul>
<b>Morfologiyası -na görə</b>	<ul style="list-style-type: none"><li>• Yaralanma</li><li>• Hematoma</li></ul>
<b>Ağırlıq dərəcəsinə görə</b>	Amerika Travma Cərrahiyyəsi Cəmiyyətinin təsnifatına görə 6 ağırlıq dərəcəsinə ayrılır (Cədvəl 1)

## Rast gəlmə tezliyi

- Qaraciyər qarının küt və açıq travmalarında ən çox zədələnən orqanlardan biridir.
- Qaraciyər zədələnmələrinin təxminən 80% digər zədələnmələrlə birlikdə rastlanır və təxminən 70-80% yüngül dərəcəli olur (Şəkil 1).

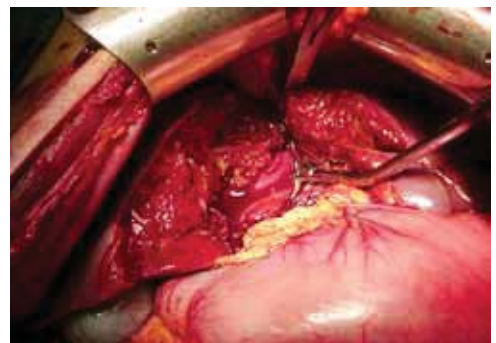## Səbəbləri

- Açıq travmalar: kəsici, deşici, odlu silah
- Küt travmalar: avtomobil qəzası, düşmə sızılma, küt zərbə və s.

## Diaqnostika

### Şübhə

- Qarının açıq və ya küt travması olan bütün xəstələr
- Qarındaxili qanaxma

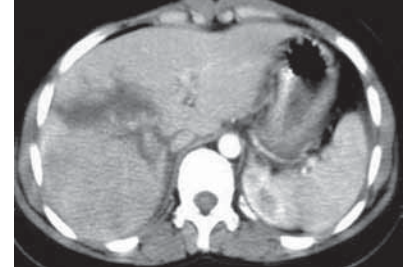


Şəkil 1. Qaraciyər travması (intraoperativ görüntüsü)

- Şok
- USM-də qarında maye və ya qaraciyərdə dəyişiklik

### *Dəqiqləşdirmə*

- Dəqiqləşdirici müayinə kontrastlı KT-dir (Şəkil 2).



*Şəkil 2. Qaraciyərin parçalanması (KT görüntüsü)*

### *Ağırliq dərəcəsinin təyini*

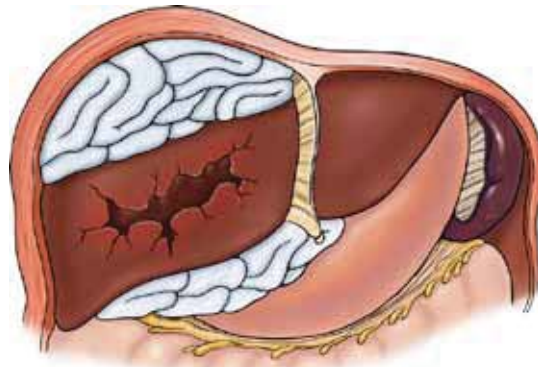
- Qaraciyər zədələnmələrinin müalicə tələb etməyən kiçik hematomalardan başlamış, geniş parenxima destruksiyası və magistral damarların zədələnməsinə qədər dəyişən müxtəlif ağırliq dərəcələri vardır.
- Hazırda zədələnmələrin ağırliq dərəcəsinə qiymətləndirmək üçün ən çox tətbiq edilən Amerika Travma Cərrahiyyəsi Cəmiyyətinin təklif etdiyi təsnifatdır (Cədvəl 1).

*Cədvəl 1. Amerika Travma Cərrahiyyəsi Cəmiyyətinin təsnifatı*

<b>Dərəcə</b>	<b>Morfologiyası</b>	<b>Təsviri</b>
I	Hematoma	Subkapsulyar, səthini sahəsinin <10%
	Yaralanma	Kapsulun yaralanması, dərinliyi <1 sm
II	Hematoma	Subkapsulyar, səthini sahəsinin 10-50% İntraparenximal <10 sm
	Yaralanma	Dərinliyi 1-3 sm, uzunluğu <10 sm
III	Hematoma	Subkapsulyar, səthini sahəsinin >50% Genişlənən hematoma Partlamış subkapsulyar və ya parenximal İntraparenximal, >10 sm
	Yaralanma	Dərinliyi >3 sm
IV	Yaralanma	Bir payın 25-75%-ni və ya 1-3 seqmenti əhatə edən parenximal destruksiya
V	Yaralanma	Bir payın 75%-indən və ya 3 seqmentindən çox hissəsini əhatə edən destruksiya Ekstrahepatik venoz sədələnmə (retrohepatik boş vena, böyük qaraciyər venaları)
VI		Hepatik avulsiyası

### Müalicə prinsipləri

- Qaraciyər travmalarına yanaşma prinsipləri digər travmalarda olduğu kimidir:
  - » ümumi tədbirlər - YADDAŞ qaydası ilə həyati funksiyalara nəzarət və korreksiya,
  - » yerli tədbirlər – hemostaz, nekrektomiya və bərpa.
- Qaraciyər zədələnmələrinin erkən dövr əlamətlərində qanaxma ön plandadır və cərrahi müalicəsində də ilk və mütləq tədbir **hemostazdır**.
- *Müvəqqəti hemostaz* üçün əllə sıxma, tamponada (Şəkil 3), Pringle manevri, subtotal hepatik devaskulyarizasiya (Pringle manevri + aşağı boş venanın infrahepatik və suprahepatik klemplənməsi), total hepatik devaskulyarizasiya (subtotal devaskulyarizasiya + aorta klemplənməsi) istifadə edilə bilər.
- Qanaxmanı *daimi dayandırılması* üçün koterizasiya, lokal hemostatiklər (süngər, tor, yapışqan və s.) hepatotomiya və damar bağlanması, tikilməsi və embolizasiya tətbiq edilir.
- Koaqulopatiyası olan xəstələrdə hemostaz üçün tək tədbir- tamponada həyata keçirilir.
- Tamponada qanaxmanı dayandırmırsa, magistral damar zədələnməsi şübhəsi var və bunu bərpa etmək lazımdır.



**Şəkil 3. Qaraciyər ətrafı tamponadası (packing)**

- Digər tədbirlər (nekrektomiya, bərpa, biliostaz, drenaj) hemostazdan sonra və ya ikinci əməliyyatda yerinə yetirilə bilər.
- Qaraciyərin əksər küt yaralanmaları (70-80%) **konservativ müalicə** oluna bilər. Bunun üçün aşağıdakı üç şərt mütləq təmin olunmalıdır:
  - » Xəstə hemodinamik stabil olmalıdır.
  - » Qarındaxili digər zədələnmə olmamalıdır.
  - » Sıx hemodinamik və görüntüləmə (USM, kontrastlı KT) müşahidəsi olmalıdır.
- Bu şərtlərdən ən azı biri ödənilmirsə qeyri-cərrahi yanaşma qəbul edilmir.
- Qaraciyər zədələnmələrində iki və ya çox etaplı müdaxilələr lazım gələ bilər.

# SİRROZ

## Tərifi

- Sirroz xronik xəstəliklərin nəticəsi kimi meydana çıxan son dövr qaraciyər xəstəliyi olub, iki arxitektonik dəyişikliyin birlikdə olması ilə xarakterizə olunur: fibroz və düyün.

## Diaqnostik əlamətləri

- Asimptomatik, qaraciyər yetməzliyi və ya portal hipertenziya əlamətləri
- Laborator qaraciyər disfunksiya əlamətləri
- Görüntüləmədə irrequlyar kənarlı , fibrotik qaraciyər
- Biopsiyada fibroz və düyün

## Təsnifatı

### Səbələrinə görə

- Posthepatik
- Alkoqol
- Biliar
- Metabolik
- İdiopatik (kriptogen)
- Digər

### Morfologiyasına görə

- makronodulyar (düyünlər >3 sm)
- mikronodulyar (düyünlər < 3 sm)
- qarışıq.

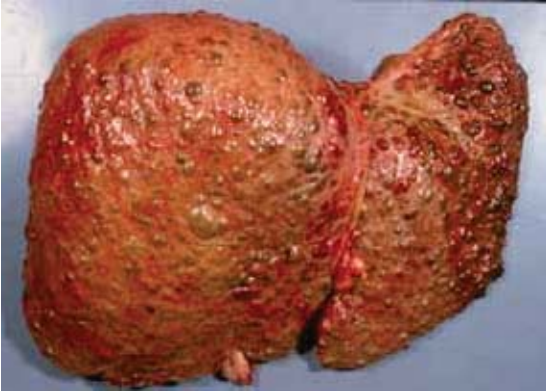### Klinik mərhələləri

- Kompensator
- Subkompensator
- Dekompensator

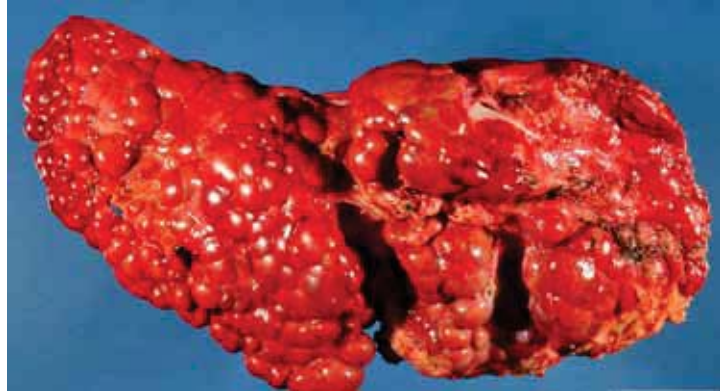
### Ağırlıq dərəcələri üzrə təsnifatları

- Child
- Child-Turcotte-Pugh
- MELD
- D"Amigo
- Digər





Şəkil 4. Qaraciyərin mikronodulyar sirrozu



Şəkil 5. Qaraciyərin makronodular sirrozu

### Etiologiyası

- Sirroz qaraciyərin xroniki xəstəliklərinin son mərhələsi sayılır və aşağıdakı səbəbləri ola bilər:
  - » Posthepatik – adətən xronik B və C hepatitləri (ən çox rast gəlinən səbəb)
  - » Alkoqol
  - » Birincili biliar sirroz
  - » Metabolik - Wilson xəstəliyi, hemoxromatoz və s
  - » Kriptogen – bilinməyən və ya tapılmayan

### Patogenezi

- Sirrozun inkişaf mexanizmi dəqiq məlum deyil.
- Hesab edilir ki, daimi zədələnmə fibrozun və düyünün əmələ gəlməsinə səbəb olur, düyün təkrari zədələnməyə şərait yaradır və beləliklə, **“zədələnmə→fibroz, düyün→düyün zədələnməsi→fibroz və düyün→» zənciri davam** edir
- Fibrozun əmələ gəlməsində *iki mexanizm* ehtimal edilir: zədələnməyə cavab kimi Kuppffer hüceyrələri və fibroblastlar tərəfindən törənen *xronik fibroplastik iltihabi reaksiya* və sinusoidlərin divarında yerləşən Lito hüceyrələrinin – *lipositlərin aktivləşməsi* və kollagen sintezi.
- Regenerativ düyün quruluşca orjinal paycıqdan fərqləndiyi üçün (mərkəzi venasının olmaması) hepatositlər yetərli funksiya göstərə bilmirlər, zədələyici amillərə yüksək həssas olurlar.

### Morfologiyası

- Sirrozda qaraciyərin klassik paycıq quruluşu diffuz dəyişirərək fibrotik və düyünlü şəkil alır (Şəkil 4, 5).
  - » **Fibroz**- porto-portal, porto-kaval bölgədə yerləşən körpü şəkilli birləşdirici toxuma.
  - » **Düyün** -hepatositlərin regenerasiyası nəticəsində əmələ gəlir, lakin mərkəzi venası olmur.

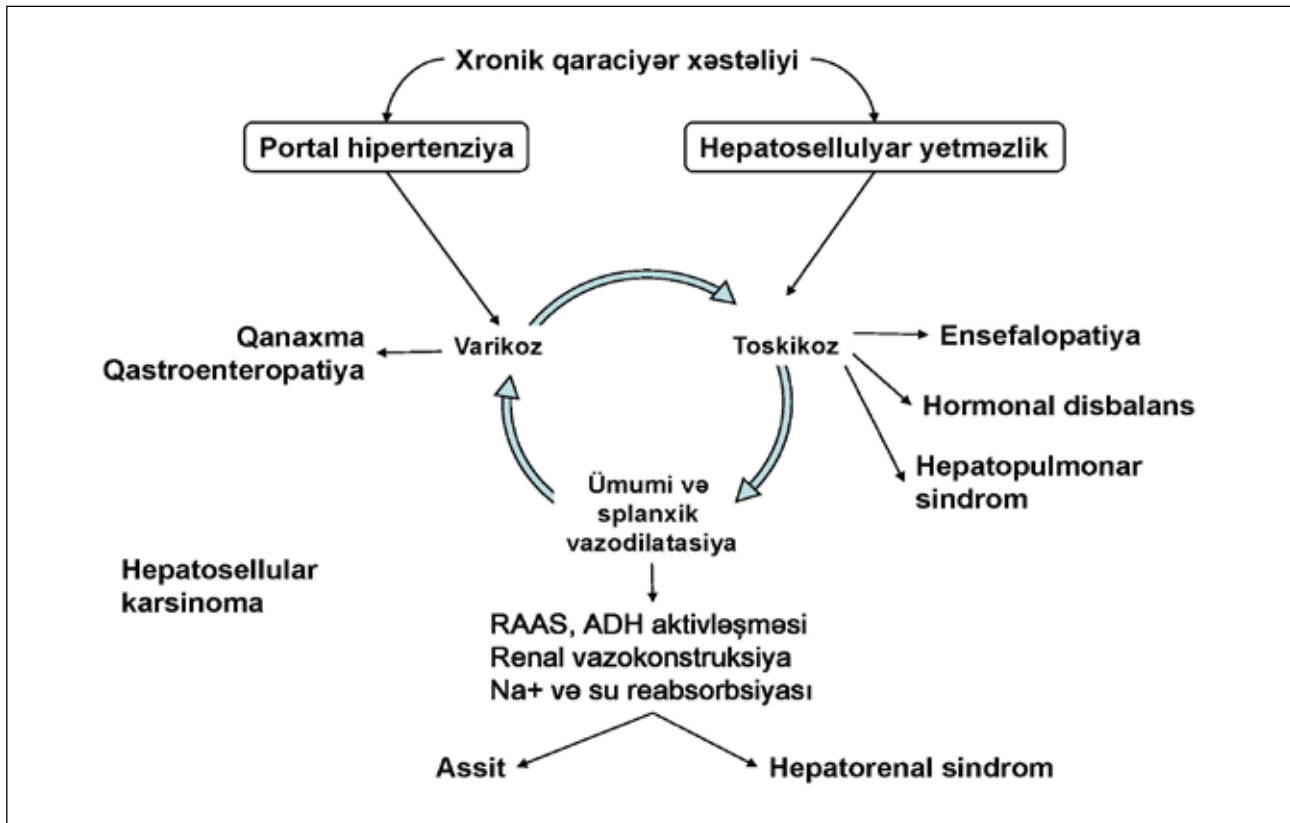
- Hepatik fibrozdan (biliar obstruksiya, şistostoma, kongental hepatik fibroz və s. nəticəsində periportal fibroz) və kardiak fibrozdan (mərkəzi vena ətrafında fibroz) fərqli olaraq sirrozda regenerativ düyün və körpü şəkilli fibroz atmaları olur.

### Gediş və ağırlaşmaları

- Sirroz əksər hallarda geriyyə dönməz proses sayılır.
- İki qrup patoloji proseslərə səbəb olur: xronik qaraciyər yetməzliyi və portal hipertenziya.
- İki qrup prosesə isə meyl yaradır: təkrari zədələnmələrə və xərçəngə.

### Ağırlaşmaları:

- » Assit.
- » Varikoz və qanaxma
- » Xroniki və kəskinləşmiş qaraciyər yetməzlikləri.
- » Ensefalopatiya
- » Hepatorenal sindrom
- » Hepatopulmonar sindrom
- » Portal hipertenziv gastro-entero-biliopatiyalar
- » Kardiomiopatiya
- » Endokrin və digər sindromlar
- » Hepatosellular xərçəng (Şəkil 6)



Şəkil 6. Sirrozun ağırlaşmaları

## Klinikası

- Sirroz uzun müddət asimptomatik ola bilər (kompensator mərhələ).
- Klinik olaraq iki qrup əlamətlərlə biruzə verir: qaraciyər disfunksiyası və portal hipertenziya.
- Qaraciyərin disfunksiyası əlamətləri (adətən xronik şəkildə olur, bəzi ağırlaşdırıcı amillərin təsiri ilə kəskinləşə bilər):
  - » Sarılıq
  - » Koaqulyasiya pozulmaları (adətən K vitamininin müalicəsindən sonra yaxşılaşır).
  - » Ensefalopatiya (zəif və xronik, bəzən də ağır koma)
  - » Detoksikasiya zəifləməsi (yorğunluq, zəiflik, arıqlama, palmar eritema, angioma, ginekomastiya, impotensiya, ödem, assit, hepatorenal, hepatopulmonar sindromlar, anemiya, xora xəstəliyi, paratiroid böyüməsi və s.)
- **Portal hipertenziya** əlamətləri (sirrozun ən xarakterik əlaməti sayılır)
  - » assit
  - » kollateral venaların varikozu
  - » varikoz qanaxma
  - » splenomeqaliya
  - » gastropatiya və s.

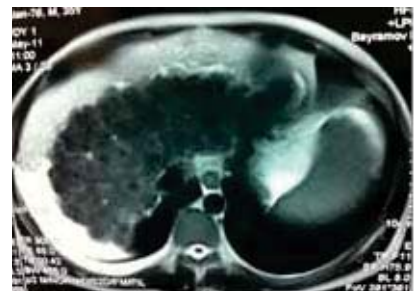## Diagnozunu

### Şübhə

- Xroniki qaraciyər əlamətləri (zəiflik, tez yorulma, palmar eritema, qırmızı dil, angioektaziyalar) sirroza şübhə yaradır.
- Portal hipertenziyanın olması, görüntüdə kələkötür qaraciyər, qaraciyər venalarının dəqiq seçilməməsi, öd kisəsi divarının qalınlaşması və s. əlamətlər sirroz üçün ciddi şübhə əlamətləridir.

### Dəqiqləşdirmə

- Sirrozun diaqnozunu klinik olaraq qoymaq olar (xarakterik klinik, laborator və görüntü əlamətləri, portal hipertenziya əlamətləri)
- Sirrozun dəqiq diaqnozu patohistoloji müayinə ilə qoyulur: qaraciyərdə fibrozun və düyünün birlikdə olması. Bununla yanaşı nekroz da rastlana bilər (Şəkil 7).

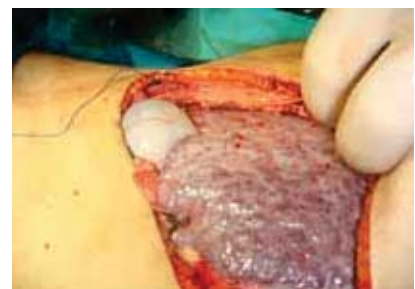

### Səbəbin təyini

- Səbəbi müəyyənləşdirmək üçün virus, alimentar, metabolik və digər səbəblər axtarılır.

### Ağırliq dərəcəsinin təyini

- Ağırliq dərəcəsi və ya mərhələsinin təyini üçün mövcud şkalalar tətbiq edilə bilər:



Şəkil 7. Sirroz

**Klinik təsnifat**

Kompensator mərhələ	Varikoz, assit və ensefalopatiya yoxdur
Subkompensator	Varikoz və ya 1 dərəcəli assit var, ağırlaşmalar yoxdur
Dekompensasiya mərhələsi	Hepatik yetməzlik və ya portal hipertenziya ağırlaşmaları varsa: <ul style="list-style-type: none"> <li>• 2-3 dərəcəli assit</li> <li>• Qanaxma</li> <li>• Ensefalopatiya</li> <li>• İnfeksiya və s</li> </ul>

**Child-Turcotte-Pugh təsnifatı**

Göstərici	Bal qiyməti		
	1	2	3
Ensefalopatiya	yox	1-2	3-4
Assit	yox	Zəif və ya diuretiklə kontrol olunur	Diuretiklə azalmır
Protrombin zamanı			
Normadan artma miqdarı (san)	<4	4-6	>6
INR	<1,7	1,7-2,3	>2,3
Albumin (q/dl)	>3,5	2,8-3,5	<2,8
Bilirubin (mq/dl)	<2	2-3	>3
5-6 bal – A dərəcə, 7-9 bal B dərəcə, 10-15 bal C dərəcə			

**MELD təsnifatı**

Göstərici	Reqrassiya koefisienti
Kreatinin (Log <sub>e</sub> miqdarı)	0,957
Bilirubin (Log <sub>e</sub> miqdarı)	0,378
Protrombin zamanı – INR (Log <sub>e</sub> miqdarı)	1,120
Etiologiyası*	0,643
<p>Proqnostik risk aşağıdakı düsturla hesablanır:  <math>R = 0,957 \times \text{Log}_e(\text{kreatininmq/dl}) + 0,378 \times \text{Log}_e(\text{bilirubin mq/dl}) + 1,120 \times \text{Log}_e(\text{INR}) + 0,643 \times (\text{etiologiya})</math>  Etiologiyanı qiymətləndirərkən, alkoqol və xolestatik xəstəliklərdə 0, digər xəstəliklərdə isə 1 qiymət hesablanır.</p>	

## Müalicəsi

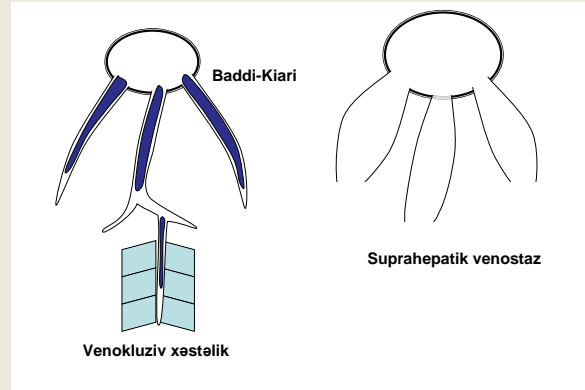
- Hazırda sirroz geriyyə dönməz proses sayılır və *sirrozun radikal müalicəsi qaraciyər transplantasiyasıdır*
- Transplantasiya sirrozun subkompensasiya mərhələsində və ağırlaşmalar ortaya çıxdıqda göstərişdir.
- Transplantasiyaya qədərki dövrdə və transplantasiya mümkün olmayan hallarda müalicələr iki istiqamətdə aparılır:
  - » Sirrozun ağırlaşmalarının profilaktika və müalicəsi (assit, varikoz qanaxma, ensefalopatiya, hepatorenal sindrom və s.)
  - » Sirrozun səbəbinin aradan qaldırılması və proqressivləşməsinin önlənməsi (virus hepatitlərində antiviral müalicə, hemoxromatozda qan infuziyası, autoimmun xəstəliklərin müalicəsi, Wilson xəstəliyinin müalicəsi və s)

# QARACİYƏRİN DAMAR XƏSTƏLİKLƏRİ

## BADDİ-KIARI SİNDROMU

### Tərif

- Qaraciyərin venoz qan axınını ləngidən xəstəliklər tıxanma səviyyəsinə görə üç qrupa ayrılır.
- Birinci qrup, sinus və kiçik venaların trombozu və sklerozu ilə xarakterizə olunan *venokluziv xəstəliklər* adlanır.
- Böyük qaraciyər venalarının tıxanması nəticəsində meydana gələn venoz durğunluq *Baddi-Kiari sindromu* adlanır. Baddi-Kiari sindromunda qaraciyər venaları ilə yanaşı aşağı boş venada da tıxanma ola bilər.
- *Ekstrahepatik venostaz* adlanan üçüncü qrupda isə, qaraciyərustü aşağı boş venada qan axını əngəllənir. Sağ ürək yetməzliyi, konstruktiv perikardit, aşağı boş vena daralmaları (tromboz, membran, fibroz, şiş və s.) bu qrupa aiddir. Baddi-Kiari sindromundan fərqli olaraq, ekstrahepatik venostazda qaraciyər venaları nəinki açıq olur, hətta genişlənir (Şəkil 1).



Şəkil 1. Qc-də venoz durğunluqların növləri

### Diagnostik əlamətləri

- Kəskin qaraciyər yetməzliyi, kəskin hepatit və refrakter assit, sirroz və ya asimptomatik kimi özünü göstərə bilər
- Görüntülmədə qaraciyər venalarının tıxanması, I segment hipertrofiyası ola bilər (xroniki formada)

### Səbəbləri

- Baddi-Kiari sindromunun səbəbləri arasında ən çox rast gəlinəni aşağıdakılardır:
  - » tromboz
  - » fibroz
  - » membran
  - » infiltrasiya (şişlər, iltihab)
- Asiya ölkələrində ən çox rast gələn səbəbi venalardakı membrandır (xəstələrin 1/3-ində). Avropa ölkələrində isə, mieloproliferativ xəstəliklər

(polisitemiya vera, limfoma) çox rast gəlinir.

- Trombofiliya vəziyyətlər arasında protein C, S defisiti, antilupus anticisimləri, Leyden mutasiyası, kontraseptiv dərmanların istifadəsi çox rast gəlinir.

### Patogenezi

- Qc venalarının tıxanması nəticəsində meydana gələn venoz durğunluq Qc-də və bir çox patoloji dəyişikliklərə səbəb olur:
  - » Kəskin hepatit - hepatomeqaliya, ağrı və assit ən erkən dəyişiklərdir.
  - » Nekroz (kəskin qaraciyər yetməzliyi).
  - » Hepatosellulyar disfunksiya.
  - » Fibroz və sirroz.
  - » Birinci və VI seqmentin hipertrofiyası (bu seqmentlərin bəzi venaları birbasa boş venaya açıldıqları üçün bu seqmentlərin funksiyaları saxlanılır, hətta hipertrofiyaya məruz qalır).

### Gedişi və klinikası

- Gedişinə görə dörd klinik forması qeyd edilir: *fulminant, kəskin, xroniki və subklinik*.
  - » **Fulminant forma** kəskin qaraciyər yetməzliyi ilə biruzə verir: əlamətlər kəskin ortaya çıxır, massiv qaraciyər nekrozu baş verir və bir neçə gün ərzində kəskin qaraciyər yetməzliyi meydana gəlir: ensefalopatiya, koaqlupatiya, sarılıq, ağır ümumi vəziyyət. Müalicə olunmazsa 2-3 həftə ərzində ölümə səbəb olur.
  - » **Kəskin forma** kəskin hepatit **və refrakter assit** şəkilində biruzə verir: ağrı, hepatomeqaliya və assitlə yanaşı zəif sarılıq, ürəkbulanma əlamətləri görünür, Qc yetməzliyi (koaqlupatiya, hipoalbuminemiya, yüksək sarılıq, ensefalopatiya) tədricən inkişaf edir. Müalicə olunmazsa bir neçə həftə ərzində ölümə və ya sirroza səbəb ola bilər.
  - » **Xronik forma** əsasən sirroz əlamətləri ilə biruzə verir: assit və portal hipertenziya əlamətləri ön plana çıxır. Bunlarda birinci seqment hipertrofiyası görünə bilər.
  - » **Asimptomatik və ya subklinik forma** sirroz inkişaf edənə qədərki dövrü əhatə edir (bu mərhələ aylar, bəzən də uzun illər davam edə bilər), adətən təsadüfi müayinələrdə tapılır. Bu xəstələrin müayinəsində Qc venalarının birinin kompensator genişlənməsi və geniş kollateral damarlar təyin edilir.
- Baddi-Kiari sindromu ilə yanaşı aşağı boş vena tıxanması olarsa xəstədə *aşağı boş vena sindromu* adlanan əlamətlər də ortaya çıxır: ətraflarda şişkinlik, kaval tipli kollaterallar və s.

### Diaqnostikası

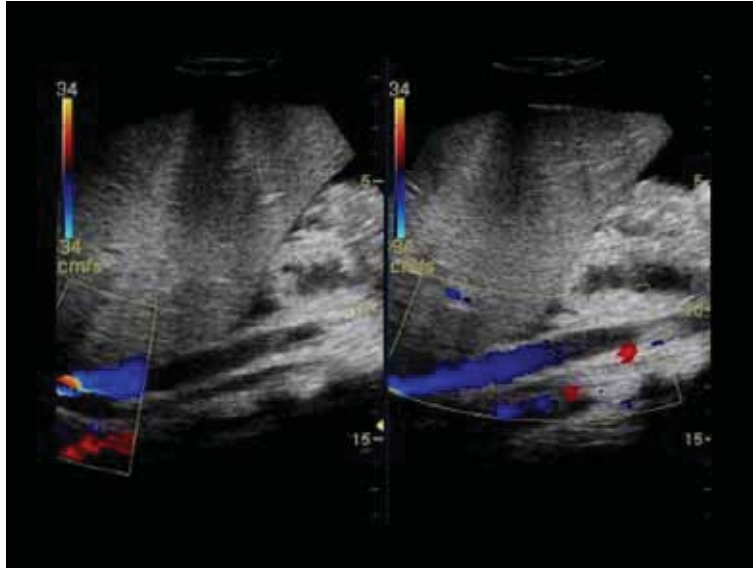
#### Şübhə

- Aşağıdakı əlamətlər Baddi-Kiari sindromuna şübhə yaradır:

- » Kəskin qaraciyər yetməzliyi (sarılıq, koagulopatiya, ensefalopatiya və Qc enzimlərində yüksəlmə)
- » Kəskin hepatit (kəskin qanın ağrısı, ağrılı hepatomeqaliya, assit, qaraciyər enzimlərində yüksəlmə)
- » Görüntüləmədə I seqment hipertrofiyası (yüksək şübhə əlaməti)
- » Sirroz
- » Refrakter assit
- » Assitik mayədə proteinin yüksək olması

### *Dəqiqləşdirmə*

- Diaqnozu dəqiqləşdirmək üçün Qc venaları yoxlanılmalıdır. Bunun üçün dopler USM, KT-angiografiya, MRT-angiografiyalar və ya kontrastlı venografiya edilir (Şəkil 2).
- Görüntüləmədə Qc venalarının trombotik tutulması diaqnozu dəqiqləşdirən əlamətdir.



*Şəkil 2. Doppler USM - hepatik ven obstruksiyası*

- **Diaqnostik kriteriyalar:**
  - » Kəskin qaraciyər yetməzliyi və ya kəskin hepatit və refrakter assit və ya sirroz və ya asimptomatik
  - » Görüntüləmədə qaraciyər venalarının tixanması
- Diaqnoz dəqiqləşdikdən sonra səbəbin axtarışı, Qc-in vəziyyəti və aşağı boş venada tixanma olub-olmadığı araşdırılır.

### **Müalicəsi**

- Baddi-Kiari sindromunun müalicəsi dörd əsas prinsip üzərində qurulur:
  - » Trombozun artmasının qarşısını alma
  - » Əsas xəstəliyin müalicəsi



- » Qc-də geriyə dönməz dəyişiklikləri qabaqlamaq üçün venoz durğunluğu azaltmaq.
- » Ağırlaşmaların müalicəsi
- Əsas xəstəlik müalicə oluna və ya nəzarət altına alınmırsa, cərrahi müalicə ilk planda tutulur (porto-kaval yanyollar və transplantasiya):
  - » fulminant formada və sirrozda Qc transplantasiyası edilir
  - » kəskin formada və qaraciyər funksiyası saxlanılan xronik formada porto-kaval yanyollar (intrahepatik, ekstrahepatik) və aşağı boş vena tıxanması varsa PKYY ilə birlikdə venanın endovaskulyar və ya cərrahi genişləndirilməsi.
  - » asimptomatik formada müşahidə.
- Əsas xəstəlik müalicə olunmursa və ya nəzarət altına alınmırsa simptomatik müalicə edilir.

## PORTAL VENA TROMBOZU

### Tərif

- Portal vena trombozu (PVT) qarçı venasının özündə və ya böyük şaxələrində (çöz və dalaq venaları, sağ və sol Qc şaxələri) kəskin və ya xroniki şəkildə ortaya çıxan, tam və ya hissəvi trombotik tıxanmadır.

### Diagnostik əlamətləri

- Portal hipertenziya, qaraciyər yetməzliyi əlamətləri, asimptomatik
- Kontrastlı müayinələrdə damarda tromb və ya kavernoza transformasiya

### Təsnifatı

<b>Yerinə görə</b>	Əsas şaxə Qaraciyərdaxili şaxələr Dalaq venası Çöz venası
<b>Mərhələsinə görə</b>	Kəskin (tromboz) Xroniki (kavernoma) Ağırlaşma Retromboz
<b>Tıxanma dərəcəsinə görə</b>	Tam Hissəvi
<b>Qaraciyərin vəziyyətinə görə</b>	Normal Qc Parenxima xəstəliyi

### Səbəbləri

- Portal vena trombozu uşaqlardakı portal hipertenziyanın ən çox rast gəlinən səbəbini (~50%), böyüklərdəkinin isə təxminən 10-15%-ni təşkil edir.
- Ən çox rast gəlinən səbəbləri:
  - » durğunluq (sirroz, şişlər)
  - » trombofiliya (mieloproliferativ, trombofilik, iltihabi, infeksiya, neoplastik və digər xəstəliklər)
  - » damar zədələnməsi (tibbi müdaxilələr: splenektomiyadan sonra 5-20%,

varikoz vena skleroterapiyasından sonra - 40-60%)

- Uşaqlarda ən çox rast gələn səbəb göbək venasının infeksiyasıdır, böyüklərdə isə sirroz və tibbi müdaxilələr ilk sırada durur.

### Gedişi və klinikası

- Portal vena trombozu yerinə görə 3 şəkildə ortaya çıxır: *ana portal vena (ekstrahepatik), intrahepatik şaxə və dalaq venası trombozu*.
- *Ekstrahepatik qapı venası* trombozunun gedişində kəskin (tromboz), xroniki (rekanalizasiya və kavernoma), ağırlaşma və retromboz fazalarını qeyd etmək olar.
  - » Kəskin faza trombun formalaşması ilə xarakterizə olunur və ilk 4-6 həftəni əhatə edir. Klinik olaraq kəskin hepatit əlamətləri ilə biruzə verir (ağrı, sarılıq, assit), bəzən əsas xəstəliyin əlamətləri fonunda baş verir, bəzən də zəif simptomatik ola bilər.
  - » Xroniki fazada trombun "əriməsi", rekanalizasiya və fibroblastların inkişafı ilə vena mənfəzində kavernoz transformasiya baş verir və kollaterallar inkişaf edir. Bu mərhələdə xəstələr asimptomatik ola bilərlər (təsadüfi müayinələrdə splenomeqaliya, portal venanın kavernoz transformasiyası, mədə və QB varikozu tapılır) və ya portal hipertenziya əlamətləri ortaya çıxa bilər.
  - » Təkrari tromboz PVT-nin xarakterik xüsusiyyətidir, kəskin faza əlamətləri ortaya çıxır.
- Ekstrahepatik trombozun gedişində qaraciyərin vəziyyəti və portal hipertenziya əsas rol oynayır: qaraciyəri normal olan xəstələrdə gediş nisbətən xoşxassəlidir, sirroz və törəmələrdə gediş daha ağır olur.
- *Qc-daxili şaxələrin trombozu* daha dramatik şəkildə – Qc nekrozu şəklində ortaya çıxır. Hər iki şaxənin trombozu ağır Qc yetməzliyi törədir. Belə hal sirrozda və hepatosellulyar karsinomada çox rast gəlir.
- *Dalaq venası trombozu* ədəbiyyatlarda soltərəfli, hissəvi portal hipertenziya da adlanır. Əsas nəticəsi splenomeqaliya, mədə fundal varikozların inkişafı, hipertenziv qastropatiya və qanaxmadır.

### Ağırlaşmaları

- Assit
- Portal hipertenziya
- Splenomeqaliya
- Qaraciyər nekrozu, atrofiyası

### Diaqnostikası

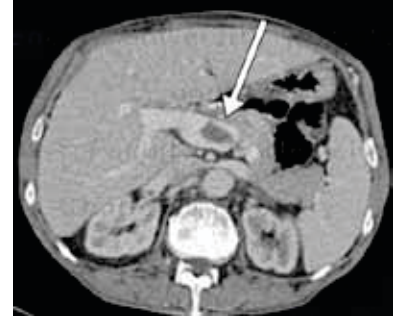#### Şübhə

- Sarılıq, assit və splenomeqaliyanın birdən-birə ortaya çıxması,
- Qc enzimlərinin kəskin artması

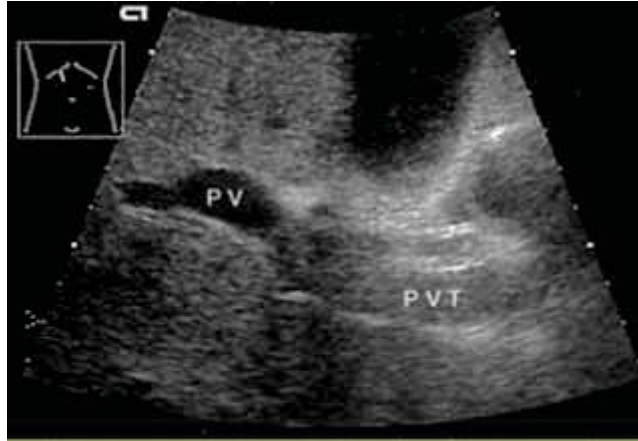
- Stabil gedən sirrozda, HSK-da, müdaxilələrdən sonra (splenektomiya, skleroterapiya), septik xəstələrdə, infeksiyalarda xəstədə kəskin sarılıq, assit, splenomeqaliya, hətta mədə-bağırsağ qanaxması.
- Normal qaraciyər fonunda portal hipertenziya.

### *Dəqiqləşdirmə*

- PVT diaqnozunu dəqiqləşdirmək üçün portoqrafiya aparılır - Doppler USM, KT və ya MRT angioqrafiya (Şəkil 1, 2)
- Aşağıdakılarla diaqnoz dəqiqləşdirilir:
  - » Portoqrafiyada vena mənfəzində trombun görünməsi.
  - » venanın distalında genişlənmə və kavernoz transformasiyanın görünməsi.



*Şəkil 2. PVT*



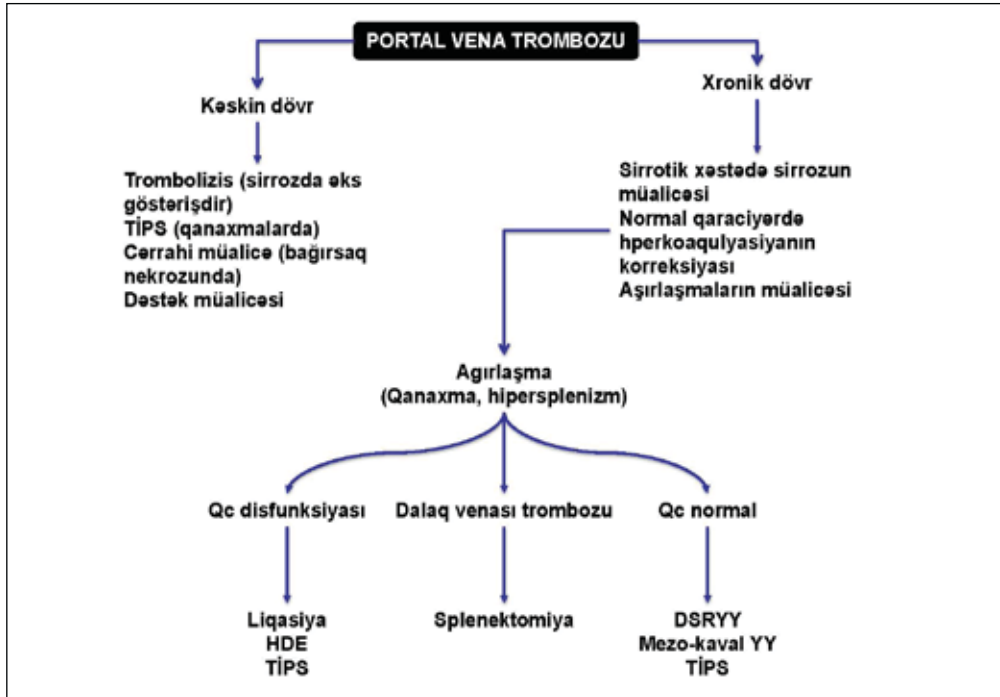
*Şəkil 2. Portal vena trombozu (ultrasəs müayinəsi)*

### *Səbəbin təyini*

- İlk növbədə qaraciyərdə, qarın boşluğunda neoplastik və iltihabi xəstəliklər yoxlanılır. Bunun üçün kontrastlı KT ilk seçimdir.
- Qaraciyər sirrozu, neoplastik və iltihabi xəstəliyi olmayanlarda ikinci pillə müayinələrlə mieloproliferativ və trombofilik vəziyyətlər araşdırılır.

### *Müalicəsi*

- PVT-nun həlledici müalicəsi tıxanmanın və səbəbin aradan qaldırılmasıdır.
- Bu mümkün olmadıqda tədbirlər əsasən PH-ın müalicəsinə yönəldilir.
- Kəskin dövrdə xəstələrə əks göstəriş yoxdursa (sirroz, qanaxma və digər) antikoagulyant müalicə başlanılır (3-6 ay).
- Xronik mərhələdə asimptomatik gedişli xəstələrdə müşahidə məsləhət görülür. Trombofilik pozulması olan xəstələrdə uzunmüddətli antikoagulyant müalicə verilir. Ağırlaşmalara uyğun müalicələr seçilir.
- Soltərəfli PVT-də (dalaq venası trombozunda) ən effektiv müalicə splenektomiyadır.



*Şəkil 2. Portal vena trombozunda müalicə taktikası*

## QARACİYƏR VƏ PORTAL HİPERTENZİYA ÜZRƏ SUALLAR VƏ CAVABLAR

N.Y.Bayramov, A.K.Səfiyeva, N.F.Mürvələdova

### ANATOMİYASI

<b>Qaraciyərin çəkisi nə qədərdir?</b>	Təxminən 1100-1600 qr.
<b>Qaraciyərin bədən çəkisinə nisbəti nə qədərdir?</b>	Qaraciyər bədən çəkisinin 2%-ni təşkil edir.
<b>Qaraciyərin nə qədər hissəsini rezeksiya etmək olar?</b>	75%-ni. Bundan çox hissəsi rezeksiya edildikdə qalan qaraciyər regenerasiya edə bilmir və məhv olur (kiçik qaraciyər sindromu adlanan vəziyyət inkişaf edir).
<b>Qaraciyər kapsulasının adı nədir?</b>	Qlisson kapsulası
<b>“Çılpaq” sahə hardadır?</b>	Qaraciyər seqmentinin arxa seksiyası diaqfraqmanın əks tərəfi “çılpaq” sahədir, peritoneal örtük yoxdur.
<b>“Cantle” xətt nədir?</b>	Qaraciyəri sol və sağ paya bölən ödə kisəsi ilə aşağı boş vena arasında çəkilən xəttidir.
<b>Qarının ön divarından qaraciyərə doğru gedən hansı bağıdır?</b>	Girdə və oraqvari bağı. Girdə bağıda obliterasiya etmiş göbək venası yerləşir.
<b>Oraqvari bağı (Lig.falciform) nədən təşkil olunub?</b>	Oraqvari bağı ikiqat periton təbəqəsindən təşkil olunub, qaraciyər ilə qarının ön divarı və diafraqma arasında yerləşir, qaraciyəri təsbit edən bağıdır.
<b>Tac bağları nədir?</b>	Oraqvari bağı davamıdır, qaraciyəri diafraqmaya birləşdirir.
<b>Qaraciyərin üçbucaq bağları nədir?</b>	Sağda və solda ön ilə arxa tac bağlarının birləşdiyi hissədir.

<b>Qaraciyərin qan təchizatının xüsusiyyəti nədir?</b>	Həm arteriyal, həm də venoz qanla təchiz olunur.
<b>Qaraciyər qanın hansı hissəsini qarçı venasından, hansı hissəsini arteriyadan alır?</b>	Qaraciyər qanın 75%-ni qarçı venasından, 25%-ni arteriyadan alır.
<b>Qaraciyər oksigeni hansı qandan alır?</b>	Qaraciyər oksigenin 50%-ni arterial qandan, 50%-ni qarçı venası qanından alır.
<b>Qaraciyərin arterial təchizatını hardan alır?</b>	Əsasən qarın kötüyündən çıxan ümumi qaraciyər arteriyasının davamı olan xüsusi qaraciyər arteriyasından.
<b>Qarın kötüyünün hansı şaxələri var?</b>	Ümumi qaraciyər, sol mədə və dalaq arteriyaları.
<b>Ümumi qaraciyər arteriyasının hansı şaxələri var?</b>	Sağ mədə arteriyası, gastroduodenal arteriya və davamı olan xüsusi qaraciyər arteriyası.
<b>Qaraciyər hansı anatomik hissələrə bölünür?</b>	Qaraciyər iki paya, 4 sektora, 8 seqmentə və milyonlarla paycılara bölünür.
<b>Qaraciyərin paylarının sərhəddi hansıdır?</b>	Orta qaraciyər venası
<b>Qaraciyərin sektorları hansılardır?</b>	Sağ ön və arxa (medial və lateral), sol medial və lateral
<b>Qaraciyərin seqmentləri hansılardır?</b>	I-VIII seqmentlər.
<b>Seqmentləri necə yadda saxlamaq olar?</b>	Seqmentlər qaraciyərə üst tərəfdən baxdıqda saat əqrəbi istiqamətdə spiralşəkilli düzülür. Ən aşağıda I seqment, ən yuxarıda VIII seqment yerləşir.
<b>Qaraciyər sinusoidi nədir?</b>	Qaraciyərdəki qan kapilyarı.

<b>Qaraciyər kapilyarı necə əmələ gəlir?</b>	Arteriola və qapı venulaları payıcıqlarda birləşərək kapilyar əmələ gətirirlər və bu mərkəzi venaya açılır.
<b>Qaraciyər sinusoidlərinin digər kapilyarlardan fərqi varmı?</b>	Var, bazal membranları yoxdur və endoteldə böyük dəliklər var və divarında makroqlar da (Kuppfer hüceyrələri) yerləşir.

## QARACIYƏRİN FUNKSIONAL QIYMƏTLƏNDİRİLMƏSİ

<b>Qaraciyərin hansı funksiyaları var?</b>	Detoksikasiya, tənzimləmə, sekresiya və hemodinamik.
<b>Qaraciyərin hansı funksional göstəriciləri klinik praktikada daha çox istifadə edilir?</b>	Zədələnmə (ALT, AST) Sintetik (İNR, albumin) Sekretor-xolestaz (bilirubin, QF, QQT)
<b>Detoksikasiya funksiyasını necə qiymətləndirilir?</b>	Klinik olaraq ensefalopatiya ələmətləri, laborator olaraq ammonyak və idosianin yaşıl
<b>Hemodinamikanı necə qiymətləndirmək olar?</b>	Varikozlar, doppler, portal venada və qaraciyər venalarında təzyiq ölçülməsi
<b>Hepatositlərdə hansı enzimlər sintez olunur?</b>	ALT və AST
<b>Hepatosit zədələnməsində ALT və AST niyə artır?</b>	Hepatosit zədələndikdə sitozoldakı ALT və AST qana keçərək səviyyəsi artır
<b>Qələvi fosfataza harada sintez olunur?</b>	Öd yolları epitelində
<b>Xolestazda QF niyə artır?</b>	Öd epiteli qıcıqlandığı üçün
<b>Qaraciyərin hansı laborator sindromları var?</b>	Hepatosellulyar zədələnmə (hepatitik sindrom) – ALT və AST artması Xolestaz – QF və QQT artması Sarılıq – Bilirubin artması Sintetik disfunksiya – İNR artması və / və ya albumin azalması Detoksikasiya pozulması – ammonyak artması



<b>Xroniki qaraciyər xəstəliklərində (məsələn sirrozda) qaraciyərin funksional vəziyyətini hansı klassifikasiyalarla qiymətləndirilir?</b>	Child, Child-Turcotte-Pugh, D-Amigo, MELD
<b>Child klassifikasiyasında hansı göstəricilərə görə qiymətləndirmə aparılır?</b>	Assit, bilirubin, albumin.
<b>Child-Turcotte-Pugh klassifikasiyasında hansı göstəricilərə görə qiymətləndirmə aparılır?</b>	Assit, bilirubin, albumin, ensefalopatiya və INR
<b>MELD klassifikasiyasında hansı göstəricilərə görə qiymətləndirmə aparılır?</b>	Bilirubin, İNR, kreatinin
<b>D" Amigo klassifikasiyasında hansı göstərici istifadə olunur?</b>	Assit, varikoz və varikoz qanaxma
<b>Child klassifikasiyasına görə laparotomiyadan sonra letallıq nə qədərdir.</b>	A dərəcəli sirrozda (kompensator) 10%-ə qədər, B dərəcəli sirrozda (subkompensator) 30%-dən az, C dərəcəli sirrozda (dekompensator) 50% səviyyəsində

## QARACİYƏRİN GÖRÜNTÜLƏMƏ MÜAYİNƏLƏRİ

<b>Qaraciyərin birincili görüntüləmə müayinəsi hansıdır?</b>	USM
<b>USM nəyi göstərir?</b>	<ul style="list-style-type: none"> <li>• Qaraciyərin ölçüsünü, strukturunu</li> <li>• Damarları və öd yollarını</li> <li>• Törəmələri</li> <li>• Törəmənin sistik və ya toxumalı olduğunu</li> </ul>
<b>İkinci seçim görüntüləmə müayinəsi hansıdır?</b>	Kontrastlı KT və ya MRT

<b>Kontrast nə üçün verilir?</b>	Qaraciyər toxuması ilə törəmənin kontrastlaşma fərqini ortaya çıxarmaq üçün
<b>Kontrast müayinənin hansı fazaları var?</b>	Arterial (ilk 20 saniyə), portal venoz (60-70 saniyə) , gec (8-10dəq)
<b>Törəmələr ən yaxşı hansı fazada görünür?</b>	Portal fazada

## QARACİYƏR REZEKSİYASI

<b>Sağ hemihepatektomiya (lobektomiya) nədir?</b>	Qaraciyərin sağ payının kəsilib götürülməsi (Cantle xəttindən sağa).
<b>Sol hemihepatektomiya (lobektomiya) nədir?</b>	Qaraciyərin sol payının kəsilib götürülməsi (Cantle xəttindən sola).
<b>Sağ triseqmentektomiya nədir?</b>	Qaraciyər toxumasının falciform ligamentdən sağa kəsilib götürülməsi.

## QARACİYƏR TÖRƏMƏLƏRİ

<b>Qaraciyərdə ən çox rast gəlinən kanser hansıdır?</b>	Metastatik şişlər, qaraciyərin xərçəngi ilə müqayisədə 20:1. İlk mənəbə daha çox qastrointestinal traktada olur.
<b>Qaraciyərin çox rast gəlinən birincili bədxassəli törəməsi hansıdır?</b>	Hepatosellulyar karsinoma (hepatoma)
<b>Qaraciyərin çox rast gəlinən birincili xoşxassəli törəməsi?</b>	Hemangioma
<b>Qaraciyər metastazları hansı qaraciyər testləri ilə müəyyən edilir?</b>	ALT,AST və qələvi fosfataza (əgər birincili mənəbə kimi kolon kanseri nəzərdə tutulursa CEA).
<b>Hansı radioloji müayinə metodları istifadə olunur?</b>	USM və KT (trifazik)

<b>Qaraciyərin ən çox yayılmış 3 birincili xoşxassəli törəməsi hansılardır?</b>	<ol style="list-style-type: none"> <li>1.Hemangioma</li> <li>2.Hepatosellulyar adenoma</li> <li>3.Fokal nodulyar hiperplaziya</li> </ol>
<b>Qaraciyərin 4 birincili bədxassəli törəməsi hansılardır?</b>	<ol style="list-style-type: none"> <li>1.Hepatosellulyar karsinoma</li> <li>2.Xolangiokarsinoma (intrahepatik)</li> <li>3.Angiosarkoma</li> <li>4.Hepatoblastoma (uşaqlarda və körpələrdə daha çox olur).</li> </ol>
<b>Digər xoşxassəli qaraciyər törəmələri hansılardır?</b>	<ul style="list-style-type: none"> <li>• Xoşxassəli qaraciyər sistləri</li> <li>• Öd axarı hamartoması</li> <li>• Öd axarı adenoması.</li> </ul>
<b>Qaraciyər "hamartoması" nədir?</b>	Qaraciyər normal hüceyrəsindən düyün formasını əmələ gətirən ağ rəngli bərk düyün.

## QARACİYƏR HEMANGİOMASI

<b>Nədir?</b>	Qaraciyərin xoş xassəli damar törəməsidir.
<b>Nə ilə yadda qalır?</b>	Ən çox rast gəlinən birincili və xoş xassəli qaraciyər törəməsidir.
<b>Əlamətləri hansılardır?</b>	Əksər hallarda asimptomatik, sağ yuxarı kvadrantda ağrı və ya kütlə, nadir hallarda qanaxma
<b>Ağırlaşması hansıdır?</b>	Təxminən 10% hallarda qanaxma, tromboz, iltihab, ürək yetməzliyi, koagulopatiya (Kassabach-Meritt sindromu), obstruktiv sarılıq.
<b>Kassabah-Meritt sindromu nədir?</b>	Hemangiomada davam edən zəif trombozun törətdiyi trombositopeniya, fibrinogenopeniya və qansızmalar
<b>Hemangiomanın diaqnozu necə qoyulur?</b>	MRT və ya kontrastlı KT, kontrastlı USM

<b>Xarakterik görüntüləmə əlamətləri hansılardır?</b>	MRT: T1-də hipo, T2-də lampa parlaqlığı. Kontrastlı müayinələrdə arterial fazada düyünşəkilli periferik kontrastlaşma, mərkəzin gec kontrastlaşması
<b>Biopsiya lazımdır mı?</b>	Xeyr! Əksər hallarda (90%) görüntüləmə ilə diaqnozu dəqiqləşdirmək mümkündür və qanaxma riski var.
<b>Müalicəsi necədir?</b>	Asimptomatik hallarda müşahidə (90%), simptomatik hallarda rezeksiya
<b>Rezeksiyaya göstərişlər hansılardır?</b>	Simptomatik forma, ağırlaşmalar və differensiasiya çətinliyi
<b>Embolizasiya effektivdir mi?</b>	Qısamüddətli effekt verir, rezeksiya vaxtı qanaxmanı azaltmaq üçün istifadə edilə bilər.

### FOKAL NODULAR HİPERPLAZİYA (FNH)

<b>FNH nədir?</b>	Xoş xassəli qaraciyər törəməsidir.
<b>Histologiyası necədir?</b>	Damar ətrafında normal hepatositlər və öd axarı (adenomada öd axarı yoxdur) olur.
<b>Hansı yaşlarda daha çox rast gəlinir?</b>	40 yaşlarında
<b>Risk faktoru?</b>	Qadın cinsi
<b>Bu törəmə kontraseptiv dərmanların qəbulu ilə əlaqəlidir mi?</b>	Az əlaqəlidir.
<b>Diaqnoz necə qoyulur?</b>	MRT və ya KT
<b>Xarakterik görüntüləmə əlaməti nədir?</b>	“Mərkəzi çapıq” və çarxşəkilli mərkəzi arteriya

<b>Ağırlaşması nədir?</b>	Nadir hallarda böyüyərək ərtafa təzyiq və qanaxma verə bilər, kanser riski yoxdur.
<b>Müalicəsi necədir?</b>	Asimptomatik hallarda izləmə, simptomatikdirsə və ya kanserdən fərqləndirmək mümkün deyilsə rezeksiya və ya embolizasiya.
<b>FNH –da nəyə görə embolizasiya aparılır?</b>	FNH adətən bir böyük arteriya ilə qidalanır.

## HEPATOSELLULAR ADENOMA

<b>Nədir?</b>	Xoş xassəli qaraciyər törəməsidir.
<b>Histologiyası nədir?</b>	Öd axarı olmayan normal hepatositlər
<b>Risk faktoru hansılardır?</b>	Qadın cinsi, doğuş kontrol dərmanları, steroidlər, qlükogen depo xəstəliyi.
<b>Qadın/kişiyə nisbəti?</b>	9:1
<b>Hansı formaları var?</b>	Siderotik, hemorragik və qarışıq
<b>Hansı yaş qruplarında rast gəlinir?</b>	30-35 yaş arası
<b>Əlamətləri hansılardır?</b>	Sağ yuxarı kvadrantda ağrılar, kütlə, həmin hissədə dolğunluq hissi, az hallarda qanaxma.
<b>Mümkün ağırlaşmaları hansılardır?</b>	Partlama və qanaxma, nekroz, hepatosellular karsinoma riski.
<b>Diaqnoz necə qoyulur?</b>	Komputer tomoqrafiya, USM, biopsiya
<b>Hansı xəstəliklə differensiasiyası çətindir?</b>	Hepatosellular karsinoma ilə

<b>Müalicəsi necədir?</b>	Cərrahi rezeksiya, anabolik dərmanların, kontraseptivlərin dayandırılması.
<b>Hamilə xəstələrdə adenomanın rezeksiyası üçün ən yaxşı vaxt nə zamandır?</b>	2-ci trimestr

## HEPATOSELLULAR KARSİNOMA (HSK)

<b>Nədir?</b>	Qaraciyərin birincili bəd xassəli törəməsidir.
<b>Hansı adla da tanınır?</b>	Hepatoma
<b>Rastgəlmə tezliyi?</b>	Bütün birincili bəd xassəli qaraciyər şişlərinin 80%-ni təşkil edir.
<b>Risk faktorları hansılardır?</b>	Sirroz, Hepatit B, C, alfa antitripsin defisiti, hemaxromotoz anabolik steroidlər, qlükogen depo xəstəliyi, aflatoksin
<b>Sirrozu olan xəstələrin neçə faizində HSK inkişaf edir?</b>	Təxminən 5%
<b>HSK olan xəstələrin neçə faizində sirroz tapılır?</b>	Təxminən 80%
<b>HSK-nın hansı iki forması var?</b>	<ul style="list-style-type: none"> <li>• Klassik tip</li> <li>• Fibrolamellar tip</li> </ul>
<b>Bu iki formanın fərqləri nədir?</b>	Klassik tip HSK sirroz fonunda inkişaf edir, yaşlı xəstələrdə rast gəlir, proqnozu daha pisdır. Fibrolamellar tip normal qaraciyərdən inkişaf edir, gənc xəstələrdə rast gəlir və proqnozu daha yaxşıdır.
<b>Ən çox metastaz verdiyi orqan?</b>	Ağciyər

<b>Əlamətləri hansılardır?</b>	Sağ yuxarı kvadrantda küt ağrı , hepatomeqaliya (klassik kliniki prezentasiya), kütlə, arıqlama, paraneoplastik sindrom, portal hipertenziya əlamətləri, assit, sarılıq, temperatur, anemiya, splenomeqaliya, stabil sirrotik xəstənin qısa müddətdə pisləşməsi.
<b>Hansı müayinələr aparılmalıdır?</b>	USM, KT, şiş markerləri
<b>Hansı şiş markeri?</b>	Alfa fetoprotein qalxır.
<b>Diaqnoz üçün biopsiya mütləqdirmi?</b>	Xeyr!. Görüntüləmə üsulları ilə əksər hallarda diaqnozu dəqiqləşdirmək olur.
<b>Hansı əlamətlərə görə diaqnoz dəqiqləşdirilir?</b>	Sirroz fonunu, arterial fazada hipervaskulyar, venoz fazada hipo (venoz yuyulma) görünmə xarakterik bədxassəlilik əlamətləridir.
<b>Biopsiyaya heç ehtiyac yoxdurmu?</b>	Əgər xəstə əməliyyat olunacaqsə ehtiyac yoxdur (törəmə biopsiya xətti üzrə yayılır), əməliyyat olunmayan hallarda kimyaterapiya proqramı üçün biopsiya aparıla bilər.
<b>HSX müalicəsi üçün hazırda hansı üsullar tətbiq edilir?</b>	Radikal üsullar: rezeksiya, transplantasiya və radiotezlikli destruksiya Palliativ üsullar: İntraarterial kimy-aembolizasiya, sistemik kimyaterapiya , simptomatik
<b>Sirroz fonunda inkişaf edən HSX-nən ən radikal müalicəsi hansıdır və nə üçün?</b>	Qaraciyər transplantasiyası həm sirrozu həm də HSX-nı müalicə edir ( <i>Sirroz+HSX = Transplantasiya</i> )

**HSK-nın xarakterik xüsusiyyətləri hansılardır?**

- Qaraciyərin ən çox rast gəlin birincili bəd xassəli şişidir
- Sirroz fonunda çox rast gəlir
- Distal metastazları az verir, daha çox yerli yayılma və damar invaziyasına meyillidir
- Alfa-fetoprotein artır
- Xarakterik kontrastlaşma cəhəti – arterial hipervaskulyarizasiya və venoz yuyulmadır
- Hazırki imkanlar çərçivəsində rezektabelliğin azdır (<15%)

**HSK-nın diaqnozunu biopsiya etmədən qoyma olarmı?**

Sirrofik qaraciyərdə xarakterik kontrastlaşma xüsusiyyəti varsa HSK diaqnozu qoyulur.

**HSK-nın ən radikal müalicəsi hansıdır?**

Sirroz fonunda inkişaf edən HSK-nın ən radikal müalicəsi qaraciyər transplantasiyasıdır.

## QARACİYƏR ABSESLƏRİ

**Qaraciyər absesi nədir?**

Qaraciyərdə irinli nekrotik ocaq

**Hansı növləri var?**

Səbəbinə görə 3 növü var: amöb, irinli və göbələk

**Amöb absesinin xarakterik cəhətləri hansılardır?**

- Trofozoid olan *Entamebae histolitica* tərəfindən törədilir.
- Adətən amöb dizenteriyası keçirmiş xəstələrdə rast gəlir.
- Letallığı irinli absəsdən azdır.
- Plevropulmonal ağırlaşmalar çox rast gəlir.
- İmmunoloji və PZR diaqnostikada faydalıdır.
- Antiamöb müalicəsi əksər hallarda faydalıdır.



<p><b>İrinli absesin xarakterik cəhətləri hansılardır?</b></p>	<ul style="list-style-type: none"> <li>• Adətən qaraciyərin və öd yolları xəstəliklərinin ağırlaşmasıdır.</li> <li>• Qaraciyədə nekroz, işemiya, durgunluq və infeksiyalaşma törədən xəstəliklər nozoloji səbəbləridir.</li> <li>• Xəstələrin vəziyyəti ağır və septik olur.</li> <li>• Müalicə olunmazsa letallığı yüksəkdir.</li> <li>• Drenaj və antibiotikoterapiya lazımdır.</li> </ul>
<p><b>Göbələk absesinin xarakterik cəhətləri hansılardır?</b></p>	<ul style="list-style-type: none"> <li>• İmmunosupressiv xəstələrdə rast gəlir.</li> <li>• Törədici adətən Candida göbələkləridir.</li> <li>• Letallığı yüksəkdir.</li> <li>• Drenaj və antifunqal müalicə lazımdır.</li> </ul>
<p><b>Qaraciyər abseslərinin ən çox hansı payda yerləşir?</b></p>	<p>Sağ pay&gt;sol pay</p>
<p><b>Ən geniş yayılmış iki növü?</b></p>	<p>Bakterial və amöbik</p>
<p><b>Bakterial abses daha çox birincili yoxsa ikincili xəstəlikdir?</b></p>	<p>İkincilidir, digər xəstəliklərin ağırlaşmasıdır.</p>
<p><b>Bakterial absesin səbəbləri və infeksiyalaşma yolları hansılardır?</b></p>	<p>Qaraciyərin lokal xəstəlikləri (travma, işemik nekrozu, kist, törəmə)  Öd yollarının iltihabı xəstəlikləri və biliar yayılma  Gastrointesinal infeksiyalar və portal yayılma (appendisit, divertikulit, pankreatit)  Sistemik xəstəliklər (sepsis, bakteremiya)  Kriptogen</p>
<p><b>Hansı abses konservativ yolla müalicə oluna bilər?</b></p>	<p>Amöb absesi</p>

<b>Göbələk absesi kimlərdə rast gəlir?</b>	İmmunosupressiv xəstələrdə
<b>Hansı növün proqnozu daha pisdır?</b>	Göbələk absesi

## BAKTERIAL QARACİYƏR ABSESLƏRİ

<b>Abseslərdə hansı bakteriya daha çox rast gəlir?</b>	Gram negativ E.coli, Klebsiella, Proteus və anaeroblar
<b>Bakterial qaraciyər abseslərin ən çox rast gələn mənbəyi hansıdır?</b>	Xolangit, divertikulit, qaraciyər kanseri, qaraciyər metastazları
<b>Simptomları hansılardır?</b>	Yüksək hərarət, üşütmə, ağrı, sarılıq, sepsis, qaraciyər göstəricilərində artma, leykositoz
<b>Diaqnoz necə dəqiqləşir?</b>	Klinik əlamətlər və KT-də hava-mayə səviyyəsi
<b>Müalicəsi necədir?</b>	Antibiotikoterapiya və drenaj
<b>Drenaj hansı üsullarla aparılır?</b>	Perkutan (USM və ya KT altında) və cərrahi (açıq və ya laparoskopik)
<b>Cərrahi drenaja göstəriş?</b>	Perkutan uğursuz olarsa. Cərrahi drenaj çox saylı abseslərdə uğursuzdur.

## AMÖBİK QARACİYƏR ABSESLƏRİ

<b>Etiologiyası nədir?</b>	Entamoeba histolytica (intestinal amöbiazisdə portal venadan keçərək qaraciyərə gəlir)
<b>Yayıma yolu?</b>	Fekal-oral
<b>Risk faktorları?</b>	Amöbiazisin yaygın olduğu bölgələr, hemoseksuallar, alkollu xəstələr

<b>Əlamətləri hansılardır?</b>	Ağrı, yüksək hərarət, hepatomeqaliya, diareyya. <i>Qeyd: Titrətmə amöbik abseslərdə piogen abseslərə nisbətən az olur.</i>
<b>Daha çox hansı pay zədələnir?</b>	Sağ pay
<b>Abses möhtəviyyətinin klassik təsviri?</b>	Qəhvə rəngli irin
<b>Diaqnoz üçün müayinələr hansılardır?</b>	Laborator, USM və KT
<b>Hansı laborator test aparılmalıdır?</b>	İFA metodu ilə plazmada amöb anticisimlərinin təyini və ya PZR
<b>Müalicəsi necədir?</b>	Metronidazol
<b>Cərrahi drenaja göstəriş?</b>	Əgər metronidazola cavab vermirsə və ya partlamışsa
<b>Sol payda olan böyük amöbik qaraciyər xəstəliyinin hansı mümkün ağırlaşmaları var?</b>	Perikardial kisənin eroziyası (adətən ölümlə nəticələnir)

## EXINOKOKK SİSTLƏRİ

<b>Nədir?</b>	Echinococcus granulosa ilə dolu olan sistlər
<b>Risk faktoru?</b>	Endemik bölgəyə səyahət, heyvan saxlayanlar.
<b>Əlamətləri hansılardır?</b>	Asimptomatik, sağ yuxarı kvadrantda ağrı, kütlə, sarılıq
<b>Diaqnoz necə qoyulur?</b>	USM və ya KT/MRT
<b>Xarakterik görüntüləmə əlamətləri hansılardır?</b>	İkiqat divar, qız qovuşcuqları, yun yumağı, kirəcləşmiş divar

<b>Qarının R-müayinəsində nə tapıla bilər?</b>	Kalsifikasiya olunmuş sist
<b>Təhlükəli ağırlaşmaları hansılardır?</b>	Plevra, perikard, periton boşluğuna və öd yollarına partlama
<b>Cərrahi yolla sistin çıxarılması zamanı hansı ağırlaşmalar ola bilər?</b>	Sistin cırılması və ya partlaması nəticəsində fatal anafilaktik reaksiya
<b>Nə zaman perkutan drenaj etmək olar?</b>	Tək, arakəsməsiz, qız qovuqcuqları olmayan, cavan, irinlənmiş sistlərdə
<b>Müalicəsi nədir?</b>	Albendazol və ardınca cərrahi müalicə
<b>Hansı sklosidal dərmanlar istifadə olunur?</b>	Hipertonik məhlul (30%), ethanol

## NEOPLASTİK KİSTLƏR

<b>Neoplastik kistlərin xarakterik cəhətləri hansılardır?</b>	<ul style="list-style-type: none"> <li>• Kistin epitel qatı neoplastik xarakterlidir (çoxqatlı, polipoid, adenokarsinoma)</li> <li>• Möhtəviyyəti seroz yox, musin tipli qatı mayedir, mayədə CA 19-9 yüksəkdir</li> <li>• Divarı qalın, polipoid çıxıntıları, arakəsmələri və ya çoxkamaralı olur.</li> <li>• Diaqnozu histoloji müayinə ilə dəqiqləşir</li> <li>• Müalicəsi radikal eksiziyadır</li> <li>• Arakəsməli və çoxkamaralı kistləri çıxarmaq lazımdır, çünki bunların neoplastik olma ehtimalı yüksəkdir</li> </ul>
---	---

## HEMOBİLİA

<b>Nədir?</b>	Öd yollarından qanaxma
---------------	------------------------

<b>Hansı klassik diaqnostik triadası var?</b>	1.Sağ yuxarı kvadrantda ağrı 2.Yuxarı GİS qanaması 3.Sarılıq
<b>Əmələ gəlmə səbəbi?</b>	Travma, öd yolları manipulyasiyaları (ERXPQ, perkutan transhepatik xolangioqrafiya -PTX), şişlər, nadir hallarda portal hipertenziv xolangiopatiya (xoledox varikozları)
<b>Diaqnoz necə qoyulur?</b>	Qastro-duodenoskopiya (papilla Vaterdən qan gəlir), angiografiya
<b>Müalicəsi nədir?</b>	Embolizasiya (qanaxan damarın embolizasiyası)

## KOLOREKTAL XƏRÇƏNGİN QARACIYƏR METASTAZLARI

<b>Kolorektal xərçəngin qaraciyər metastazlarının xarakterik cəhətləri hansılardır?</b>	<ul style="list-style-type: none"> <li>• Qaraciyərdə ən çox rast gəlin bəd xassəli törəmələrdir</li> <li>• Kolorektal xərçəngin əksəriyyəti Qc-ə metastaz verir</li> <li>• Əksəriyyəti çoxsaylıdır</li> <li>• Əsasən arteriya ilə qidalanır, lakin hipovaskulyardır</li> <li>• Adətən normal qaraciyər fonunda rast gəlirlər</li> <li>• Kolorektal xərçənglə birlikdə və ya ondan sonra tapıla bilirlər.</li> <li>• Qaraciyər törəmələri arasında kimyaterapiyaya ən həssas şişlərdən hesab olunurlar.</li> <li>• Müasir müalicələr xəstənin yaşamını 2-3 dəfə artırır, həttdə sağalda bilir</li> <li>• Rezeksiya əsas müalicədir, digərləri buna köməkçidir</li> </ul>
---	---

## NEYROENDOKİRİN TÖRƏMƏLƏR

<b>Neyroendokirin törəmələr nədir?</b>	Orqan və toxumalarda yerləşən yerli endokrin hüceyrələrdən inkişaf edən törəmələrdir.
--	---

<b>Hansı növləri var?</b>	Karsinoid və qeyri-karsinoid
<b>Biopsiyaya görə neyroendokrin törəmənin bəd və ya xoş qassəli olduğunu təyin etmək olarmı?</b>	Xeyr. Digər törəmələrdən fərqli olaraq neyroendokrin törəmələrin bəd və ya xoş xassəli olduğunun göstəricisi metastazların olub-olmamasıdır.
<b>Neyroendokrin törəmələrin qaraci-yər metastazlarının xarakterik xüsusiyyətləri hansılardır?</b>	<ul style="list-style-type: none"> <li>• Yerli endokrin hüceyrələrdən və ya mədəaltı vəzi adacıqlarından inkişaf edən törəmələrdir</li> <li>• Bədxassəliyin yeganə əlaməti metastazların olmasıdır</li> <li>• Yavaş inkişaf edən törəmələrdir</li> <li>• Hormonal aktiv və qeyri-aktiv ola bilirlər</li> <li>• Törəmənin miqdarı ilə endokrinopatiya dərəcəsi arasında paralellik var</li> <li>• NET-lərin hamısında xromoqrafın A və neyron spesifik enolaza tapılır</li> <li>• Kimyaterapiyaya və radioterapiyaya az həssasdırlar</li> <li>• Sitoreduktiv rezeksiya (şişin 90%-indən çoxu çıxarılmalıdır) aparıla bilər</li> </ul>

## TRAVMA

<b>Qaraciyər travmasının ən mühüm klinik əlaməti hansıdır?</b>	Qanaxma
<b>Qaraciyər travmasının diaqnozunu dəqiqləşdirən müayinə hansıdır?</b>	Kontrastlı KT

**Qaraciyər travmalarının xarakterik xüsusiyyətləri hansılardır?**

- » Qaraciyər zədələnmələrinin təxminən 80 % digər zədələnmələrlə birlikdə rastlanır və təxminən 70-80% yüngül dərəcəli olur.
- » Qaraciyər zədələnmələrinin erkən və dominant əlaməti qanaxmadır və cərrahi müalicəsində də ilk və mütləq tədbir hemostazdır. Digər tədbirlər (nekrektomiya, bərpa, drenaj) hemostazdan sonra və ya ikinci əməliyyatda yerinə yetirilə bilər.
- » Qaraciyərin əksər küt yaralanmaları konservativ müalicə oluna bilər.
- » Qaraciyər zədələnmələrində iki və ya çox etaplı müdaxilələr lazım gələ bilər.

**Qaraciyər travmasını hansı halda konservativ müalicə etmək olar?**

Aşağıdakı üç şərt mütləq təmin olunmalıdır:

- » Xəstə hemodinamik stabil olmalıdır.
- » Qarındaxili digər zədələnmə olmamalıdır.
- » Sıx hemodinamik və görüntüləmə (USM, kontrastlı KT) müşahidəsi olmalıdır.

## SİRROZ

**Sirroz nədir?**

Qaraciyərin fibrozlaşması və düyünlü transformasiyasıdır

**Sirrozun fibrozdan fərqi nədir?**

Fibrozda çapıq toxuma 10-20% təşkil edir, qaraciyərin funksiyası pozulmur, sirrozda fibrotik toxuma 30%-dən çox olur, qaraciyər parenximası düyünlü şəkil alır və funksiyası pozulur.

<p><b>Sirrozun xarakterik xüsusiyyətləri hansılardır?</b></p>	<ul style="list-style-type: none"> <li>• Sirroz xronik xəstəliklərin nəticəsi kimi meydana çıxan son dövr qaraciyər xəstəliyi olub, iki arxitektonik dəyişikliyin birlikdə olması ilə xarakterizə olunur: fibroz və düyün.</li> <li>• Sirroz hazırda geriyyə dönməz proses sayılır.</li> <li>• Sirroz üçün “ikilər qaydası” xarakterikdir</li> <li>• Sirrozun yeganə müalicəsi qaraciyər transplantasiyasıdır.</li> </ul>
<p><b>Sirrozda 2-lər qaydası nə deməkdir</b></p>	<ul style="list-style-type: none"> <li>• Sirroz 2 qrup səbəbdən əmələ gəlir: xronik qaraciyər xəstəlikləri və naməlum səbəblər</li> <li>• Sirroz üçün 2 dəyişiklik xarakterikdir: fibroz və düyün</li> <li>• Sirroz 2 qrup sindrom törədir: qaraciyər yetməzliyi və portal hipertenziya</li> <li>• Sirroz 2 cür geriyyə dönməzdir: özü geriyyə dönmür və ikinci geriyyə dönməz xəstəlik olan xərçəngi törədir</li> </ul>

## PORTAL HİPERTENZIYA

<p><b>Portal venoz sistemə hansı venoz damarlar aiddir?</b></p>	<ul style="list-style-type: none"> <li>• Qapı venası</li> <li>• Dalaq venası</li> <li>• Yuxarı çöz venası</li> <li>• Tac venası (sol mədə venası)</li> <li>• Aşağı çöz venası</li> <li>• Yuxarı hemoroidal vena</li> </ul>
<p><b>Qan aşağı çöz venasından hara gedir?</b></p>	<p>Dalaq venasına</p>
<p><b>Yuxarı hemoroidal venadan qan hara gedir?</b></p>	<p>Aşağı çöz venasına, sonra dalaq venasına və qapı venasına</p>



<b>Portal vena haradan başlayır?</b>	Dalaq və yuxarı çöz venalarının birləşməsindən
<b>Portal hipertenziyanın mexanizmi nədir?</b>	Portal axına müqavimətinin artması nəticəsində portal təzyiğin yüksəlməsi
<b>Portal təzyiq normada nə qədərdir?</b>	<10 mmHg
<b>Səbəbləri hansılardır?</b>	<ul style="list-style-type: none"> <li>• Prehepatik: portal vena trombozu, törəmələr</li> <li>• İntrahepatik: sirroz, hepatik fibroz, hepatosellulyar karsinoma və s.</li> <li>• Posthepatik: Budd-Kiari sindromu (hepatik venaların trombozu) və s.</li> </ul>
<b>Portal hipertenziyanın ən çox rast gələn səbəbi hansıdır?</b>	Sirroz (>90% hallarda)
<b>Alkoqolizmi olan xəstələrin neçə faizində sirroz inkişaf edir?</b>	Təxminən 20%-ində
<b>Sirrozlu xəstələrin neçə faizində ezofagal varikozlar olur?</b>	Təxminən 60%
<b>Sirrozlu xəstələrin neçə faizində portal hipertenziya inkişaf edir?</b>	Təxminən 60%-ində
<b>Portal hipertenziyada xəstələrdə ən çox rast gəlinən əlamət hansıdır?</b>	Splenomeqaliya
<b>Portal hipertenziyanın 4 əsas obyektiv əlamətləri hansılardır?</b>	<ol style="list-style-type: none"> <li>1.Meduzə başı</li> <li>2.Hemorroidlər</li> <li>3.Splenomeqaliya</li> <li>4.Ezofageal varikozlar</li> </ol>
<b>Sirroz və portal hipertenziyada digər əlamətlər hansılardır?</b>	Assit, ensefalopatiya xroniki qaraciyər əlamətləri (palmar eritema, qırmızı dil, ginekomastiya, dəri angiomatozu və s).

<b>Portal təzyiq necə ölçülür?</b>	Birbaşa yolla - portal venaya kateter yeritməklə Dolayı yolla – qaraciyər venalarında uc təzyiqi ölçməklə
<b>Kollaterallar əvvəlcədən mövcud olur yoxsa portal hipertenziya nəticəsində əmələ gəlir?</b>	Hesab edilir ki, kollaterallar mövcud olan damarlardır, normada funksiyaları yox dərəcəsindədir, portal hipertenziyada isə genişlənilir.
<b>Hansı porto-kaval kollaterallar var? (normada və portal hipertenziyada)</b>	<ul style="list-style-type: none"> <li>• Göbək venası</li> <li>• Qastro-ezofageal venalar</li> <li>• Retroperitoneal venalar</li> <li>• Diafraqmal venalar</li> <li>• Hemorroidal venalar</li> </ul>
<b>Portal hipertenziyada qan ezofagus varikozlarından hara axır?</b>	Portal venadan tac venalarına və kollaterallardan azygos venasına
<b>Portal hipertenziyada qan göbəkətrafı kollaterallardan hara axır?</b>	Göbək venasından epiqastrik venalara, oradan da aşağı və yuxarı boş venalara.
<b>Portal hipertenziyada qan retroperitoneal varikozlardan hara axır?</b>	Kiçik mezenterik venalardan retroperitoneal kollaterallarla olaraq lumbar venalara
<b>Portal hipertenziyada qan hemorroidal kollaterallardan hara axır?</b>	Yuxarı hemorroidal venalardan orta və aşağı hemorroidal venalara və buradan da qalça venalarına
<b>Portal hipertenziyada ən təhlükəli ağırlaşması hansıdır?</b>	Ezofageal varikozlardan qanaxma (10-50% ölüm)
<b>Portal hipertenzialarda “60% qaydası” nə deməkdir?</b>	<ul style="list-style-type: none"> <li>• Sirrozu olan xəstələrin 60%-də portal hipertenziya inkişaf edir</li> <li>• Portal hipertenziyası olan xəstələrin 60%-də ezofagus varikozları inkişaf edir.</li> <li>• Ezofageal varikozu olan xəstələrin 60%-də qanaxma müşahidə olunur.</li> </ul>

<b>Sirrozu və ezofageal varikozu olan xəstələrdə yuxarı gastrointesinal qanaxmaların nə qədər hissəsi varikoz mənşəlidir?</b>	Təxminən 50%
<b>Varikoz qanaxmanın əlamətləri hansılardır?</b>	Qanqusma, melena, hematoxeziya
<b>Kəskin ezofageal varikoz qanaxmalarında ölüm faizi nə qədərdir?</b>	Təxminən 17% (10-50%)
<b>Varikoz qanaxmalarda ilkin tədbirlər hansılardır?</b>	İnfuziyalar, nazoqastral zond, Folley kateteri, qan qrupu təyini, və cross match, lab gonder, koagulopatiyanı korreksiyası (vit K, TDP), endoskopiya
<b>Əsas diaqnostik müayinə hansıdır?</b>	Qastroskopiya (yuxarı qanaxmaların yarısı varikoz mənşəlidir, digər yarısını da inkar etmək üçün)
<b>Əsas müalicə prinsipi hansıdır?</b>	Portal təzyiqi azaltmaq (medikamentoz, endovaskulyar və ya cərrahi yollar)
<b>Portal təzyiqi azaltmaq üçün hansı dərmanlar var?</b>	Vazopressin və analogları Sandostatin və analogları
<b>Koronar çatmazlığı olan xəstələrdə vazopressin ilə birlikdə hansı dərman istifadə edilməlidir?</b>	Nitroqliserin – vazopressinin törətdiyi koronar arterial vazokonstiksiyasının qarşısını almaq üçün
<b>Hansı müalicə növləri var?</b>	Endoskopiik - liqasiya, skleroterapiya TIPS Porto-kaval yanyollar Qaraciyer transplantasiyası
<b>Əgər qanaxmaya səbəb ezofagus varikozlarıdırsa müalicəsi nədir?</b>	Təcili endoskopik ligasiya və ya skleroterapiya.

<b>Əgər xəstədə ilkin müalicədən sonra qanaxma davam edirsə nə edərsiniz?</b>	Təkrari endoskopik müalicə
<b>Əgər endoskopik müalicə imkanı yoxdursa və qanaxma davam edirsə nə edərsiniz?</b>	Splanxik vazokonstruktor (terlipressin sandostatin) və Sengstaken-Blekmor zonu ilə tamponada.
<b>Sengstaken-Blekmor zonu nədir?</b>	Qastrik və ezofagial balondan ibarət olan borudur, ezofageial qanaxmalarda tamponada üçün istifadə edilir.
<b>Əgər varikoz qanaxmalarda endoskopik və konservativ müalicə qanaxmanı dayandırmırsa nə edərsiniz?</b>	TİPS (transyuqulyar intrahepatik porto-kaval şunt) Cərrahi yanyol (selektiv və hissəvi) Qaraciyər transplantasiyası
<b>TİPS nə deməkdir?</b>	TIPS (Transjugular İntrahepatik Portasistemik Shunt) dəridən, vidaci venadan keçərək hepatic vena ilə portal venanın şaxəsi arasında kiçik stendin intrahepatik yerləşdirilməsidir.
<b>Varikoz qanaxmanı dayandıran ən effektiv müalicə hansıdır?</b>	Porto-kaval yanyollar və qaraciyər transplantasiyası.
<b>Cərrahi yanyolların hansı növləri var?</b>	Total, hissəvi, selektiv
<b>“Total yanyol” nə deməkdir?</b>	Portal qanın hamısı birbaşa boş venaya yönəldirilir.
<b>“Hissəvi yanyol” nə deməkdir?</b>	Portal vena ilə aşağı boş vena arasında yaradılan kiçik diametrlili (0,8-1 sm) anastomozdur, portal qanın bir hissəsini boş venaya ötürür.
<b>“Selektiv yanyol” nə deməkdir?</b>	Portal sistemin dalaq və mezenterik hövzələri bir-birindən ayrılır və dalaq hövzəsi ilə boş vena sistemi arasında anastomoz qoyulur.

<b>Warren yanyolu nə deməkdir?</b>	Distal splenorenal yanyoldur , selektiv yanyollar arasında ən çox istifadə edilənidir. Portal sistemin dalaq və mezenterik hovuzları ayrılır, dalaq hovuzu böyrək venasına axıdılır. Həm varikozları azaldır, həm qanaxmanı aradan qaldırır, həm də yanyol ensefalopatiyası azdır.
<b>Warren şuntunun qoyulmasına əks-göstəriş nədir?</b>	Assit
<b>Uc-yan porto-kaval yanyol nədir?</b>	Total yanyoldur, portal venanın ucu ilə boş vena arasında anastomoz qoyulur.
<b>Yan-yan portokaval şunt nədir?</b>	Portal vena ilə boş vena arasında yan-yan anastomoz, başlanğıcda hissəvi yanyol kimi işləyir, sonra total xarakterli olur.
<b>“H-graft yanyol” nədir?</b>	Hissəvi yanyoldur, portal vena və ya şaxələri ilə boş vena və ya şaxələri arasında damar grefti ilə anastomoz qoyulur.
<b>Yanyol əməliyyatlarının “ən müsbət” və “ən mənfı” cəhətləri hansılardır?</b>	Varikozu və qanaxmanı aradan qaldırmaq “ən müsbət” cəhətidir, ensefalopatiya və qaraciyər disfunksiyası “ən mənfı” cəhətləridir.
<b>Yanyol əməliyyatlarından sonra qaraciyər disfunksiyası niyə baş verir?</b>	Portal qan qaraciyər üçün əsas trofiki mənbədir və bunun azalması qaraciyəri zədələyir.
<b>Yanyol əməliyyatlarından sonra ölümə səbəb olan faktor hansıdır?</b>	Qaraciyər yetməzliyi (qaraciyərə qan axınının azalması nəticəsində əmələ gəlir və ölümlərin 60%-dan çoxunun səbəbidir).
<b>Yanyol əməliyyatlarından sonra ən çox rast gələn ağırlaşma hansıdır?</b>	Hepatik ensefalopatiyanın artması (qaraciyərə qan axınının və detoksikasiyanın azalması nəticəsində).

<b>Ensefalopatiyanın diaqnozu hansı müayinə ilə qoyulur?</b>	Klinik müayinə ilə
<b>Ensefalopatiyanın ağırlıq dərəcəsi hansı müayinə ilə təyin edilir?</b>	Klinik müayinə ilə
<b>Ensefalopatiyanın dərəcəsi hansı laborator göstərici ilə korrelyasiya edir?</b>	Qanda ammoniakın səviyyəsi ilə
<b>Hepatik ensefalopatiyada hansı dərman istifadə olunur?</b>	Laktuloza, neomisin, LOLA (L-ornitin-L-aspartat)

## Ədəbiyyat – Qaraciyərin cərrahi xəstəlikləri üzrə

- Arie Regev, K Rajender Reddy, Sanjiv Chopra, Anne C Travis,. Diagnosis and management of cystic lesions of the liver. Aug 14, 2013, UpToDate,. <http://www.uptodate.com>
- Bayramov N.Y. Cərrahiyyə Seminarları: Portal Hipertenziya. ISBN:13 978-9952-80-82-3-0, Bakı, Qismət, 2007, 160 s.
- Bayramov N.Y. Qaraciyərin Cərrahi Xəstəlikləri. ISBN 978-9952-460-27-8. Bakı 2012, 324 s.
- Blackbourne LH. Surgical Recall. 4 edition, 2006, LWW, Philadelphia
- Elwyn C Cabebe. Hepatobiliary Cancer Guidelines/ Medscape May 19, 2015. <http://emedicine.medscape.com/article/2500008>
- Əmiraslanov Ə.T., Qazıyev A.Y. Onkologiya. Bakı, Təhsil Nəşriyyatı, 2010, 912 səh.
- Eric Goldberg, Sanjiv Chopra, Bruce A Runyon, Anne C Travis,. Cirrhosis in adults: Overview of complications, general management, and prognosis. May 27, 2014, UpToDate, <http://www.uptodate.com>
- European Association For The Study Of The Liver, European Organisation For Research And Treatment Of Cancer. EASL-EORTC clinical practice guidelines: management of hepatocellular carcinoma. *J Hepatol.* 2012 Apr. 56 (4):908-43.
- Jarnagin WR. Liver and Portal Venouse System. in: Current Diagnosis and Treatment: Surgery, 13<sup>th</sup> edition, 2010, Lang International Edition. p: 509-543.
- Jonathan M Schwartz, Jonathan B Kruskal, Sanjiv Chopra, Anne C Travis, Solid liver lesions: Differential diagnosis and evaluation. Dec 19, 2014, UpToDate, <http://www.uptodate.com>
- Liver Abscess. Ruben Peralta, John Geibel. Medscape, Apr 25, 2014. <http://emedicine.medscape.com>
- Luca Cicalese, John Geibel. Hepatocellular Carcinoma. Medscape, May 30, 2014. <http://emedicine.medscape.com/article/197319>
- Marrero JA, Ahn J, Rajender Reddy K, American College of Gastroenterology. ACG clinical guideline: the diagnosis and management of focal liver lesions. *Am J Gastroenterol.* 2014 Sep. 109 (9):1328-47; quiz 1348.
- McNally PR. GI/Liver Secrets Plus. 4 edition. Mosby, Elsevier, 2010
- NCCN Clinical Practice Guidelines in Oncology: Hepatobiliary Cancers. Version 2.2015. NCCN Clinical Practice Guidelines in Oncology: Hepatobiliary Cancers. Version 2.2015. Accessed: April 13, 2015.
- Oxford Handbook of Clinical Surgery, 3d edition, 2011, Oxford Press
- Porembka MR, Chapman WC. Surgical Disease of the Liver. in: The Washington Manual of Surgery, 6<sup>th</sup> edition, 2012, LWW, Philadelphia, p: 344-386
- Robert E Glasgow, John Geibel. Hepatic Cysts. Medscape, Apr 21, 2014. <http://emedicine.medscape.com/article/1908181>

- Sezayi Yılmaz, Nuru Bayramov, Cüneyt Kayaalp, Ruslan Məmmədov, Namiq Novruzov. Canlıdan qaraciyər transplantasiyasında əməliyytdan əvvəl və sonrakı müayinə və müalicə qaydaları. Nurlar, Bakı 2012, səh 132.
- Todd A Nickloes, John Geibel. **Bile Duct Tumors**. **Medscape**, Nov 11, 2013. <http://emedicine.medscape.com/article/189843-overview>



# ÖD YOLLARININ CƏRRAHİ XƏSTƏLİKLƏRİ

**N.Y.Bayramov**  
**R.A.Məmmədov**  
**K.D.Aslanova**



# ÖD YOLLARININ ANATOMİYASI VƏ FİZİOLOGİYASI

## ANATOMİYASI

### Öd yolları:

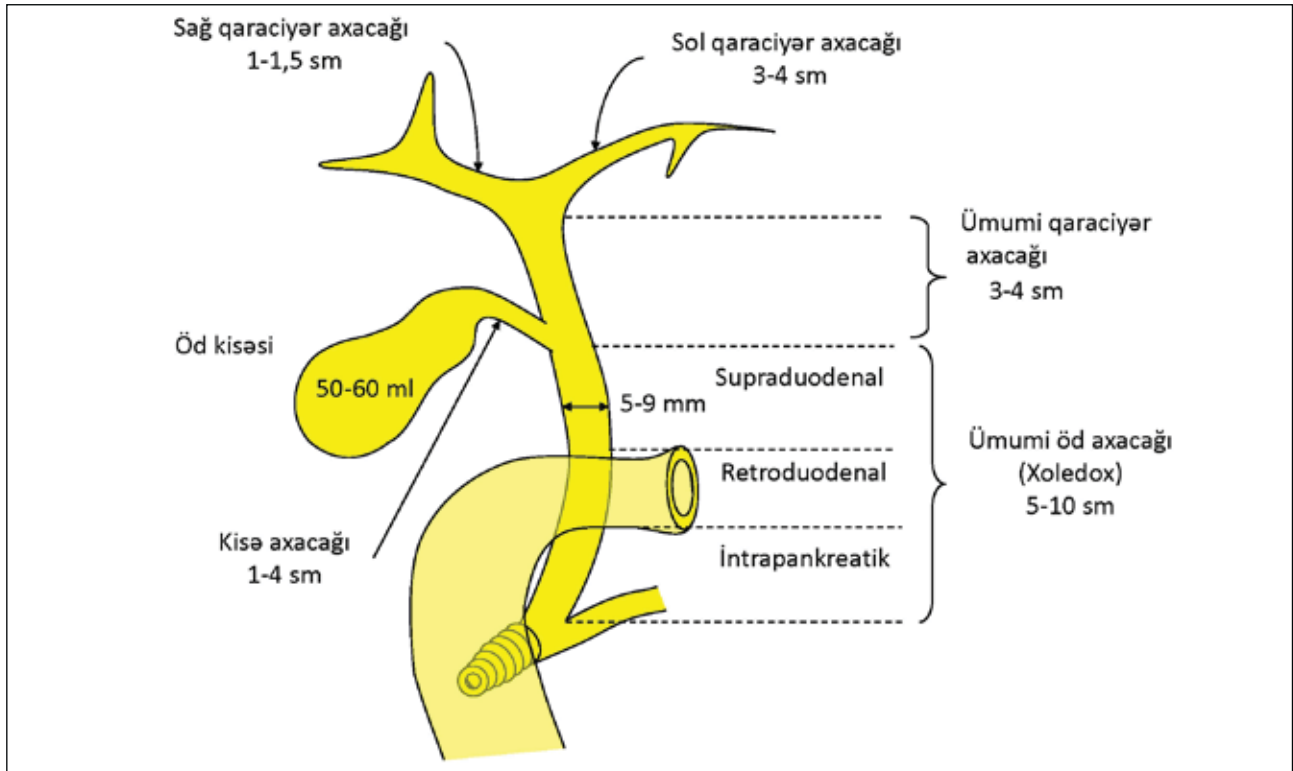
- qaraciyərdə sintez olunan ödün toplanmasını, qatılmasını və 12bb-a tökülməsini təmin edən boruşəkilli strukturlardır
- divarları öd epitelindən, əzələ və elastik liflərdən təşkil olunmuşdur.
- qaraciyər paycıqlarında öd kapilyarlarından başlayıb, 12bb-ın böyük məməciyində bitir.

### Hissələri

- Klinik-anatomik olaraq öd yolları qaraciyərdaxili və qaraciyərxarici öd yolları olmaq üzrə iki hissəyə ayrılır və 4 vacib strukturadan ibarətdir:
  - » qaraciyərdaxili öd yolları
  - » qaraciyərxarici öd yolları:
    - ◊ qaraciyərxarici öd axacaqları
    - ◊ öd kisəsi və axacağı
    - ◊ sfinkterlər

### Qaraciyərdaxili öd axarları

- öd kapilyarlarından başlayıb, pay axacaqlarına qədər olan yollardır, kapilyar, paycıq, seqment, sektor axacaqlarını əhatə edir.



Şəkil 1. Qaraciyərxarici öd yolları

### Qaraciyər xarici öd axarları

- Sağ və sol Qc axacaqları, haça, ümumi qaraciyər axacağı, ümumi öd axarı, kisə axarı və öd kisəsi, Oddi sfinkteri qaraciyər xarici öd yollarına aid edilir. (*Şəkil 1*).
  - » Sağ Qc axacağı ön (V və VIII seqment) və arxa (VI və VII seqment) sektor axacaqlarının birləşməsindən əmələ gəlir.
  - » Sol Qc axacağı lateral (II və III seqment) və medial (IV seqment) sektorların axacaqlarının birləşməsindən əmələ gəlir.
  - » Haça sağ və sol Qc axarlarının birləşməsindən əmələ gəlir və ekstrahepatik yerləşir.
  - » Ümumi qaraciyər axacağı haçadan başlayır və öd kisəsi axacağı ilə birləşdikdən sonra ümumi öd axarına keçir.
- *Öd kisəsi*
  - » armudşəkilli orqan olub, təxminən 50-60 ml həcmində öd tuta bilir. Qaraciyərin visseral səthində, IV və V seqmentlərin sərhəddindəki kisə çuxurunda yerləşir. Kisənin dibi, cismi, boynu və axacağı ayırd edilir.
  - » Kalot üçbucağının divarlarını aşağıda kisə axacağı, yuxarıda qaraciyərin visseral səthi, solda isə ümumi qaraciyər axacağı təşkil edir. Kalot üçbucağında, periton səhifələri arasında adətən kisə arteriyası, venası, bəzən də limfa düyünü yerləşir.
- *Ümumi öd axacağı və ya xoledox*
  - » Ümumi qaraciyər axacağı ilə kisə axacağı birləşməsindən əmələ gəlir, 12bb-ın böyük məməciyinə açılır. Uzunluğu 5-10 sm, diametri 5-9 mm arasında dəyişən bu orqanın şərti olaraq 3 hissəsi ayırd edilir: supraduodenal, retroduodenal və intrapankreatik.
- *Sfinkterləri*
  - » Öd yollarında iki klinik əhəmiyyətli sfinkter var:
    - ◊ Öd kisəsinin axacağında yerləşən
    - ◊ Xoledoxun 12bb-a açılan hissəsində yerləşən Oddi sfinkteri

### Qan təhcizati

- Qaraciyərdaxili öd yolları uyğun arteriyalardan qidalanır.
- Qaraciyər xarici öd yollarının proksimal hissəsi sağ və sol qaraciyər arteriyaları vasitəsi ilə, orta hissəsi saat 3 və 9 istiqamətlərində axacağa paralel yerləşən arteriyalarla, distal hissəsi isə arxa pankreatoduodenal arteriyanın vasitəsi ilə qanla təhciz olunur.
- Öd kisəsi sağ qaraciyər arteriyasından ayrılan kisə arteriyası ilə qidalanır.
- Venalar adətən arteriyaları müşayiət edir və qapı sistemə açılır.

### Limfatik axın

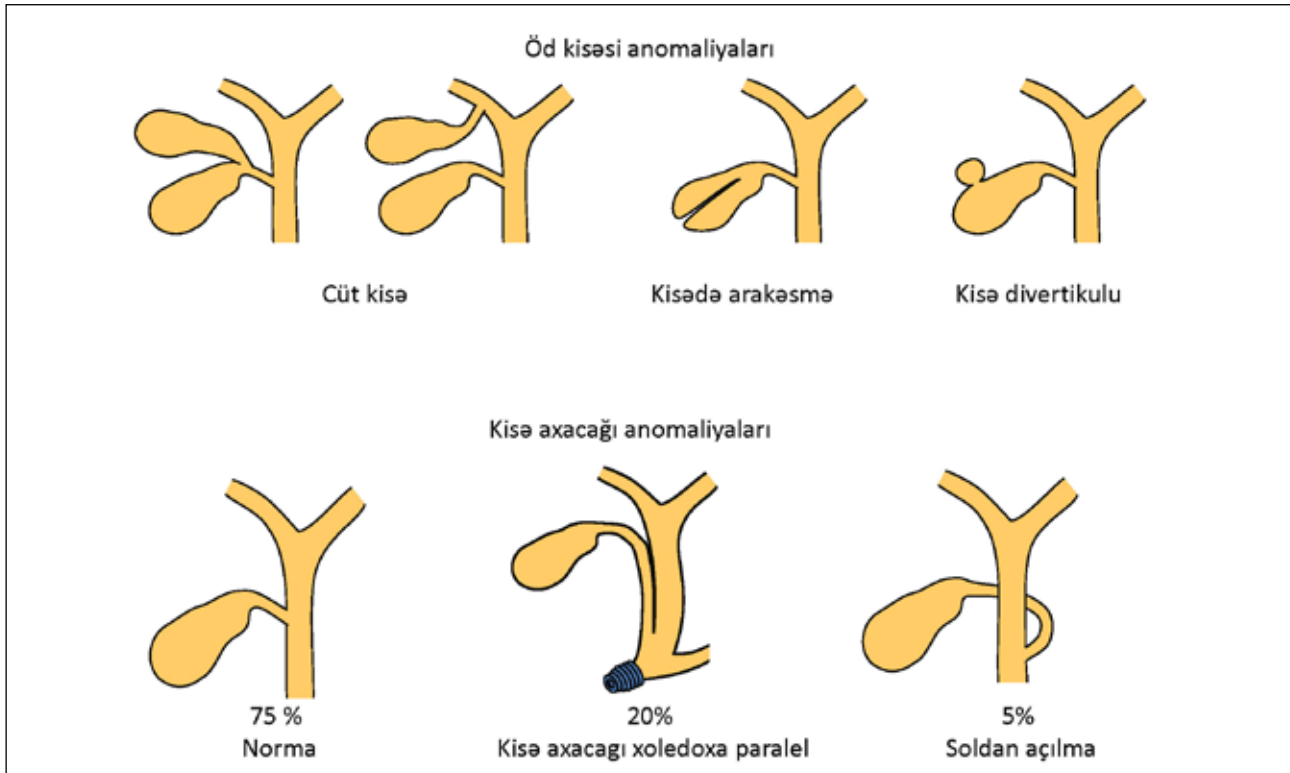
- Öd yollarının limfası üç yolla günəş kələri limfatik düyünlərinə axır: qaraciyər arteriyası ətrafı düyünlər vasitəsi ilə; retroduodenal və pankreatik düyünlər vasitəsi ilə; peripilorik və qastrik limfa düyünləri vasitəsi ilə. Öd kisəsinin limfası adətən Kalot üçbucağında yerləşən limfa düyününə axır.

### İnnervasiya

- Simpatik sinirlər öd kisəsi və sfinkterlərində boşalma törədir, parasimpatik təsir nəticəsində isə öd kisəsi yığılır, Oddi sfinktorunun peristaltizmi artır.
- Vegetativ sinirlər həm də ağrı impluslarını daşıyırlar.

### Anomaliyaları

- Öd yollarının anadangəlmə dəyişiklikləri təxminən xəstələrin yarısında rast gəlir və bunları iki qrupa bölmək olar: defektlər və variantlar.
- Defektlər adətən xəstəlik törədirlər və ya yüksək risk təşkil edirlər. Bunlara atreziya və sistlər aid edilir.
- Öd yollarının anomaliyaları arasında ən çox aşağıdakılar rast gəlir: paralel kisə axacağı (20%), seqmentar axacaqların ektopik açılması (26%) və kisə arteriyasının variantları (25%). (Şəkil 2)



Şəkil 2. Qaraciyərxarici öd yollarının anomaliyaları

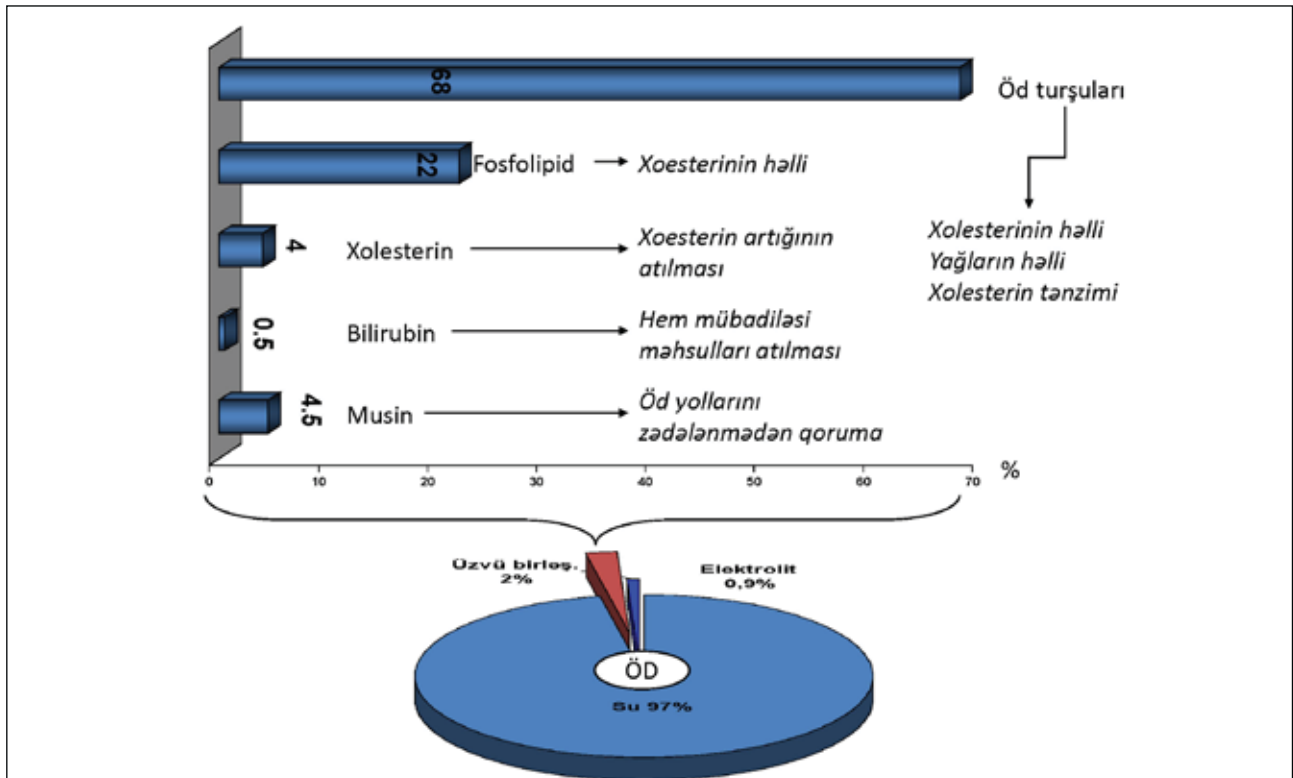
## FİZİOLOGİYASI

### Əsas funksiya

- Öd yolları təbiətə axacaq sistemdir və əsas funksiyası qaraciyərdə ifraz olunan ödün bağırsaqlara tökülməsini təmin etməkdir.
- Bu funksiya aşağıdakı proseslər sayəsində həyata keçirilir:
  - » ödün tərkibini dəyişmə
  - » anbarlama
  - » ödü qaraciyərdən bağırsağa axıtma

### Ödün tərkibi və dəyişməsi

- Qaraciyərdən ifraz olunan ilkin öd su (97%), elektrolit (1%) və üzvi maddələrdən ibarət izotonik şirə olub, yağların həzmi (öd turşuları, fosfolipidlər) və metabolizm məhsullarının kənarlaşdırılması (bilirubin, xolesterin, Ca+, dərmanlar və s.) üçün vacibdir (*Şəkil 1.*)
- Qaraciyərdən ifraz olunan ilkin öd kisədə dəyişikliyə uğrayır:
  - » su və elektrolitlərin sorulması sayəsində 5-10 dəfə qatılaşır
  - » hidrogen ionlarının sekresiyası ödü turşulaşdırır (pH 7,8-dən 7,2-yə dəyişir)
  - » sekresiya olan qlipoproteinlər öd epitelini öd turşularından qoruyur.



Şəkil 1. Ödün tərkibi

## Anbarlama

- Ödün anbarlanması öd kisəsinin çəllək funksiyası sayəsində mümkün olur, Oddi sfinktorunun sıxılması və qatılma buna şərait yaradır.

## Ödün axını

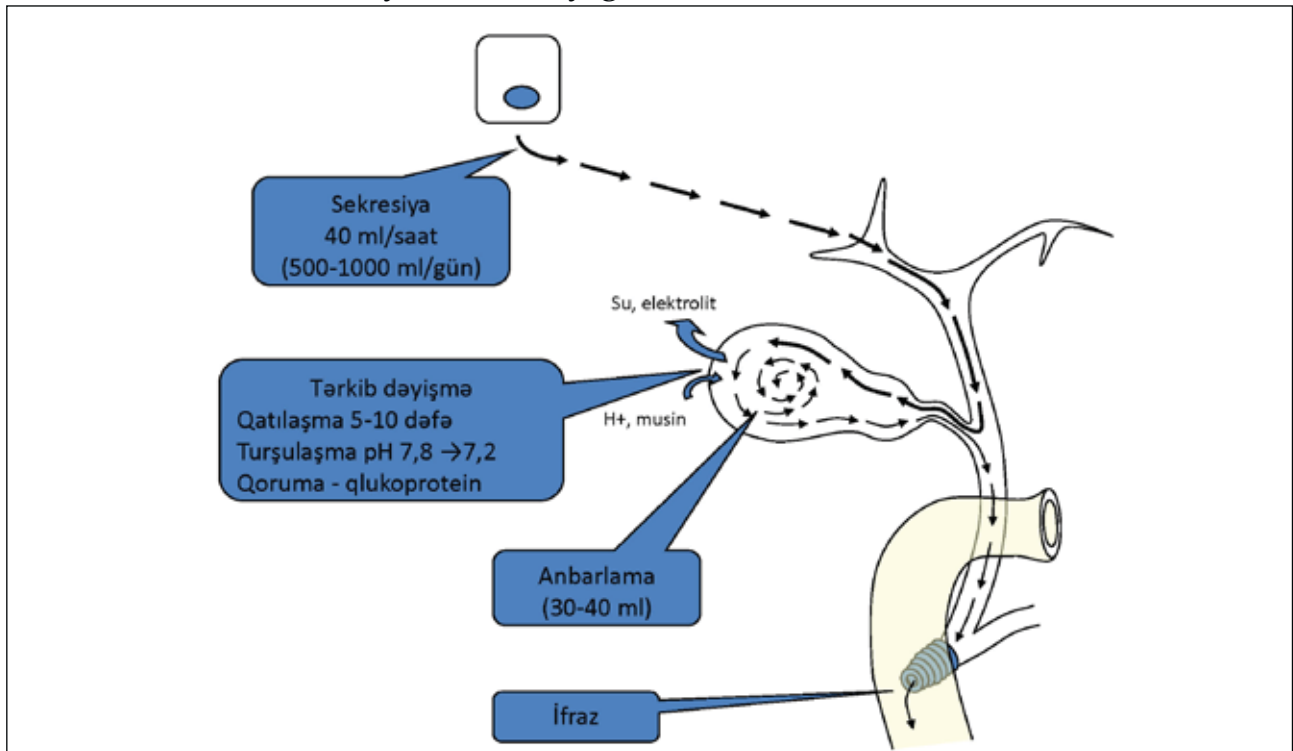
- Axacaqlarla bağırsağ arasında təzyiqlər fərqi ödün bağırsağa axımını təmin edir.
- Bu fərqi yaranmasında və ödün axımında Oddi sfinktoru ilə öd kisəsinin koordinasiyası önəmli rol oynayır (Şəkil 2).

## Oddi sfinktoru

- Oddi sfinktoru 12bb əzələlərindən fərqli avtonomiyaya malikdir və üç əsas funksiyaya malikdir:
  - » statik yığılaraq öd yollarında təzyiği artırır və ödün kisəyə keçməsinə təmin edir
  - » öd kisəsi yığıldıqda gövşəyir və ödü bağırsağa buraxır
  - » periodik olaraq 12bb-la birlikdə və yüksək təzyiqdə yığılaraq reflüksü önləyir.

## Öd kisəsi

- Öd kisəsi anbarlama və ödü dəyişdirmə ilə yanaşı ödün bağırsağa keçməsində önəmli rol oynayır ki, bu da iki növ yığılma sayəsində baş verir:
  - » sakitlik halında kiçikhəcmli yığılmalar (10-15%),
  - » həzm vaxtı isə böyükhəcmli yığılmalar (60-70%).



Şəkil 2. Öd yollarında gedən proseslər

### Tənzimi

- Öd yolları funksiyalarının tənzimində humoral amillər – xolesistokinin, motilin, sekretin və neyronal təsirlər – parasimpatik, simpatik, xolesisto-sfinktor, piloro-sfinktor reflekslər rol oynayır.
- Sakitlik halında öd yollarında anbarlama və öd tərkibinin dəyişməsi ilə yanaşı hipertenziyanın və daşlaşmanın qarşısını almaq üçün bağırsağa kiçikhəcmli axınlar baş verir. Sonuncu proses 12bb peristaltikası ilə birlikdə və motilinin təsiri nəticəsində öd kisəsinin kiçikhəcmli yığılması və Oddi sfinktorunun gövşəməsi (xolesisto-sfinktor refleksi) nəticəsində baş verir.
- Həzmin bağırsaq mərhələsində ödənin bağırsağa aktiv axını və ifrazının artması baş verir. Xolesistokinin və vaqal impulslarının təsiri ilə öd kisəsinin böyükhəcmli yığılması və Oddi sfinktorunun açılması ödənin bağırsağa axınıni təmin edir. Sekretin isə öd yollarından su və elektrolit ifrazını artırır.



# ÖD YOLLARININ XƏSTƏLİKLƏRİ VƏ DİAQNOSTİK YANAŞMA

## ÖD YOLLARI XƏSTƏLİKLƏRİ

- **Sindromları**
  - » Öd sancısı
  - » Sarılıq
  - » Xolestaz
- **Anadangəlmə xəstəlikləri**
  - » Sisləri
  - » Atreziyası
- **Funksional xəstəlikləri**
  - » Öd kisəsi disfunksiyası
  - » Öddi sfinkteri diskineziyası
- **Öd daşı xəstəliyi və ağırlaşmaları**
  - » Öd sancısı (xroniki daşlı xolesistit)
  - » Kəskin xolesistit
  - » Kəskin xolangit
  - » Xoledox daşları
  - » Təkrarlayan irinli xolangit
- **Kəskin daşsız xolesistit**
- **Çapıq daralmalar (skleroz xolangitlər)**
  - » Birincili skleroz xolangitlər
  - » İkincili skleroz xolangitlər
- **Neoplastik xəstəlikləri**
  - » Kisə və xoledox polipləri
  - » Öd kisəsi xərçəngi
  - » Xolangiokarsinoma
- **Zədələnmələr**
- **Parazitar xəstəliklər** (exinokokk, fasiola hepatika, Clonorchus və s.)
- **Damar xəstəlikləri**
  - » Portal hipertenziv xolangiopatiya
- **Digər**

## ÖD YOLLARININ MÜAYİNƏLƏRİ

### Klinik müayinələr

<b>Ağrı-öd sancısı</b>	<p>Sağ qabırğaaltı və ya epigastral nahiyədə kəskin başlayan, 15-30 dəqiqə ərzində artaraq, 6 saata qədər sabit davam edən və yavaş-yavaş azalaraq ən gec 24 saatda aradan qalxmayan ağrı. Öd yollarında spazm və hipertenziya nəticəsində baş verir</p> <p><i>Öd yolları xəstəliyinin ən çox rast gəlinən əlamətidir. Ağrının 6 saat ərzində keçməsi xroniki daşlı xolesistit tutması, çox davam etməsi isə kəskin xolesistit, kəskin xolangit və pankreatitdə rast gəlinir. Qaraciyər xəstəlikləri üçün bu tipli ağrılar xarakterik deyil. Mədə, 12bb, MAV, və yoğun bağırsağ xəstəliklərində öd sancısı şəkilində ağrılar ola bilər.</i></p>
<b>Ağrı-küt sağ qabırğaaltı</b>	<p>Sağ qabırğaaltı nahiyədə davamlı küt ağrı. Adətən iltihaba bağlı meydana gəlir</p> <p><i>Kəskin və xroniki iltihabi xəstəliklərdə rast gəlinir. Kəskin xolesistit, kəskin və xroniki xolangitlərdə, şişlərdə, biliar sirrozda və öd kisəsi diskineziyasında ola bilər. Qc xəstəlikləri üçün çox xarakterikdir. Digər peribiliar xəstəliklərdə də rast gəlinir.</i></p>
<b>Sarılıq</b>	<p>Sklera və dərinin sarı rəngə boyanması. Bilirubin qanda artmasına (<math>&gt; 2 \text{ mq/dl}</math>) bağlı meydana gəlir.</p> <p><i>Hemolizin, Qc xəstəliklərinin və ya xolestazın əlaməti ola bilər. Mövcudluğu xolestaza şübhə yarada bilər, olmaması isə xolestazı inkar etməz. Qc-in əksər xəstəliklərində (hepatitlər, sirroz, şişlər və s.) və hemolizdə rast gəlinir. Az hallarda beta-karotinlər və ya retinol və riboflavin tərkibli qidalar çox istifadə edənlərdə görünür. Dəqiqləşdirmək üçün qanda bilirubinə baxmaq lazımdır.</i></p>

<p><b>Qaşınma</b></p>	<p>Bədəndə diffuz acışma və ya qaşınma hissi. Öd və ya sidik turşularının, iltihab mediatorlarının, bakteriyaların, dərmanların sinir uclarına təsiri nəticəsində meydana gəlir.</p> <p><i>Xolestazın, allergik, dəri, böyrək, qurd, sümüük xəstəliklərinin, dərmanların əlaməti ola bilər.</i></p> <p>Kəskin və xroniki xolestazlarda rast gəlir, lakin xolestazın mütləq əlaməti deyil. BBS və skleroz xolangitin ən erkən əlaməti ola bilər. Laborator və görüntüləmədə xolestaz yoxdursa qaşınının öd mənşəli olması inkar edilir.</p>
<p><b>Ürək-bulanma və qusma</b></p>	<p>Öd yolları xəstəlikləri üçün <i>yanaşı (ikinci dərəcəli)</i> əlamətdir. Öd yollarının kəskin xəstəliklərində, xolelithiazda ağrı ilə birlikdə rast gəlir. Təkbaşına olması biliar xəstəlik üçün xarakterik deyil.</p> <p>Mədə, 12bb, Qc, MAV, bağırsağın iltihabi və neoplastik xəstəlikləri, bağırsaq keçməzliyi və beyin xəstəliklərində rast gələ bilər.</p>
<p><b>Köp</b></p>	<p>Öd yolları xəstəlikləri üçün <i>yanaşı (ikinci dərəcəli)</i> əlamətdir. Öd yollarının kəskin xəstəliklərində parezə, xroniki xolestazda isə bağırsaqlarda öd azlığına bağlı meydana gələ bilər.</p> <p>Təkbaşına rast gəlməsi biliar xəstəlik üçün xarakterik deyil. Mədə, 12bb, Qc, MAV, bağırsağın iltihabi və neoplastik xəstəlikləri və bağırsaq keçməzliyində rast gələ bilər.</p>
<p><b>Qıcqırma</b></p>	<p><i>Qastroezofageal reflüks</i> əlamətidir. Öd yolları xəstəliyi üçün xarakterik deyil, lakin bununla yanaşı reflüks ezofagit olarsa görünə bilər.</p>

<b>Palpator ağrılıq</b>	<p>Öd kisəsinin və yollarının kəskin iltihabı üçün çox xarakterik, obyektiv simptomdur.</p> <p><i>Merfi simptomu</i>- palpasiya ilə eyni vaxtda nəfəs aldıqda ağrı artır və ya nəfəs alma dayanır.</p> <p><i>USM–Merfi simptomu</i>- USM ucluğu öd kisəsi proyeksiyasında saxlanılır, bu vəziyyətdə nəfəs alarkən kəskin ağrı olur.</p> <p><i>Ortner simptomu</i>- döyəcləmə vaxtı sağ qabırğaaltında ağrının olması.</p> <p>Bu əlamətlər kəskin daşlı xolesistitdə çox rast gəlir, daşsız xolesistitdə isə nisbətən az (75%) rast gəlir. Öd yollarının digər kəskin iltihabi xəstəliklərində də rast gələ bilər.</p> <p>Ətraf orqanların iltihabı, hətta funksional xəstəliklərində də görünür.</p>
<b>Kütlə</b>	<p>Palpasiya vaxtı sağ qabırğaaltında və epiqastral nahiyələrdə törəmənin təyin edilməsi. İltihabi, neoplastik və sistik törəmələr ola bilər.</p> <p><i>Kisənin hidropsu, empieması, absesi, infiltrati, şişi, xoledox sisti kütlə şəklində əllənə bilər. Kütlənin yerini dəqiqləşdirmək üçün USM və KT gərəklidir.</i></p> <p>Peribiliar orqanların iltihabi və neoplastik xəstəliklərində də bu əlamət rast gəlir.</p>
<b>Assit</b>	<p>Öd yollarının xəstəlikləri üçün xarakterik deyil, lakin ağırlaşmalarında rast gələ bilər.</p> <p>Kəskin xolesistit və öd peritonitində, əməliyyatdan sonra isə açıq əlavə axar (Luşka), güdül buraxması və xoledox zədələnməsi vaxtı assit ola bilər. Assitdəki bilirubin miqdarının qandan çox olması öd sızmasını göstərir.</p> <p>Sirroz – portal hipertenziya, ürək və böyrək yetməzlilikləri transsudativ, birincili və ikincili peritonitlər eksudativ assitə, şişlər adətən sekretor assitə, boşluqlu və vəzili orqanların zədələnməsi isə ekstravazasiyaya səbəb olurlar</p>
<b>Axolik nəcis</b>	<p>Nəcisin ağ rəngli olması. Bağırsağa ödə axmaması nəticəsində nəcisdə öd pigmentlərinin olmaması. <i>Tıxanma sarılığı</i> üçün xarakterikdir. Lakin ishal törədən xəstəliklərdə də nəcis rəngsiz ola bilər.</p>

<b>İshal</b>	Nəcis ifrazının tezləşməsi və mayeşəkili olması. <i>Xolesistektomiyadan sonrakı ilk həftələrdə və xolestazda rast gələ bilər.</i> Laksativ istifadəsi, bağırsaqların iltihabi xəstəlikləri, mədə və bağırsaq əməliyyatlarından sonra ola bilər.
--------------	--

### Laborator müayinələr

<b>Aminotransfer- aza</b> ALT, 10-40 TV/I AST, 10-40 TV/I	<i>Hepatosellulyar zədələnmənin ən həssas göstəricisidir. AST erkən (mitoxondrial) zədələnmənin, ALT isə dərin zədələnmənin göstəricisidir, hepatositlər üçün daha spesifikdir. ALT və AST-nin birlikdə baxılması gərəkir.</i> <i>Öd yolları xəstəlikləri Qc zədələnməsi törədərsə arta bilər (2-5 dəfə). Kəskin tıxanma və düşən daşlarda 20 dəfədən çox və qısamüddətli artma ola bilər</i>
<b>Qələvi fosfa- taza</b> QF, 45-115 TV/I	<i>Xolestazın ən həssas göstəricisidir. Normal olması xolestazı inkar edə bilər, QQT ilə birlikdə artması isə xolestazı təsdiq edir.</i> <i>Öd yollarında xolestaz və ya zədələnmə olarsa 1-2 gün ərzində artar.</i> <i>Qc-in əksər xəstəliklərində 2-3 dəfə arta bilər, 3 dəfədən çox artması və ya ALT-yə nəzərən çox artması xolestazı (xolestatik hepatit, BBS, infiltrasiya) göstərir.</i>
<b>Qamma-qlüt- amil-transpep- tidaza</b> QQT, 1-50 TV/I	<i>Xolestazın və alkoqol mənşəli qaraciyər zədələnməsinin göstəricisidir. QF ilə birlikdə baxılması vacibdir.</i> <i>Xolestaz törədən xəstəliklərdə QF ilə birlikdə artar. QF artarsa və QQT normaldırsa xolestaz inkar edilə bilər (XX-ATX və Bayer sindromundan başqa).</i> <i>Qc xəstəliklərində, xüsusən də alkoqol hepatitində artır. QQT/QF &gt;2,5 alkoqol hepatitini göstərir.</i> <i>Böyrək, ürək, bağırsaq xəstəliklərində arta bilər.</i>
<b>5-nukleotidaza</b> 5-NT, 1-10 TV/I	<i>Xolestazın ən spesifik, lakin gec göstəricisidir. Xolestazı təsdiq və ya inkar etmək çətin olarsa istifadə edilir.</i> <i>Xolestazda 4-5 gün sonra artır.</i> <i>Qaraciyər xəstəliklərində arta bilər.</i> <i>Digər xəstəliklərdə adətən artmaz.</i>

<p><b>Bilirubin</b>          Ümumi, 0,1-1 mq/dl və ya 1-17 mkmol/l</p> <p>Sərbəst 0,1-0,9 mq/dl və ya 1-15 mkmol/l</p> <p>Birləşmiş (konyuqə) 0,1-0,5 mq/dl və ya 1-10 mkmol/l</p>	<p><i>Sarıliğin diaqnostikası, xolestazın, hepatosellulyar zədələnmə və hemolozin isə ağırlıq dərəcəsi və dinamikasını təyin etmək üçün istifadə olunur.</i></p> <p>Ekstra və intrahepatik <i>xolestazlarda</i> konyuqə bilirubin artır. Uzunmüddətli tıxanmalarda sərbəst bilirubin də arta bilər. Hissəvi və bölgəsəl xolestazlarda (darlıq, infiltrasiya, qapaqşəkili daşlar və s.) QF artmasına baxmayaraq bilirubin artmaya bilər. 10 mq/dl-dən çox artması isə adətən şış mənşəli tıxanmalarda rast gəlinir.</p> <p><i>Qc-in əksər qazanılma xəstəliklərində</i> hər iki fraksiya 1-3 dəfə artır. Çox artma ağır dərəcəli xəstəliyi göstərir. <i>Anadangəlmə enzim yetməzliklərində</i> isə adətən fraksiyalardan biri artır. Sərbəst bilirubin Gilbert və Krijlerr-Najjar sindromlarında, konyuqə bilirubin isə Dubin-Jonson və Rotor sindromlarında artar.</p> <p><i>Hemolizdə</i> sərbəst bilirubin artır.</p>
<p><b>Albumin</b> 4-6 q/dl</p>	<p><i>Qc-in sintetik funksiyasını və sepsisin ağırlığını qiymətləndirmək üçündür.</i></p> <p><i>Öd yolları xəstəliklərində</i> adətən dəyişmir, xroniki <i>Qc xəstəliyi</i> baş verərsə (BBS, İBS) azala bilər.</p> <p>Adətən <i>Qc-in</i> xroniki xəstəliklərində azalır, kəskin xəstəliklərində isə nadir hallarda azala bilər.</p> <p><i>Sepsis və qida azlığında</i> da azala bilər</p>
<p><b>Protrombin</b> 12-14 san 0,9-1,2 BNN</p>	<p><i>Qaraciyərin sintetik funksiyasının ən həssas göstəricisi olmaqla yanaşı laxtalanmanı qiymətləndirmək üçün də istifadə edilir.</i></p> <p><i>Xolestazlarda</i> azalır, lakin Vit.K müalicəsinə cavab verir.</p> <p><i>Kəskin və xronik qaraciyər yetməzliklərində</i> azalır və Vit.K müalicəsinə cavab vermir.</p> <p><i>YDDL və varfarin müalicəsində</i> də azalır</p>
<p><b>Autoimmun göstəricilər</b></p>	<p>Antimitoxondrial anticisim (AMA)</p> <p>Antinuklear anticisim (ANA)</p> <p>Qaraciyər, böyrək mikrosomlarına qarşı anticisim (LKM)</p> <p>AMA birincili biliar sirrozda ortaya çıxar, ANA və LKM isə autoimmun hepatit üçün xarakterik marker sayılır.</p>

<b>İltihab göstəriciləri</b>	Leykositoz, solameyillik və CRP öd yolları kəskin iltihabında (xolesistit, xolangit), EÇS artması isə xronik xəstəliklərdə rast gəlinir.
------------------------------	--

### Görüntüləmə müayinələri

<b>USM</b>	Öd yollarının ən həssas və ilkin müayinəsidir. Öd daşını (98%), öd yollarının genişlənməsini, kisə böyüməsi və divar qalınlaşmasını, kisə ətrafı mayeni və digər patologiyaları göstərə bilər.
<b>Endoskopik USM</b>	Xoledoxun distal patologiyalarında ən həssas üsullardan biridir.
<b>Əməliyyat daxili USM</b>	Xoledoxu və qaraciyərdaxili axacaqları qiymətləndirmək üçün dəqiq üsullardan biridir.
<b>MRT</b>	Öd yollarının diaqnostikasında ən həssas və spesifik üsul sayılır. Həm axacaqdaxili, həm də axacaq divarı və ətrafındakı patologiyaları yüksək həssaslıqla göstərir. USM-dən sonra ikinci vacib müayinədir.
<b>KT</b>	Öd yolları patologiyalarında yeri azdır, daha çox peribiliar patologiyaların diaqnostikası üçün istifadə edilir.
<b>ERXPQ</b>	Endoskopik retrograd xolangio-pankreatografiya. Əvvəllər diaqnostik məqsədlə geniş istifadə edilirdi. Hazırda daş çıxarmaq, stent qoymaq və drenaj etmək (nazobiliar) üçün ən geniş istifadə edilən azinvaziv müalicə üsuludur.
<b>PTX</b>	Perkutan transhepatik xolangioqrafiya. ERXPQ mümkün olmayan hallarda tətbiq edilən xolangioqrafiya və müdaxilə (daş çıxarma, stent, drenaj) üsuludur.

<b>Xoledoxoskopiya</b>	Xoledoxun yumşaq və ya sərt endoskoplə birbaşa görüntələmə üsuludur. Əməliyyat vaxtı (açıq və laporoskopik) və ya endoskopiya vaxtı aparıla bilər. Həm diaqnostik, həm də müalicə məqsədli (daş çıxarma, dilatasiya, stent, drenaj) istifadə edilir. Son illər laparoskopiyə ilə birlikdə istifadə edilir və xoledoxolitiazın müalicəsində ERXPQ-yə alternativ üsul kimi geniş tətbiq edilir.
<b>Laparoskopiya</b>	Diaqnostik məqsədlə kəskin xolesistitin differensial diaqnostikasında istifadə edilir.
<b>Biopsiya</b>	Öd yollarının xəstəliklərində vacib müayinə üsuludur

## ÖD YOLLARI XƏSTƏLİKLƏRİNDƏ DİAQNOSTİK YANAŞMA

### Prinsip

- Öd kisəsində, axacaqlarda və Oddi sfinkterində əvvəlcə üzvi, sonra funksional xəstəliklər axtarılır.
- Öd kisəsində patologiyə tapılırsa mütləq axacaqlar da yoxlanılmalıdır.

### Şübhə

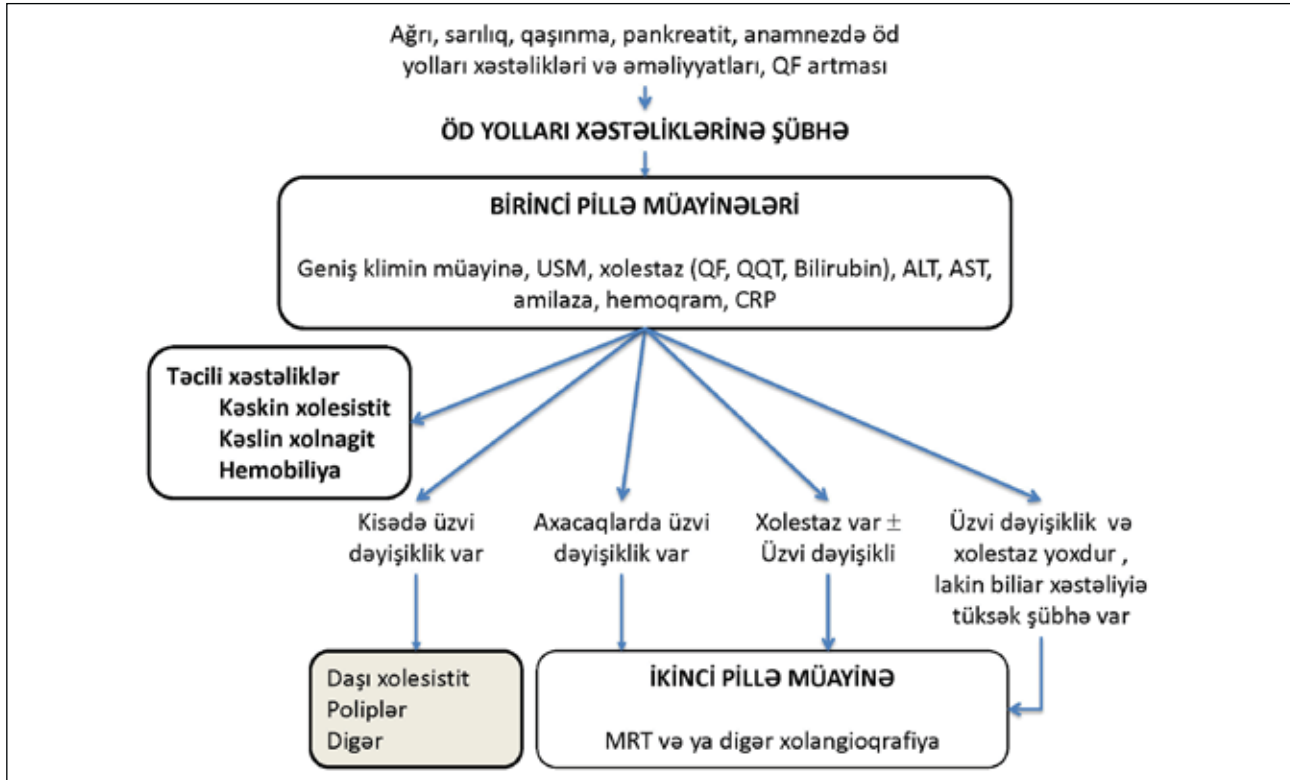
- Ağrı (öd sancısı, öd ağrısı), sarılıq, qaşınma, pankreatit, anamnezdə öd yolları xəstəlikləri və əməliyyatları, QF artması öd yolları xəstəliklərinə şübhə yaradan əlamətlərdir.

### Dəqiqləşdirmə

#### *Birinci pillə müayinələr*

- Bu mərhələdə məqsəd öd kisəsində, axacaqlarda üzvi dəyişikliyi və xolestazı araşdırmaqdır.
- Bu məqsədlə aşağıdakı ilkin müayinələr aparılır:
  - » Klinik müayinə
  - » USM
  - » Xolestaz (QF, QQT, Bilirubin)
  - » Qc enzimləri (ALT, AST)
  - » Amilaza
  - » Hemoqram
  - » CRP
- Öd kisəsi patologiyalarında USM çox həssas, öd yolları patologiyalarında isə xolestaz göstəriciləri çox həssasdır. USM öd yollarında patologiyaya göstərirə var deməkdir, göstərmirsə yoxdur demək deyildir.



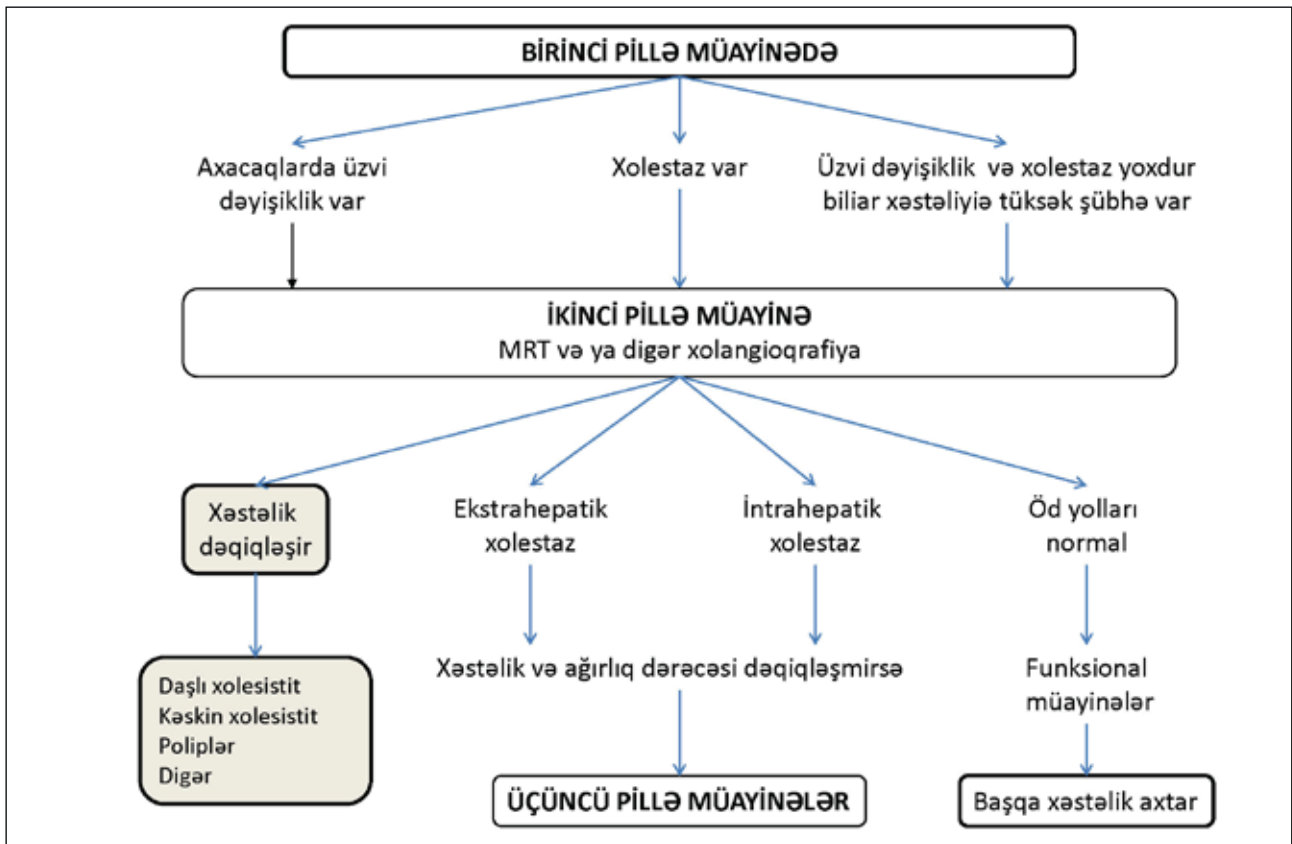


Şəkil 1. Öd yolları xəstəliklərinin diaqnostikasında ilkin müayinə nəticələri

- İlkin müayinələrdən bir neçə nəticə ortaya çıxa bilər.
  - » **Birincisi**, kəskin cərrahi xəstəlik müəyyən olunur (məslələn kəskin xolesistit, kəskin xolangit, hemobiliya). Belə hallarda təcili olaraq əlavə müayinələr və müdaxilələr aparılır.
  - » **İkincisi**, öd kisəsində patologiya aşkar olunur, laborator xolestaz yoxdur və USM öd yollarında patologiya aşkar etmir, xəstənin şikayətləri kisə patologiyasına uyğun gəlir. Belə vəziyyətdə adətən diaqnoz dəqiqləşir və əlavə müayinələrə ehtiyac qalmır (daşlı xolesistit, öd kisəsi polipləri)
  - » **Üçüncü nəticə**, öd kisəsində patologiyanın və xolestazın olub-olmamasından asılı olmayaraq, axacaqlarda üzvi dəyişiklik tapılır (genişlənmə, daralma, exopozitiv kütlə, sist və s). Belə vəziyyətdə diqnozu müəyyənləşdirmək üçün dəqiqləşdirici müayinəyə - xolangioqrafiyaya ehtiyac vardır.
  - » **Dördüncü nəticə**, kisədə və axacaqlarda dəyişiklik olub-olmamasından asılı olmayaraq xolestaz əlamətləri var. Belə halda da dəqiqləşdirici müayinə kimi xolangioqrafiya məsləhətdir.
  - » **Beşinci nəticə**, öd kisəsində, axacaqlarda üzvi dəyişiklik və xolestaz tapılmır, lakin klinik olaraq biliar patologiyaya şübhə qalır (öd sancısı, qeyri-xolestatik sarılıq, pankreatit). Bu hal USM ilə görünməyən daşlarda (ultraneqativ daşlar), öd kisəsi və Oddi sfinkteri disfunksiyalarında rast gəlinir. Belə halda da dəqiqləşmə üçün MRT məsləhət görülür (Şəkil 1).

### İkinci pillə müayinə

- İkinci mərhələdə məqsəd axacaqlardakı və ətrafındakı üzvi dəyişikliyi dəqiqləşdirməkdir.
- MRT ilk seçimdir, bu mümkün olmazsa digər xolangioqrafiyalar seçilir.
- Bu mərhələdə də bir neçə nəticə ola bilər:
  - » **Birincisi** və ən çox rast gələn axacaqlardakı xəstəliyin və ağırlıq dərəcəsinin dəqiqləşməsidir.
  - » **İkinci nəticə**, xolestazın ekstrahepatik (axacaqlarda genişlənmə var) və intrahepatik (axacaqlarda genişlənmə yoxdur) olması dəqiqləşir, lakin ağırlıq dərəcəsi və ya səbəbi dəqiqləşmir. Qaraciyər xarici xolestazı törədən xəstəliklər və ağırlıq dərəcələri əksər hallarda MRT və əvvəlki klinik-laborator müayinə ilə dəqiqləşdirilə bilər (xoledox daşları, daralmalar, törəmələr, sistlər və s). MRT ilə xəstəlik və ağırlıq dərəcələri dəqiqləşdirilə bilmirsə (xoledox distalının daralmaları və kiçik törəmələri, xoledox daxili varikozlar və s) üçüncü pillə müayinələr lazım gəlir. Qaraciyərdaxili xolestazı törədən xəstəlikləri dəqiqləşdirmək üçün adətən əlavə müayinələrə ehtiyac yaranır.
  - » **Üçüncü nəticə**, xolestaz yoxdur və MRT-də öd yolları normal görünürsə funksional müayinələrə ehtiyac yaranır (Şəkil 2).



Şəkil 2. Öd yolları xəstəlikləri diaqnostikasında ikinci pillə müayinələrin nəticələri

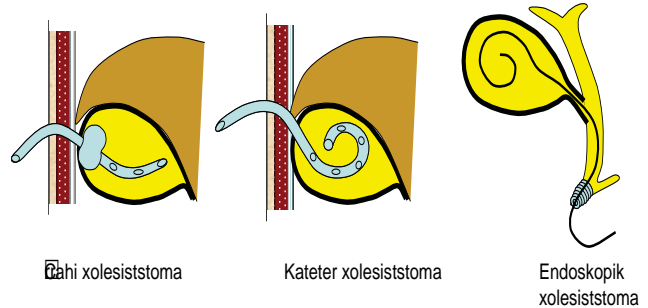
### Üçüncü pillə müayinə

- Aparılan birinci və ikinci pillə müayinələrdə xəstəliyin diaqnozu və ya ağırlıq dərəcəsi müəyyən edilmirsə xüsusi göstərişlərlə üçüncü pillə müayinələr edilir:
  - » Trifazik KT
  - » PET-KT
  - » İnvaziv xolangioqrafiyalar
    - ◇ Endoskopik retrograd xolangioqrafiya (ERXPQ)
    - ◇ Endoskopik USM
    - ◇ Perkutan transhepatik xolangioqrafiya (PTX)
    - ◇ Laparoskopik xolangioqrafiya
  - » Xoledoxoskopiya
  - » Autoimmun markerlər
  - » Biopsiya
  - » Funksional müayinələr
  - » Digər

## ÖD YOLLARINA MÜDAXİLƏLƏR

### Perkutan xolesistostoma

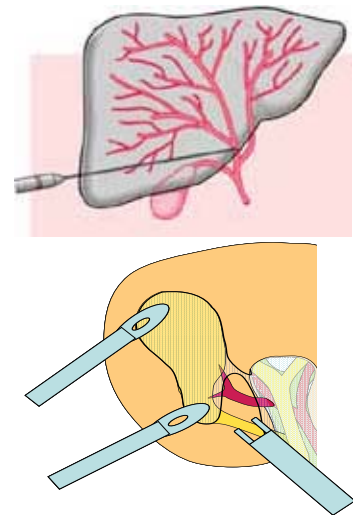
- » Dəridən və qaraciyərdən keçərək öd kisəsinin daxilinə kateter yerləşdirilir. Nadir hallarda öd kisəsi endoskopik yolla kateterizasiya edilir.
- » Kəskin xolesistitlərdə xolesistektomiya mümkün olmayan hallarda iltihabı müvəqqəti söndürmək üçün öd kisəsi dekompressiya edilir (Şəkil 3).



Şəkil 3. Öd kisəsi dekompressiyası

### Perkutan xolangioqrafiya

- » Dəridən və qaraciyərdən iynə ilə öd yollarına daxil olunur və kontrast verilərək xolangioqrafiya edilir.
- » Bu üsul endoskopik xolangioqrafiya mümkün olmayanda edilir. PTX həm diaqnostik həm də müalicə məqsədi ilə istifadə edilə bilər (drenaj, stent qoyma) (Şəkil 4).



Şəkil 4. Perkutan xolangioqrafiya

### Laparoskopik və açıq xolesistektomiya

- » Öd kisəsinin çıxarılması əməliyyatıdır - öd kisəsi

axacağı və arteriyası bağlanıb kəsildikdən sonra yatağından ayrılır və çıxarılır.

- » Öd kisəsinin xəstəliklərində (öd daşı, xolesistit, polip, diskineziya) tətbiq edilir. Laparoskopik üsul qızıl standartdır.

### Radikal xolesistektomiya

- » Öd kisəsi qaraciyər yatağı və qapı limfa düyünləri ilə birlikdə çıxarılır.
- » Öd kisəsi xərçəngində tətbiq edilir.

### Bilio-biliar anastomozlar

- » Öd yolları uc-uca anastomoz edilir. Adətən anastomozdan T-drenaj və ya kateter yerləşdirilir.
- » Öd yolları zədələnmələrində, qaraciyər transplantasyasında tətbiq edilir.

### Bilio-digestiv anastomozlar

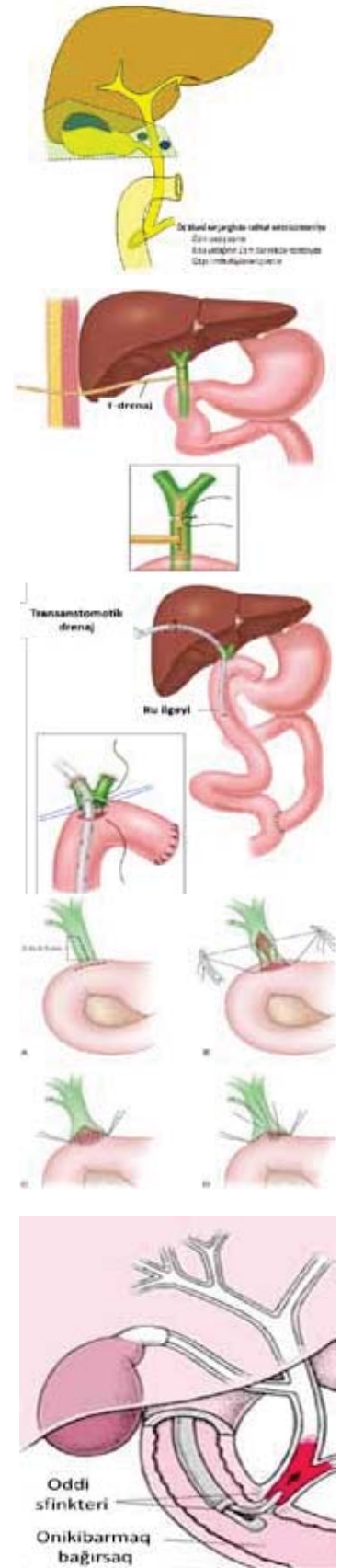
- » Öd yolları ilə bağırsaqlar arasında qoyulan anastomozlardır. Calanan orqana görə müxtəlif növləri var:
  - ◇ Hepatiko-yeyuno-anastomoz - ən çox tətbiq edilən anastomoz olub axacaqlarla nazik bağırsaqlar arasında Ru-Y tipli anastomoz qoyulur
  - ◇ Xoledoxo-duodenoanastomoz
  - ◇ Xolesisto-yeyuno-anastomoz (çox nadir hallarda istifadə edilir)

### Sfinkterotomiya (transduodenal, endoskopik)

- » Oddi sfinkterinin kəsilərək genişləndirilməsi əməliyyatıdır. Endoskopik və transduodenal (açıq və ya laparoskopik) üsulla edilir. Endoskopik üsul qızıl standartdır.
- » Oddi sfinkteri stenozlarında, diskineziyalarında, stent qoymaq üçün, daş çıxarmaq üçün tətbiq edilir.

### Biliar darlıqda dilatasiya, stent

- » Öd yollarında daralma sahəsini genişləndirmək üçün balonla dilatasiya edilə bilər, stentlər qoyula bilər.

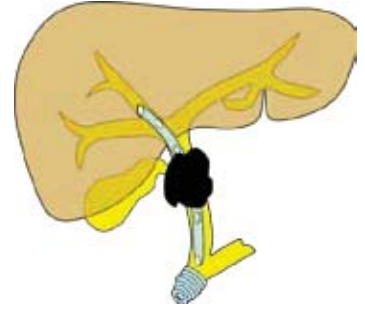


Şəkli 5 a. Dilatasiya

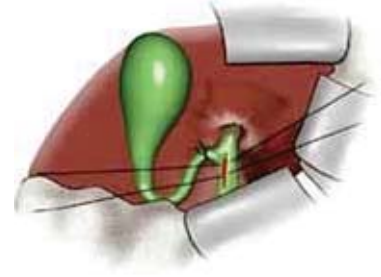
- » Bəd və xoşxassəli daralmalarda tətbiq edilir (Şəkil 5).

### **Litotomiya (açıq, laparoskopik, endoskopik)**

- » Öd yollarındaki daşı çıxarma əməliyyatıdır. Endoskopik yolla aşağıdan, açıq və ya laparoskopik xoledoxotomiya ilə ortadan, perkutan yolla isə yuxarıdan daşlar çıxarıla bilər.
- » Öd yollarının birincili və ikincili daşlarında istifadə edilir (Şəkil 6).



*Şəkli 5 b. Stend*



*Şəkli 6. Xoledoxdan litotomiya*

# SİNDROMLAR

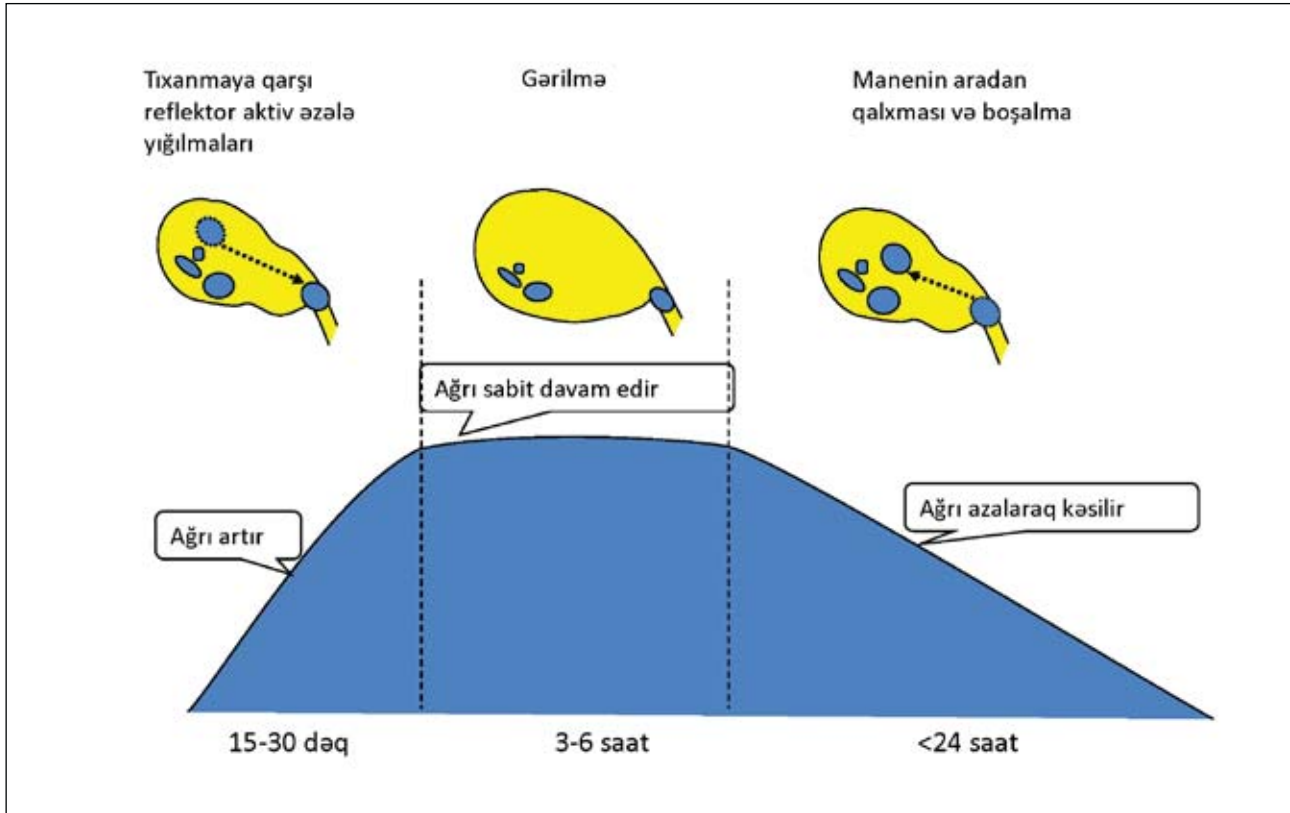
## ÖD SANCISI SİNDROMU

### Tərif

- Sağ qabırğaaltı və ya epigastrik bölgədə kəskin başlayan, 15-30 dəqiqə ərzində artan, bir neçə saat (3-6 saat) sabit davam etdikdən sonra yavaş-yavaş azalan ağrı öd sancısı adlanır.
- Ağrı belə, sağ çiyinə, boyuna hətta ürək nahiyəsinə yayıla bilər.
- Öd sancısı xəstələrin təxminən yarısında yeməkdən sonra başlayır, qalan hissəsində gecə, səhərə yaxın, fiziki aktivlik, soyuq, həyacan və s. səbəblər ağrını başlada bilər.
- Öd sancısının ikinci xüsusiyyəti də vaxtaşırı təkrarlanmasıdır.
- Ədəbiyyatlarda öd sancısı simptom, sindrom, hətta xəstəlik kimi də təqdim edilir.
  - » **Öd sancısı simptomu** - xarakterik ağrı klinik və laborator dəyişikliklərlə birlikdə olarsa (sarılıq, qarında ağrılıq, gərginlik, kütlə, diareya, keçməzlik, aramsız qusma və s.)
  - » **Öd sancısı sindromu** (və ya işçi diaqnoz) – ağrı vaxtı ilkin klinik və laborator müayinələrdə dəyişikliklər tapılmır.
  - » **Öd sancısı xəstəliyi** – öd kisəsi daşının törətdiyi təkrarlayan tutmalara deyilir. Bu xəstəlik əvvəllər xroniki daşlı xolesistit adlanırdı.

### Mexanizmi

- Digər visseral ağrılar kimi öd sancısının da əsasında işemiya durur və işemiya törədən hər iki mexanizm (spazm və dilatasiya) prosesdə iştirak edir.
- İlk dəqiqələrdə artan ağrı spazma, davam edən ağrı divarın gərilməsinə, azalma isə dekompressiya ilə əlaqədardır (Şəkil 1).
- Başlanğıcda artan ağrılar maneəni (üzvi, spastik) aradan qaldırmaq üçün proksimal hissədəki aktiv yığılmalara bağlıdır. Spazm və ya anatomik mane aradan qalxmazsa (tıxanma mövcuddursa) mənəfdaxili hipertenziya divarı genişləndirərək ağrının davam etməsinə səbəb olur. Mane aradan qalxdıqdan sonra mənəfdə boşalma baş verir, gərginlik və ağrı azalmağa başlayır.
- Ağrı 6 saatdan çox davam edərsə və 24 saata qədər keçmirsə adətən iltihabi prosesin qoşulduğunu göstərir.



Şəkil 1. Öd sancısının mexanizmi

### Səbəbləri

- Öd sancısını törədən xəstəlikləri 2 qrupa ayırmaq olar: öd *daşına bağlı xəstəliklər*, *daşsız xəstəliklər* (Cədvəl 1.).

Daşlı xəstəliklər	Daşsız xəstəliklər	Az rast gəlinən səbəblər
<ul style="list-style-type: none"> <li>• xronik daşlı xolesistit (öd sancısı xəstəliyi)</li> <li>• kəskin daşlı xolesistit</li> <li>• xoledoxolitiaz</li> <li>• xolangit</li> <li>• biliar pankreatit</li> </ul>	<ul style="list-style-type: none"> <li>• xronik daşsız xolesistit (öd kisəsi diskineziyası)</li> <li>• Oddi sfinktoru diskineziyası</li> <li>• kəskin daşsız xolesistit</li> </ul>	<ul style="list-style-type: none"> <li>• öd kisəsi polipi</li> <li>• kisə xolesterozu</li> <li>• kisə adenomiozu</li> <li>• idiopatik xoledox genişlənməsi</li> <li>• xoledox daralması</li> <li>• xoledox kistləri</li> <li>• xronik pankreatit</li> <li>• şişlər</li> </ul>

- Daşlı xəstəliklər öd sancısının ən çox rast gəlinən səbəbidir və öd daşı da ən çox (75%-90%) öd sancısı əlamətləri ilə ortaya çıxır.
- Xroniki daşlı xolesistit və xoledoxolitiaz adətən öd sancısı şəkildə ortaya çıxır.
- Kəskin xolesistit, daşlı xolestaz, xolangit, pankreatit isə adətən öd sancısı əlamətləri ilə başlayır, xəstəliyin inkişafı ilə əlaqədar ağrı davam edərək

kəsilmir və əlavə əlamətlər meydana gəlir.

- Öd sancısı törədən daşsız xəstəliklərdən ən çox rast gələn öd kisəsi diskineziyası (xronik daşsız xolesistit və ya daşsız öd sancısı), Oddi sfinktoru diskineziyasıdır. Az rast gələn xəstəliklərə isə kəskin daşsız xolesistit, öd kisəsi polipi, adenomatozu, xolesterozu, idiopatik xoledox genişlənməsi, xoledox daralmaları, sistləri və s. aid edilir.

## Diaqnostika

### Şübhə

- Qarının üst nahiyəsində kəskin başlayan ağrılarda öd sancısından şübhələnmək lazımdır.

### Dəqiqləşdirmə- differensiasiya

- Ağrının öd sancısı olduğunu dəqiqləşdirmək üçün ağrının yerinə, müddətinə, xarakterinə və dinamikasına diqqət etmək və digər ağrılardan differensiasiya etmək lazımdır.
- **Bağırsağ sancısı** üçün göbəkətrafı ağrı, qaz çıxarma və ya defekasiya ilə sıx əlaqəli olmasıdır.
- **Böyrək sancısı** beldən başlayır və qasıq nahiyəsinə yayılır, diurezdə pozulmalar ilə müşayiət olunur.
- **Xora sancıları** adətən ac qaldıqda və ya gecələr başlayır, qida alınması ilə azalır.
- **Qarında güclü və davamlı ağrılar** da sancışəkilli (artan intensivlikdə) başlaya bilər. Lakin öd sancısından fərqli olaraq bu ağrılar kəsilmir, yüksək tempdə davam edir (pankreatit, müsəriqə trombozu, aorta partlaması, perforasiya, stranqulyasiya).
- Öd sancıları üçün qısa müddətli – bir neçə dəqiqə ərzində başlayıb keçmə xarakterik deyildir.
- Öd sancısını şərti olaraq öd ağrısından da fərqləndirmək lazımdır. Öd ağrılarında adətən qida qəbulundan 1-2 saat sonra başlayan və 2-3 saat davam edən küt ağrılar qeyd edilir. Öd ağrıları da epiqastral və ya sağ qabırğaaltı nahiyədə yerləşir, lakin sancışəkilli yox küt xarakterli olur.

### Səbəbin təyini

- Öd sancısı olan xəstədə öd yollarının görüntüləmə və laborator müayinəsi aparılır: USM, xolestaz (bilirubin, QF, QQT), zədələnmə (ALT, AST, amilaza) və iltihab (leykosit, CRP) göstəriciləri.
- Öd kisəsində və öd yollarında daş tapılırsa əlavə müayinələrə daşın törətdiyi xəstəlik müəyyənləşdirilir.
- Daş tapılmazsa, lakin görüntüləmə, klinik və laborator əlamətlər daş ehtimalını artırarsa (pankreatit, sarılıq, anamnezdə daş, xolestaz, amilazemiya, aminotransferaza artışı, xoledox genişlənməsi, öd kisəsi böyüməsi, xolangit) xolangioqrafiya edilir.



- Üzvi dəyişiklik tapılmayan xəstələrdə funksional sınaqlar aparılır (öd kisəsinin yığılma funksiyası, Oddi sfinktoru müayinəsi və s).
- Öd yollarında üzvi və funksional dəyişiklik tapılmayan xəstələrdə digər xəstəliklər araşdırılır.

## SARILIQ SİNDROMU

### Tərif

**Sarılıq** simptom və sindrom kimi ortaya çıxır:

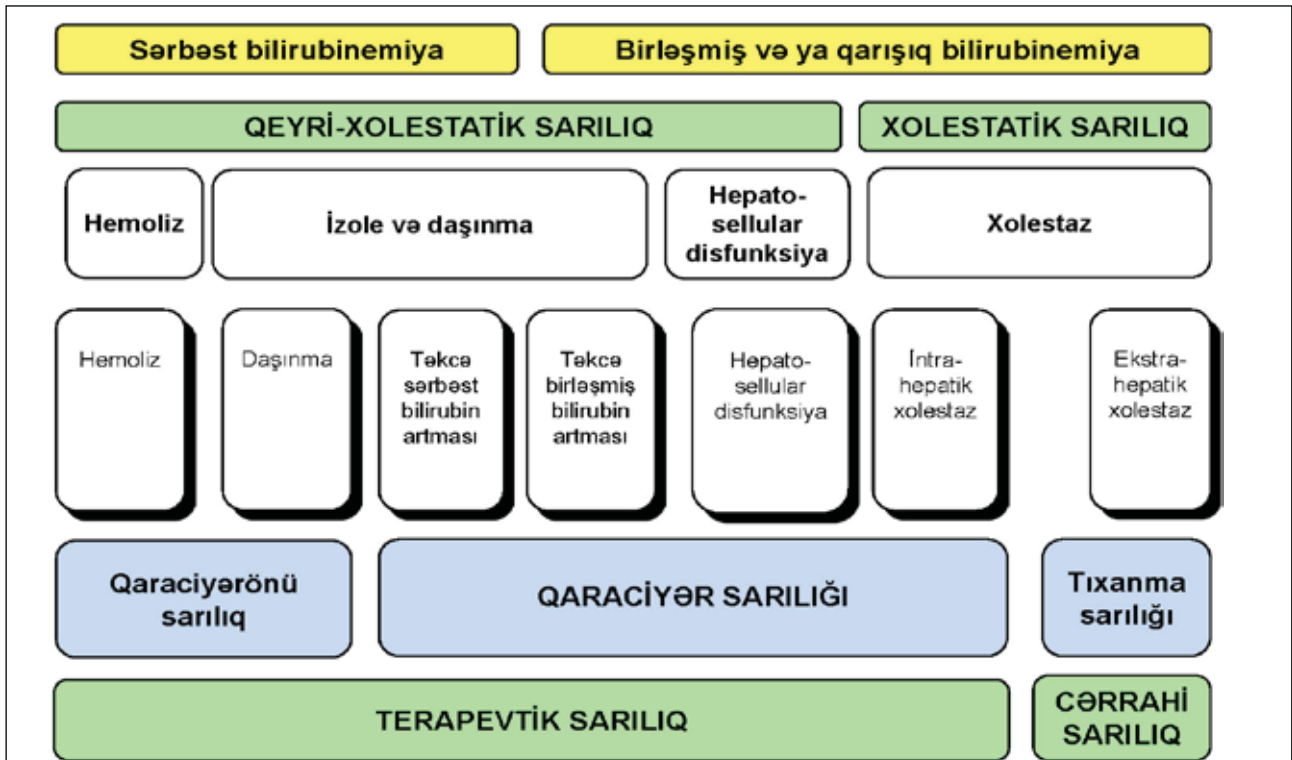
- **Sarılıq simptomu** toxumaların sarı rəngdə boyanması əlamətidir və bilirubin artmasına və ya digər səbəblərə bağlı meydana gələ bilər.
- **Sarılıq sindromu** orqanizmdə bilirubin artması olub, toxumaların sarı rəngdə boyanması ilə biruzə verə bilər. Həm **sərbəst**, həm də **birləşmiş** (bilirubin-qlukronid) bilirubin artması toxumaların saralmasını törədir. Adətən bilirubin 40 mmol/l-dən (2,5 mg/dl) çox artdıqda toxumalarda sarılıq ortaya çıxır.

### Diaqnostik meyarları

- Toxumaların sarı rəngə boyanması ola bilər
- Bilirubin yüksəlməsi (ümumi bilirubin >1 mg/dl )

### Təsnifatı

- Sarılıq müxtəlif göstəricilərə görə təsnif edilə bilər (**Şəkil 1**).
- Bu təsnifatların hər biri klinik praktikada istifadə edilə bilsə də, ən çox yayılan patoloji prosesin yerinə görə klassik və mexanizminə əsaslanan klinik təsnifatlardır.

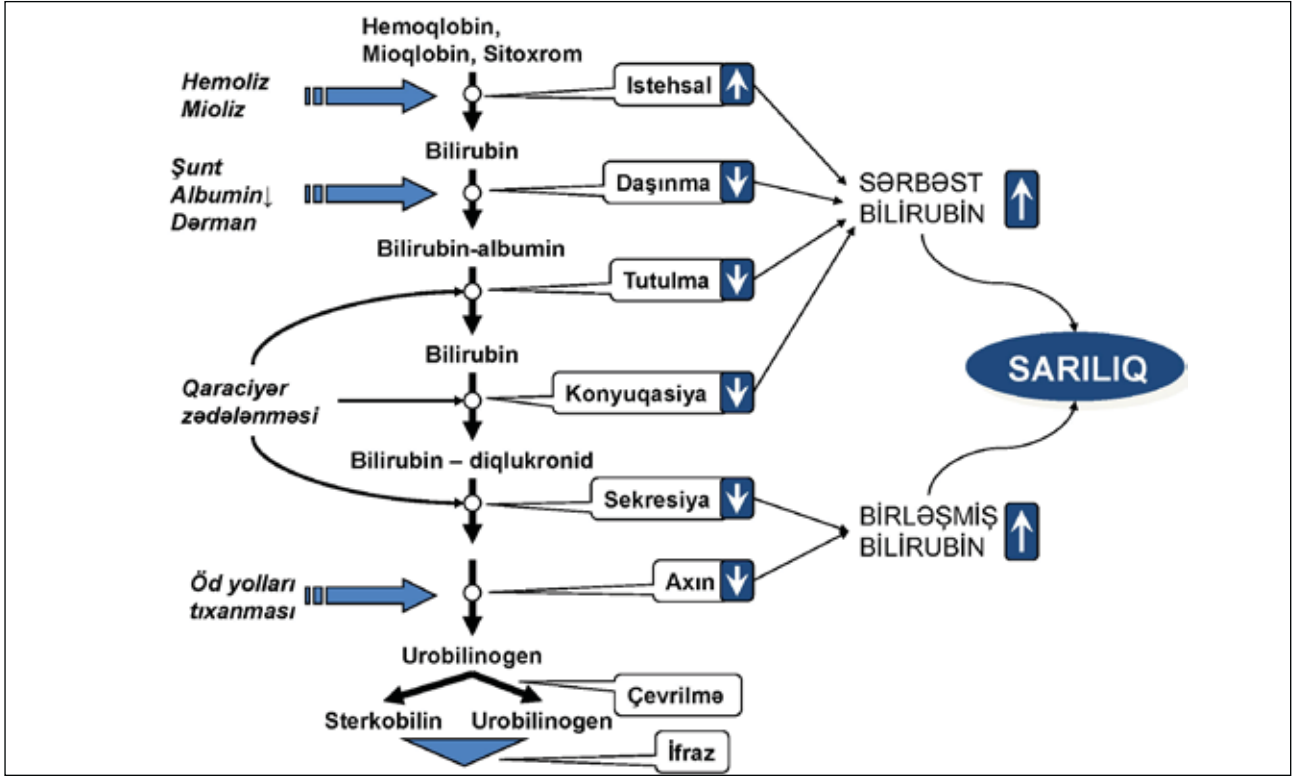


Şəkil 1. Sarılığın təsnifatı

- Klassik olaraq patoloji prosesin yerinə görə sarılıqlar üç qrupa bölünür:
  - » **Qaraciyərönü sarılıqlar** (hemolitik, daşınma, yanyol) üçün sərbəst bilirubin artması xarakterikdir.
  - » **Qaraciyər sarılığında** (xolestatik və qeyri-xolestatik) həm sərbəst, həm birləşmiş bilirubin ayrılıqda və ya birlikdə arta bilər, qaraciyər enzimlərində dəyişiklik ola bilər.
  - » **Qaraciyəraltı** (mexaniki sarılıq) sarılıq üçün öd yollarında genişlənmə xarakterikdir.
- Cərrahi praktikada ən çox istifadə edilən təsnifata görə sarılıq 2 qrupa ayrılır:
  - » **Xolestatik – öd durğunluğu nəticəsində yaranan sarılıqlardır və xolestaz enzimlərinin artması ilə birlikdə rast gəlinir (QF və QQT).** Buna intrahepatik və ekstrahepatik xolestatik sarılıqlar aiddir.
  - » **Qeyri-xolestatik – öd durğunluğu olmadan baş verir, hemoliz, izolə və hepatosellulyar sarılıqlar buna aiddir.**

### Etiologiyası və patogenezi

- Bilirubin hem mübadiləsinin (hemoqlobin - 90%, mioqlobin və sitoxromdan -10%) məhsulu olub əksəriyyəti orqanizmdən sterkobilin (95%) və urobilin (5%) şəkilində çıxır.
- Bilirubin əmələ gəlməsi və orqanizmdən çıxarılması prosesləri ardıcıl mexanizmlər vasitəsi ilə həyata keçirilir (*Şəkil 2*).
- Əmələ gəlmə prosesi refikuloendotelial sistemdə (dalaq, limfa düyünləri, toxuma makrofaqları, Kupffer hüceyrələri və s.) baş verir.
- Çıxarma prosesləri isə müxtəlif toxuma və orqanlarda həyata keçən mexanizmləri əhatə edir: **qanla** daşınma (albumin-bilirubin kompleksi), **qaraciyərdə** tutulma, qlükron turşusu ilə konyuqasiya (birləşmə), öd yollarına sekresiya, öd yolları ilə axın, **bağırsaqla** urobilinogenə və sterkobilinə çevrilmə, bağırsaqla və **sidiklə** atılma).
- Normal halda bilirubin istehsalı və ifrazı arasında tarazlıq var ki, bu qanda bilirubin miqdarını sabit saxlayır (< 1 mq/dl və ya < 20 mmol/l). Normada gündə 300 mq bilirubin əmələ gəlir və orqanizm 3000 mq-a qədər bilirubini çıxara bilər.
- İstehsal və çıxarma prosesləri arasında **tarazlığın pozulması** bilirubin orqanizmdə artmasına - **sarılığa (sarılıq sindromuna)** səbəb olur. Xəstəliklər prosesin birini, bəzən də bir neçəsini pozaraq sərbəst və ya birləşmiş bilirubin və ya hər ikisinin artmasına səbəb ola bilər.
- Hemoliz, mioliz və böyük hematomalar sərbəst bilirubin istehsalını artıraraq (>3000 mq/gün) sarılıq törədirlər.
- Bilirubin qanla daşınmasının, qaraciyərdə tutulmasının və konyuqasiyasının pozulması sərbəst fraksiyasının, sekresiya, axın və ifrazının pozulması isə birləşmiş fraksiyanın artmasına səbəb olur.



Şəkil 2. Sarılığın etiologiya və patogenezi

### Gedişi və ağırlaşmaları

- Sarılıq özü xəstəlik deyil, müəyyən xəstəliklərin nəticəsidir və səbəb aradan qalxarsa spontan düzəlir.
- Sarılıqda adətən bilirubin ilk öncə **sürətli artır, sonra sabitləşir, səbəb aradan qalxanda isə azalmaya başlar**. Bu proseslərinin sürəti və səviyyəsi sarılığın səbəbinə bağlı olaraq dəyişir.
- **Hemolitik sarılıqda** adətən sarılıq qısa müddətdə (1 gün) ortaya çıxır, hemoliz dayandıqdan 5-7 gün sonra aradan qalxır.
- **Qaraciyər mənşəli** sarılıqlar adətən yavaş artarlar və gec aradan qalxırlar. Hepatitlərdə bəzən bu aylar sürə bilər, sirrozlarda isə daimi xarakter ala bilər.
- **Mexaniki sarılıqda** səbəbindən asılı olaraq artma kəskin (daş) və ya yavaş (şişlərdə) başlayır. Tam tıxanmadan 1 gün sonra bilirubin artaraq sarılıq ortaya çıxır, artma 2 həftə davam edir, 3 həftədən sonra stabilləşmə yaranır. Daşlarda 200 mmol/l-ə qədər, şişlərdə isə 300 mmol/l və daha çox artır. Mane aradan qalxdıqdan sonra adətən ilk günlərdə sürətli (2-3 mq/dl/gün, sonra isə 0,5-1 mq/dl/gün) azalır, 2-3 həftə ərzində normallaşır. Bu prosesin zəif getməsi qaraciyər patologiyasını göstərir.
- Sarılığın özü, xüsusən də bilirubinun artması ciddi ağırlaşma törətmir (istisna körpələrdə kernicterus), lakin hemoliz və xolestaz bir çox ağırlaşmalara səbəb ola bilər.

## Ağırlaşmaları

Qaraciyər və mexaniki sarılıqlarda	Hemolitik sarılıqlarda
<ul style="list-style-type: none"> <li>• Xolangit</li> <li>• Kəskin böyrək yetməzliyi</li> <li>• SIRS</li> <li>• İmmunosupressiya</li> <li>• Hipokoaqulyasiya</li> <li>• Avitaminoz</li> <li>• Vazodilatasiya</li> <li>• Xolestatik hepatit</li> <li>• Biliar sirroz</li> </ul>	<ul style="list-style-type: none"> <li>• Böyrək yetməzliyi</li> <li>• Anemiya</li> </ul>

## Diaqnostikasi

### Şübhə

- Dəri və skleralarında saralma olanlarda, qaraciyər və öd yolları xəstəliklərinə şübhə əlamətləri olanlarda sarılıq yoxlanılır.

### Dəqiqləşdirmə

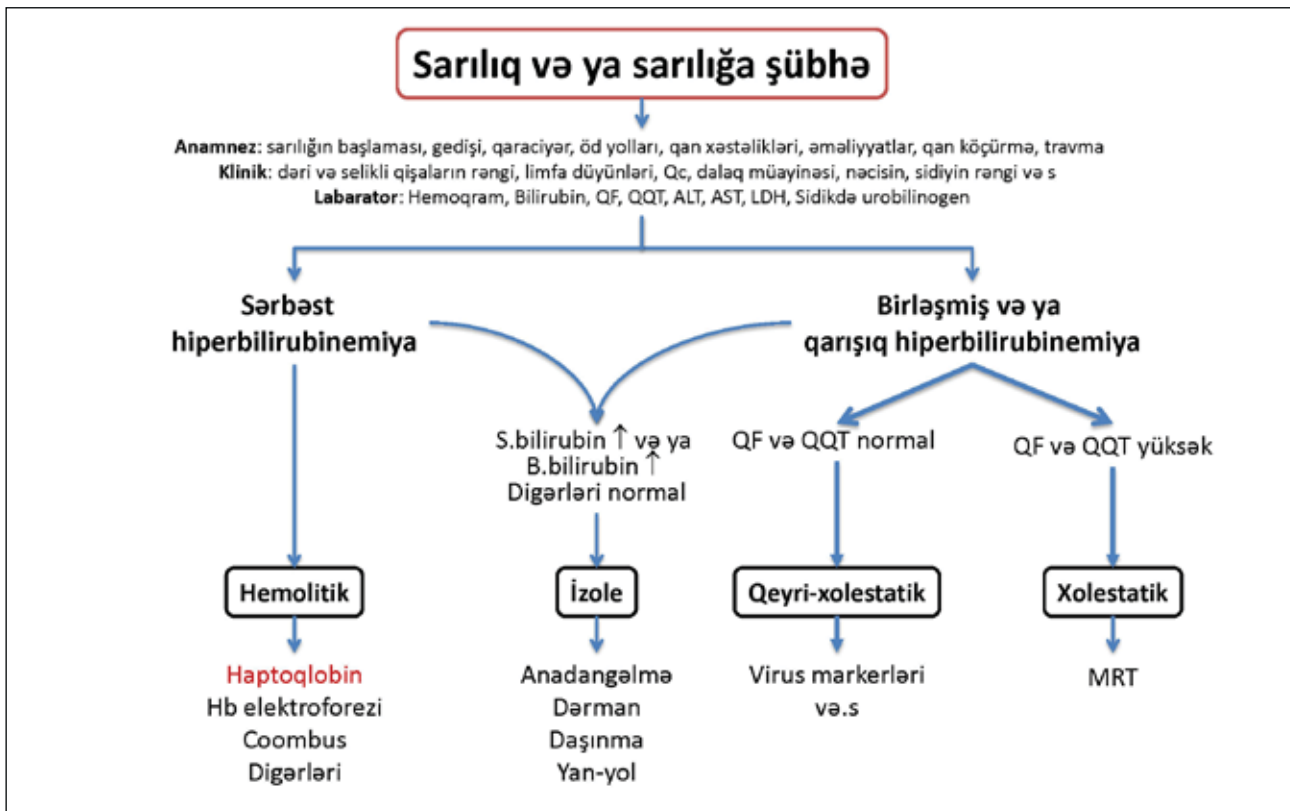
- Sarılığın dəqiqləşdirilməsi üçün qanda bilirubin miqdarı yoxlanılır. Bilirubinin normadan yüksək olması (ümumi bilirubin >1 mg/dl ) **sarılığı dəqiqləşdirir.**

### Növünün və səbəbinin təyini

- Növünün və səbəbinin təyini üçün anamnestik, klinik, laborator (qanın ümumi analizi, sərbəst və birləşmiş bilirubin, QF, QQT, ALT, AST, sidikdə urobilinogen) və görüntüləmə müayinələri (USM, MRT və s.) birlikdə qiymətləndirilməlidir (Şəkil 3).
- Yalnız sərbəst bilirubin artdığı sarılıqlarda **hemolitik, daşınma, yanyol və anadangəlmə hiperbilirubinemiyalar** araşdırılır.
- **Hemolitik sarılıq** üçün qanda sərbəst bilirubinin və sidikdə urobilinogenin artması xarakterikdir. Dəqiqləşdirmək üçün qanda *haptoglobin yoxlanılır*. Haptoglobin plazmada hemoqlobinlə birləşərək retikuloendotelial sistem tərəfindən tutulduğu üçün hemolizdə kəskin azalır. Bununla yanaşı eritrosit miqdarında azalma, formasında dəyişmə (oraq hüceyrəli, kürəşəkilli və s.), retikulosit sayında artma (kompensator reaksiya), osmotik fragilliyin artması, immun testin (Coombus testi) müsbət olması, LDH-da artma rast gəlinir. Hemoliz təsdiqləndikdə hemolizə səbəb olan xəstəlik dəqiqləşdirilir. Bunun üçün spesifik testlər edilir: hemoqlobin elektrofozezi, enzim təyini və s.
- Əgər bilirubin fraksiyalarından yalnız biri artarsa və digər laborator göstəricilərdə dəyişiklik olmazsa bunu **daşınma və anadangəlmə hiperbilirubinemiya** (izole hiperbilirubinemiya) qrupu kimi qəbul etmək

olar. Sərbəst bilirubinun artması Krijler-Najjar və Gilbert sindromlarında, birləşmiş bilirubinun artması isə Dubin-Jonson, Rotor sindromlarında olur. Dəqiqləşdirmək üçün genetik müayinələr və qaraciyər toxumasında enzimlər araşdırılır.

- **Daşınma azlığına** bağlı sarılıqlar az rast gəlinir. Dərman, xüsusən *sulfonamidlərin* istifadəsi, qanda albumin miqdarının təyini faydalı olur.
- **Birləşmiş bilirubin təkbaşına və ya sərbəst bilirubinlə birlikdə artması ilə xarakterizə olunan sarılıqda ilk növbədə xolestaz (QF, QQT) və hepatosellular disfunksiya (ALT, AST və digər) göstəricilərinə baxılır.**
- Qaraciyər enzimləri artarsa, xolestaz göstəriciləri isə normal olarsa və ya zəif artarsa bu hal **qeyri – xolestatik və ya hepatosellular (parenximatöz) sarılıq** qəbul edilir. Səbəbini dəqiqləşdirmək üçün qaraciyərin zədələnmə, sintetik göstəriciləri, virus markerləri, görüntüləmə nəticələri araşdırılır.
- Birləşmiş bilirubin təkbaşına və ya sərbəst bilirubinlə birlikdə artması ilə yanaşı xolestaz enzimləri (QF, QQT) artarsa və qaraciyər enzimləri normal səviyyədə və ya nisbətən az artarsa bu hal **xolestatik sarılıq** qəbul edilir. Xolestatik sarılığın növünü səbəbini dəqiqləşdirmək üçün əlavə müayinələr lazım gəlir (**bax xolestaz bölümünə**)



*Şəkil 3. Sarılıqda diaqnostika*

### Müalicəsi

- Sarılığın əsas müalicəsi səbəbin aradan qaldırılmasıdır.

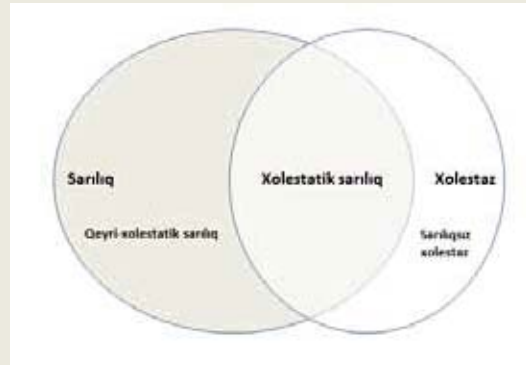## XOLESTAZ

### Tərif

- **Xolestaz** ödün qaraciyər hüceyrələrində və öd yollarında durğunluğudur, ödün sekresiyasının və ya bağırsaqlara axının əngəllənməsi nəticəsində meydana gəlir.
- Funksional baxımdan xolestaz bağırsaqda ödün azlığına (axoliya), qanda isə artmasına (xolemiya) səbəb olur.
- Xolestaz ilə birlikdə olan sarılıqlara xolestatik sarılıq deyilir.

### Diaqnostik əlamətləri

- Asimptomatik və ya sarılıq, qaşınma və digər əlamətlər ola bilər.
- Qanda xolestatik enzimlərin (QF və QQT) və öd turşularının artması

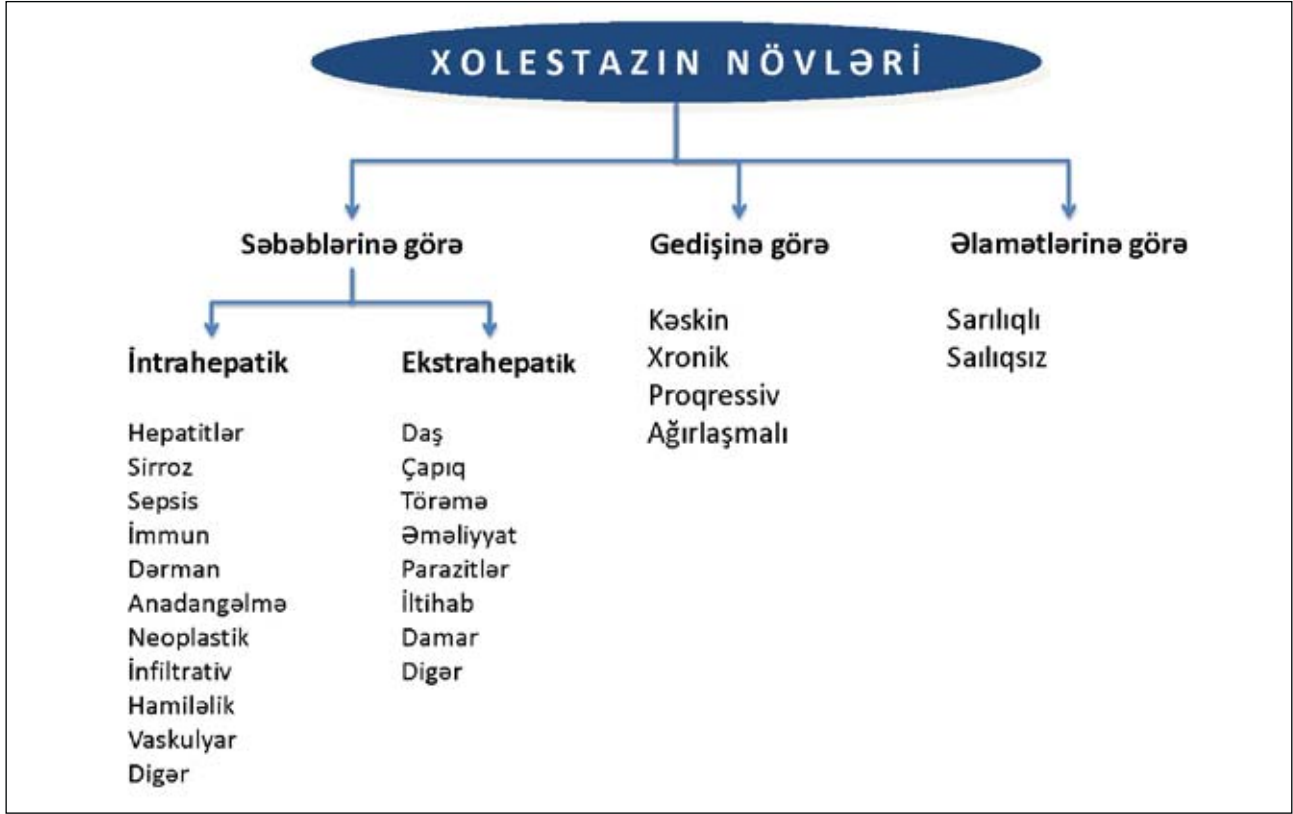


### Təsnifatı

- Xolestazı səbəblərinə, gedişinə, əlamətlərinə, ağırlaşmalarına görə təsnif etmək olar (Şəkil 1).
- Ən çox istifadə olunan etioloji təsnifata görə xolestaz **intrahepatik və ekstrahepatik** qruplara bölünür.
- Hepatositlərdə, xolangiositlərdə və kiçik öd kanallarında dəyişiklik törədən patologiyalar intrahepatik xolestaz adlanır. Bəzi müəlliflər intrahepatik xolestazları hepatosellular və xolangiosellular qruplara bölürlər.
- Magistral öd yollarında tıxanma törədən xəstəliklər ekstrahepatik xolestaz adı altında birləşdirilir.

### Etiologiyası və patogenezi

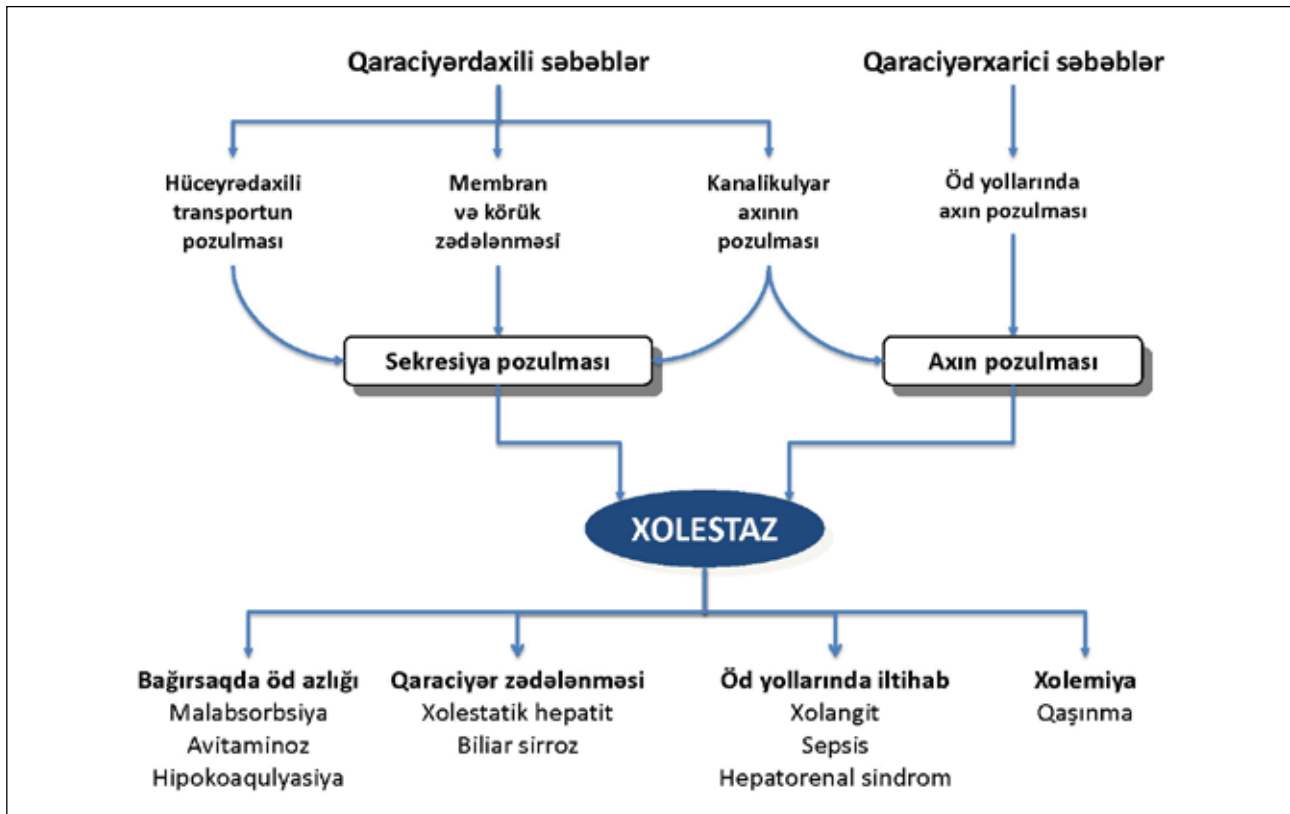
- Ödün bağırsağa tökülməsi ardıcıl proseslərin sayəsində həyata keçir – *sekresiya, kanalikulyar axın və öd yollarında axın*. Sekresiya və kanalikulyar axın proseslərini isə hepatositlərdəki üç mexanizm təmin edir: *hüceyrədaxili transport, membran keçiriciliyi və hüceyrələrin yıqılması*.
- Ödün ifrazını təmin edən proseslərin ayrılıqda və ya birlikdə pozulması xolestaza səbəb olur (**Şəkil 2**).
- **Intrasellulyar transportun pozulması** transport zülalındakı və sitozoldakı defektlərə bağlı ortaya çıxır. Hepatitlər vaxtı hüceyrə zədələnməsi və dərmanlar bu prosesi poza bilirlər. Anabolik steroidlər transport zülalına birləşərək öd komponentlərini «kənarlaşdırırlar».



*Şəkil 1. Xolestazın təsnifatları*

- **Membran keçiriciliyinin pozulması** həm ödün kanalcıqlara keçməsinə əngəlləyə bilər, həm də kanaldakı ödün geriye - hepatositə keçməsinə şərait yaradır. Membranstabilizatorların (N – asetilsistein, antioksidantlar) xolestazda rolu məhz bununla əlaqədardır. Estrogenlər və anabolik hormonlar membran körüyünü inhibə edərək xolestaz törədirlər. Hepatosellulyar nekroz törədən xəstəliklərdə də bu proses baş verir.
- **Kanalikulyar axın** hepatositlərdə yığılmanın pozulması və ya axına əngəl nəticəsinə pozula bilər. Bəzi dərmanlar, hepatitlər sellular yığılmanı pozur. İnfiltrativ proseslər, öd yolları xəstəlikləri, öd epiteli sekresiyasının azalması, sistik fibroz (qatı öd) kanalcıqlarda tıxanma törədərək axını poza bilirlər.
- **Magistral axacaqlarda axının pozulması** öd yollarının tıxanması nəticəsində ortaya çıxaraq, ödün qana keçməsinə (xolemiya), qaraciyər zədələnməsinə və bağırsaqda öd azlığına səbəb olur. Axın regional pozularsa (məsələn öd kisəsində tıxanma, segment, sektor və ya bir pay axarında tıxanma) qana keçən birləşmiş bilirubin bir hissəsi böyrəkdən çıxır, digər hissəsi isə axını normal olan qaraciyər tərəfindən tutulub xaric edilir. Ona görə də sarılıq olmaya bilər. Tıxanma ümumi axacaqlarda (ümumi qaraciyər axacağı, xoledox) olduqda isə sarılıq ortaya çıxır. Tıxanma *daş, darlıq, şiş, infeksiya* və s. səbəblərdən ortaya çıxır. Xolestatik sarılığın bu forması ədəbiyyatda müxtəlif adlarla – ekstrahepatik *tıxanma, mexaniki, cərrahi* sarılıq və s. adlarla qeyd olunur.





Şəkil 2. Xolestazın patogenezi və ağırlaşmaları

### Gedişi və ağırlaşmaları

- Xolestazın gedişi başlıca olaraq səbəbindən asılıdır. Səbəb aradan qaldırılırsa əksər hallarda xolestaz da keçib gedir.
- Səbəbindən asılı olaraq aşağıdakı gediş formaları ola bilər:
  - » abortiv - öz-özünə keçən (postoperativ sarılıq)
  - » stabil xroniki (sirroz, hepatitlər)
  - » progressiv (progressiv ailəvi sarılıq, birincili biliar sirroz, mexaniki sarılıq və s)
  - » təkrarlayan (təkrarlayan ailəvi xolestaz)
- Xolestaz nəticəsində *bağırsaqlarda* öd azalması, xolemiya və qaraciyər zədələnməsi baş verir ki, bunlar orqanizmdə *həzmin pozulmasına və qida azlığına, koaqulyasiya pozulmasına, SIRS-ə və orqan yetməzliklərinə* gətirib çıxarır (Şəkil 2).

### Ağırlaşmaları

- Xolangit
- Kəskin böyrək yetməzliyi
- SIRS
- İmmunosupressiya
- Hipokoaqulyasiya
- Avitaminoz

- Vazodilatasiya
- Xolestatik hepatit
- Biliar sirroz
- Digər

### Klinikası

- Xolestaz klinik əlamətlər vermədən uzun müddət davam edə bilər və təsadüfi müayinələrdə xolestatik enzimlərdə yüksəlmə tapıla bilər.
- Klinik olaraq xolestaz qaşınma və sarılıq əlamətləri ilə biruzə verir. Xolestatik xəstəliklərdə sarılıq 60-80%, qaşınma 40-80% hallarda müşahidə edilir.
- Hissəvi və natamam tıxanmalarda sarılıq olmaya bilər.
- Xolestazlar bəzən ağırlaşma əlamətləri ilə ortaya çıxa bilər ki, bunlara kəskin xolestazlarda xolangit, sepsis, hepatorenal sindrom, xroniki xolestazlarda isə avitaminoz, malabsorbsiya, sirroz və s. aid edilə bilər.

### Diaqnostikası

#### Şübhə

- Sarılıq və/və ya qaşınma olarsa, qaraciyər və öd yolları xəstəliklərinə şübhə əlamətləri olanlarda xolestaz yoxlanılır (Şəkil 3).

#### Dəqiqləşdirmə

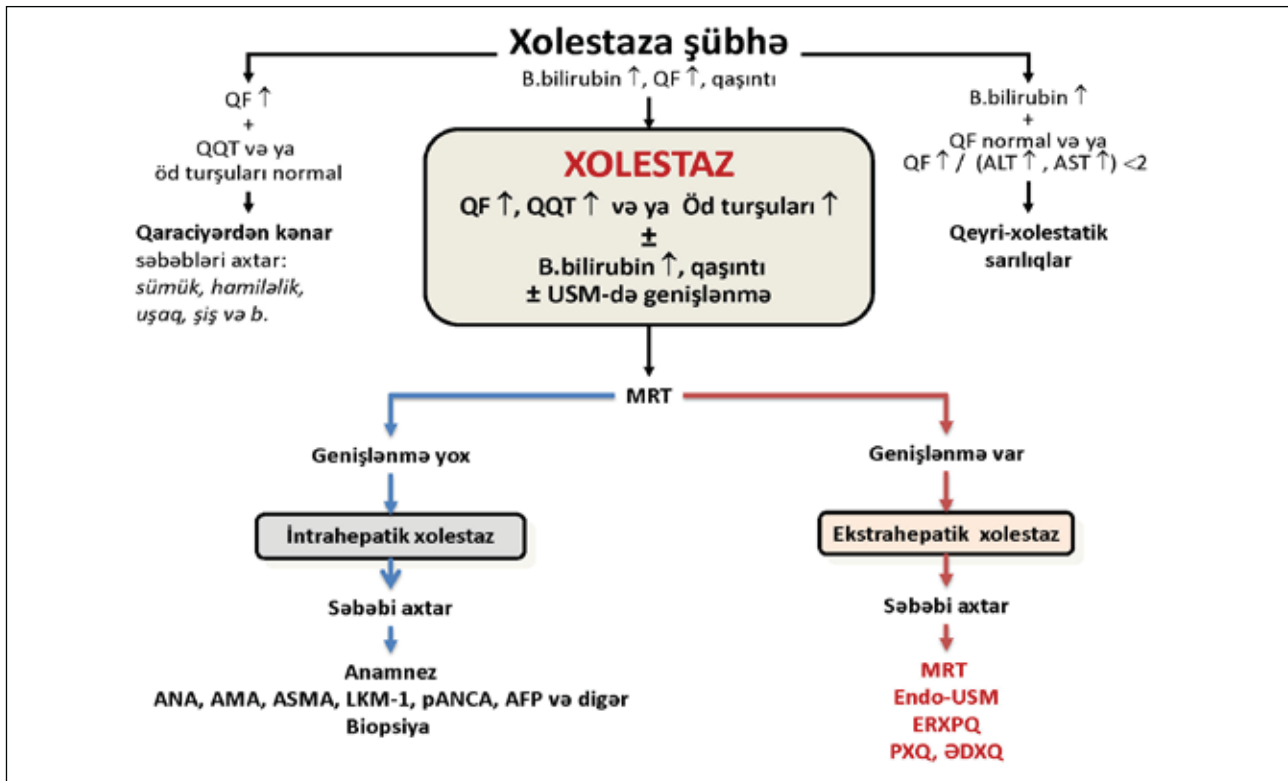
- Xolestazı dəqiqləşdirmək üçün **QF və QQT səviyyələri** yoxlanılır və **hər ikisinin birlikdə artması** xolestazı dəqiqləşdirir.
- Bununla birlikdə birləşmiş və ya qarışıq hiperbilirubinemiya olarsa diaqnoz dəstəklənir, olmadıqda isə sarılıqsız xolestaz kimi qəbul olunur. Çox nadir hallarda xolestaz olmasına baxmayaraq QQT artmaya bilər (xoşxassəli ailəvi xolestaz, progressiv ailəvi xolestaz) və ya QF artmaya bilər (hipotiroidizm, hipofosfatemiya və hipomaqnezemiya).
- Xolestazı dəqiqləşdirən digər bir göstərici qanda öd turşularının artmasıdır.

#### Növünün təyini

- Xolestazın intrahepatik yoxsa ekstrahepatik olduğunu müəyyənləşdirmək üçün ən önəmli göstərici öd yollarında maneə və genişlənmədir.
- İlkin olaraq USM edilir, lakin dəqiqləşdirmək üçün MRT lazımdır.
- Çox az hallarda (müvəqqəti tıxanma, düşən daş, «qapaqşəkilli daş», aktiv azalan sarılıq, sarkoidoz, sirroz) böyük öd yollarında genişlənmə görünməyə bilər. Belə hallarda qaraciyər biopsiyası edilərək xolestazın intra-, yoxsa ekstrahepatik olduğu müəyyənləşdirilir.

#### Səbəbin təyini

- İntrahepatik xolestazın səbəbini müəyyənləşdirmək üçün klinik və laborator məlumatlar diqqətli şəkildə araşdırılır.



*Şəkil 3. Xolestazda diaqnostik alqoritm*

- » **Birincili biliar sirrozda** - **AMA** (anti-mitoxondrial anticisimlər)
- » **Autoimmun hepatitlərdə** - **ANA** (antinuklear anticisim), **ASMA** (saya əzələlərə qarşı anticisimlər), **LKM-1** (qaraciyər-böyrək mikrosomal anticisimlər), soluble anticisimlər, IgG
- » Skleroz xolangitin kiçik axacaq formasında **pANCA**
- » Hepatosellular xərçəngdə AFP (alfa-fetoprotein).
- » Autoimmun xolangitdə **IgG4**
- » Dərman, keçirdiyi xəstəliklər, əməliyyatlar, anamnez, hamiləlik və s. diaqnozda köməkçi olur.
- » Bunlar yetərsiz və ya mənfi olduqda son diaqnostik vasitə kimi **biopsiya** edilir.
- **Ekstrahepatik xolestazların** səbəbini dəqiqləşdirmək üçün xolangioqrafiya lazımdır. Bu məqsədlə MRT ilk seçimdir. MRT öd yollarında genişlənmə ilə yanaşı, divarındakı və daxilindəki patologiyaları (daş, törəmə, damar genişlənməsi və s) göstərə bilər. Bəzən daş ilə törəmələri differensiasiya etmək də çətin ola bilər ki, bunun üçün endoskopik USM də istifadə oluna bilər. MRT iltihabi daralmaları və distal xoledox daralmalarını göstərməkdə nisbətən zəif həssaslıq göstərir. Belə hallarda kontrastlı xolangiografiya (ERXPQ, perkutan və ya əməliyyatdaxili xolangiografiya) edilə bilər (Bax mexaniki sarılığa)

### Müalicəsi

- Xolestazın əsas müalicəsi səbəbin aradan qaldırılmasıdır.

## MEXANİKİ SARILIQ

### Tərif

- Mexaniki sarılıq xolestazın iki növündən biri olub (birincisinə intrahepatik xolestaz deyilir), ödün magistral öd yollarından bağırsağa doğru axınının əngəllənməsi nəticəsində yaranan öd durğunluğudur və öd yollarının genişlənməsi ilə xarakterizə olunur.
- Mexaniki sarılıq başqa adlarla da adlana bilər: tıxanma sarılığı, ekstrahepatik xolestaz, obstruktiv sarılıq, cərrahi sarılıq, daralmalar və s.

### Diaqnostik əlamətləri

- Sarılıq
- Xolestaz
- Xolangioqrafiyada öd yollarının genişlənməsi

### Təsnifatı

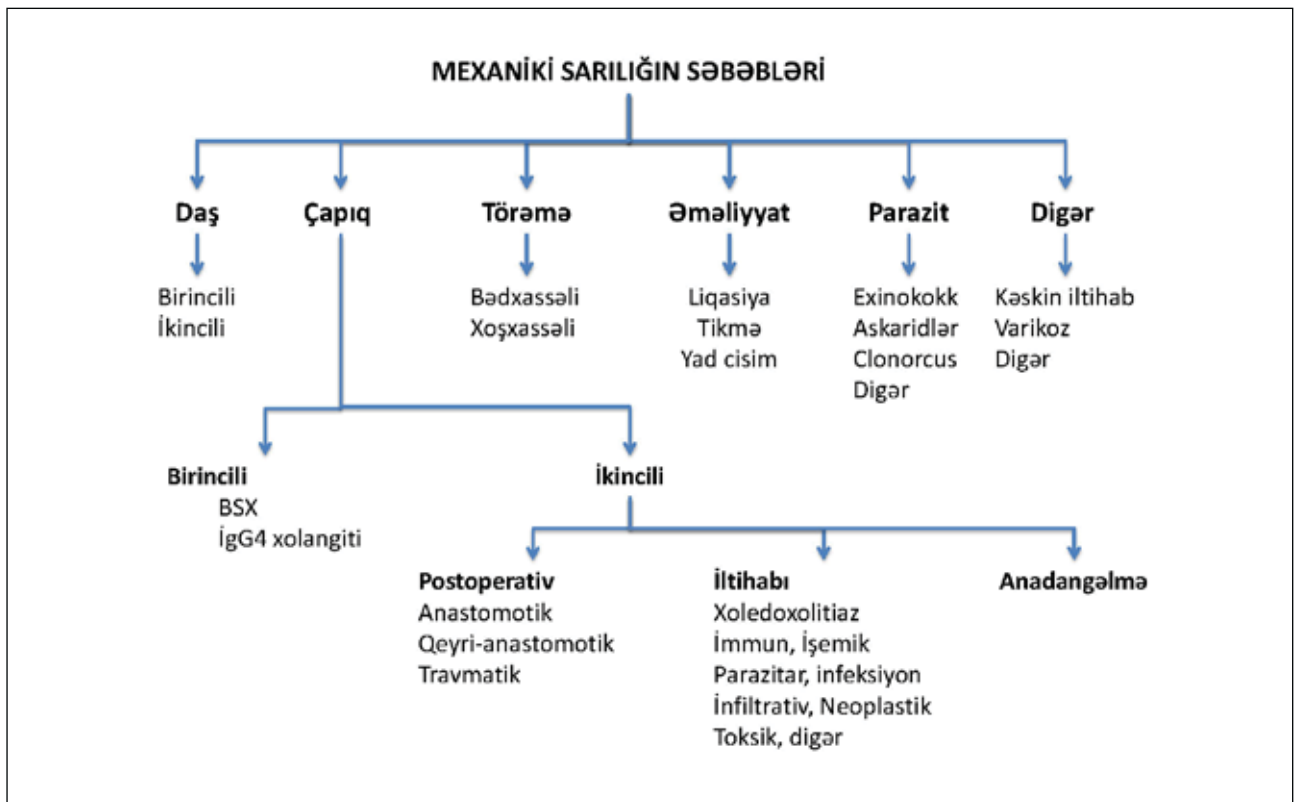
- Mexaniki sarılıq öd yollarının mənfəzini daraldan xəstəliklərin törətdiyi ağırlaşmadır. Mexaniki sarılığı törədici xəstəliyin təbiətinə, mexanizmlərinə, tıxanmanın dərəcələrinə, yerinə, ağırlaşmasına, gedşinə və digər cəhətlərinə görə təsnif etmək olar.

<b>Mexanizminə görə</b>	<ul style="list-style-type: none"> <li>• Mənfəzin tutulması: daş, parazit, yad cisim, qan laxtası və s.</li> <li>• Divar xəstəlikləri: iltihab, çapıq (skleroz xolangit), travma, törəmə, varikoz və s</li> <li>• Kənardan sıxılma: törəmələr, iltihab, anevrizma-hematoma</li> </ul>
<b>Səbəbinə görə</b>	<ul style="list-style-type: none"> <li>• Daş</li> <li>• Çapıq daralma</li> <li>• Törəmə</li> <li>• Kəskin iltihab</li> <li>• Əməliyyat/travma</li> <li>• Parazit</li> <li>• Yad cisim</li> <li>• Varikoz və digər</li> </ul>
<b>Xəstəliyin xarakterinə görə</b>	<ul style="list-style-type: none"> <li>• Xoşxassəli: daş, striktur, iltihab, travma, parazit, yad cisim və s</li> <li>• Bədxassəli: xolangiokarsinoma, pankreas, periampulyar, qaraciyər törəmələri və digər perihiliar bədxassəli xəstəliklər</li> </ul>

<b>Yerinə görə</b>	Distal (Oddi sfinkteri, ampula), xoledox, ümumi qaraciyər axacağı, haça, pay axarları, seqment axarları
<b>Dərəcəsinə görə</b>	<ul style="list-style-type: none"> <li>• Tam tıxanma</li> <li>• Hissəvi tıxanma</li> </ul>
<b>Ağırlıq dərəcəsinə görə</b>	<ul style="list-style-type: none"> <li>• Subklinik</li> <li>• Klinik sarılıq</li> <li>• Ağırlaşmış (xolangit, biliar sirroz, hepatorenal sindrom və s)</li> </ul>

### Səbəbləri

- Öd yollarında öd axınına əngəl olan xəstəlikləri təbiətinə görə aşağıdakı qruplara ayırmaq olar: daşlar, çapıq daralmalar, törəmələr, iltihabi xəstəliklər, travma-əməliyyat, damar xəstəlikləri, parazitlər və yad cisimlər (Şəkil 1).
- Daşlar mexaniki sarılığa səbəb olan amillər arasında ilk yeri tutur (70-80%). Öd daşları birincili (öd axarlarında əmələ gələn) və ya ikincili (öd kisəsində əmələ gələn və xoledoxa düşən daşlar) ola bilərlər.
- Daşlardan sonra ən çox rast gəlinən səbəblər çapıq daralmalar və törəmələrdir.



Şəkil 1. Mexaniki sarılığın səbəbləri

### Patogenezi

- Magistral öd yollarında axının əngəllənməsi üç yolla olur: **mənfəzdaxili tutulma, divar xəstəlikləri və kənardan sıxılma**.
- **Mənfəzdaxili səbəblər** axacaqların mənfəzini tutaraq tıxanmaya səbəb olurlar. Bu yolla daralma törədənlərə daşları, qan laxtasını (hemobiliya), parazitləri (askarid, exinokokk qovucuqları və s.) endoskopik alət parçalarını, drenaj və stent qatlanmalarını, hətta qanaxmanı aid etmək olar.
- **Axacaq divarının iltihabı, travmatik, neoplastik və damar xəstəlikləri** adətən mənfəzi daraldaraq xolestaz törədirlər. Xolangit öd yollarının zədələnməsini və iltihabını törədərək xolestaza səbəb ola bilər. Skleroz xolangit öd yollarında iltihabi-fibrotik daralmalara səbəb olur. Öd yollarında qoyulan anastomozların daralması da xolestazla biruzə verir. Əməliyyat vaxtı xoledoxun və ya pay-seqmen axacaqlarının bağlanması (kliplənməsi) tam və hissəvi daralmaya səbəb ola bilər. Portal hipertenziyada xoledox divarındakı venaların genişlənməsi mexaniki sarılıq törədə bilər (portal hipertenziv biliopatiya).
- Tıxanma öd yollarının **kənardan sıxılması** nəticəsində də meydana gələ bilər. Pankreas başı şişləri, periampulyar şişlər, qaraciyər qapısında limfomalar, invaziyalar, damar anomaliyaları, pankreas sistləri, xronik pankreatit, hepatosellular karsinoma öd yollarının sıxılmasına səbəb ola bilərlər.

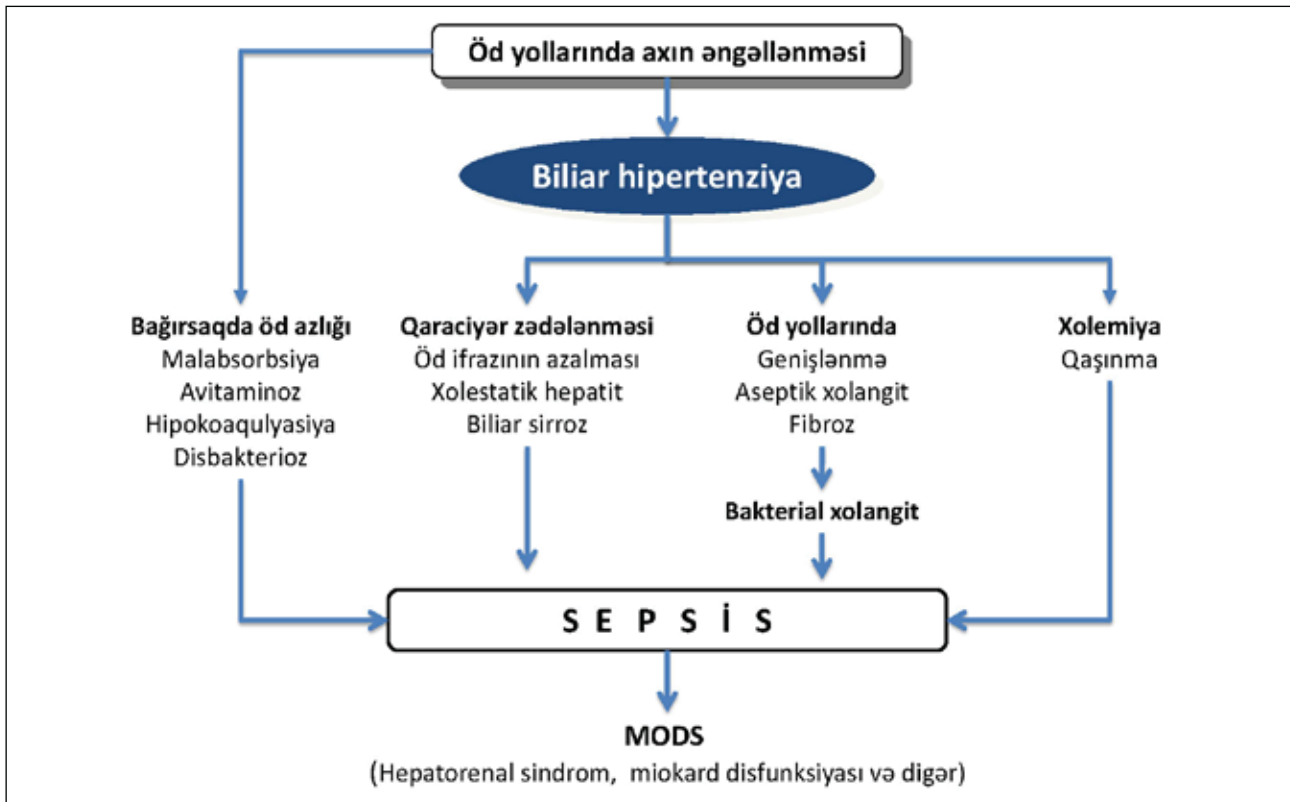
### Gedişi və ağırlaşmaları

- Mexaniki sarılıq səbəbindən asılı olaraq kəskin, yarımkəskin, xroniki və təkrarlayan formalarda gedə bilər.
- **Kəskin mexaniki sarılıq** öd yollarının birdən-birə tıxanması nəticəsində, adətən daşlar, kəskin iltihab və liqasiya ilə əlaqədar meydana gəlir. Axarın kəskin tıxanmasından sonra meydana gələn durğunluq-öd hipertenziyası, xolemiya və bağırsaqlarda öd azlığı nəticəsində öd yollarında, qaraciyərdə və orqanizmdə dəyişikliklər baş verir (Şəkil 2).
- Öd hipertenziyası biliar sistemdə genişlənmə, aseptik divar iltihabı (divar ödem) fibrozlaşma kimi mərhələli dəyişikliklər törədir.
- Genişlənmə ilk saatlardan başlayır və 24-48 saat sonra müyinələrlə görünə bilər. Bilirubin adətən daş mənşəli tıxanmalarda 10-15 dəfə, öd yollarının diametri isə 2-3 dəfə arta bilər. İlk günlərdə artma sürətlə (bilirubin gündə 2-5 mg), bir həftədən sonra isə yavaş artmağa başlayır.
- Təxminən 7-10 gündən sonra stabilizasiya mərhələsi başlayır, öd axacaqları divarında ödem (hipertenziyanın törətdiyi aseptik iltihaba və venoz durğunluğa bağlı) meydana gəlir.
- Təxminən 3 həftədən sonra öd yolları divarında fibroz toxumanın inkişafı və sərtləşməsi baş verir.
- Qaraciyərdə baş verən dəyişikliklər özünü erkən dövrdə kəskin xolestatik hepatit, gec mərhələlərdə (bir neçə ay sonra) isə fibroz və sirroz şəkilində göstərir.

- Kəskin tıxanmanın orqanizmdə törətdiyi dəyişikliklərə və ağırlaşmalara ekstrasellular mayenin azalmasını, miokard disfunksiyasını, leykositar disfunksiyanı, böyrək yetməzliyini (hepatorenal sindrom), SIRS-i, koagulopatiyanı, malabsorbsiyanı və s aid etmək olar.
- **Yavaş inkişaf edən yarımkəskin** mexaniki sarılıqlar adətən çapıq daralmalar və törəmələr üçün xarakterikdir. Başlanğıc subklinik mərhələdən sonra (adətən bir neçə gün və ya həftə çəkə bilər), klinik manifestasiya mərhələsi (sarılıq, qaşınma və sidinin tündləşməsi) baş verir. Xəstəlik irəlilədikcə öd yollarında, qaraciyərdə və orqanizmdə ağırlaşmalar meydana gəlir (kəskin gedişdəki kimi), xüsusən xolestatik hepatit və malabsorbsiya ön plana çıxır.
- **Xroniki mexaniki sarılıqlar** adətən hissəvi çapıq daralmalarda rast gəlir. Bir neçə ay davam edən mexaniki sarılıqlar biliar sirroz, malabsorbsiya, avitaminoz və osteoparotik dəyişikliklər törədir.
- **Təkrarlayan mexaniki sarılıqlar** ventillərdə, papilla Vater törəmələrində, öd kisəsində düşən daşlarda və çapıq daralmalarda rast gəlinir. Bu gediş özünü təkrarlayan kəskin mexaniki sarılıq şəkilində biruzə verir.

### Ağırlaşmaları

- Xolangit
- Sepsis
- Böyrək yetməzliyi
- Xolestatik hepatit
- Biliar sirroz



Şəkil 2. Mexaniki sarılığın gedişi və ağırlaşmaları

- Koaqulopatiya
- Malabsorbsiya
- İmmunosupressiya
- Digər

### Klinikası

- Mexaniki sarılıq subklinik, klinik və ağırlaşma əlamətləri ilə ortaya çıxa bilər.
- Subklinik forma az hallarda təsadüf edilir, adətən mexaniki sarılığın erkən mərhələsində və hissəvi tıxanmalarda rast gəlinir.
- Klinik sarılıq əlaməti ən sabit əlamətlərdəndir, bununla yanaşı ağrı, qaşınma, sidiyin tündləşməsi, nəcisin ağarması əlamətləri də ola bilər.
- Yüksək hərarət, sidik ifrazının azalması, halsızlıq, diareya və s. ağırlaşma əlamətləridir.

### Diagnostikası

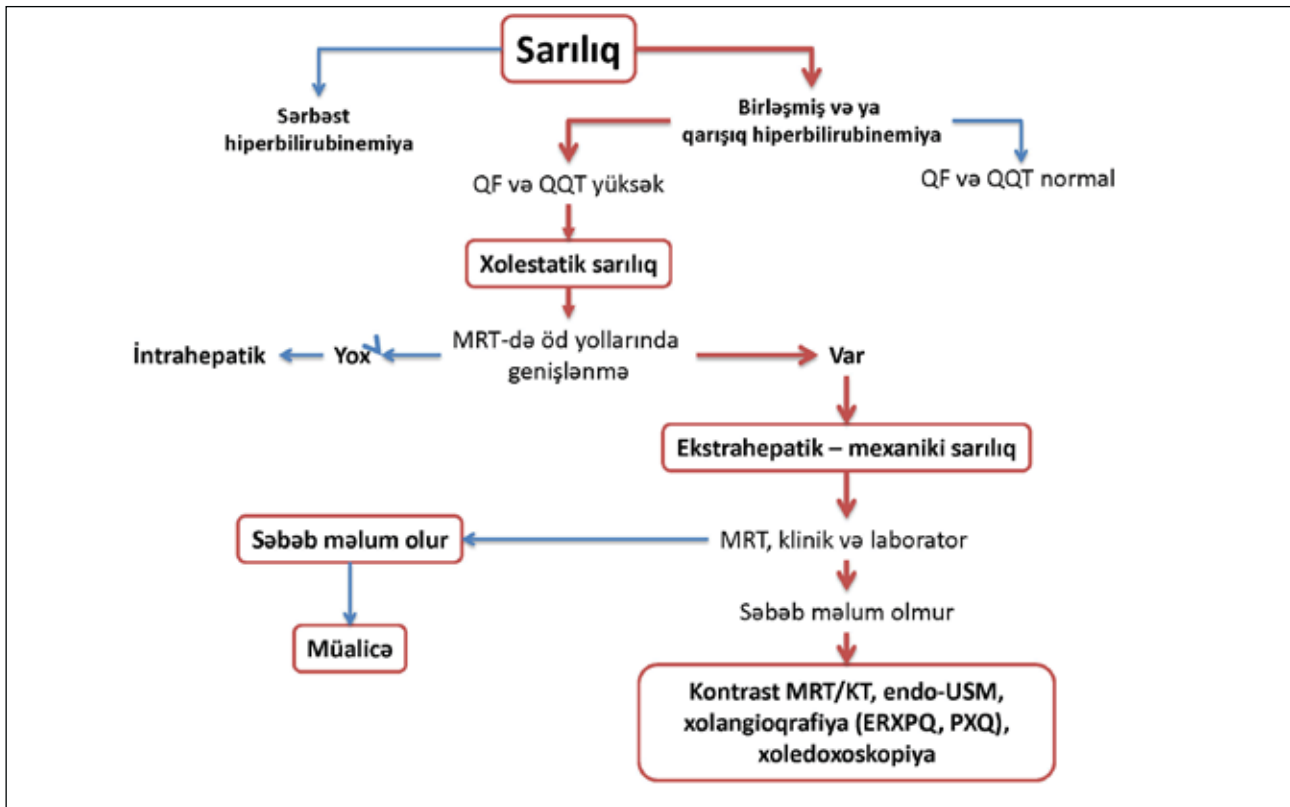
#### Şübhə

- Sarılıq əlaməti ekstrahepatik xolestaza ən çox şübhə yaradan əlamətdir.
- Klinik və ya laborator xolestaz (qaşınma, sarılıq, QF və QQT artması)
- USM-də öd yollarında genişlənmə
- Öd yolları, qaraciyər və mədəaltı vəzi xəstəlikləri

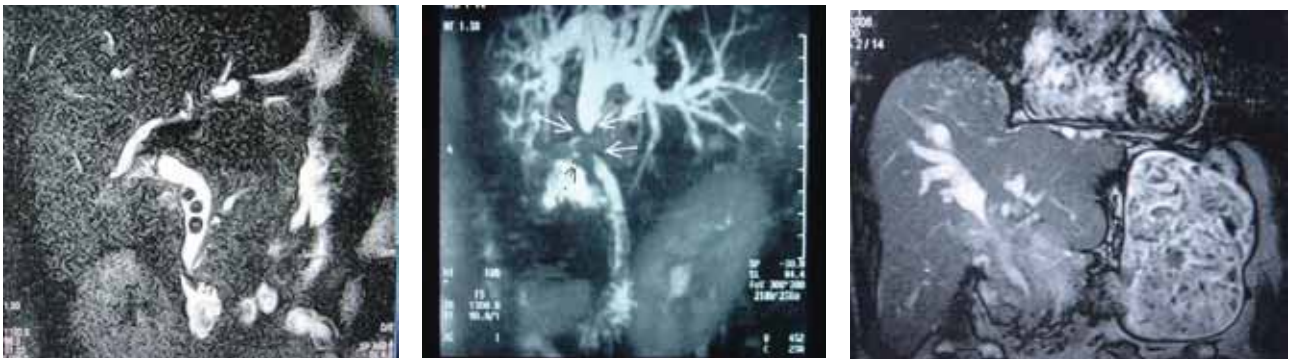### Dəqiqləşdirmə

- Mexaniki sarılığı dəqiqləşdirmək üçün iki kriteriya olmalıdır:
  - » xolestaz (xolestatik sarılıq)
  - » öd yollarında genişlənmə
- Xolestatik sarılıq klinik və laborator müayinələrlə dəqiqləşdirilir: bilirubin, QF və QQT artması.
- Öd yollarında genişlənməni dəqiqləşdirmək üçün xolangioqrafiya edilir və MRT ilk seçimdir. (Şəkil 3)
- Qeyd etmək lazımdır ki, dilatasiya təkbəşinə mexaniki sarılığı təsdiq və ya inkar edə bilmir. Çox nadir də olsa mexaniki sarılıq olmasına baxmayaraq öd yollarında genişlənmə olmaya bilər, lakin xolestatik enzimlər yüksək olur (tıxanmadan sonrakı ilk saatlarda, hissəvi tıxanmalarda, fistullarda, fibrotik öd yolları və sirrozu olanlarda öd yolları genişlənməyə bilər). Belə hallarda mexaniki sarılıq diaqnozu laborator xolestazın olmasına və xolangioqrafiyalarda maneənin görünməsinə görə qoyulur. Bəzi hallarda isə, xüsusən də anadangəlmə xoledox sistlərində və idiopatik xoledox dilatasiyasında genişlənmə ola bilər, lakin, enzimlərdə və bilirubində artma olmur.





Şəkil 3. Mexaniki sarılıqda diaqnostika



Şəkil 4. MRT-də çapıq daralma, daşlar, törəmələr

### Səbəbin təyini

- İlk növbədə daş, törəmə və daralmalar axtarılır, parazitlər, yad cisimlər, iltihab və s. unudulmamalıdır.
- Anamnez, keçirdiyi müdaxilələr, xəstəliklər və klinik gediş köməkçi ola bilər, lakin həlledici müayinə görüntüləmə müayinələridir.
- MRT əksər hallarda mexaniki sarılığın səbəbini təyin etməyə imkan verir (Şəkil 4). MRT-nin dəqiqləşdirmədiyi hallarda endoskopik ultrasəs müayinəsi (endo-USM) və kontrastlı xolangioqrafiyalar (endoskopik retroqrad xolangioqrafiya (ERXPQ), perkutan xolangioqrafiya - PXQ və digər), hətta xoledoxoskopiya və intraduktal-USM gərəkə bilər.

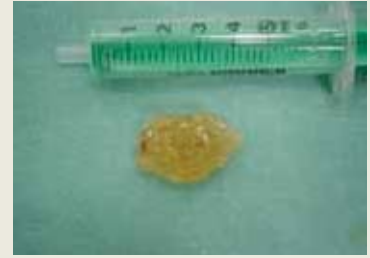## Müalicə

- Mexaniki sarılıqda müalicə tədbirləri təcili qaydada həyata keçirilir və aşağıdakı prinsiplər üzərində qurulur:
  - » Səbəbin aradan qaldırılması
  - » Öd yollarının dekompressiyası
  - » Ağırlaşmaların profilaktikası və müalicəsi
- **Səbəbi aradan qaldırmaq** radikal müalicədir və ilk seçimdir. Bunun üçün səbəbə uyğun müalicə üsulu seçilir (məsələn daşları, parazitləri, yad cisimləri çıxarma, törəmələri eksiziya və s.). Bu barədə uyğun bölümlərdə məlumat verilmişdir.
- **Dekompressiya** səbəb aradan qaldırmaq mümkün olmadıqda və ya gecikirsə tətbiq edilir. Bu məqsədlə perkutan, endoskopik drenajlar, stend və ya yan-yol əməliyyatları tətbiq edilə bilər.
- **Ağırlaşmaların profilaktika və müalicə tədbirləri** əməliyyatətrafı dövrdə aparılır və aşağıdakıları əhatə edir:
  - » İnfuziya – 3-4 L/gün: ekstrasellular maye defisitini aradan qaldırmaq və böyrək yetməzliyinin profilaktikası üçün
  - » Antibiotik – bakterial xolangitin profilaktikası üçün
  - » Öd turşuları – ursodezoksixol turşusu: malabsorbsiyanın, sepsisin və hepatorenal yetməzliyin profilaktikası üçün.
  - » Vitamin K – koagulopatiyanın düzəldilməsi və müdaxilələrdə qanaxmanın profilaktikası üçün
  - » Digər müalicələr - ağırlaşmalara uyğun (osteoparozda Ca və vitamin D, qaşınmanın müalicəsi üçün xolesteramin, plazmoferez və s., avitaminozların müalicəsi, malabsorbsiyada qidalandırma və s)

# ÖD DAŞI XƏSTƏLİYİ

## Tərif

- Öd daşı ödün maye konsistensiyasının bərk hala keçməsi nəticəsində daşların əmələ gəlməsidir.
- Daşlaşmaya ödün tərkibindəki iki əsas üzvi maddə – xolesterin və bilirubin məruz qalır, minerallar, xüsusən kalsium bu prosesdə iştirak edə bilər.
- Öd daşlarının əksəriyyətini (90%) xolesterin daşları təşkil edir.



## Diagnostik meyarları

- Görüntüləmədə (USM, MRT) daşın görünməsi

## Rastgəlməsi

- Öd daşı xəstəliyi əhali arasında ən çox rast gəlinən (20%) və qarın boşluğunda ən çox əməliyyata səbəb olan xəstəlikdir.
- Yaş artdıqca və qadınlarda daha çox rast gəlinir.

## Təsnifatı

<b>Tərkibinə görə</b>	Xolesterin, piqment
<b>Səbəbinə görə</b>	Genetik, qazanılmış
<b>Gedişinə görə</b>	Ağırlaşmasız (asimptomatik) Ağırlaşmalı (simptomatik) <ul style="list-style-type: none"><li>• öd sancısı (xroniki xolesistit)</li><li>• kəskin xolesistit</li><li>• kəskin pankreatit</li><li>• xoledoxolitaz (mexaniki sarılıq və xolangit)</li><li>• fistul</li><li>• bağırsaq keçməzliyi</li><li>• öd kisəsi xərçəngi</li><li>• digər</li></ul>

## Etiologiyası və patogenezi

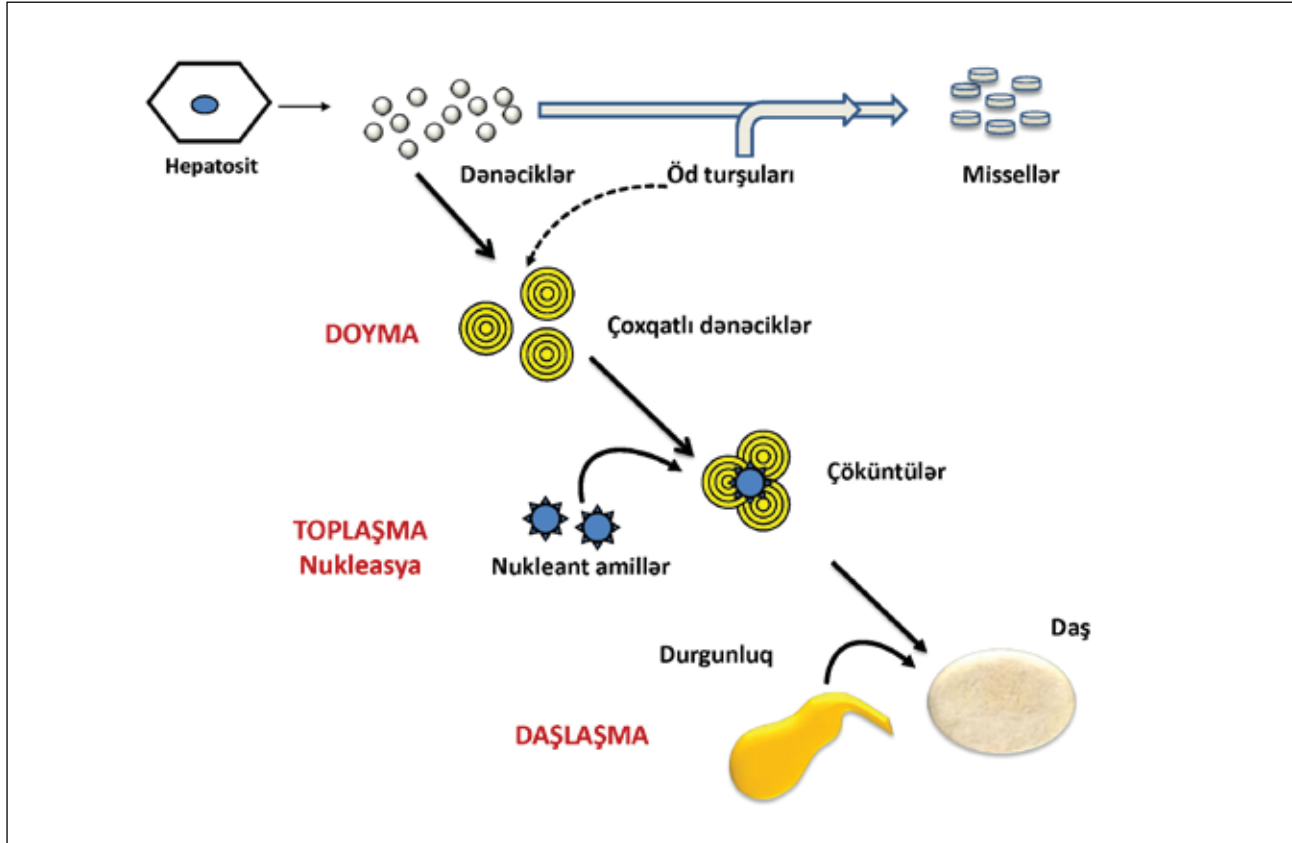
- Xolesterin və bilirubin daşları əmələ gəlmə mexanizminə görə bir-birindən fərqlənir.
- **Xolesterin daşların əmələ gəlməsində** bir-biri ilə sıx əlaqəli üç önəmli mexanizm rol oynayır (Şəkil 1):

- » **ödü xolesterinlə doyması** – öddə xolesterinin lesitin və öd turşularından çox olması
- » **topalaşma** – sərbəst qalan xolesterin dənəciklərinin nüvələşdiricilər ətrafında (Ca<sup>+</sup>, zülal, bakteriya, iltihabi faktorlar, dərmanlar və s.) çökməsi.
- » **durğunluq** – çöküntülərin daşlaşması.
- Bunların birlikdə olduğu hallarda daş əmələ gələ bilər, hər hansı bir mexanizmin təkbaşına daş əmələgətirmə ehtimalı isə çox azdır.
- Normal halda xolesterin qaraciyərdən lesitinlə birlikdə dənəcik şəklində ifraz olunur. Öd turşularının təsiri ilə bu kürəşəkili dənəciklər həll olunaraq missellərə – öd turşuları ilə örtülmüş tabletsəkilli kristallara çevrilirlər. Öd turşularının hidrofiliyi sayəsində **xolesterin-lesitin-öd turşusu «tabletləri»** çöküntü vermədən öddə qala bilər və bağırsağa tökülür.
- Həlledici amillərin – lesitin və öd turşularının xolesterinə nisbətdə azalması xolesterin dənəciklərinin missellərə çevrilməsini azaldır. Nəticədə hidrofob dənəciklər bir-biri ilə birləşmə fürsəti tapır və çoxqatlı böyük dənəciklərə çevrilirlər. **Doymaya**, yəni xolesterinin öddə artmasına üç proses səbəb ola bilər: öd turşularının və/və ya lesitin azalması, xolesterinin artması.
- Litogenezdə ikinci önəmli mərhələ **topalaşma – nüvələşmədir** (nukleasiya). Bu mərhələdə nüvələşdirici amil mərkəzi özək kimi çoxqatlı xolesterin dənəciklərini ətrafına toplayaraq möhkəmləndirir və çöküntülər əmələ gətirir. Musin, immunoqlobulinlər qlukoproteinlər, bakteriyalar, Ca<sup>+</sup> ionları nüvələşdirici amil ola bilər. Normada öddə nüvələşdirməyə əngəl olan amillər kimi apolipoproteinlər ehtimal edilir.
- Öd yollarında **durğunluq** çöküntüləri daşa çevirən önəmli amil hesab edilir. Öd kisəsi iki nöqtəyi nəzərdən buna meyillik yaradır. Birincisi, ödü 5-10 dəfə qatılaşması, ikincisi isə nisbi durğunluq. Məhz bu səbəblərə görə də öd daşlarının 98%-i öd kisəsində əmələ gəlir. Öd kisəsi motorikasını pozan neyronal və humoral amillərin öd daşı törətdiyi məlumdur: vaqotomiya, somatostatinoma, oktreoid müalicəsi, aclıq, parenteral qidalanma, hamiləlik və s.
- Xolesterin daşlarının üçün ən çox rast gəlinən səbəblərinə (risk faktorlarına) aşağıdakıları aid etmək olar (Cədvəl 1):

### *Cədvəl 1. Öd daşının risk faktorları*

- |                                     |                                       |
|-------------------------------------|---------------------------------------|
| • yaşlaşma                          | • genetik amillər                     |
| • qadın cinsi                       | • dislipoproteinemiyalar              |
| • köklük                            | • iltihab                             |
| • hamiləlik                         | • diskineziya                         |
| • estrogen və progesteron müalicəsi | • əməliyyatlar, müsariqəli kisə və s. |

- **Piqment daşlarının əmələ gəlməsində** əsas mexanizm öddə sərbəst bilirubinun artmasıdır. Qaraciyərə yükün artması (hemoliz – hemolitik anemiyalar), qlükronizasiyanın azalması (sirroz) və öd yollarında dekonyuqasiya (bakteriya, iltihab, darlıq) sərbəst bilirubinun öddə artmasına səbəb olur.



Şəkil 1. Xolesterin daşlarının əmələ gəlmə mexanizmləri.

### Gedişi və ağırlaşmaları

- Öd daşları iki formada gedə bilər: ağırlaşmasız (asimptomatik) və ağırlaşmalı (simptomatik).
- Öd daşları əksər hallarda (50-80%) simptomsuz gedir və ağırlaşma törətmir, lakin ildə təxminən 2-3% tezlikdə və xəstələrin 20-50%-ində ağırlaşmalar törədərək simptomatik şəkilə keçə bilər.
- Daşlar üç prosesə – obturasiya, eroziya-nekroz və ya neoplaziyaya səbəb olduqda klinik əlamətlərlə ortaya çıxır.
- Obturasiya öd daşının ən çox (98%) törətdiyi ağırlaşmadır və ən çox da öd sancısı şəklində ortaya çıxır, xəstələrin əksəriyyətində (70%, 60%/il) tezlikdə təkrarlana bilər, 10% hallarda (0,1% /il) digər ağırlaşmaların ortaya çıxmasına səbəb olur.
- Eroziya və nekrozu adətən böyük (>2sm) daşlar törədir və kəskin xolesistit, öd fistulları (kisə-xoledox, kisə-bağırsağ, kisə dəri və s.) şəklində ortaya çıxır.
- Öd daşı çox az hallarda (0,01%) xərçəngə səbəb olur, böyük (>2sm) daşlarda və kirəcləmiş öd kisələrində xərçəng ehtimalı yüksəkdir.

### Ağırlaşmaları

- öd sancısı (xroniki xolesistit)
- kəskin xolesistit
- kəskin pankreatit
- xoledoxolitaz (mexaniki sarılıq və xolangit)
- fistul
- bağırsağ keçməzliyi
- öd kisəsi xərçəngi
- Digər

### Klinikası

- Öd daşı üç şəkildə biruzə verə bilər:
  - » Asimptomatik (50-80%), təsadüfi müayinələrdə daş tapılır
  - » Ağırlaşmalar (öd sancısı, xolesistit, xoledoxolitiaz, pankreatit və s)
  - » Atipik əlamətlər (postprandial öd ağrıları, yağlı qidalara tolere etməmə, xolesisto-kardial sindrom və s) nadirdir və adətən başqa xəstəliklərlə birlikdə olur.

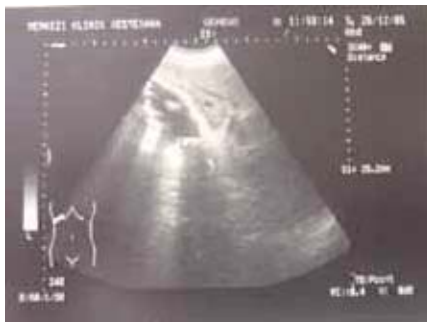### Diagnostikası

#### Şübhə

- Asimptomatik öd daşı qeyd edildiyi kimi təsadüfi müayinələrdə (USM, KT, MRT) tapılır, bəzi hallarda isə autopsiyalarda, başqa xəstəliklərə görə laparotomiyalarda rast gəlinir.
- Epiqastral kəskin ağrıları, öd sancıları, sarılıq, kəskin xolesistit, xolangit, mexaniki sarılıq və pankreatit əlamətləri olan xəstələrdə ilk növbədə öd daşından şübhələnmək lazımdır.

### Dəqiqləşdirmə

- Öd daşını dəqiqləşdirmək üçün ilk seçim USM-dir.
- USM-in nəticəsi şübhəli olarsa və ya xoledox daşına şübhə olarsa MRT lazımdır (Şəkil 2).
- MRT-də daş görünmürsə öd daşını inkar etmək olar.
- KT yalnız tərkibində Ca<sup>+</sup> duzları olan daşları göstərə bilər ki, bu da 15-20% hallarda rast gəlinir.



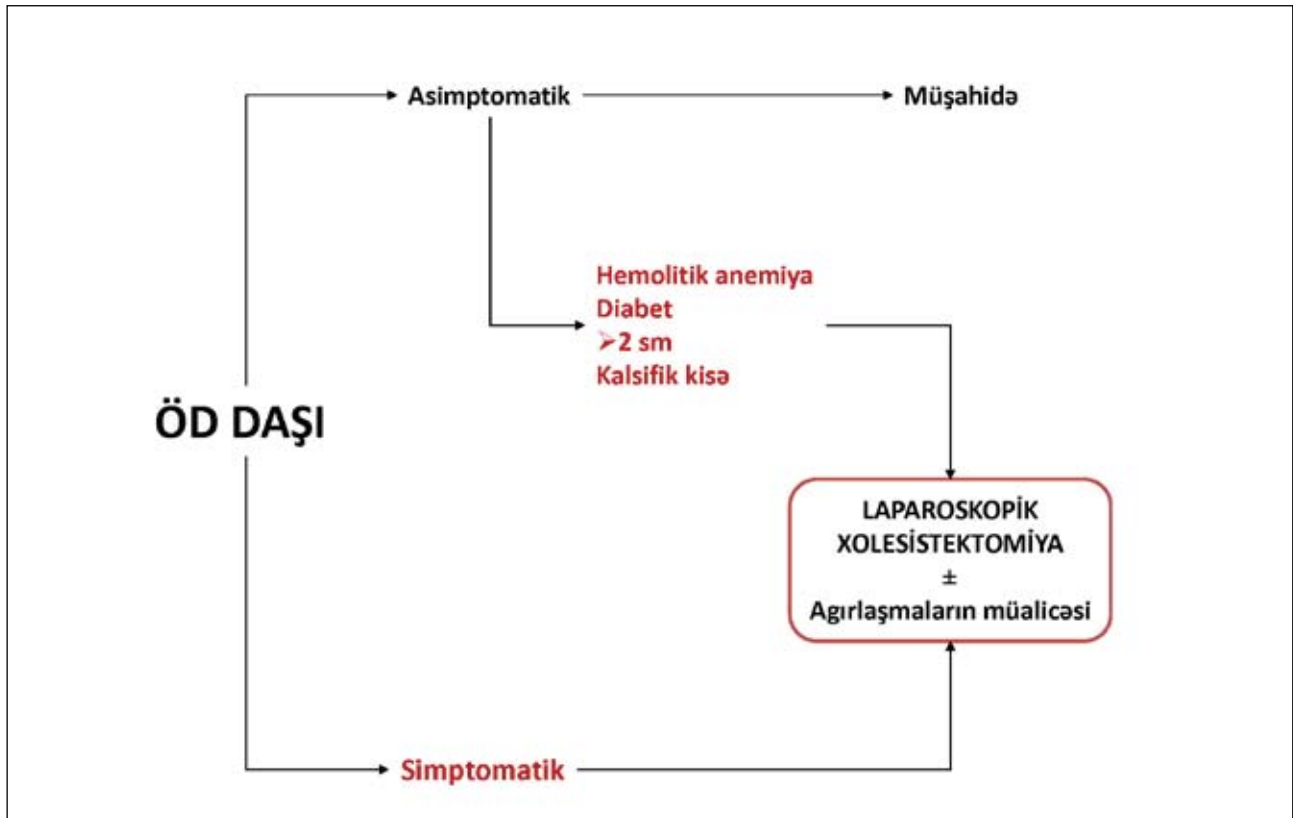
Şəkil 2. USM-də öd kisəsi daşı və MRT-də xoledox daşları

### Ağırlaşmanın təyini

- Öd daşı tapılan xəstələrdə əlavə müayinələrlə klinik forma təyin edilir və xoledox mütləq yoxlanılır.

### Müalicəsi

- Öd kisəsinin asimptomatik daşlarında müalicə lazım deyil (bəzi istisnalar var), simptomatik daşlarında isə **laparoskopik xolesistektomiya "qızıl standartdır"** (Şəkil 3)
- Xoledox daşlarını mütləq çıxarmaq lazımdır.
- Öd daşlarını əritmə üsulları özünü doğrultmur.



Şəkil 3. Öd daşı xəstəliyində müalicə taktikası

# ÖD SANCISI XƏSTƏLİYİ (XRONİK DAŞLI XOLESİSTİT)

## Tərif

- Öd sancısı xəstəliyi və ya xronik daşlı xolesistit tutması öd daşının kisə axacağına təkrarlayan və müvəqqəti tıxaması nəticəsində kisədə yaranan morfofunksional dəyişikliklərlə (durğunluq, hipoaktiv kisə, fibroz, iltihab) xarakterizə olunur.
- Avropa ədəbiyyatlarında bu xəstəlik öd sancısı da adlanır.

## Diagnostik meyarlar

- Sağ qabırğaaltı və ya epigastrik nahiyədə 6 saatdan az davam edən ağrı
- Öd kisəsində daş
- Klinik, laborator və görüntüləmə ilə iltihabi, xolestatik və zədələnmə əlamətlərinin olmaması və 12-24 saatlıq izləmədə də ortaya çıxmaması.

## Rastgəlməsi

- Öd sancısı öd daşının ən çox rast gəlinən ağırlaşmasıdır və öd daşı olanlarda təxminən 30% hallarda rast gəlinir.

## Etiologiya və patogenezi

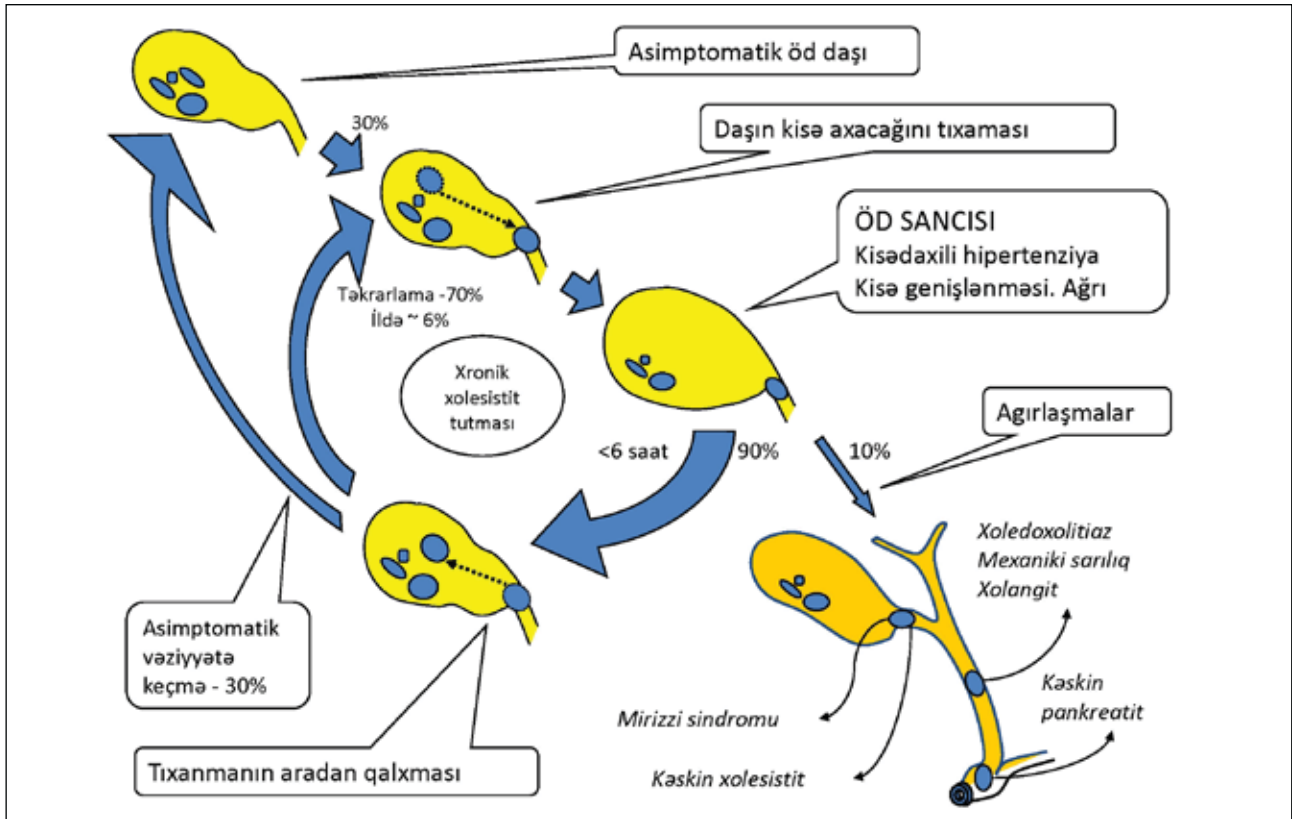
- Xroniki daşlı xolesistit tutmasında aparıcı patogenetik mexanizm kisə axacağına daşla müvəqqəti tıxanmasıdır.
- Tıxanma kisə bloku və kisədaxili hipertenziya törədərək ağrıya səbəb olur.
- Klinik və laborator olaraq ciddi zədələnmə və iltihab görünür, lakin histoloji müayinələrdə iltihab, fibroz, ödem əlamətləri görünür.
- Bunu nəzərə alaraq bəzi müəlliflər haqlı olaraq bunu xroniki daşlı xolesistit adlandırırlar.

## Gedişi və ağırlaşmaları

- Tıxanma əksər hallarda (90%) spontan və ya spazmolitik və ağrıkəsicilərlə 6-24 saat ərzində keçib gedir (Şəkil 1).
- Ağrı tutmaları 6%/il tezlikdə və xəstələrin 70%-ində təkrarlayır.
- Təkrarlanan tutmalar öd kisəsi fibrozuna, durğun kisəyə, Oddi fibrozuna, xronik pankreatitə gətirib çıxarır.
- Xroniki daşlı xolesistit 10% halda və 1%/il tezlikdə ağırlaşmalara səbəb ola bilər
  - » kəskin xolesistit
  - » kəskin pankreatit
  - » xronik pankreatit



- » xoledoxolitaz
- » xolangit
- » Oddi fibrozu
- » Digər



Şəkil 1. Öd sancısı xəstəliyinin gedişi və ağırlaşmaları

### Klinikası

- Ağrı əsas klinik əlamətidir və klassik olaraq öd sancısı şəkilində ortaya çıxır:
  - » sağ qabırğaaltı və ya epiqastral nahiyədə olur
  - » sağ çiyinə, boyuna, yayıla bilər
  - » təxminən 50% halda yeməkdən 0,5-1 saat sonra kəskin və sancışəkilli başlayır, 0,5-1 saat ərzində artır, 1-6 saat davam edir, sonra azalır, ən gec 24 saat sonra tam keçir
  - » ürəkbulanma, qusma ilə müşayiət oluna bilər.
- Obyektiv müayinədə öd kisəsi proyeksiyası ağırlı ola bilər və bu 24 saata qədər görünə bilər. Bir çox hallarda obyektiv müayinədə heç nə tapılmaz.

### Diaqnostikası

#### Şübhə

- Epiqastral və ya sağ qabırğalatında sancışəkilli ağrıları olan xəstələrdə öd sancısından şübhələnmək lazımdır.

### *Dəqiqləşdirmə*

- Diaqnozu dəqiqləşdirmək üçün klinik, laborator və USM aparılır.
- Xroniki daşlı xolesistit tutması (öd sancısı xəstəliyi) üçün diaqnostik kriteriyalar:
  - » Sağ qabırğaaltı və ya epiqastrik nahiyədə 6 saatdan çox davam etməyən ağrı
  - » Öd kisəsində daş
  - » Klinik, laborator və görüntüləmə ilə iltihabi, xolestatik və zədələnmə əlamətlərinin olmaması və 12-24 saatlıq izləmədə də ortaya çıxmaması.

### *Differensiasiya*

- Öd sancısı xəstəliyini aşağıdakı xəstəliklərlə differensiasiya etmək lazım gəlir.
  - » Kəskin daşlı xolesistit adətən öd sancısı ilə başlayır və ağrı 6 saatdan çox davam edir, klinik, laborator və USM-də iltihab əlamətləri ortaya çıxır: hərəkətin artması, palpator gərginlik, leykositoz, CRP artması, USM-də kisənin böyüməsi, divar qalınlaşması, ətrafında maye və s.
  - » Kəskin xolangit üçün xarakterik klinik triada ilə yanaşı (ağrı, sarılıq, üşütmə-yüksək hərəkət) laborator olaraq xolestaz və iltihab, görüntüləmədə öd yollarında patologiya tapılır.
  - » Kəskin pankreatitdə şiddətli və davam edən ağrılar (ən azı 3 gün), ümumi vəziyyətin progressiv pisləşməsi, amilzanının artması, USM-də pankreatit əlamətləri görünür.
  - » Kəskin gastritlərdə sancışəkilli ağrılar ola bilər, lakin qusma, ürəkbulanma, qıçqırma, xüsusən qida qəbulundan sonra şiddətlənən ağrı, anamnezdə zədələyici qidalar xarakterikdir.
  - » Kəskin hepatitlərdə adətən ağrılar daimi və küt xarakterli olur, qaraciyər enzimlərində və bilirubində artma, USM-də qaraciyərin böyüməsi və periportal ödem qeyd olunur.
  - » Böyrək daşına bağlı sancılarda ağrının bel nahiyəsində olur, bir neçə dəqiqədən bir tutub-buraxır, USM-də sidik yollarında blok görünür.
  - » Spastik kolit ağrılarını bəzən öd sancısından fərqləndirmək çətin olur, xüsusən öd kisəsində daşı olanlarda bu differensiasiya ciddi çətinliklər törədə bilər. Spastik kolit üçün qısamüddətli olma və defekasiyadan sonra aradan qalxma xarakterikdir. Belə xəstələr əksər hallarda daşa görə əməliyyat olunurlar və spastik kolit əməliyyatdan sonra təkrarlamağa bilər.

### *Müalicəsi*

- Öd sancısı xəstəliyinin - xroniki daşlı xolesistitin radikal və «qızıl standart» müalicəsi laparoskopik xolesistektomiyadır.
- Ağır ürək-ağciyər yetməzliyi və yaygın damardaxili laxtalanma sindromu istisna olarsa laparoskopik xolesistektomiyaya mütləq əks göstəriş yoxdur.

# KƏSKİN DAŞLI XOLESİSTİT

## Tərifi

- Kəskin xolesistit öd kisəsinin kəskin iltihabı olub əksər hallarda (90%) öd daşının kisə axacağında pərçimlənməsi nəticəsində, az hallarda isə ümumi ağır xəstəlik və əməliyyatlara bağlı meydana gəlir.

## Diaqnostik əlamətləri

- Altı saatdan çox davam edən öd sancısı
- Yerli iltihab əlamətləri - Merfi simptomu, sağ qabırğaaltı nahiyədə gərginlik və ya ağırlı kütlə
- Ümumi iltihab əlamətləri - temperatur  $> 37,5$ , Leykositoz  $> 12 \times 10^9/l$  və ya qranulositoz və ya CRP  $> 3$  mq/dl. Bilirubin və enzim səviyyələri zəif arta bilər.
- Görüntüləmədə (USM, KT, MRT): kisənin böyüməsi, divarının qalınlaşması ( $> 4$  mm) və ətrafında maye tapılması, Sintiqrafiyada kisə bloku.

## Rastgəlməsi

- Əhali arasında 2-3% hallarda, öd daşı olanlarda isə 10-20% hallarda rast gəlir. Yaş artdıqca öd daşının və kəskin xolesistitin rast gəlmə tezliyi də artır.

## Təsnifatı

<b>Səbəbinə görə</b>	Daşlı, daşsız
<b>Morfologiyasına görə</b>	Kataral, fleqmanoz (empiema), qanqrenoz, hidrops və s
<b>Gedişinə görə</b>	Kəskin faza, sönmə fazası (yarım kəskin) Ağırlaşmamış, ağırlaşmış (hidrops, empiema, perforasiya, peritonit, abses, infiltrat, xoledoxolitiaz, xolangit, Mirizzi sindromu, pankreatit, sepsis, fistul, bağırsağ keçməzliyi və s)
<b>Ağırlıq dərəcəsinə görə</b>	Tokio klassifikasiyası: yüngül, orta, ağır, çox ağır

## Etiologiyası

- Kəskin xolesistit (KX) əksər hallarda (90%) öd daşının kisə axacağına tıxaması nəticəsində baş verir – öd daşı xəstəliyinin ağırlaşmalarından biridir.
- Öd daşının kimdə və nə vaxt kəskin xolesistit törədəcəyini müəyyən etmək çətinidir, lakin təkrari öd sancısı olanlarda kəskinləşmə ehtimalı yüksəkdir.
- Az hallarda (10%) kisə divarında işemiya və nekroz törədən səbəblər (sepsis, ağır travma, tromboz, yanıq, pankreatit, böyük əməliyyatlardan sonra, kimyaterapiya və s.) kəskin daşsız xolesistitə səbəb olurlar.

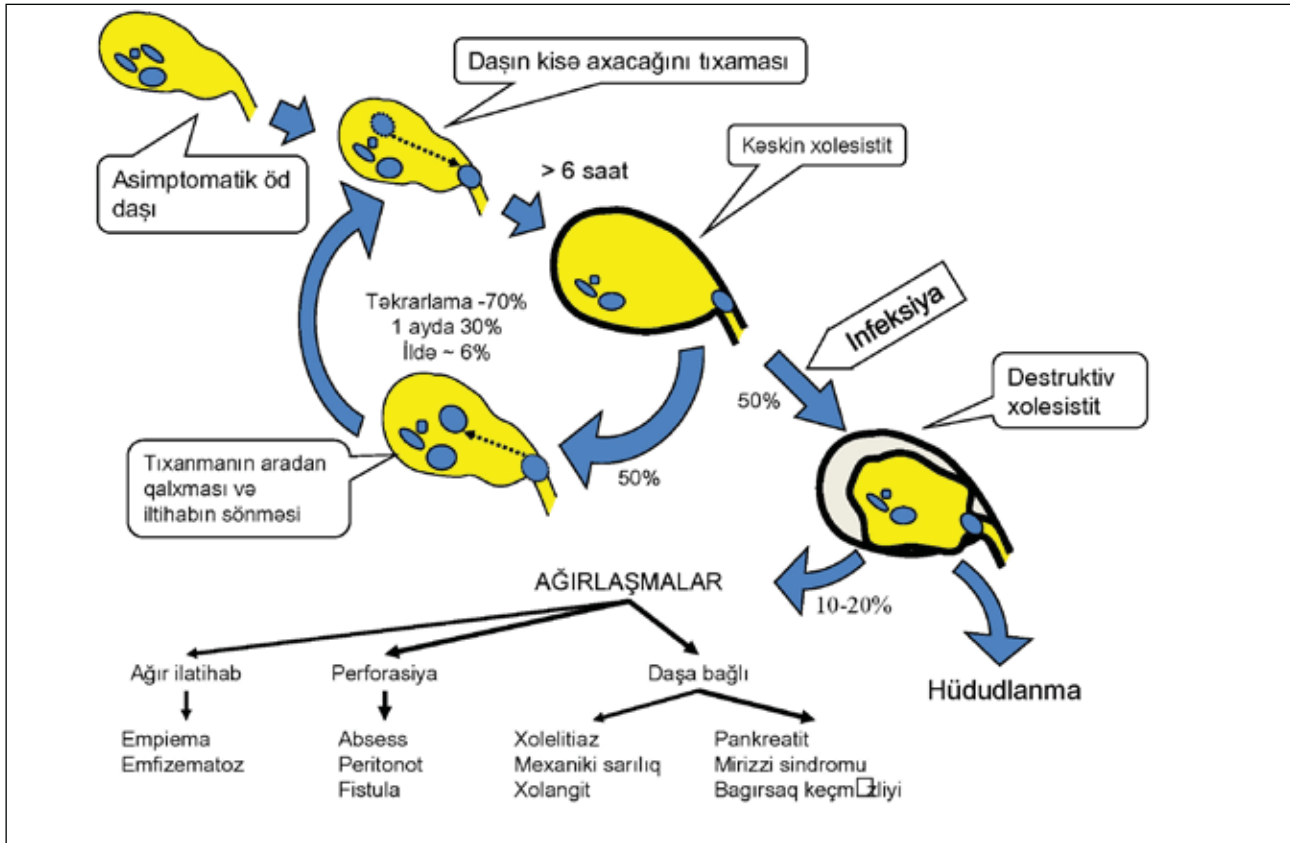
## Patogenezi

- **Öd kisəsi iltihabında əsas başladıcı və aparıcı mexanizm** divar işemiyasıdır və bunu iki mexanizm törədə bilər: kisədaxili hipertenziya və birincili qan dövranı pozulması.
- **İnfeksiya adətən iltihabi prosesə ikincili olaraq qoşulur və prosesi ağırlaşdırır.**
- Hipertenziya adətən öd daşlarının kisə axacağına pərçimlənməsinə bağlı meydana gəlir. Daşlar bir tərəfdən tıxanma, digər tərəfdən isə selikli qişada qıcıqlanma və sekresiya törədərək hipertenziyaya səbəb olurlar.
- Hipertenziya divar işemiyası və nəhayət aseptik iltihab törədir.
- İlk aseptik iltihab selikli qişadan başlayır və 24-48 saata qədər davam edir (ödematoz-kataral xolesistit). Bu mərhələdə tıxanma aradan qalxarsa – dekompressiya baş verir və iltihabi proses spontan olaraq 7-10 gün ərzində sönür.
- Tıxanma davam edərsə, lakin infeksiya qoşulmazsa kisədəki öd piqmentləri sorulur – ağ öd tərkibli *hidrops* adlanan tıxanmış kisə meydana gəlir.
- Tıxanma aradan qalxmazsa və prosesə infeksiya qoşularsa bütün divarları əhatə edən infeksiyon iltihab - *flegmanoz xolesistit* və *qanqrena* başlayır. Bu mərhələdə də tıxanma davam edərsə *empiema* – kisədə qapalı irinli öd toplanır. Bəzi hallarda klostridial infeksiya qoşularaq *emfizematoz xolesistit*ə səbəb olur.
- Kəskin xolesistitdəki infeksiyanın mənbəyi bağırsaqlardır, əksər hallarda *E.coli*, *Klebsiella*, *Enterokokklar* az hallarda *Bakteroidlər* tapılır.
- Kisə divarı işemiyasının ikinci mexanizmi olan mikrosirkulyasiyanın pozulması kəskin daşsız xolesistit üçün xarakterikdir və adətən ağır xəstələrdə (yanıqlar, böyük travma, əməliyyatlar, sepsis, kəskin ürək-damar yetməzliyi və s.) rast gəlir.

## Gedişi və ağırlaşmaları

- Daşlı xolesistit **xəstələrin təxminən yarısında spontan** olaraq 7-10 gün ərzində sönür.
- Təxminən 30-40% hallarda infeksiya qoşularaq destruktiv iltihaba, 10-15% hallarda ağırlaşmalara (perforasiya, infiltrat, absess, fistul, peritonit, emfizematoz xolesistit, empiema, sepsis) səbəb olur.

- Təxminən 30% xəstələrdə bir ay ərzində təkrarlaya bilər.
- Təxminən 10-15% hallarda xoledox patologiyası ilə birlikdə və ya ağırlaşmasına səbəb olur (xoledoxolitiaz, xolangit, Mirizzi sindromu).
- Letallıq müalicə olunmazsa 1-3%, əməliyyat olunarsa <0,5% olur (Şəkil 4).
- Kəskin daşlı xolesistitdən fərqli olaraq kəskin daşsız xolesistit daha çox kişilərdə və kritik xəstələrdə rast gəlinir, ağır gedişli olub spontan sönmür, 75% halda qanqrena inkişaf edir, yüksək letallığa səbəb olur (40%), xəstələrin az hissəsində (25%) klassik əlamətlər görünür.



Şəkil 1. Kəskin daşlı xolesistitin təbii gedişi

### Ağırlaşmaları

- Perforasiya
- İnfiltrat
- Abses
- Fistul (daxili və xarici)
- Peritonit
- Emfizematoz xolesistit
- Empiema
- Sepsis
- Xoledoxolitiaz
- Xolangit
- Mirizzi sindromu
- Digər

## Klinikası

- Kəskin daşlı xolesistit əksər hallarda (75%) öd sancısı ilə başlayır, sancı 6 saatdan çox davam edir və buna iltihab əlamətləri qoşulur (hərərət artması, leykositoz, CRP artması və s.).
- Kəskin daşsız xolesistitdə isə tipik öd sancısı və yerli əlamətlər az (25%) hallarda rast gəlinir, kritik xəstədə adətən səbəbi bilinməyən qızdırma, leykositoz, amilaza artması şəkilində biruzə verir.

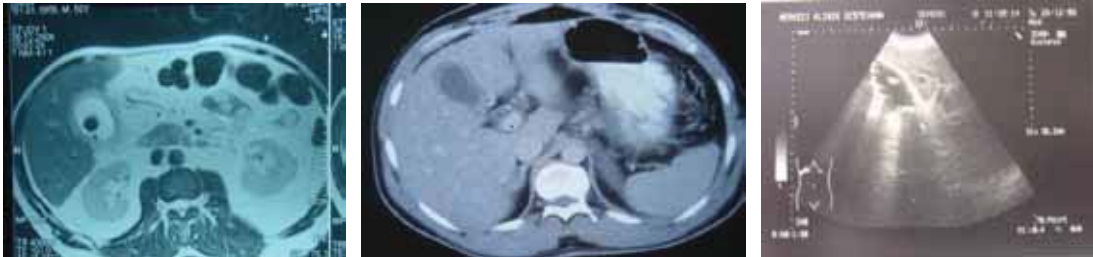
## Diaqnostika

### Şübhə

- **Öd sancısı olan xəstələrdə kəskin xolesistitdən şübhələnmək lazımdır.**
- Kritik xəstələrdə izah olunmayan hərərət, leykositoz və hiperamilazemiya kəskin daşsız xolesistitə yüksək şübhə yaradır.

### Dəqiqləşdirmə

- Kəskin xolesistit diaqnozunu dəqiqləşdirmək üçün klinik müayinələrlə yanaşı iltihabın göstəriciləri yoxlanılır, görüntüləmə müayinələri ilə öd kisəsi qiymətləndirilir (USM ilk seçimdir). Qaraciyər göstəriciləri və digər görüntüləmə müayinələri adətən göstərişə görə ağırlaşmaları müəyyənləşdirmək və ya inkar etmək üçün aparılır.
- Kəskin daşlı xolesistitin patoqnomonik simptomu yoxdur və diaqnozu klinik-laborator-görüntüləmə kriteriyalarına görə qoyulur:
- Altı saatdan çox davam edən öd sancısı
- Yerli iltihab əlamətləri - Merfi simptomu, sağ qabırğaaltı nahiyədə gərginlik və ya **ağrılı kütlə**
- **Ümumi iltihab əlamətləri** - temperatur  $> 37,5$ , Leykositoz  $> 12 \times 10^9/l$  və ya qranulositoz və ya CRP  $> 3$  mq/dl. Bilirubin və enzim səviyyələri zəif arta bilər.
- Görüntüləmədə (USM, KT, MRT): kisənin böyüməsi, divarının qalınlaşması ( $> 4$  mm) və **ətrafında** maye tapılması, sintiqrafiyada kisə bloku (**Şəkil 2**).



**Şəkil 2. Görüntüləmə üsulları**

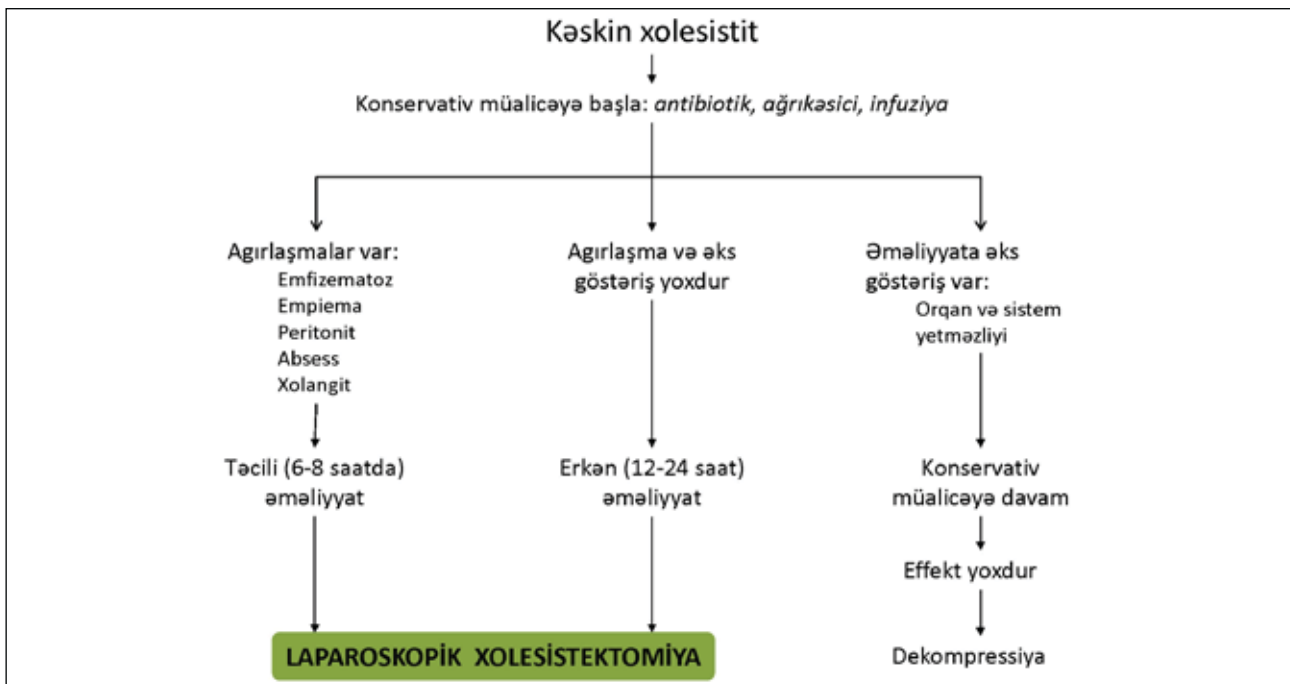- Sintiqrafiyada və funksional USM-də kisə bloku yoxdursa kəskin xolesistit inkar edilir, blokun olması isə təkbaşına kəskin xolesistiti göstərməz.
- Kritik xəstələrdə izah olunmayan hərərət, leykositoz və hiperamilazemiya kəskin daşsız xolesistitə yüksək şübhə yaradır. Dəqiqləşdirmək üçün görüntüləmə ilə (USM, KT, sintiqrafiya) kisədə böyümə, divar qalınlaşması, ətrafında maye və kisə bloku təyin edilməlidir.

### Ağrılıq dərəcəsinin təyini (Tokiyo klassifikasiyası)

I dərəcəli (yüngül dərəcə)	Kəskin xolesistit əlamətləri var, lakin orqan yetməzliyi və yerli ağrılama əlamətləri (peritonit, abses, infiltrat, empiema, emfizematoz) yoxdur.
II dərəcəli (orta dərəcə)	Ağır yerli iltihab əlamətlərindən ən azı biri var və xolesistektomiyada texniki çətinlik törənir: 72 saatdan çox davam edən tutma, leykositoz $>18 \times 10^9/L$ , palpator kütlə
III dərəcəli (ağır dərəcəli)	İltihabi proses təcili əməliyyat tələb edən ağrılama törətmişdir: biliar peritonit, emfizematoz xolesistit, empiema və sepsis, yanaşı xolangit
IV dərəcəli (çox ağır dərəcə)	Kəskin xolesistitlə yanaşı bir və ya bir neçə orqan və ya sistem disfunksiyası var. Dəstək müalicələrinə ehtiyac var.

### Müalicəsi

- Kəskin xolesistitin əsas və radikal müalicəsi erkən (12-24 saat) laparoskopik xolesistektomiyadır (**Şəkil 3**).
- Digər müalicələr (konservativ və dekompressiv) köməkçi vasitə kimi və ya əməliyyata əks göstəriş olduqda istifadə edilə bilər.
- **Əməliyyata əks göstəriş olarsa əvvəlcə konservativ müalicə ilə (infuziya, antibiotik, ağrıkəsici) iltihab söndürülməyə çalışılır.** İltihab sönmürsə dəridən keçən xolesistostoma qoyulur, 1,5-2 ay sonra xəstənin ümumi vəziyyəti düzəlsə əməliyyat edilir, düzəlməzsə dəridən keçən yolla daşlar çıxarılır.



*Şəkil 3. Kəskin xolesistitin müalicəsi*

# XOLEDOXOLİTİAZ

## Tərifi

- Öd axacaqlarında daşın olması xoledoxolitiaz adlanır.
- Daşlar xoledoxda birincili olaraq əmələ gələ bilər və ya öd kisəsindən düşə bilər (ikincili daşlar).

## Diaqnostik meyarlar

- Asimptomatik, subklinik xolestaz və ya ağırlaşma əlamətləri (mexaniki sarılıq, xolangit, pankreatit və s)
- Xolangioqrafiyada daşın tapılması

## Rastgəlməsi

- Xoledox daşları öd daşı xəstəliyi olanlar arasında 8–15% hallarda rast gəlir, əksəriyyəti ikincilidir.

## Etiologiyası və patogenezi

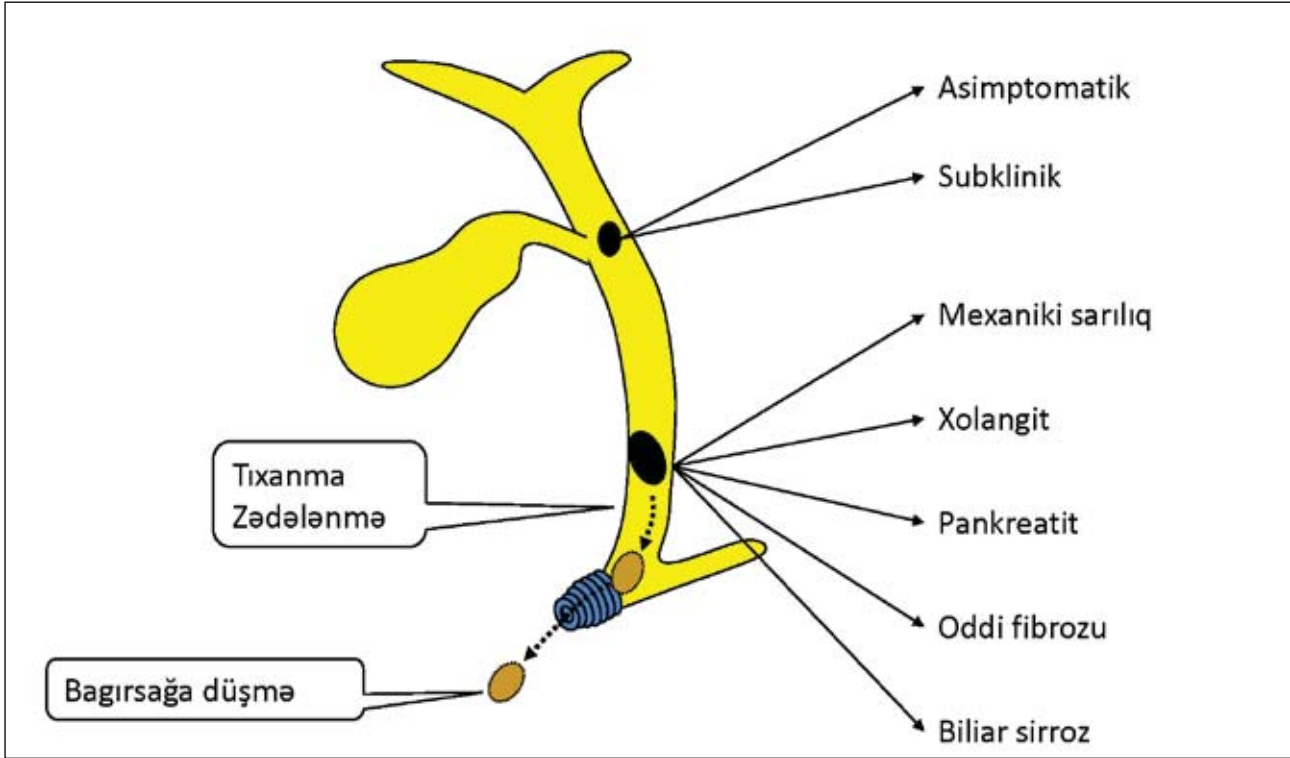
- Xoledox daşları mənşəcə **birincili və ikincili** ola bilərlər.
  - » **Birincili daşlar** xoledoxda xəstəlik fonunda əmələ gəlirlər, bilirubin və ya qarışıq tərkibli olurlar.
  - » Bilirubin daşları xoledoxda durğunluq (daralma, kistlər), iltihab və ya infeksiyanın nəticəsində əmələ gəlir, yumşaq və çoxsaylıdır. İltihab bölgəsində və mikroblarda olan qlükronidaza enzimi bilirubin-qlükronidi parçalayaraq həll olmayan bilirubinə çevirir.
  - » Qarışıq daşlar isə xoledoxda olan spesifik infeksiyalar (*Clonorchis sinensis*, *Opisthorchis viverrini*, *Opisthorchis felinus*, *Ascaris*) nəticəsində əmələ gəlir.
- İkincili daşlar öd kisəsində əmələ gələn və xoledoxa keçən daşlar olub əksəriyyəti xolesterin daşlarıdır.

## Gedişi və ağırlaşmaları

- Xoledox daşlarının gedişini proqnozlaşdırmaq çətindir və daşlar əksər hallarda (80%) ağırlaşmalara səbəb olur.
- Birincili daşlar adətən onu əmələ gətirən səbəbi ağırlaşdırır: tıxanmanı və buna bağlı iltihabı artırır, uzadır və nəhayət biliar sirroza şərait yaradır. Səbəb (daralma, durğunluq, infeksiya) aradan qalxmazsa təkrarlana bilər.
- Xoledoxa düşən ikincili daşların isə aqibəti 3 cür ola bilər (**Şəkil 1**):



- » Daş qısa müddət ərzində bağırsağa düşə bilər
- » Daş xoledoxda qalar, lakin simptom törətməz (asimptomatik daşlar, 20%)
- » Daş tıxanmaya və ya zədələnməyə səbəb olaraq ağırlaşmalar törədir (80%)



*Şəkil 1. Xoledox daşlarının gedişi və ağırlaşmaları*

### **Ağırlaşmaları**

- Tıxanma
  - » Hissəvi tıxanma - adətən subklinik xoledoxolitiaz şəkilində ortaya çıxır (klinik əlamətləri olmur, lakin görüntüləmədə ortaya çıxır)
  - » Müvəqqəti tıxanma - təkrarlayan sarılıq əlamətləri ilə və ya, düşən daş əlamətləri ilə biruzə verir (24 saat ərzində güclü ağrı və enzimlərin yüksəlməsi, ağrı keçdikdən 24-48 saat sonra enzimlərin normallaşması)
  - » Tam tıxanma – klassik mexaniki sarılıq əlamətləri kimi ortaya çıxır
- Xolangit
- Pankreatit
- Oddi fibrozu
- Biliar sirroz

### **Klinikası**

- Asimptomatik daşlar klinik və laborator əlamət vermirlər, təsadüfi müayinədə tapılırlar.
- Subklinik daşlar (hissəvi tıxanma) klinik əlamət vermirlər, laborator müayinələrdə xolestaz göstəricilərində artma görünür (QF, QQT).

- Simptomatik xoledox daşları tıxanma – xolestaz (sarılıq, xolestatik enzimlərdə artıma, xoledox genişlənməsi) əlamətləri ilə, xolangit və ya pankreatit simptomları ilə biruzə verirlər.

## Diagnostika

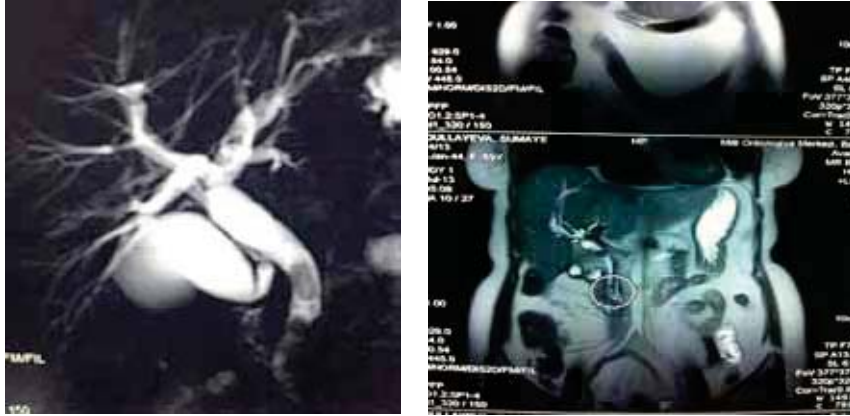
### Şübhə

- Xoledoxolitiazaya yüksək şübhə əlamətləri olan aşağıdakı hallarda xoledoxu daşa görə yoxlamaq lazımdır:

Klinik şübhə	Laborator şübhə	Görüntüləmə şübhəsi
<ul style="list-style-type: none"> <li>• Epiqastral yaygın ağrı</li> <li>• Simptomatik öd daşı</li> <li>• Təkrarlayan sarılıq</li> <li>• Mexaniki sarılıq</li> <li>• Xolangit</li> <li>• Pankreatit</li> <li>• Kəskin xolesistit</li> <li>• Yaşlı (&gt;60) xəstələrdə simptomatik öd daşı</li> <li>• postxolesistektomik sindrom</li> <li>• postprandial öd ağrısı</li> </ul>	<ul style="list-style-type: none"> <li>• Bilirubin artması (&gt;1,5 mg \ dl)</li> <li>• Xolestaz enzimlərində artma</li> <li>• Qaraciyər enzimlərində artma</li> <li>• Amilaza artması</li> </ul>	<ul style="list-style-type: none"> <li>• USM və ya KT-də xoledox genişlənməsi (&gt;7-10 mm)</li> <li>• USM-də öd yollarında exopozitiv kütlə</li> </ul>

### Dəqiqləşdirmə

- Xoledox daşını dəqiqləşdirmək üçün xolangioqrafiya etmək lazımdır (MRT, endoskopik retroqrad xolangio-pankreatoqrafiya - ERXPQ, endoskopik USM, əməliyyatdaxili xolangioqrafiya - ƏDXQ, dəridən-qaraciyərdən keçən, T-drenaj).
- Maqnit-rezonans xolangioqrafiya ilk seçimdir və xoledox daşlarını 99-100% həssaslıqla göstərir (**Şəkil 2**).
- MRXQ mümkün olmayanda endoskopik retroqrad xolangioqrafiya və ya endo-USM edilə bilər.
- Əməliyyat vaxtı xoledox daşını yoxlamaq üçün əməliyyatdaxili xolangioqrafiya və ya əməliyyatdaxili USM edilir. Əməliyyatdan sonrakı xəstələrdə T-drenaj varsa drenajdan xolangioqrafiya edilir.
- USM-in xoledoxolitiazada həssaslığı aşağıdır (50%), KT-nin həssaslığı isə daha azdır (20%).



Şəkil 2. MRT-də xoledox daşları

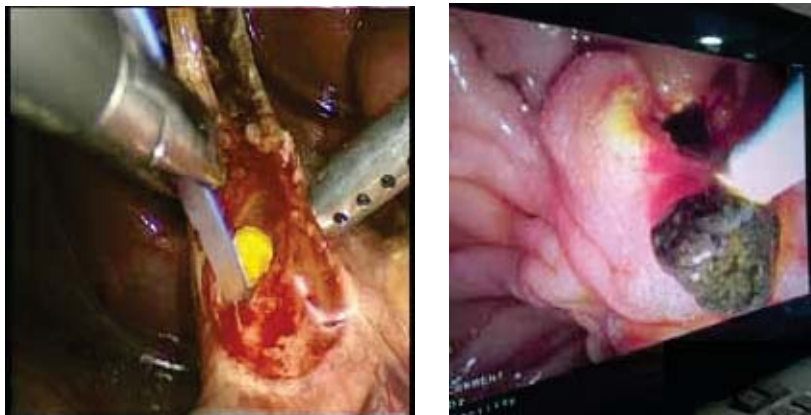
## Müalicəsi

### Prinsip

- Öd kisəsi daşlarından fərqli olaraq həm asimptomatik, həm də simptomatik xoledox daşları müalicə olunmalıdırlar, çünki bunların ağırlaşma törətmə ehtimalı çox yüksəkdir.

### Müalicə üsulları

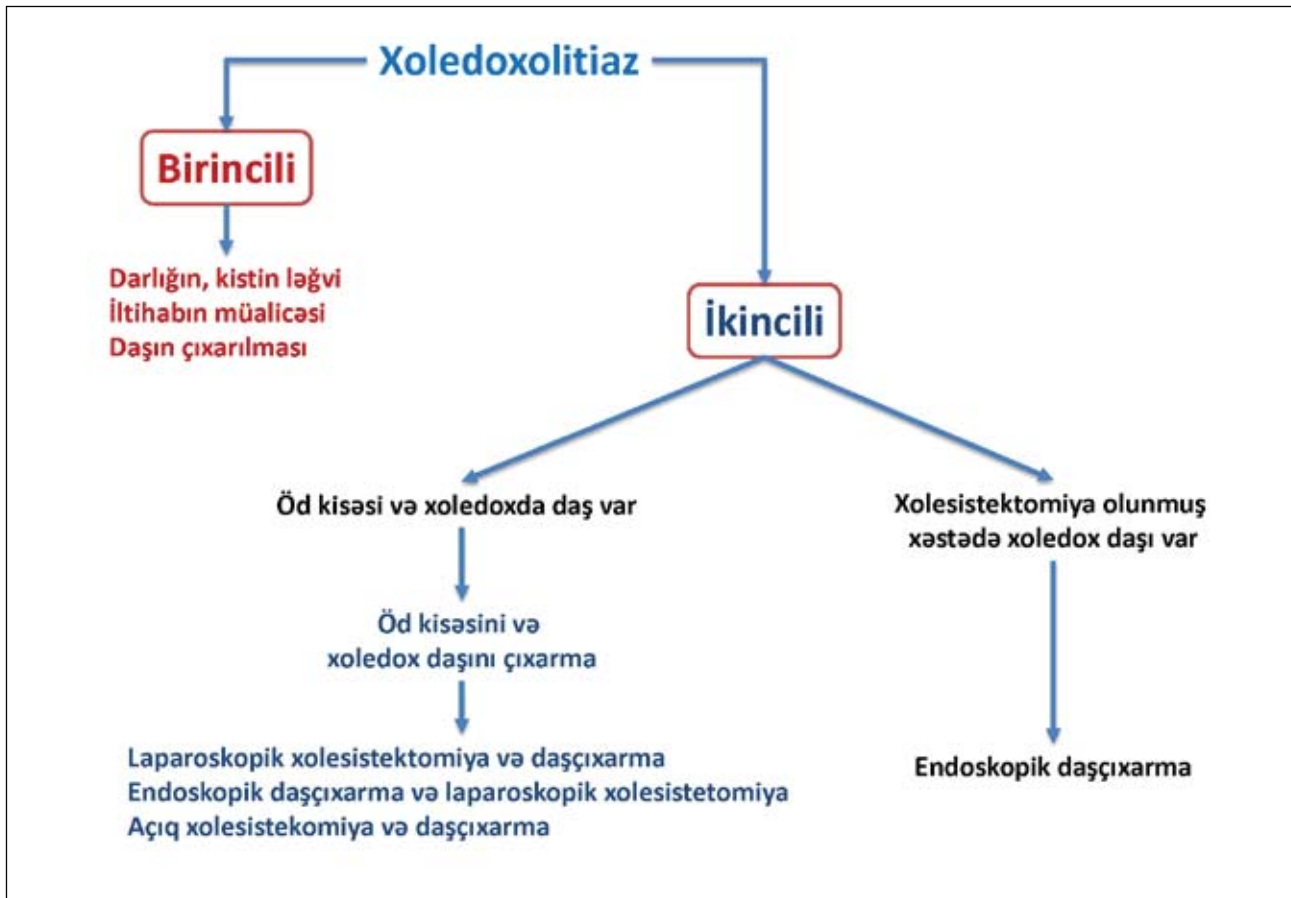
- Xoledox daşlarının müalicə tədbirlərinə **səbəbin aradan qaldırılması, daşın çıxarılması və ağırlaşmaların müalicəsi** aiddir.
- **Səbəbin aradan qaldırılması** xoledox daşlarının təkrarlamasını önləmək üçün vacib tədbirdir:
  - » İkincili daşlarda öd kisəsinin çıxarılması (xolesistektomiya)
  - » birincili daşlarda isə darlığın, kistin və ya iltihabın müalicəsi
- **Xoledox daşının çıxarılması** üçün üsullar:
  - » aşağıdan (sfinkterdən): endoskopik daşçıxarma
  - » ortadan (xoledoxotomiya): laparoskopik və ya açıq xoledoxolitotomiya
  - » yuxarıdan (perkutan): dəridən-qaraciyərdən keçən yolla daşçıxarma (**Şəkil 3**).
- Əritmə çox nadir tətbiq olunan üsuldür.



Şəkil 3. Laparoskopik və endoskopik daşçıxarma

### Müalicə seçimi

- Xoledoxolitiazda müalicə üsulunun seçimində daşın səbəbi önəmli rol oynayır.
- **Birincili** xoledox daşlarının müalicəsində əsas hədəf xoledox patologiyasını aradan qaldırmaqdır. Darlıqlarda rekonstruktiv əməliyyatlar və ya darlığı aradan qaldıran tədbirlər həyata keçirilir. Xoledoxoyeyunostomiya və endoskopik balon dilatasiyası və stend ən çox tövsiyə edilən üsullardır.
- İkincili xoledox daşlarının müalicəsi üçün öd kisəsini və xoledox daşlarını çıxarmaq lazımdır və bunu aşağıdakı biretaplı və ya ikietaqlı yollardan biri ilə yerinə yetirmək olar:
  - » Biretaplı laparoskopik xolesistektomiya və xoledoxolitotomiya
  - » Biretaplı laparoskopik xolesistektomiya və əməliyyatdaxılı endoskopik litotomiya
  - » Biretaplı açıq xolesistektomiya və xoledoxolitotomiya
  - » İkietaqlı üsul: əməliyyatdan əvvəl və ya sonra ERXPQ + laparoskopik xolesistektomiya.
- Bu üsullar arasında biretaplı laparoskopik üsul son illər daha çox tövsiyə olunur.
- Xolesistektomiyadan sonra tapılan daşlarda ilk seçim ERXPQ-dir (**Şəkil 2**).



Şəkil 2. Xoledox daşlarında müalicə

# KƏSKİN BAKTERIAL XOLANGİT

## Tərif

- Öd yollarının iltihabı xolangit və xolangiolit kimi tərif edilir.
- Səbəbinə, yerinə və gedişinə görə xolangitin müxtəlif növləri var:
  - » **Xolangiolit** – kiçik öd yollarının iltihabı xəstəliyi olub adətən hepatitlə birlikdə rast gəlir (viruslar, autoimmun proseslər, sarkoidoz, tuberkuloz, dərmanların təsirindən və köçürülən qaraciyərdə)
  - » **Xolangit** – qaraciyərdaxili və xarici böyük öd yollarındakı iltihabı xəstəliklərə deyilir, adətən axacaqlarda dəyişiklik və zədələnmə ilə birlikdə olur.
    - ◇ *Kəskin bakterial xolangit* - axacaqlarının tıxanması və ya zədələnməsi fonunda meydana gələn bakterial infeksiyaya deyilir (“Öd yollarında təzyiqli irin”). Kəskin xolangit ədəbiyyatlarda **kəskin bakterial xolangit, irinli xolangit, obstruktiv xolangit** və s. adlarla da qeyd edilir.
    - ◇ *Birincili skleroz xolangit* - autoimmun xroniki iltihabı proses olub öd yollarının fibrozuna və xolestaza səbəb olur. Bakterial infeksiya ilə ağırlaşır.
    - ◇ *İkincili skleroz xolangit* - daşın, infeksiyanın, yad cisimlərin və ətraf orqanların xroniki iltihabının öd yollarında törətdiyi xronik iltihabı xəstəlik olub axacağın fibrotik daralmasıdır. Öd yolları strikturları bir növ ikincili sklerozlaşan xolangitdir.
    - ◇ *Hepatoxolangit* – qaraciyərdaxili və xarici öd yollarında daralma, genişlənmə və daşla birlikdə rast gələn iltihabı xəstəliyə verilən addır, təkrarlayan piogenik xolangit, oriental xolangit də adlanır

## Diagnostik əlamətləri

- Klinik olaraq – anamnezdə öd patologiyası və ya müdaxiləsi olanlarda Charcot triadası varsa (sarılıq, hərarət, ağrı)
- Klinik-laborator-görüntüləmə - natamam Charcot triadası ilə yanaşı laborator və görüntüləmədə iltihab və xolestaz varsa

## Təsnifatı

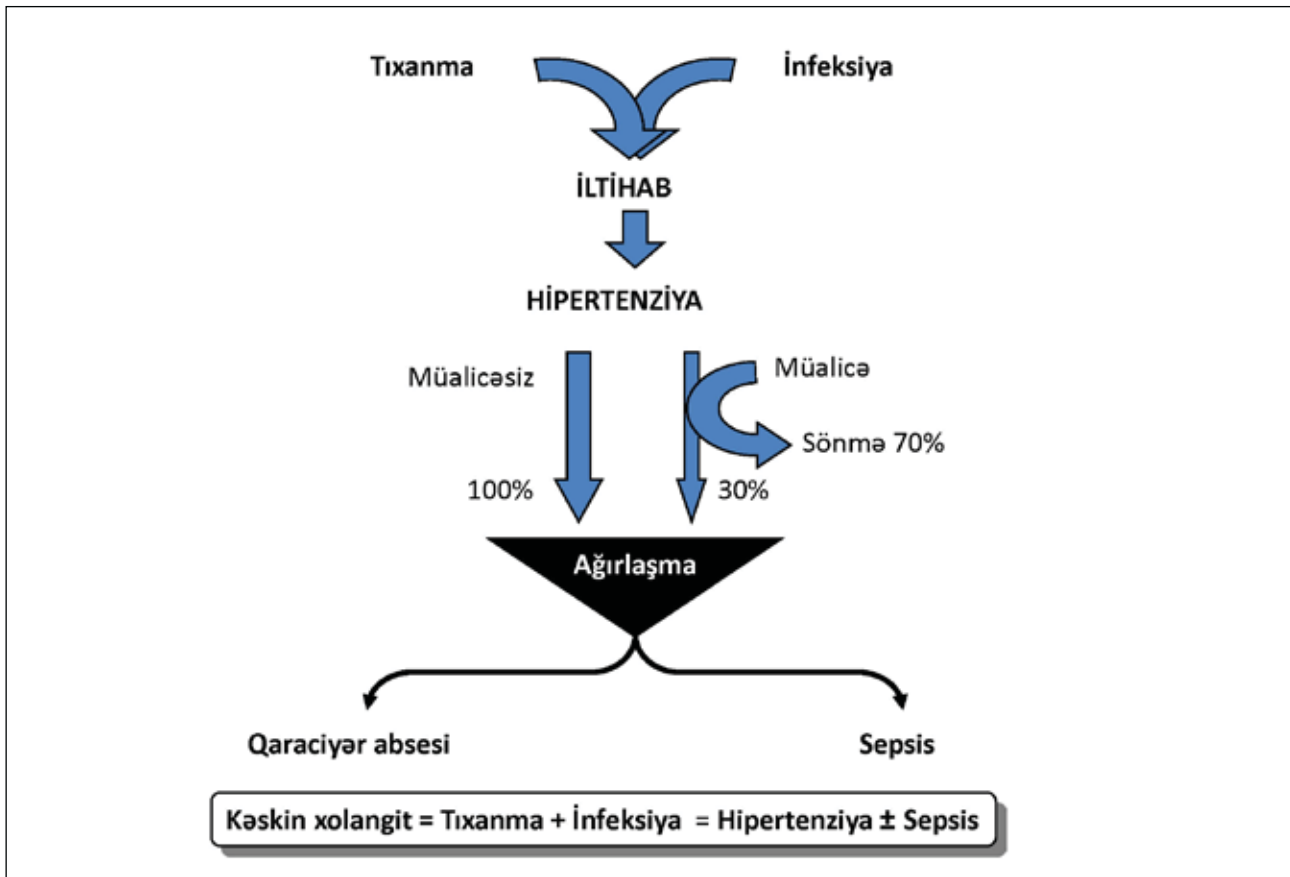
Səbəbinə görə	Tıxanma (xolestaz), müdaxilələr (zədələnmə), əməliyyatlar (kontaminasiya)
Ağırlıq dərəcəsi	Yüngül, orta, ağır

### Səbəbləri

- Kəskin bakterial xolangit adətən xoledoxda mövcud olan xəstəliklərin infeksiyon ağırlaşmasıdır və bu səbəbləri üç qrupa ayırmaq olar:
  - » Tıxanma törədən səbəblər
    - ◇ Daş
    - ◇ Şiş
    - ◇ Darlıqlar
    - ◇ Təkrarlayan piogenik xolangit
    - ◇ Birincili sklerozlaşan xolangit
    - ◇ Sislər
  - » Müdaxilələr (zədələnmə törədənlər)
    - ◇ ERXPQ
    - ◇ Stent
    - ◇ Balon
    - ◇ Drenaj
    - ◇ DQKXQ
  - » Kontaminasiya törədənlər
    - ◇ Bilio-enterik anastomozlar
    - ◇ Bilio-enterik fistullar
    - ◇ Abseslər
- Tıxanma törədən bütün səbəblər xolangitə şərait yaradır. Ən çox daşlar, darlıqlar və şişlər xolangitlə ağırlaşır.

### Patogenezi

- Kəskin xolangitin baş verməsi üçün iki amilin olması şərtidir (**Şəkil 1**):
  - » Tıxanma -hipertenziya
  - » Bakterial infeksiya
- Tıxanma bir tərəfdən öd yollarında hipertenziya (*hipertenziya sindromu*), işemiya və öd-limfa və ya öd-vena reflüksünə səbəb olur, digər tərəfdən bakterial infeksiyanın inkişafı üçün şərait yaradır.
- İnfeksiya portal, limfatik yolla, birbaşa alətlə düşə bilər və ya əvvəlcədən (xronik) öd yollarında ola bilər (adətən bağırsağ florası – *E.coli*, *Klebsiella*, *Erterococc* və *Bacterioid*-lər).
- Bakterial infeksiyanın inkişafı iltihabı prosesi alovlandırır, mövcud hipertenziyanın artmasına və dərin mukozal zədələnməyə gətirib çıxarır.
- Təzyiq 280 mm H<sub>2</sub>O st. keçdikdə portal reflüks baş verə bilər, sitokinemiya və bakteriemiya SIRS, sepsis, orqan yetməzlikləri, hətta septik şokun meydana gəlməsinə səbəb olur.
- Beləliklə: kəskin xolangit - “*öd yollarındakı təzyiqli irindir*” və ya “*kəskin xolangit = tıxanma + infeksiya, hipertenziya ± sepsis*”.



*Şəkil 1. Kəskin xolangitin patogenezi*

### Gedişi və ağrılaşmaları

- Xolangit sürətlə inkişaf edən, öz-özünə sönmə ehtimalı çox az olan, müalicə olunmazsa sepsisə və ölümə səbəb olan, tıxanma aradan qaldırılmadıqda isə təkrarlayan xəstəlikdir.
- Üç gediş forması ayrıldı edilir.
  - » *Yüngül formada*, sarılıq, hərarət, ağrı və üşütmə olur, ağır SIRS və ya sepsis əlamətləri olmur. Bu hal adətən 12-24 saatlıq konservativ müalicəyə tabe olur və 70% hallarda rast gəlir.
  - » *Orta ağırlıqlı formada* konservativ müalicəyə baxmayaraq yaxşılaşma olmur, 25% halda rast gəlir.
  - » *Ağır – toksik xolangit* xəstələrin 5%-ində rast gəlir və septik şok əlamətləri (infuziyaya baxmayaraq hemodinamikanın düzəlməməsi) və orqan yetməzlikləri (ən çox böyrək yetməzliyi) ilə biruzə verir.
- Xolangit ümumiyyətlə, 5-10% letallığa, toksik xolangit isə 10-30% letallığa səbəb olur.

### Ağrılaşmaları

- Sepsis
- Qaraciyər absesi
- Qaraciyər yetməzliyi

- Böyrək yetməzliyi
- Digər

### Klinikası

- Kəskin xolangit əksər hallarda (70%) klassik Charcot triadası ilə biruzə verir: sağ qabırğaltı ağrı, sarılıq (80%) və hərarət (üşütmə ilə və ya üşütməsiz, 95%).
- Bunlarla yanaşı septik şok (hipotenziya) və şüur dəyişikliyinə olmasına (Reynold pentatası) ağır toksik xolangiti göstərir və 10% hallarda rast gəlir.

### Diaqnostikası

#### Şübhə

- Sarılığı, hərarəti və ağrısı olan xəstə ilkin olaraq xolangit kimi qəbul edilərək müayinəyə və müalicəyə başlanır.

### Dəqiqləşdirmə

- Xolangitin diaqnozunu dəqiqləşdirmək üçün hərtərəfli klinik, laborator və görüntülmə müayinələri edilir:
  - » Anamnezdə - öd yolları xəstəlikləri, əməliyyatları, müdaxilələri
  - » Klinik müayinədə - Charcot triadası (ağrı, hərarət, sarılıq)
  - » Laborator müayinədə - iltihab (leykositoz və/və ya sola meyillik, CRP) və xolestaz (bilirubin, QF, QQT artması).
  - » Görüntülmədə (USM, MRT, KT, xolangioqrafiyalar) - obstruksiya, dilatasiya və səbəb (daş, şiş, darlıq və s.).
- Kəskin xolangitin diaqnozunu dəqiqləşdirmək üçün xolestaz (və ya müdaxilə) və iltihabın birlikdə olması lazımdır. Bunu aşağıdakı iki yolla təyin etmək olar:
  - » Klinik olaraq – anamnezdə öd patologiyası və ya müdaxiləsi olanlarda Charcot triadası varsa
  - » Klinik-laborator-görüntülmə - natamam Charcot triadası ilə yanaşı laborator və görüntülmədə iltihab və xolestaz varsa

### Ağırliq dərəcəsinin təyini

- Ağırliq dərəcəsinin təyin etmək üçün ilkin təzahürlərlə yanaşı müalicəyə cavab da qiymətləndirilir.
- Xolangit əlamətləri ilə yanaşı şok əlamətlərinin olması (hipotenziya, mental dəyişiklik) toksik xolangiti göstərir (**ağır dərəcəli**). Müalicəyə 12-14 saatda cavab verən hallar **yüngül**, verməyən hallar **orta dərəcəli** qəbul edilir və ağırlaşmaları axtarmaq lazımdır.

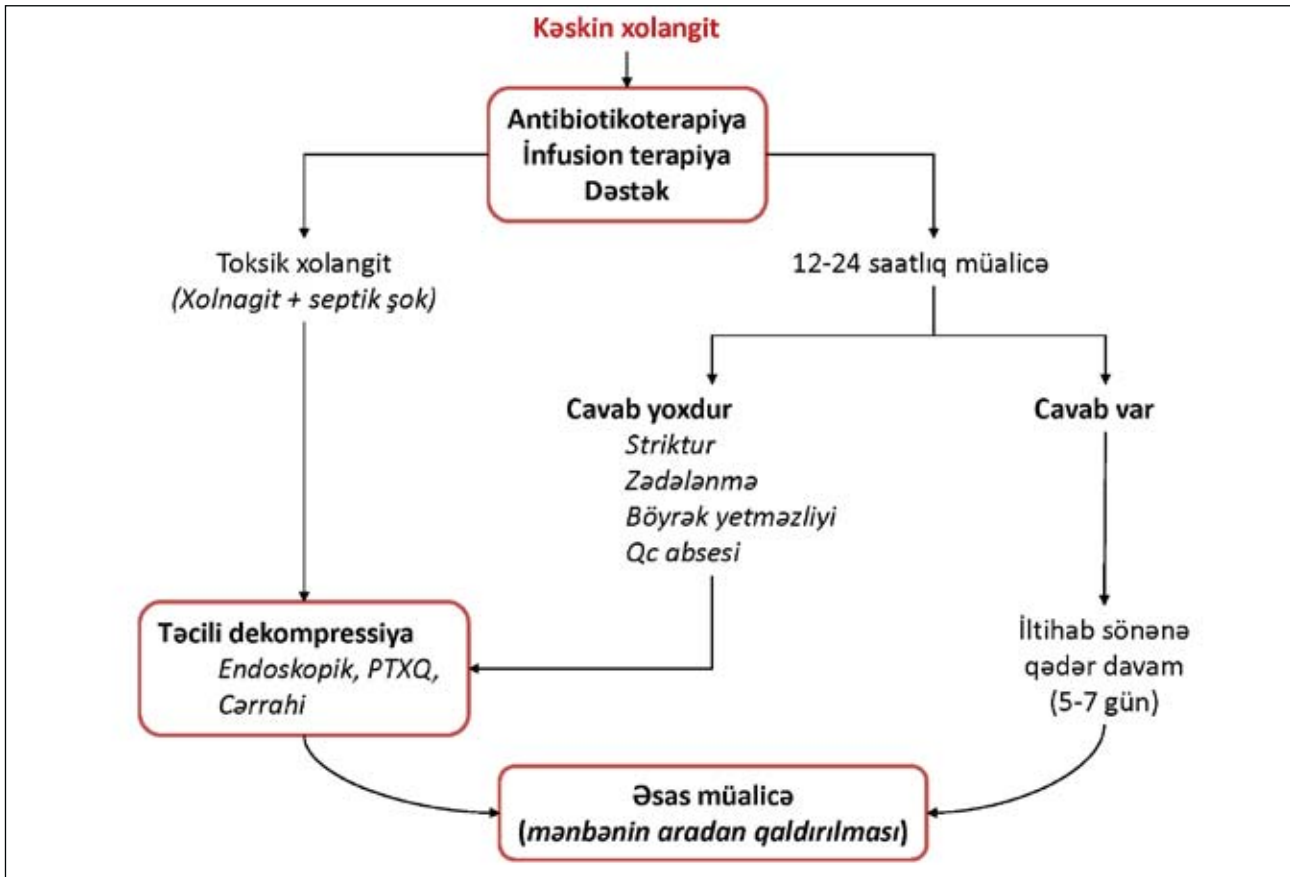
### Müalicəsi

- Kəskin xolangitdə təcili olaraq ilkin müalicələrlə iltihabi proses söndürülməli



(antibiotikoterapiya, infuziya, gərəkirsə dekompressiya), sonra isə əsas səbəb aradan qaldırılmalıdır.

- Bütün xəstələrdə təcili konservativ müalicə başlanılır (antibiotiklər, infuziya) və bu müalicə 70%-ə yaxın xəstələrdə iltihabı söndürə bilər.
- Toksik xolangitdə və konservativ müalicə 24 saat ərzində effekt verməyən xəstələrdə təcili dekompressiya gərəkir (belə xəstələrdə qaraciyər absesi, striktur, alətlə zədələnmə, böyrək yetməzliyi düşünülür).
- Dekompressiya üç üsulla yerinə yetirilə bilər:
  - » Endoskopik drenaj (stent, nazobiliar, daşçıxarma)
  - » Dəridən-qaraciyərdən keçən drenaj proksimal şiş tıxanmalarında istifadə olunur.
  - » Cərrahi üsul - laparotomiya və ya laparoskopiya ilə xoledoxotomiya edilir, daş çıxarılır, T – drenaj qoyulur. Bu üsul əvvəlki mükün olmadıqda və ya xəstədə kəskin xolesistit olarsa göstəriş sayılır (**Şəkil 2**).



*Şəkil 2. Kəskin xolangitin müalicəsi*

# TƏKRARLAYAN İRİNLİ XOLANGİT

## Tərif

- Təkrarlayan irinli (piogen) xolangit (TİX) böyük öd axacaqlarının (segment, pay və ümumi öd axarı) diffuz genişlənməsi və qaraciyərdaxili axacaqlarda çoxsaylı darlıqlar, çoxlu daşlar və kəskin xolangitin vaxtaşırı təkrarlanması ilə xarakterizə olan xəstəlikdir.
- Ədəbiyyatlarda oriental xolangiohepatit, hepatolitiaz kimi də adlanır.

## Diaqnostik meyarlar

- Təkrarlayan kəskin xolangit
- Uzaq şərq mənşəli xəstələr
- Xarakterik xolangioqrafik görüntü: genişlənməmiş intra- və ekstrahepatik axacaqlar, lokal intrahepatik daralmalar və daşlar və s.
- Digər xolangintlərin inkarı

## Rastgəlməsi

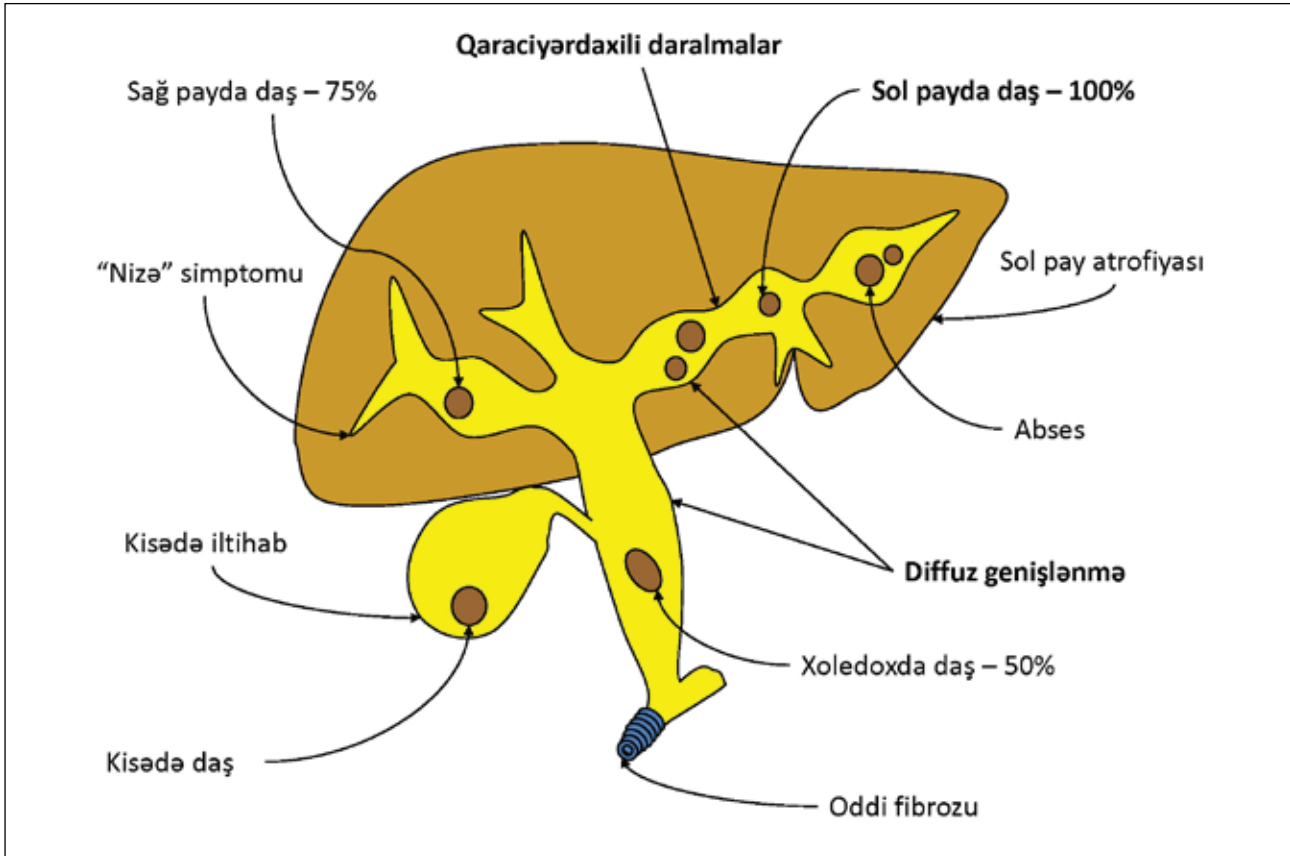
- Xəstəlik əsasən Uzaq Şərq ölkələrində (Tayvan, Çin, Yaponiya və s.) çox rast gəlinir.

## Etiopatogenezi

- Səbəbi dəqiq məlum deyil.
- Parazitar infeksiyaların (*Clonorchis*, *Opisthorchis*, *Ascaridis*), qidalanma azlığının və genetik amillərin axacaqlarda zədələnmə, daşlaşma, iltihab və fibroz törədən mexanizmlər olduğu ehtimal olunur.
- Tıxanmaya və staza (daşa və darlığa bağlı) bağırsağ infeksiyasının qoşulması kəskin xolangitin ortaya çıxmasına səbəb olur.
- Daş, darlıq, genişlənmə və iltihabi proseslər arasında yaranan «qüsurlu dövrən» prosesinin xronikləşməsinə – təkrarlanmasına və ağırlaşmalara səbəb olur (**Şəkil 1**).

## Gedişi

- Xolangit əksər hallarda (80%) konservativ müalicə ilə nəzarətə alınır, lakin əksər hallarda (70%) ildə 1-2 dəfə kəskin xolangit tutmaları təkrarlayır.
- TİX sepsisə, xoledox perforasiyasına və peritonitə (68%), bilar sirroza, sol payın atrofiyasına, xolangiokarsinomaya (2,8%) və ölümə (15%) səbəb ola bilər.



*Şəkil 1. TİX-in patomorfoloji xüsusiyyətləri*

### Klinika

- Xəstəliyin əsas klinik mənzərəsini kəskin xolangit təşkil edir.

### Diaqnostikası

#### Şübhə

- Təkrarlayan kəskin xolangiti olan və uzaq şərqlə mənşəli xəstələrdə TİX-dən şübhələnmək lazımdır.

#### Dəqiqləşdirmə

- Diaqnozu dəqiqləşdirmək üçün öd yollarının görüntülənməsi və **differensiasiya** gərəkir.
- USM öd yollarında genişlənməni (95%) və daşları (50%) göstərə bilər. Lakin dəqiqləşdirmə və differensiasiya üçün xolangioqrafiya və tomoqrafiya lazımdır (ERXPQ, PXQ və MRT).
- TİX-nin bəzi ümumi və spesifik **görüntüləmə əlamətləri** var:
  - » ümumi əlamətlər: öd yollarında *genişlənmə və daş*
  - » spesifik əlamətlər: qaraciyər-xaraci və qaraciyərdaxili böyük axacaqların *diffuz genişlənməsi*, qaraciyərdaxili axacaqların *düzəlməsi*, yerli *strikturaları* və «nizəşəkilli» görünüşü.

### *Differensiasiya*

- » *Birincili skleroz xolangitdən* fərqli olaraq TİX-də diffuz daralma yox, diffuz genişlənmə olur və daralmalar isə yerli xarakterlidir.
- » *Darlıqlardan* fərqli olaraq TİX-də genişlənmə həm daralmadan proksimalda, həm də distalda görünür və darlıqlar adətən intrahepatik axacaqlarda rast gəlinir.
- » Şişə bağlı mexaniki sarılıqlarda qaraciyər xarici və qaraciyərdaxili bütün axacaqlarda genişlənmə qeyd edildiyi halda, TİX-də genişlənmə ancaq böyük axacaqları əhatə edir.
- » *Karoli* xəstəliyində axacaqlarda genişlənmələr diffuz yox, yerli və torbaşəkilli olur.

### **Müalicəsi**

- TİX-in müalicəsi kəskin xolangitdə olduğu kimi iki etaplıdır:
  - » birinci mərhələdə kəskin iltihab söndürülür
  - » ikinci mərhələdə təkrarlanmanın profilaktikası üçün müdaxilə edilir
- Konservativ müalicə əksər hallarda (80%) kəskin *xolangiti söndürə bilir*. Toksik xolangitdə, müalicəyə cavab verilməyən hallarda və kəskin xolesistit inkar edilmirsə cərrahi dekompressiya etmək gərəkdir.
- *Təkrarlamayı önəlmək üçün*: daşlar çıxarılmalı, darlıq ləğv edilməli, yetərli drenaj və təkrari giriş yolu təmin edilməlidir.
  - » Qaraciyərdaxili daşları çıxarmaq üçün əməliyyatdaxili xoledoxoskopiya tətbiq edilir, drenaj üçün Ru-Y tipli anastomoz (hepato-yeyunostomiya) tövsiyə olunur. Sol pay atrofiyasında rezeksiya effektivdir.
- Təkrari giriş yolunun təmin edilməsi (yeyuno-kutaneostomiya) təkrarlayan darlıqlara və daşlara az invaziv müdaxilə imkanı yaradır.

# ÇAPIQ DARALMALARI (SKLEROZ XOLANGİTLƏR) VƏ TƏSNİFATI

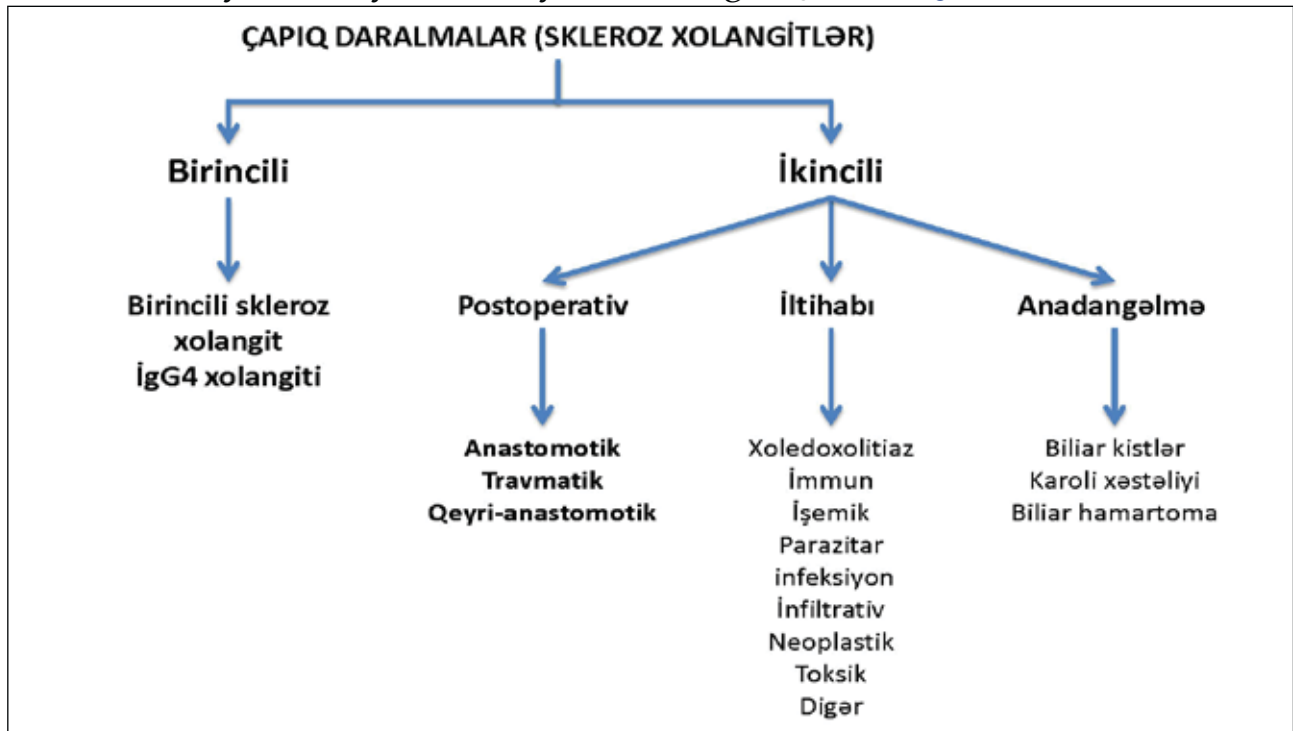
## Tərif

- Öd yollarının çapıq daralmaları və ya stikturları dedikdə adətən axacaq divarındakı fibrozlaşma (çapıq) nəticəsində meydana gələn tıxanmalar nəzərdə tutulur. Buna başqa adla skleroz xolangitlər də deyilir.
- Çapıq adətən uzunmüddətli davam edən xroniki iltihabın (septik və ya aseptik), öd yolu divarındakı yaranın sağalması (anastomoz, zədələnmə) və ya nadir də olsa anadangəlmə xəstəliklərin nəticəsində meydana gəlir.
- Fibroz böyük diametrli öd yollarını (xolangioqrafiyalarda görünən) və kiçik öd yollarını tuta bilər. Skleroz xolangit və ya çapıq darlıqlar dedikdə adətən böyük öd yollarında baş verən daralmalar nəzərdə tutulur (segment, pay, qaraciyər və ümumi öd axarı).
- Kiçik axacaqlarda meydana gələn fibrotik və iltihabi obstruksiyalar adətən intrahepatik xolestazlar qrupuna aid edilir.

## TƏSNİFATI

### Səbəbinə görə növləri

- Skleroz daralmalar səbəbinə görə iki qrupa bölünür: **birincili və ikincili**. Səbəbi bilinməyənlərə birincili, bilinənlərə isə ikincili skleroz xolangitlər deyilir. İkincili skleroz xolangitlər adətən öd yollarında və ya ətrafında mövcud olan travma və ya xəstəliyin törətdiyi fibrotik ağırlaşmadır (**Şəkil 1**).



Şəkil 1. Çapıq daralmalarının səbəbləri.

### Birincili skleroz xolangitlər

- **Birincili** skleroz xolangitlər səbəbi məlum olmayan və birincili olaraq öd yollarında daralma ilə xarakterizə olunan xəstəliklərdir. Bunlara birincili skleroz xolangit və İgG4 xolangiti aiddir.
- **Birincili skleroz xolangit (BSX)** autoimmun progressiv xolestatik xəstəlik olub, biliar sirroza gətirib çıxarır, öd yollarında çoxsaylı fibrotik daralmalarla və seqmentar genişləmələrlə xarakterizə olunur, bağırsaqların iltihabı xəstəlikləri və digər autoimmun patologiyalarla birlikdə rast gələ bilər.
- **İgG4 xəstəlikləri** adlanan patologiyalar qrupu autoimmun xəstəliklərdir və bunlara autoimmun pankreatit, autoimmun hepatit, xolangit, retroperitoneal fibroz və s. aid edilir. İgG4 xolangiti üçün təksaylı daralma, pankreatit tutmaları və qanda İgG4 səviyyəsində artma xarakterikdir.

### İkincili skleroz xolangitlər

- İkincili skleroz xolangitlər isə öd yollarında və ya ətrafında əvvəlcədən mövcud olan xəstəliklərin və ya travmanın ağırlaşması olub, divarda çapıq toxumanın inkişafı nəticəsində meydana gəlir. İkincili çapıq daralmaları 3 qrup səbəbdən ortaya çıxır: əməliyyat, iltihab və anadangəlmə.

### Postoperativ darlıqlar

- Öd yollarında və ətrafında aparılan əməliyyatlar öd yolları daralmalarının ən çox rast gəlinən səbəbləridir (80%). Klassik olaraq postoperativ daralmalar yerinə və mexanizminə görə üç qrupa bölünür: anastomotik, qeyri-anastomotik və travmatik.
  - » **Anastomotik daralmalar** ən çox rast gəlinən qrup olub, öd yollarına qoyulan anastomozların daralması nəticəsində meydana gəlir, adətən təksaylı olurlar və əməliyyat bölgəsində yerləşir.
  - » **Qeyri-anastomotik** daralmalar qaraciyər arteriyasının bağlanması və ya trombozunun törətdiyi işemiya nəticəsində meydana gəlir. Bu növ daralmalar çoxsaylı, qaraciyərdaxili və ya qaraciyərxarici ola bilər, qaraciyər transplantasiyasından sonra daha çox rast gəlir.
  - » Üçüncü növ postoperativ daralmalar əməliyyat vaxtı axacaq divarının birbaşa zədələnməsi (termik, mexaniki, kimyəvi zədələnmələr) və ya bağlanması (liqasiya) nəticəsində əmələ gələn daralmalardır.

### İltihabı darlıqlar

- Öd yollarının fibrozlaşmasına səbəb olan digər xəstəliklər adətən xroniki **iltihab** törədərək çapıqlaşmaya gətirib çıxarırlar. Bu xəstəliklər təbiətinə görə müxtəlif qruplara ayrılır.
- **Xoledoxolitiaz fonunda** meydana gələn daralmalar
- **İmmun xolangitlər** – autoimmun və ya alloimmun (transplantatda) iltihab nəticəsində meydana gələn fibrozlardır və **autoimmun xəstəliklərə** bağlı xolangitlər əsas nümayəndələridir.

- **İşemik xolangitlər** – qaraciyər arteriyası trombozuna və ya digər mənşəli işemiyaya bağlı meydana gəlir. Transplantasiya olunan qaraciyərdə rast gəlinən qeyri-anastomotik darlıqlar, arteriya liqasiyasından, embolizasiyadan sonrakı darlıqlar və digərləri (oraq hüceyrəli anemiyalarda, porfiriyalarda, sepsisdə və s) buna aid edilir.
- **İnfeksiyon - parazitər xolangitlər** – təkrarlayan piogenik xolangit (şərq xolangiti), QİÇS immunodefisitli xəstələrdə CMV
- **İnfiltrativ xolangitlər** – histiositoz X, eozinofilik xolangit, sarkoidoz, amiloidoz, iltihabi psevdotumor, tuberkuloz və s. kimi infiltrativ iltihabi proseslərin və pankreatitin törətdiyi skleroz xolangitlər və s.
- **Neoplastik strikturlar** – öd yollarının və ətraf toxumaların törəmələrinin törətdiyi neoplastik-fibrotik daralmalar (xolangiokarsinoma, periampulyar törəmələr, pankreas neoplazmaları, hepatosellular karsinoma, limfoma və s.)
- **Toksik-kimyəvi xolangitlər** – intra-arterial kimyaterapiyadan sonra (5-florurasil), exinokokk sistinə yeridilən dərmanların törətdiyi xolangitlər
- **Peribiliar iltihab** – xroniki pankreatit, Kron xəstəliyi, 12bb xorası kimi xəstəliklər
- **Digər** – portal hipertenziv biliopatiya və s.

### Anadangəlmə

- **Anadangəlmə daralmalara** Karoli xəstəliyi, biliar hamartoma və öd yolları sistlərində rast gəlinir.
- Etiopatogenezi dəqiq məlum olmasa da genetik mexanizmlərin rolu ehtimal edilir. Hesab edilir ki, bu xəstəliklərdə adətən sistik fibroz gen mutasiyası nəticəsində axacaq malformasiyası və daralması baş verir.

### Səbəbin xarakterinə görə növləri

- Mənfəzdə daralma törədən **xəstəliyin xarakterinə** görə skleroz xolangitlər **bədxassəli və xoşxassəli** qruplara ayırmaq olar.
- Bədxassəli darlıqlar öd yollarının və ya ətraf orqanların bədxassəli törəmələrinin törətdiyi çapıq daralmalara deyilir.
- Xoşxassəli daralmalar isə daş, əməliyyat, iltihab, işemiya, anadangəlmə, yad cisimlərin və digər xəstəliklərin törətdiyi tıxanmalara deyilir.

### Sayına görə növləri

- Öd yollarında strikturlar **təksaylı və çoxsaylı** ola bilər.
- Anastomoz və zədələnmə mənşəli daralmalar adətən təksaylı olur. İşemik və toksik darlıqlar isə çoxsaylı olur.

### Yerinə görə növləri

- Darlıqlar öd yollarının müxtəlif yerlərində ola bilər. Klassik olaraq intrahepatik, proksimal və distal daralmalar ayırd edilir.
  - » İntrahepatik darlamalara qaraciyər daxilindəki seqment və pay

axarlarındakı daralmalar aid edilir.

- » **Proksimal daralmalara** qaraciyər axacağı, hacanı tutan daralmalar aid edilir.
- » **Distal daralmalara** isə ümumi öd axarı və Oddi sfinkteri səviyyəsində olan daralmalar aid edilir. Daralmaların yerinə görə ən çox yayılan klassifikasiyası Bismut klassifikasiyasıdır.

### **Mərhələsinə görə növləri**

- Darlıqlar klinik gedişinə görə asimptomatik, simptomatik və ya ağırlaşmalı ola bilər.
- **Asimptomatik** forma adətən erkən mərhələlərdə rast gəlinir, klinik və laborator olaraq xolestaz və ağırlaşma əlamətləri olmur. Lakin görüntülmə müayinələrində öd yollarında genişlənmə və/və ya daralma görünə bilər.
- **Xolestatik formada** görüntülmə əlamətləri ilə yanaşı klinik və laborator olaraq xolestaz əlamətləri ortaya çıxır (sarılıq, qaşınma, açıq nəcis, QF və QQT artması)
- **Ağırlaşma mərhələsində** xolangit, biliar sirroz, malabsorbsiya və s kimi ağırlaşma əlamətləri görünür.



## ÖD YOLLARININ İKİNCİLİ ÇAPIQ DARALMALARI (STRIKTURLARI)

### Tərif

- İkincili skleroz xolangitlər və ya çapıq daralmalar öd yollarında xroniki iltihabın, travmanın və ya anadangəlmə proseslərin törətdiyi fibrotik ağırlaşmadır.
- Əvvəlki bölümlərdə qeyd edildiyi kimi ikincili skleroz xolangitlər arasında ən çox rast gəlinəni postoperativ çapıq daralmalardır. Ona görə də bu bölümə əsasən əməliyyata bağlı çapıq daralmalardan bəhs ediləcəkdir.

### Diaqnostik əlamətləri

- Klinik və ya laborator xolestaz
- Xolangioqrafiyada mənfəzin 2 mm-ə qədər daralması və proksimal genişlənmə

### Təsnifatı

- İkincili skleroz xolangitlərin təsnifatı geniş şəkildə digər bölümə verilmişdir. Klinik praktikada ən çox istifadə edilən təsnifat etiopatogenezinə və yerinə görə (Bismuth) təsnifatlardır.

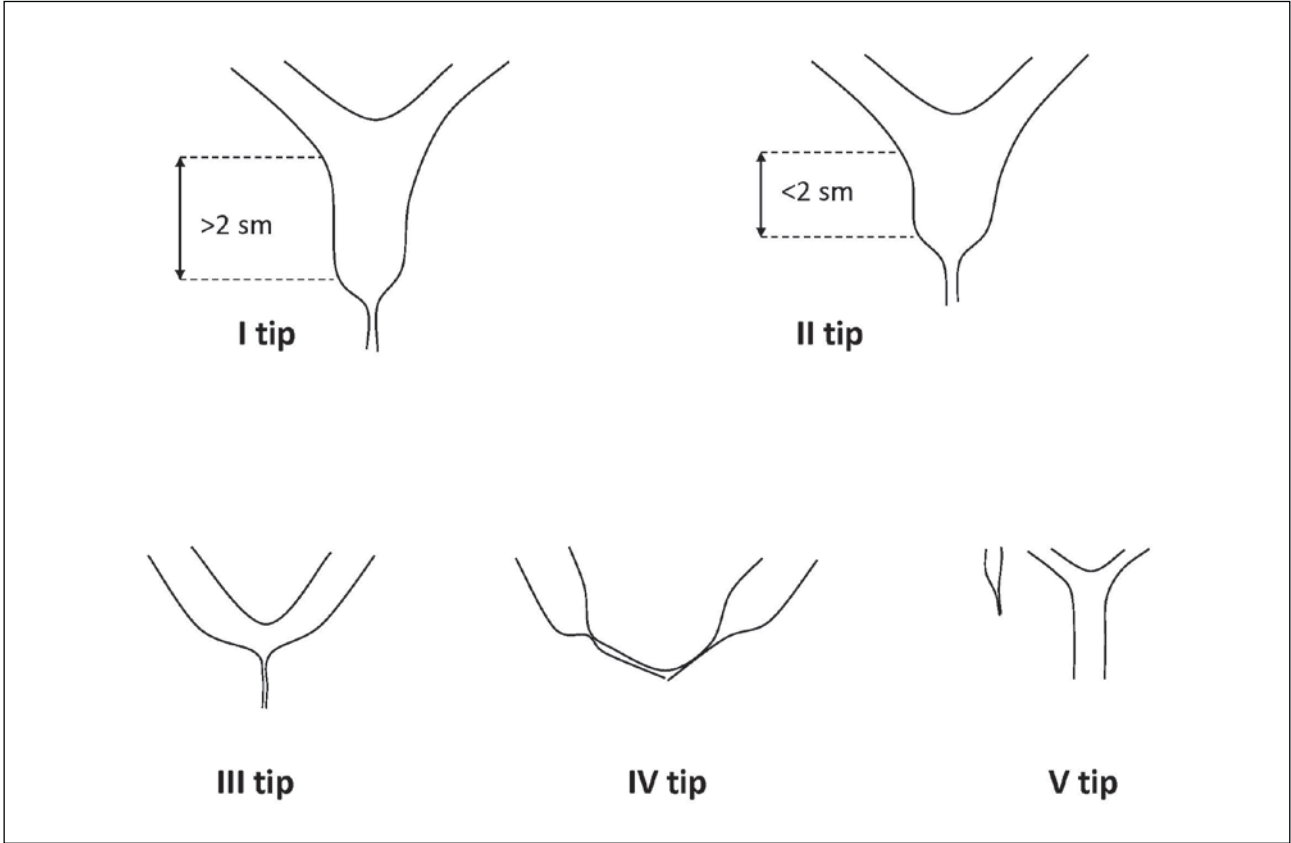
### Etiopatogenezinə görə təsnifatı

- Etiopatogenezinə görə ikincili skleroz xolangitlər 3 qrupa bölünür: postoperativ, iltihabi və anadangəlmə.
  - » Postoperativ strikturlar – öd yolları və ya ətrafında aparılan əməliyyatlardan sonra əmələ gələn çapıq daralmalardır:
    - ◇ Anastomotik – anastomozun çapıq daralmasıdır
    - ◇ Travmatik - liqasiya və ya divar zədələnməsinə bağlı çapıq daralmalardır
    - ◇ Qeyri-anastomotik – arteriyaların bağlanması və ya trombozuna bağlı işemik daralmalardır
- İltihabi – öd yollarında və ya ətrafındakı iltihabın törətdiyi daralmalardır
- Anadangəlmə - genetik xəstəliklər nəticəsində əmələ gələn daralmalardır

### Yerinə görə təsnifatı

- Hazırda ən çox istifadə edilən Bismut təsnifatında daralmanın yerinə görə 5 növü ayrılır (Səkil ).
  - » I tip daralmalara haçadan 2 sm distalda olanlar aid edilir. Klassik şəkildə bu xoledoxda və Oddi sfinkterindəki daralmalar olub distal (aşağı) daralmalar da adlanır.

- » II tip daralmalar haçaya 2 sm-dən az məsafədəki daralmalardır. Bunlar ümumi qaraciyər axacağı səviyyəsindəki daralmalardır.
- » III tip daralmalar hacanı tutur, lakin pay axacaqları tutulmur.
- » IV tipdə, haça və pay axacaqlar daralır.
- » V tipə əlavə axacaqlardakı daralmalar aid edilir (**Şəkil 1**).



*Şəkil 1. Çapıq daralmaların yerinə görə təsnifatı (Bismut təsnifatı)*

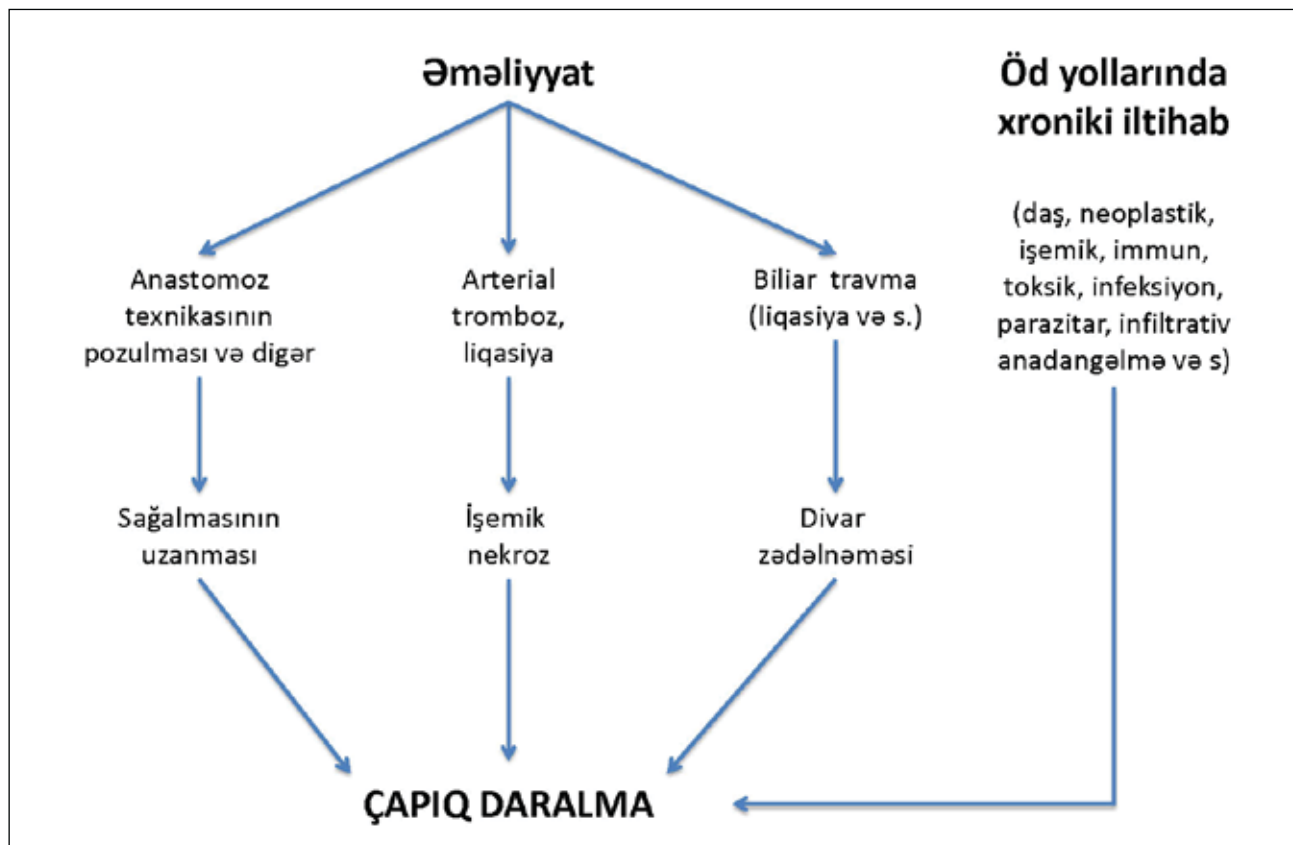
### Səbəbləri

- Öd yollarında çapıq daralmaları törədən səbəbləri (ikincili skleroz xolangitləri) 3 qrupa bölmək olar: postoperativ, iltihabi və anadangəlmə (Cədvəl).
- Əməliyyatlar ən çox rast gələn (80%) daralma səbəbidir. Xronik pankreatit və Oddi fibrozu isə ən çox rast gələn iltihabi daralma səbəbləridir.
- Daralma ən çox biliar anastomozlardan və öd yollarının zədələnməsindən sonra meydana gəlir. Digər anastomozlarla müqayisədə bilio-biliar anastomozlardan sonra çapıqlaşma ehtimalı daha yüksəkdir (20-50%).

Postoperativ darlıqlar	İltihabi darlıqlar	Anadangəlmə darlıqlar
<b>Öd əməliyyatları:</b> » Laparoskopik XE » Açıq XE » Xoledoxotomiya » Biliar anastomozlar	» Xoledoxolitiaz » Pankreatit » 12bb xorası » Oddi fibrozu » Kron xəstəliyi » İmmun » İşemik » Parazitar, infeksiyon	» Karoli xəstəliyi » Biliar hamartoma » Öd yolları sistləri
<b>Digər əməliyyatlar:</b> » Mədə rezeksiyası » Qc rezeksiyası » MAV əməliyyatı » Travma » Digər	» İnfiltrativ » Neoplastik » Toksik » Digər	

### Patogenzi

- Öd yollarında çapıqın əmələ gəlməsinin klassik olaraq iki əsas mexanizmini qeyd etmək olar: yara sağalması (anastomozun və ya zədələnmənin sağalması), xroniki iltihab (**Şəkil 2**).



Şəkil 2. Çapıq daralmaların patogenzi

- Anastomoz daralmalarının və xoledox yaralanmalarından sonrakı çapıq daralmalarının başlıca mexanizmi çoxlu çapıqın əmələ gəlməsi və yığılmasıdır. Əksər yaralar kimi xoledox yaraları da çapıqlaşma ilə sağalır və çapıqın yığılma xüsusiyyəti defekti kiçildə bilir. Defekt nə qədər böyük olarsa, çapıqlaşma və yığılma da o qədər çox olur. Xoledox yaraları ödlə təmasda olur, öd isə iltihabı və zədələnməni artıraraq çapıqın əmələ gəlməsini artırır.
- Anastomoz buraxması və dar anastomozlar darlıq üçün risk faktorlarıdır. Anastomoz qoyarkən texniki şərtlərin pozulması anastomoz yarasının sağalma prosesini uzadır və çapıqlaşmaya səbəb olur.
- Qeyri-anastomotik darlıqların əmələ gəlmə mexanizmində öd yollarının işemiyası və buna bağlı meydana gələn iltihab önəmli rol oynayır. Öd yollarının əsas qan təchizatı arteriyalardan olduğuna görə (80-90% arterial qan, 10-20% portal qan) arterial işemiyalar (arteriyaların bağlanması, və ya trombozu) divarda nekroz və fibroz törədə bilər.
- Əməliyyat vaxtı öd yollarının tam və ya hissəvi liqasiyası, termiki (koterizasiya), mexaniki və ya kimyəvi zədələnməsi divar defektinə, iltihabına və fibrozlaşmasına gətirib çıxara bilər.
- Çapıqın əmələ gəlməsinin ikinci mexanizmi **xronik iltihabi** prosesdir. Öd yollarında və ətrafındakı xronik iltihabi proseslər (xronik pankreatit, xoledoxolitaz, sklerozlaşdırıcı xolangit və s). fibroz və axacaq daralmasına gətirib çıxara bilər.

### Gedişi və ağırlaşmalar

- Daralmaların gedişində asimptomatik, xolestatik və ağırlaşma mərhələlərini qeyd etmək olar və bu mərhələlərin müddəti daralmanın səbəbindən asılı olaraq dəyişir.
- Anastomotik darlıqlar ilk həftələrdə 10%, 6 ay içərisində 80%, 2 il ərzində 90%, 5 il ərzində isə 92% ortaya çıxır. Bu dinamika çapıqın formalaşması və yığılmasına bağlı meydana gəlir.
- Qeyri-anastomotik darlıqlar adətən əməliyyatdan sonrakı ilk 3-6 ay ərzində ortaya çıxır.
- Liqasiya və zədələnmə isə dərəcəsindən asılı olaraq ilk günlərdə (tam bağlama və böyük zədələnmə) və ya həftə və aylar sonra ortaya çıxır.
- Səbəbindən asılı olmayaraq daralmalar öd yollarında hipertenziyaya, xolestaza və bunalara bağlı ağırlaşmalara gətirib çıxarır.
- Uzunmüddətli xolestaz ilk növbədə qaraciyərdə ikincili biliar sirroz adlanan geriyə dönməz xəstəliyə səbəb olur.
- Daralmalar rezeksiya olunduqdan sonra da təkrarlana bilər (15%-20%).

### Ağırlaşmaları

- Daş
- Xolangit

- Xolestatik hepatit
- Malabsorbsiya
- Avitamoz
- Biliar sirroz
- Digər

### Klinikası

- Darlıqlar asimptomatik ola bilir, xolestaz və ağırlaşma əlamətləri (öd sızması, xolangit, hətta biliar sirroz) ilə ortaya çıxa bilirlər.
- Əlamətlərin ortaya çıxma müddəti isə səbəbindən asılı olaraq dəyişir.

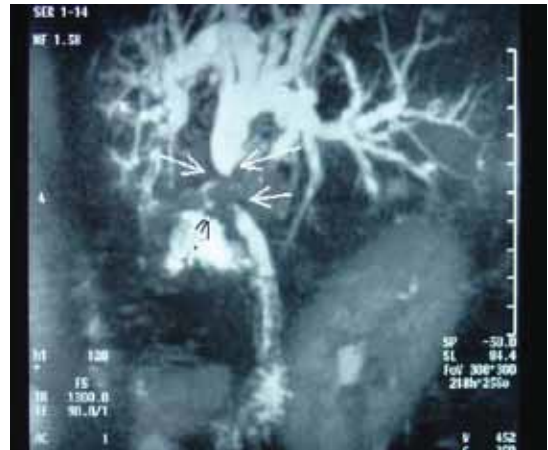### Diaqnostikası

#### Şübhə

- Əməliyyatdan sonra öd sızması olanlarda, xolestaz, xolangit, xoledox daşlarında və sirrozu olanlarda öd yolları daralamalarından şübhələnmək lazımdır.

#### Dəqiqləşdirmə

- Daralmanı dəqiqləşdirmək üçün xolangioqrafiya lazımdır və bu məqsədlə ilk seçim MRT-dir.
- MRT daralmanı dəqiqləşdirə bilmirsə kontrast xolangioqrafiya aparılır (**Şəkil 3**).
- Mənfəzin 2 mm-dən çox daralması və ya proksimal hissənin distala nəzərən genişlənməsi daralmanı təsdiqləyən əlamətlərdir.
- Daralmanın çapıq, yoxsa digər mənşəli olduğunu təyin etmək üçün klinik, laborator, tomoqrafik və xolangioqrafik məlumatlar nəzərə alınır. İlk növbədə daş, törəmə ilə sonra isə parazitlər, yad cisimlər, iltihab və s. arasında differensiasiya gərəkir.



**Şəkil 3. Xolangioqrafiya**

#### Səbəbin təyini

- Daralmanın çapıq mənşəli olduğunu məlum olduqdan sonra səbəbini araşdırmaq üçün ilk növbədə anamnestik məlumatlar nəzərə alınır.
- Anamnezdə öd yollarında və ya ətrafındakı əməliyyatlar, əməliyyatdan sonrakı müddət, əməliyyatın növü və göstərişi darlığın differensiasiyasına kömək edə bilər.
- Anamnezində əməliyyat olmayan xəstələrdə skleroz xolangitin digər növləri arasında differensiasiya aparmaq lazım gəlir.

### *Daralmanın yerinin təyini*

- Daralmanın yerini təyin etmək üçün xolangioqrafiya aparılır və Bismut klassifikasiyasına görə qiymətləndirilir.

### **Müalicəsi**

- Öd axacaqları darlıqlarının müalicəsində əsas hədəf ödün bağırsağa normal, uzunmüddətli axınını təmin etmək, təkrarlanmanı önləmək və ağırlaşmaları aradan qaldırmaqdır.
- Ödün bağırsağa axınını təmin etmək üçün mövcud üsulları 2 qrupa bölmək olar:
  - » Darlığı genişləndirmək (stent, dilatasiya)
  - » Anastomozlar
- Stent plastik və ya metal tərkibli borudur, endoskopik və ya perkutan yolla darlıq nahiyəsinə yerləşdirilir və ödün bağırsağa axınını təmin edir.
- Dilatasiya – darlıq nahiyəsini pnevmatik balonla genişləndirilir. Effekti qısamüddətli olduğu üçün hazırda sərbəst şəkildə az istifadə olur, əsasən stenti yerləşdirmək üçün tətbiq olunur.
- Anastomozlar ən effektiv drenaj üsullarıdır. Bilio-biliar və ya bilioenterik anastomozlar ödün bağırsağa uzunmüddətli (bəzən ömürboyu) axınını təmin edə bilirlər. Anastomozlar təksaylı və ekstrahepatik darlıqlarda göstəriş sayılır. Bilio-biliar anastomozların daralma ehtimalı, bilio-entrik anastomozların isə reflüks və qalxan xolangit ehtimalı yüksəkdir. Bunu nəzərə alaraq uzun nazik bağırsağ (>60 sm) ilgəyində Ru-Y tipli anastomozlar tövsiyə edilir.
- **Darlığın təkrarlanmasını** önləmək üçün ilk növbədə əsas xəstəliyi aradan qaldırmaq lazımdır. Anastomoz stenozunun profilaktikası üçün anastomozun klassik 10 şərtinə əməl olunmalıdır:
  - » Sağlam toxuma səviyyəsində anastomoz qoyulmalıdır
  - » Ətrafında iltihab olmamalıdır
  - » Qan təchizatı qorunmalıdır
  - » Gərginlik olmamalıdır
  - » Eyniadlı toxumalar yaxınlaşdırılmalıdır (mukoza-mukoza anastomozu)
  - » Arada yad cisim olmamalıdır (hematoma, nekrotik toxuma, sap və s)
  - » Mənfəzdaxili hipertenziya olmamalıdır (axın əngəllənməməlidir)
  - » Tikişlər toxumaları sıxmamalıdır
  - » Mənfəz daralmamalıdır (geniş olmalıdır mükümsə >2 sm)
  - » Burulma olmamalıdır

## BİRİNCİLİ SKLEROZ XOLANGİT

### Tərif

- Birincili skleroz xolangit (BSX) autoimmun, progressiv xolestatik xəstəlik olub, biliarsirroza gətirib çıxarır, öd yollarında çoxsaylı fibrotik daralmalarla və seqmentar genişlənmələrlə xarakterizə olunur, bağırsaqların iltihabi xəstəlikləri və digər autoimmun patologiyalarla birlikdə rast gələ bilər.

### Diagnostik əlamətləri

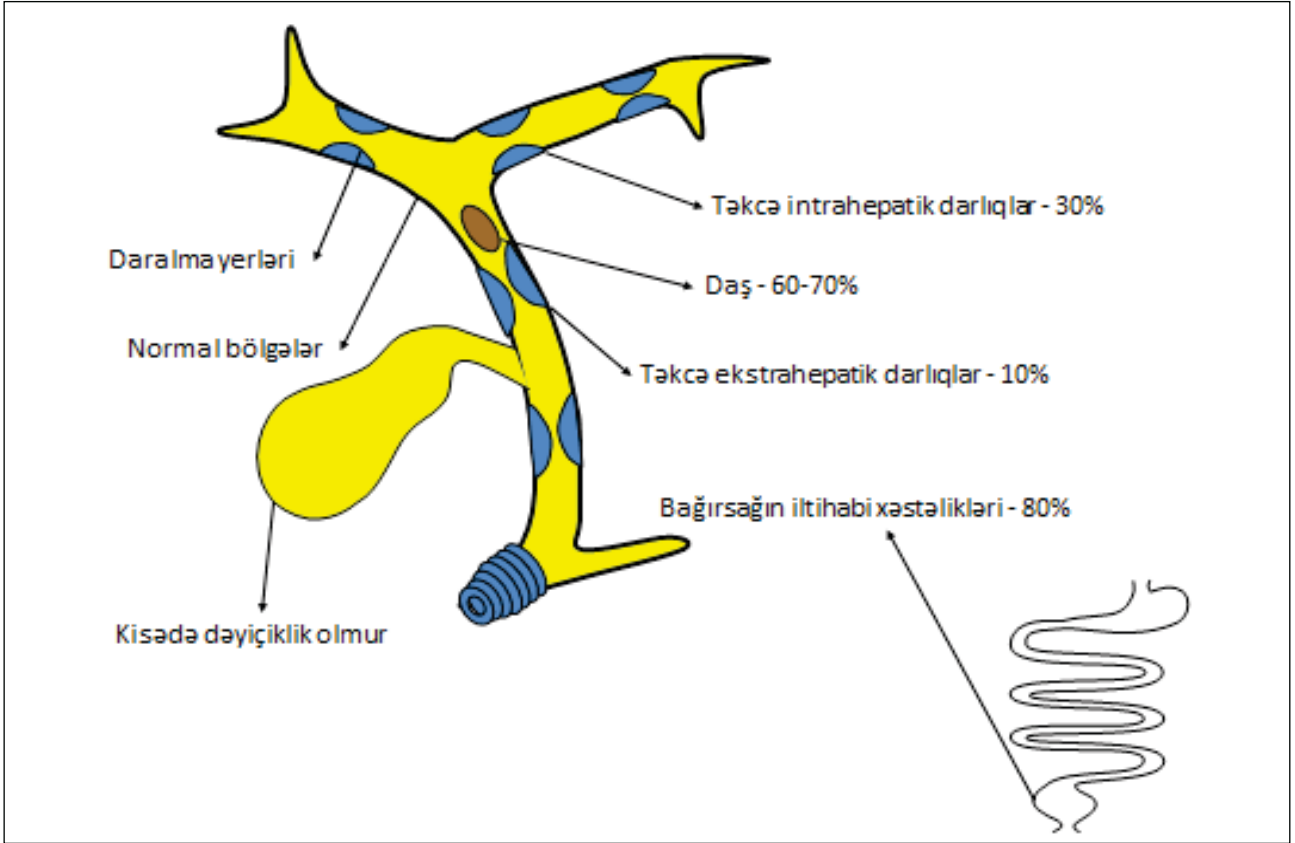
- Xolestaz
- Xolangioqrafiyada xarakterik dəyişikliklər ("çərəkəşəkili" öd yolları)
- Digər xolestatik xəstəliklərin olmaması

### Rastgəlməsi

- Bağırsağın iltihabi xəstəliyi olanlarda 5-10% hallarda BSX rast gəlir, lakin BSX olan xəstələrin 80%-də iltihabi bağırsaq xəstəlikləri inkişaf edir. Daha çox 40 yaşından yuxarı kişilərdə (70%) rast gəlir.

### Təsnifatı

<p><b>Axacaq dəyişikliyinə görə</b></p>	<ul style="list-style-type: none"> <li>• Klassik forma (böyük axacaq forması) – proses daha çox ekstrahepatik və intrahepatik böyük axacaqlarda daralma və genişlənmələr törədir və bunlar görüntüləmə üsulları ilə təyin olunur.</li> <li>• Kiçik axacaq forması – proses kiçik axacaqları əhatə edir, radioloji üsullarla təyin olunmur, histoloji müayinədə görünə bilər.</li> </ul>
<p><b>Patohistoloji mərhələləri</b></p>	<ul style="list-style-type: none"> <li>• Portal – portal iltihab</li> <li>• Periportal – periportal iltihab</li> <li>• Septal – körpü nekrozu və septal fibroz</li> <li>• Sirroz- biliar sirroz</li> </ul>
<p><b>Klinik mərhələləri (gedişi)</b></p>	<ul style="list-style-type: none"> <li>• Asimptomatik – klinik əlamətlər olmur, laborator xolestaz ola bilər</li> <li>• Klinik xolestaz – klinik və laborator xolestaz əlamətləri ortaya çıxır</li> <li>• Sirroz və ağırlaşma mərhələsi - xolestaz əlamətləri ilə yanaşı sirroz və ağırlaşma əlamətləri ortaya çıxır.</li> </ul>



Şəkil 1. Birincili skleroz xolangitin patomorfologiyası

### Patomorfologiyası

- Birincili skleroz xolangitin iki forması var: klassik və kiçik axacaq formaları.
- Klassik formada böyük qaraciyərdaxili və xarici öd yolları, digəri isə kiçik axacaqları tutur.
- Öd yollarında iltihab və çoxsaylı fibrotik daralmalar və seqmentar genişlənmələr BSX-nin xarakterik morfoloji əlamətidir. Çapıq daralmalar 0,5-2 sm uzunluqda olub, əksər hallarda həm daxili, həm də xarici öd yollarını birlikdə tutur (60-80%), az hallarda isə yalnız birini (qaraciyərdaxili - 30%, qaraciyərxarici - 10%) tuta bilir (Şəkil 1). Daralmalar diffuz şəkildə yerləşir və aralarında sağlam axacaq hissəsi olur. Nəticədə «daralma-genişlənmə» görüntüsü öd yollarında «çərəkə» mənzərəsi yaradır ki, bu da BSX-in spesifik göstəricisidir.
- BSX əksər hallarda (80%) *bağırsağın iltihabi xəstəlikləri* – xoralı kolit və Kron xəstəliyi ilə birlikdə rast gəlinir. Digər autoimmün və fibrotik xəstəliklər də rast gələ bilər. Patohistoloji müayinə ilə BSX-nin 4 mərhələsini təyin etmək mümkün olur (**bax təsnifatı**).
- BSX-dən fərqli olaraq *birincili biliyar sirrozda* zədələnmə kiçik öd axacaqlarını tutur, ən çox qadınlarda rast gəlinir, antimitoxondrial anticisimlər tapılır. Təkrarlayan irinli xolangitlərdə öd yolları genişlənilir, daralma isə kiçik olur və genişlənmə fonunda görünür, daşlar çox xarakterikdir və uzaq şərq ölkələrində daha çox rast gəlinir. İkincili skleroz xolangitdə adətən anamnezdə

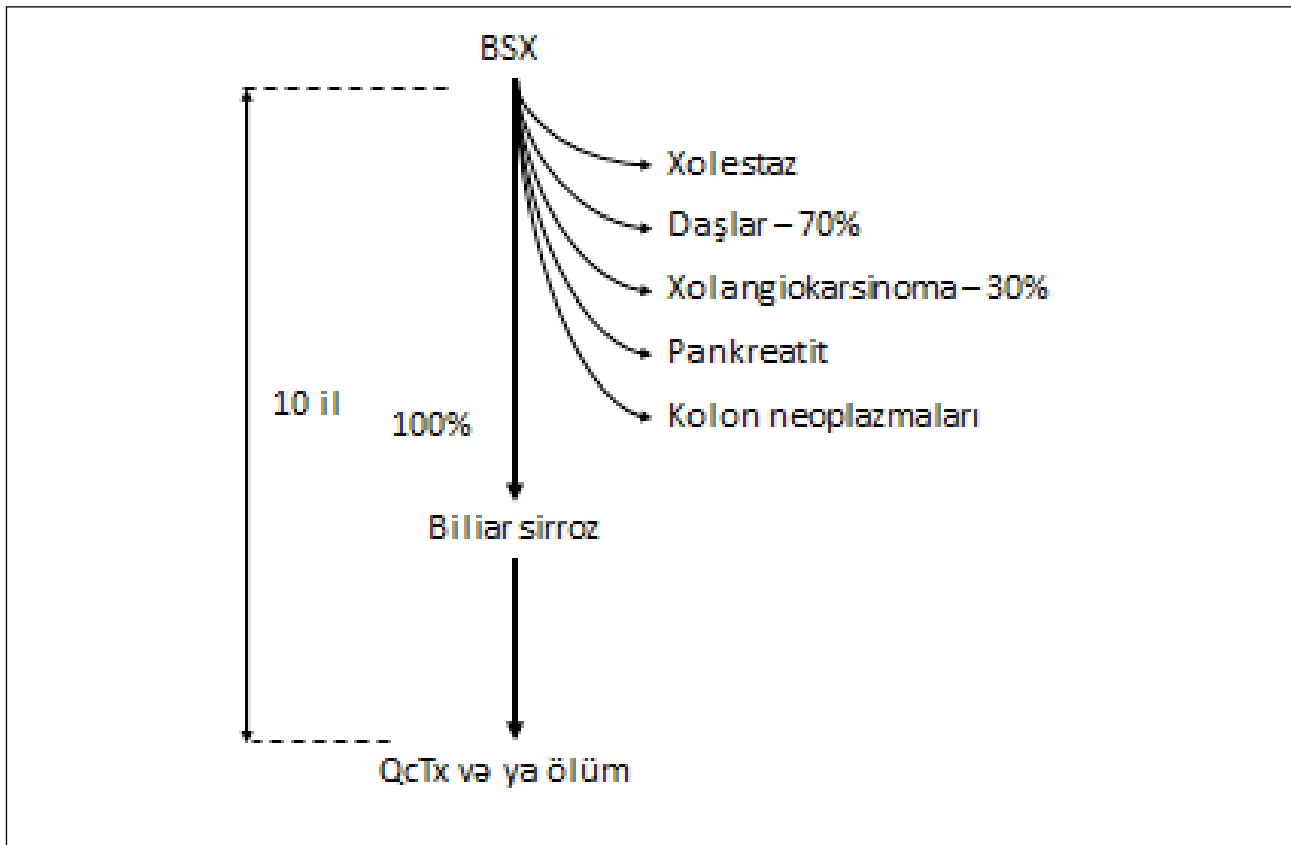


xolangit xəstəliyi, əməliyyat, travma qeyd olunur, daralma yerli xarakter daşıyır və bağırsaq xəstəlikləri olmur.

### Etiologiya və patogenezi

- Xəstəliyin səbəbləri və mexanizmləri dəqiq məlum deyil.
- Əvvəllər toksikoz, infeksiya, autoimmun, genetik, işemik-vaskulit və s. nəzəriyyələri var idi.
- Xəstələrin əksəriyyətində (97%) bir və bir neçə *autoanticisimlər* tapılmasına (perinuklear *anti-neytrofil sitoplazma anticismi* – pANCA - 84%, *antikardiolipinlər*-66%) və autoimmun hesab edilən xəstəliklərlə (autoimmun hepatit 25%, iltihabi bağırsaq xəstəlikləri -80%) birlikdə rast gəlməsinə əsaslanaraq hazırda BSX-in *immun-iltihabi* proses olduğu ehtimal olunur.

### Gedişi və ağırlaşmalar



Şəkil 2. Birincili skleroz xolangitin gedişi və ağırlaşmaları

- BSX progressiv xəstəlikdir, başlanğıcda asimptomatik olur (10-15 il), sonra xolestaz əlamətləri (sarılıq, qaşınma, QF və QQT artması) ortaya çıxır, davam edən xolestaz son olaraq biliar sirroza (100%) və/və ya xolangiokarsinomaya (30%) gətirib çıxarır. Bunlardan başqa digər ağırlaşmalara da səbəb ola bilər (Şəkil 2).
- BSX-nin təbii gedişini dəyişdirən müalicə üsulu hazırda yoxdur (Şəkil 2).

### Ağırlaşmaları

- Sirroz
- Xolangiosellular karsinoma
- Bakterial xolangit
- Öd daşları
- Xolestaz ağırlaşmaları
- Digər

### Klinikası

- BSX üç şəkildə biruzə verə bilər:
  - » Asimptomatik və ya subklinik əlamətlərlə (40-45% halda rast gəlir və təsadüfi müayinələrdə xolestaz enzimlərində artma tapılır)
  - » Simptomatik xolestaz əlamətləri ilə (qaşınma, sarılıq, QF və QQT artması)
  - » Sirroz əlamətləri ilə
- Xəstələrin 80%-nə yaxınında bağırsağın iltihabi xəstəlikləri rastlanır.

### Diaqnostikası

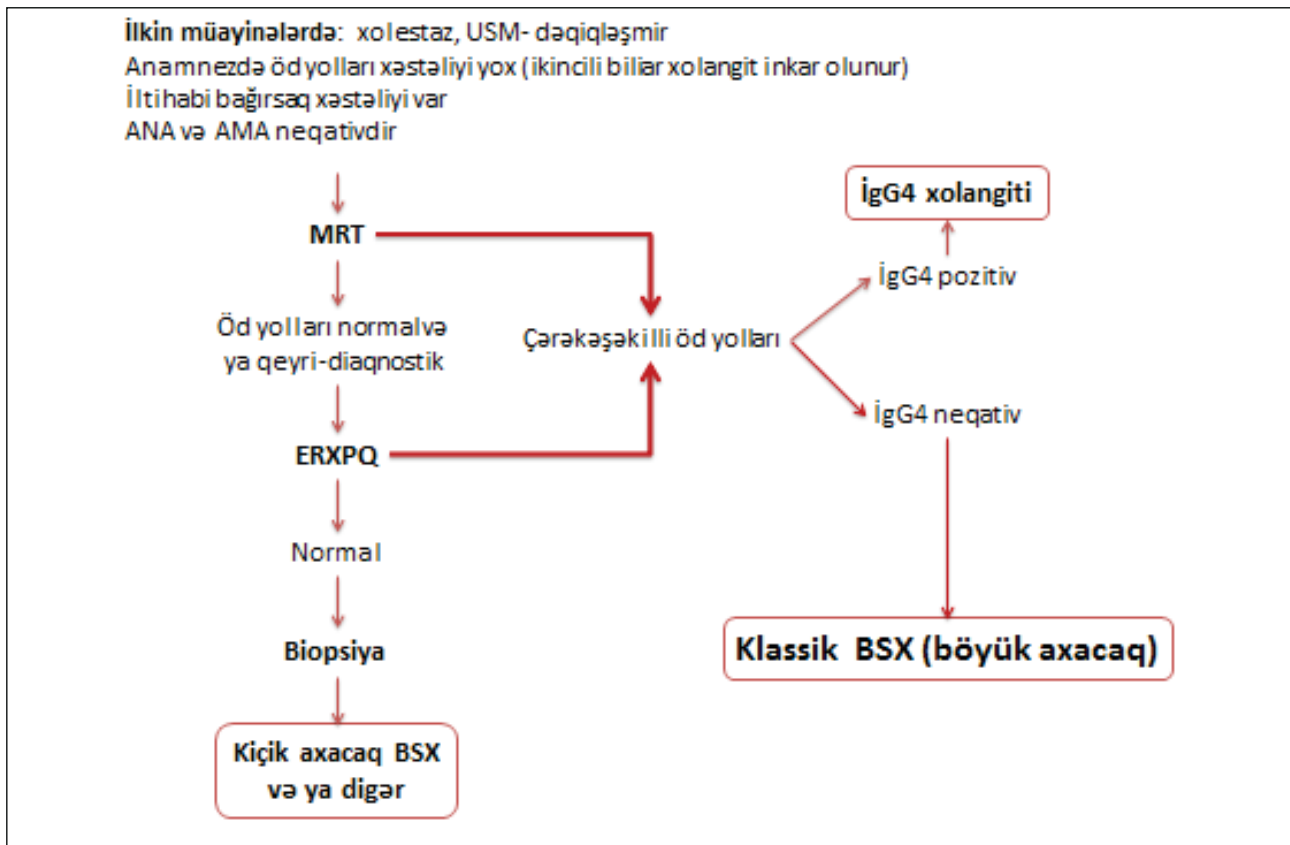
#### Şübhə

- Xronik xolestaz əlamətləri olan kişi xəstələrdə və sirrozda BSX-dən şübhələnmək lazımdır. Xəstədə bağırsağın iltihabi xəstəliyi varsa bu şübhə ciddi şəkildə artır.

### Dəqiqləşdirmə

- Birincili skleroz xolangitin diaqnozu 3 kriteriya əsasında dəqiqləşdirilir:
  - » Xolestaz
  - » Xolangioqrafiyada xarakterik dəyişikliklər ("çərəkəşəkili" öd yolları)
  - » Digər xolestatik xəstəliklərin olmaması (**Şəkil 3**)
- **Xolestaz** klinik və laborator müayinələrlə dəqiqləşdirilir.
- **Xolangioqrafiya** üçün MRT ilk seçimdir. MRT-də öd yolları normal görünərsə və ya qeyri-diaqnostik olarsa, lakin klinik yüksək şübhə varsa ERXPQ və ya perkutan xolangioqrafiya edilir. Xolangioqrafiyada öd yollarının "çərəkəşəkili" görüntüsü klassik BSX üçün xarakterikdir.
- Xolestaz və xarakterik xolangioqrafik görüntü BSX diaqnozunu təkbəşinə təsdiq və ya inkar etmir. Bunun üçün 3-cü kriteriya - **digər xolestatik xəstəliklərin inkar edilməsi** lazımdır.
- Xolangioqrafiyalarda dəyişiklik tapılan xəstələrdə klassik BSX ilə böyük axarlarda daralma törədən xəstəlikləri differensiasiya etmək gərəkir:
  - » Postoperativ (anastomoz strikturları, postravmatik, postransplant və digər)
  - » Xoledoxolitiaz
  - » İgG4 xolangiti
  - » İşemik (transplantatın qeyri-anastomotik darlıqları, arterial liqasiya,

- embolizasiya və s)
- » Parazitar, infeksiyon (təkrarlayan piogenik xolangit, QİÇS xolangiopatiyası və s)
  - » İnfiltrativ (sarkoidoz, tuberkuloz, və s)
  - » Neoplastik (xolangiokarsinoma, hepatosellulyar karsinoma, pankreatik və digər neoplazmalar)
  - » Anadangəlmə (biliar atreziya, Karoli xəstəliyi və s)
  - » Toksik (kimyaterapiya xolangiti, 5-florurasil və s)
  - » digər (portal hipertenziv biliopatiya və s)
- Xolangioqrafiyada dəyişiklik tapılmayan xolestatik xəstələrdə isə kiçik axacaq formalı BSX ilə **intrahepatik xolestazları** differensiasiya etmək lazım gəlir. Bunun üçün ilk növbədə aşağıdakı xəstəlikləri göz önünə almaq lazımdır:
    - » Birincili biliar sirroz və müştərək sindromlar
    - » Dərman xolestazı
    - » Xolestatik hepatitlər (autoimmun və alkohol)
    - » Bəd xassəli xolestazlar (HSK, XSK, limfoma, Stafler sindromu, metastaz)
  - Differensiasiya üçün klinik məlumatlar, autoimmun markerlər (AMA, ANA, ASMA, LKM ), hətta qaraciyər biopsiyası lazım gəlir.
  - **Digər xolestatik xəstəliklər inkar edilərsə və xəstədə iltihabi bağırsaq xəstəliyi varsa belə hal kiçik axacaq formalı BSX qəbul edilir.**



Şəkil 3. BSX-nin dəqiqləşdirilməsi

## Müalicəsi

- Müalicəsində **konservativ, endoskopik dilatasiya-stent, cərrahi anastomozlar və transplantasiya** istifadə edilir.
- **Qaraciyər transplantasiyası** BSX-nin ən effektiv müalicəsidir, 5 və 10 illik yaşama 86% və 70% təşkil edir, çoxsaylı ekstra- və intrahepatik daralmalarda və sirroz inkişaf edənlərdə göstərişdir.
- Konservativ və endoskopik müalicələr simptomları azaltmaq və ağırlaşmaların müalicəsi üçün aparılır.
- **Konservativ müalicə** asimptomatik və xolestatik xəstələrdə tətbiq edilir. Ursodezoksixol turşusu (15-20 mq/kq) ən effektiv dərmandır. İmmunosupressiv, iltihabəhinə və digər dərmanlar (qlükokortikoidlər, azatiopirin, siklosporin, takrolimus, metotraksat, kolxisin, pentoksifillin, d-pensilamin, xolesteramin) faydalı deyil, digər autoimmün xəstəliklərlə yanaşı gedən hallarda UDXT ilə birlikdə tətbiq edilir. Bundan başqa xolestaz ağırlaşmalarının (osteopeniya, osteoparoz, avitaminozlar, qaşınma və s) profilaktika və müalicəsi üçün də konservativ tədbirlər aparılır.
- Endoskopik dilatasiya və ya stent dominant ekstrahepatik daralmalarda, xoledox daşlarında, təkrarlayan bakterial xolangitlərdə tətbiq edilir. Endoskopik müalicə ilə UDXT-in birlikdə istifadəsi xəstələrin 50%-ində simptomları azaldır.
- **Cərrahi müalicələr (strikturun rezeksiyası, bilio-enterik anastomozlar)** sirrozu olmayan xəstələrdə dominant (mənfəzi 1-1,5 mm-ə qədər daralması) ekstrahepatik daralma olduqda aparıla bilər. Lakin kəskin xolangit ehtimalını artırdığı üçün (50 %) **hazırda az tövsiyə olunur.**

# ÖD KİSƏSİ POLİPLƏRİ

## Tərif

- Poliplər öd kisəsinin divarından mənfəzə doğru çıxıntışəkilli törəmələrə deyilir. Poliplər müxtəlif mənşəli ola bilər: xolesterin, adenomiyomatoz, iltihabi, neoplastik və s.

## Diagnostik meyarları

- Asimptomatik və ya əlamətlər ola bilər (öd sancısı, qanaxma, pankreatit və s)
- Görüntüləmədə kisə divarında hərəkətsiz və qan axını olan törəmə

## Rastgəlməsi

- Poliplər əhali arasında az rast gəlir (1-4%) və 10-50% hallarda öd daşı ilə birlikdə ola bilər. Qeyri-neoplastik poliplər daha çox (95%) rast gəlir.

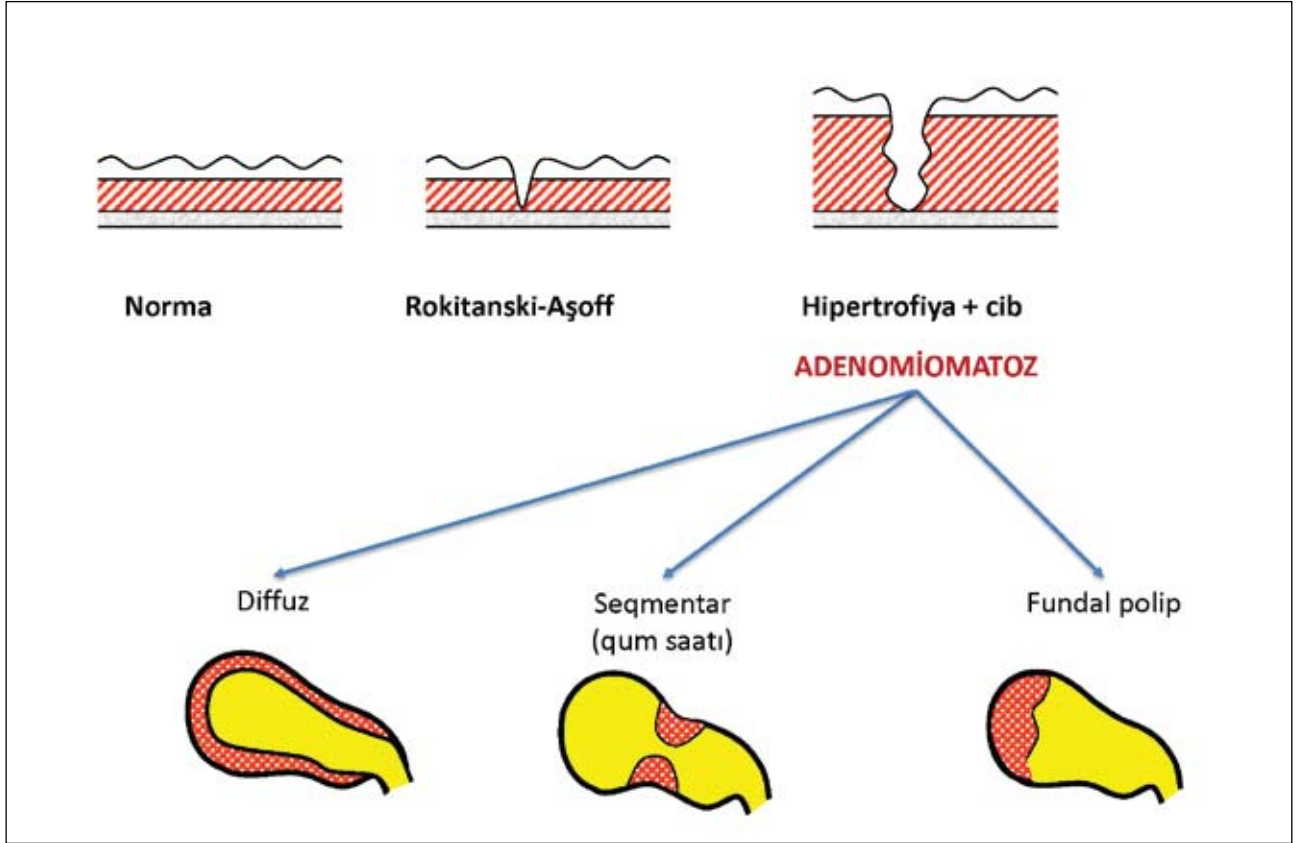
## Təsnifatı

- Polipləri təbiətinə görə iki qrupa bölmək olar – **neoplastik** (adenomatoz və digər) və **qeyri-neoplastik** (xolesterin, adenomiyomatoz, iltihabi).
- Öd kisəsində ən çox (95%) qeyri-neoplastik poliplər rast gəlir.

Neoplastik	Qeyri - neoplastik
<ul style="list-style-type: none"><li>• Adenomatoz</li><li>• Lipoma</li><li>• Leyomioma</li><li>• GİST</li><li>• Digər</li></ul>	<ul style="list-style-type: none"><li>• Xolesterin</li><li>• Adenomiyomatoz</li><li>• <b>İltihabi</b></li></ul>

## Klinik – morfoloji xüsusiyyətləri

- **Xolesterin polipləri** ən çox rast gəlinən poliplərdir (60%), ölçüləri 2-10 mm olub, çoxsaylı ola bilər. Əksər hallarda asimptomatik olurlar. Lakin bu poliplər incə ayağcılıq olduqları üçün divardan ayrılaraq mənfəzə düşürlər daş əlamətləri – öd sancısı, təkrarlayan pankreatit törədə bilərlər. Digər tərəfdən xolesterin polipləri öd daşının əmələ gəlməsində nüvələşdirici amil rolu oyanaya bilirlər. Xolesterin polipləri öd kisəsi xolesterozu da adlanır və adətən belə xəstələrdə xolesterin səviyyəsi yüksək olmur.



Şəkil 1. Öd kisəsi adenomiyatozu

- **Adenomyomatoz poliplər** uşaqlıq adenomyomatozundakı kimi yerli əzələ hipertrofiyasına epitel invaginasiyası nəticəsinə meydana gəlir (Şəkil 1). Poliplər adətən tək, yarımkürə şəklində olur, kisə dibində yerləşir və ölçüləri 10-12 mm arasında dəyişir. Ölçüsünə görə xərçənglə qarışdırıla bilər.
- İltihabi poliplər kiçik ölçülü (<10 mm) tək və çoxsaylı ola bilərlər. Epitellə örtülü qranulyasiya, fibroz və limfositar infiltrasiyadan ibarət toxumadan təşkil olunmuşdur.
- **Adenomyomatoz polip** neoplastik poliplər arasında ən çox rast gəlinənidir, ölçüsü 5-20 mm arasında dəyişir, çıxarılan kisələrdə çox az hallarda (0,15%), poliplər arasında isə 4% hallarda rast gəlir. Əksər hallarda tək (75%) olur və daşla birlikdə (50%) rastlanır. Malignizasiya potensialı olan polipdir. Lakin malignizasiya ancaq 12 mm-dən çox olduqda rastlanır, 10 mm-dən kiçik poliplərdə isə malignizasiya nadirdir.
- Digər poliplərə **leyomyoma, gastrointestinal stromal törəmələr (QİST), fibroma, lipoma, neyrofibroma, karsinoid** və s. aid edilir. Çox nadir rastlanılan bu poliplərin (poliplər arasında – 1%, çıxarılan kisələrdə isə – <0,01%) növü ancaq histoloji müayinələrdə dəqiqləşir.

### Gedişi və ağırlaşmaları

- Poliplər əksər hallarda asimptomatik gedişə malikdir (90%).
- Simptomatik formaya keçmə ehtimalı təxminən ildə 1% təşkil edir və öd

sancısı, pankreatit, hətta hemobiliya şəklində ortaya çıxa bilər.

- Poliplər təxminən 10-50% (xolesterin, adenomiyomatoz və adenomatoz poliplər) hallarda daşla birlikdə rastlanırlar və simptomların polipə, yoxsa daşa bağlı olduğunu təyin etmək çətin olur.
- Qeyri-neoplastik poliplərin xərçəng ehtimalı yox dərəcəsindədir. Ölçüsü 10 mm-dən çox olan adenomatoz poliplərin malignizasiya ehtimalı var.

### *Ağırlaşmaları*

- **Öd sancısı**
- Pankreatit
- Hemobiliya
- Kəskin xolesistit
- Malignizasiya (adenomatoz poliplərdə)

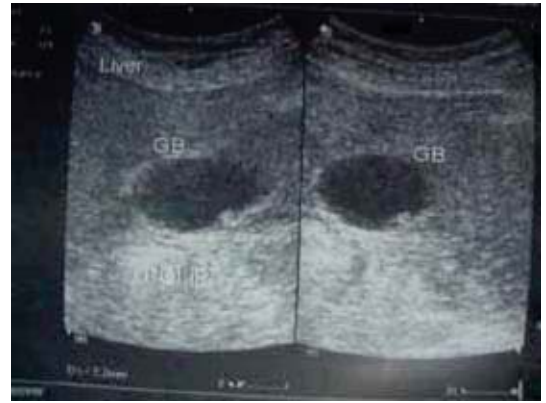### **Diagnostikası**

#### *Şübhə*

- Poliplərin spesifik klinik əlaməti yoxdur.
- Təkrarlayan pankreatit, öd sancıları, hemobiliya USM-də divarda kütlə və ya çıxıntı görünütüsü polipə şübhə yaradır.

#### *Dəqiqləşdirmə*

- Dəqiqləşdirmə üçün daşla differensiasiya etmək lazımdır və bunun üçün görüntüləmə müayinələri (USM, doppler, kontrastlı tomoqrafiya) ilə törəmənin hərəkətliliyi və qan axını yoxlanılır.
- Poliplər üçün xarakterik əlamətlər:
  - » hərəkətsiz olması
  - » akustik kölgəsinin olmaması
  - » poliplər toxuma olduqları üçün kontrast tutur və dopplerdə qan axını görünür (Şəkil 2).



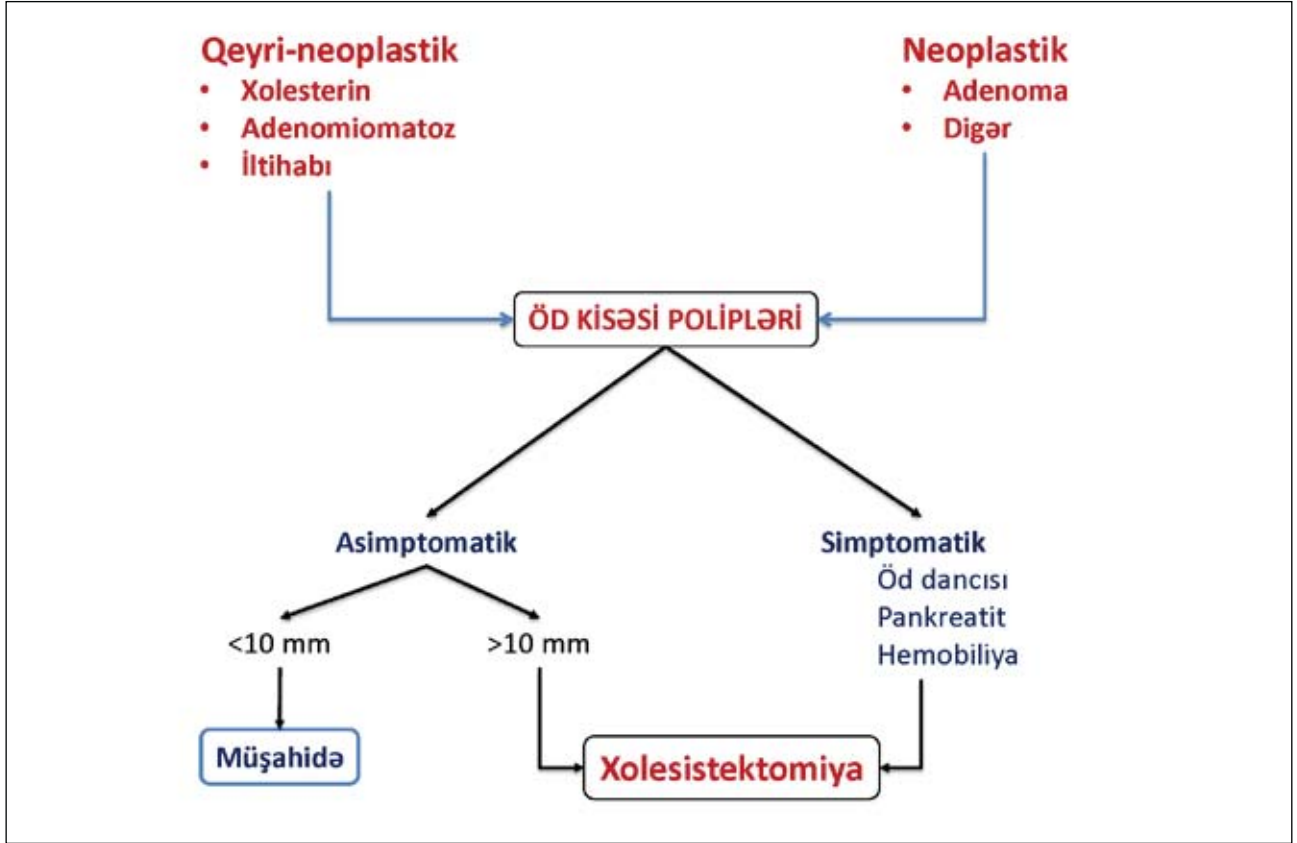
*Şəkil 2. Poliplərin diaqnostikası*

#### *Növünün təyini*

- Əməliyyatın müayinələrlə polipin təbiətini müəyyənləşdirmək mümkün deyil, dəqiqləşmə histopatoloji müayinədə mümkündür.

### **Müalicəsi**

- Poliplərə müalicəvi yanaşmada simptomatikliyi və ölçüsü nəzərə alınır (Şəkil 3).
- Simptomatik poliplərdə xolesistektomiya məsləhətdir.
- Simptom verməyən kiçik (<10 mm) poliplərdə müşahidə, böyük poliplərdə isə (>10 mm) xolesistektomiya tövsiyə olunur.



Şəkil 3. Poliplərin növləri, gedişi və müalicəsi



# ÖD YOLLARININ TÖRƏMƏLƏRİ

## Növləri

- Öd yollarının birincili törəmələri iki qrupa ayrılır:
  - » Xoşxassəli törəmələr – adenomalar
  - » Bədxassəli törəmələr - adenokarsinomalar:
    - ◊ öd kisəsinin xərçəngi
    - ◊ öd axacaqlarının xərçəngi - xolangiokarsinoma
    - ◊ ampulanın xərçəngi
- Öd yollarının şişlərinin əksəriyyəti bədxassəlidir və tapıldığında müalicə imkanları məhduddur.

## ÖD YOLLARI ADENOMALARI

- Öd yolları adenomaları öd epitelindən inkişaf edən xoşxassəli törəmələrdir.
- Nadir rast gəlinir.
- Xolangiokarsinomaya keçmə ehtimalı var.
- Adətən xoledox daşı kimi əlamətlər verir: təkrarlayan sarılıq, xolangit.
- Öd daşından, bədxassəli törəmələrdən və xoledox varikozlarından differensiasiya etmək lazımdır.
- Differensiasiyada ən effektiv müayinə MRT və endoskopik USM-dir.
- Müalicəsi üçün xoledoxun eksiziyası və biliodigestiv anastomoz lazımdır.

## ÖD KISƏSİ XƏRÇƏNGİ

### Tərif

- Öd kisəsi xərçəngi kisə epitelindən inkişaf edən bədxassəli törəmələrdir

### Diaqnostik əlamətlər

- Erkən mərhələlərdə asimptomatik, irəli mərhələlərdə isə öd sancısı, kəskin xolesisitit və ya mexaniki sarılıq əlamətləri
- Tomoqrafiyada divar qalınlaşması, kütlə və ya ekstrasistik invaziya
- Biopsiyada adenokarsinoma

## Rastgəlməsi

- Öd kisəsinin bədxassəli şişlərinin əksəriyyəti adenokarsinomalardır və xolesistektomiyalarda 0,3-1% hallarda rast gəlinir.

### Risk faktorları

- Öd kisəsi xərçənginin etiologiya və patogenezi dəqiq bilinmir, genetik və qazanılmış amillərin rolu ehtimal edilir.
- Aşağıdakı amillər ilə öd kisəsi xərçənginin birbaşa əlaqəsi olduğu sübut edilmişdir (risk faktorları):
  - » öd kisəsinin adenoması
  - » kirəcləşmiş kisə
  - » yaşlılarda böyük (> 2 sm) daş
  - » xoledox anomaliyaları (sist, xoledoxun pankreas axacağı ilə duodenumdan kənardə birləşməsi)

### Mərhələləri

- Öd kisəsi xərçəngi tapıldıqda əksər hallarda (70%) irəliləmiş mərhələdə olur.
- Yerli, limfatik və distal (TNM) yayılmasına görə öd kisəsi xərçənginin 4 mərhələsi ayırd edilir:
  - » I mərhələdə şiş selikli qişə səviyyəsindədir
  - » II mərhələdə şiş kisə divarının qatlarına yayılır
  - » III mərhələdə şiş limfa düyünlərinə və ya ətraf orqanlara yayılır
  - » IV mərhələdə uzaq metastaz və ya yerli geniş yayılma olur.

### Öd kisəsi xərçənginin TNM klassifikasiyası

#### T – yerli yayılma

T1 – şiş selikaltı qişaya (T1a) və ya əzələ qatına (T1b) sirayət etmişdir.

T2 – şiş əzələətrafı birləşdirici toxumaya sirayət etmişdir.

T3 – şiş kisə divarından ətrafdakı bir orqana (yoğun bağırsaq, xoledox, 12bb, MAV, qarapı venası) və ya qaraciyərə 2 sm-ə qədər yayılmışdır.

T4 – şiş kisə ətrafındakı iki orqana və ya qaraciyərə 2 sm-dən çox yayılmışdır.

#### N – limfatik yayılma

N0 – limfa düyünlərinə yayılma yoxdur.

N1 – kisə axacağı, xoledox və qarapı düyünlərinə yayılma var.

N2 – 12bb, MAV, aortaətrafı düyünlərə yayılma var.

#### M - metastaz

M0 – metastaz yoxdur

M1 – uzaq metastazlar var.

**Bunlara əsaslanaraq xəstəliyin 4 mərhələsi müəyyənləşdirilir:**

I mərhələ:	T1 N0 M0
II mərhələ:	T2 N0 M0
III mərhələ:	T3 N0 M0 T1-3 N1 M0
IVA mərhələ:	T4 N0-2 M0
IV B mərhələ:	T1-4 N0-2 M1

**Klinikası**

- Öd kisəsi xərçəngi klinik olaraq aşağıdakı əlamətlərlə biruzə verə bilər:
  - » öd sancısı (40%)
  - » kəskin xolesistit (20%)
  - » mexaniki sarılıq (35%),
  - » şiş əlamətləri (arıqlama, ağrı, iştahsızlıq) və mədə-bağırsaq sindromları (30%) .

**Diagnostikası****Şübhə**

- Öd kisəsi xərçənginin spesifik əlamətləri yoxdur və aşağıdakı hallarda öd kisəsi xərçəngindən şübhələnmək olar:
- Yaşlı xəstələrdə kəskin xolesistit, xolangit və mexaniki sarılıq
- Kirəcləşmiş öd kisəsi
- Böyük daşlarda (>2 sm)
- USM-də və ya tomoqrafiyada kisə divarında qalınlaşma və qaraciyərə, qarıya doğru inkişaf edən kütlə
- CA-19-9 artması

**Dəqiqləşdirmə**

- Öd kisəsi xərçənginin diaqnozunu biopsiya ilə dəqiqləşdirilir. Erkən mərhələ xərçənglərdə bu adətən çıxarılmış öd kisəsinin patohistoloji müayinələrində ortaya çıxır.
- İrəliləmiş mərhələlərdə isə tomoqrafiyada öd kisəsi divarından ətrafa doğru inkişaf edən kütlələrdən biopsia diaqnozu dəqiqləşdirə bilər, lakin bəzən buna ehtiyac qalmır.
- Bəzən differensiasiya çətinliyi olarsa PET-KT etmək lazım gəlir.

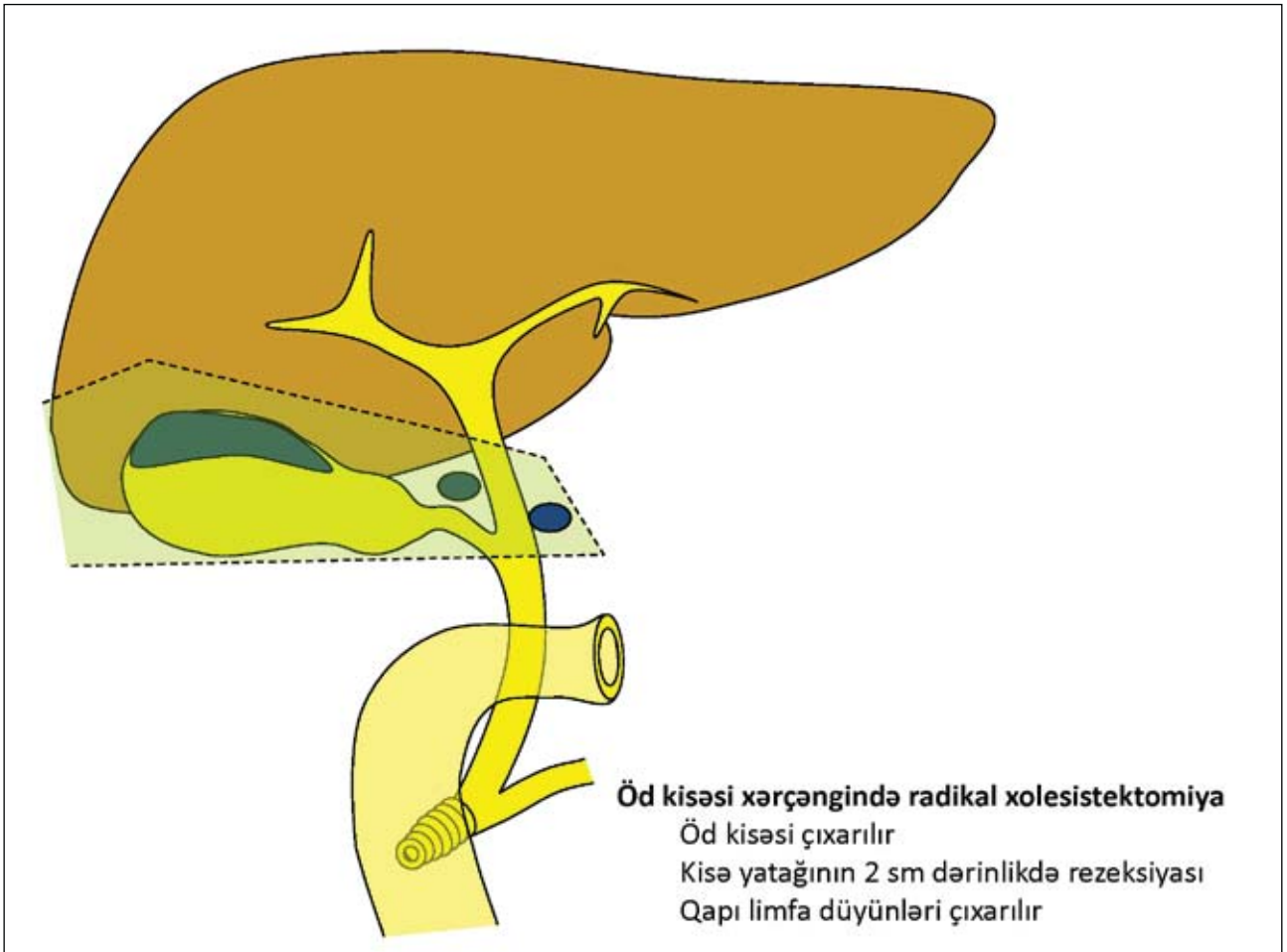
**Mərhələnin təyini**

- Törəmənin kisə divarına yayılma dərəcəsini təyin etmək üçün histoloji müayinə edilir
- Qaraciyərə, qarın elementlərinə yayılmasını və distal metastazları təyin etmək üçün kontrastlı KT və ya MRT etmək lazımdır.

- Uzaq metastazların axtarışı üçün PET-KT lazım gələ bilər.

### Müalicəsi

- Öd kisəsi xərçənginin əsas müalicəsi radikal cərrahi müalicədir.
- Müalicə üsulunun seçimində mərhələ önəmli rol oynayır:
  - » Erkən mərhələdə (mukoza səviyyəsindəki şişlər – I mərhələ) sadə xolesistektomiya yetərlidir.
  - » Şişin əzələ və daha dərin qatlara yayıldığı hallarda (II mərhələ) radikal xolesistektomiya əməliyyatı edilir: xolesistektomiya ilə yanaşı qaraciyər yatağının rezeksiyası, limfa düyünü çıxarılması (Şəkil 1).
  - » Qaraciyərin bir payına yayılan hallarda geniş qaraciyər rezeksiyası etmək olar.
  - » Qeyri-rezektabel hallarda palliativ tədbirlər – stent və yanyol anastomozlar istifadə edilir.
- 5 illik yaşam rezeksiyalardan sonra I-II mərhələdə – 70-100%, III mərhələdə 40-60%, IV mərhələdə isə 20-40% ola bilər.



*Şəkil 1. Rezektabel öd kisəsi xərçəngində radikal xolesistektomiya*

## XOLANGİOKARSİNOMA

### Tərif

- Xolangiokarsinomalar öd epitelindən inkişaf edən bədxassəli törəmələrdir

### Diaqnostik əlamətləri

- Xolestaz, mexaniki sarılıq ola bilər
- Tomoqrafiyada öd axarları divarında törəmə
- CA-19-9 artması
- Biopsiya

### Rastgəlmə tezliyi

- Bütün kanserlər arasında 2% tezlikdə rast gəlinir.

### Təsnifatı

<b>Morfologiyasına görə</b>	<p>Morfoloji olaraq üç növü var:</p> <ul style="list-style-type: none"> <li>• <b>Kütlə forması</b> – mənfəzə və ətraf toxumalara invaziya edərək kütlə törədir.</li> <li>• <b>İnfiltrativ forma</b> – axçağın divarı boyu yayılaraq mənfəzini kiçildir</li> <li>• <b>Papilyar forma</b> – mənfəzə doğru inkişaf edən polipəbənzər törəmə əmələ gəlir, divara infiltrasiya etmir.</li> </ul>
<b>Yerinə görə</b>	<p>Yerinə görə xolangiokarsinomaların 3 növü var:</p> <ul style="list-style-type: none"> <li>• <b>İntrahepatik</b> (6-20%) - qaraciyərdaxili öd yollarından inkişaf edir, gediş xüsusiyyətinə görə hepatosellular xərçəngi xatırladır.</li> <li>• <b>Hiliar forma (Klatskin şişi)</b> - haçanı və ümumi qaraciyər axacağını tutur, ən çox rast gəlinən formadır (40-67%).</li> <li>• <b>Distal forma</b> - xoledoxda yerləşir, periampulyar şişlər kimi biruzə verir və müalicə olunur.</li> </ul>

**Mərhələsinə görə**

**Bismut-Corlett** təsnifatında yerləşmə yeri və axacaq boyu proksimal yayılma nəzərə alınır.

- I tip şişlər haçadan aşağı qaraciyər axacağını tutur
- II tipdə haça tutulur
- III tipdə haça ilə yanaşı sağ və ya sol ikinci dərəcəli axaqlar tutulur
- IV tipdə isə hər iki tərəfdəki ikinci dərəcəli axaqlar tutulur.

**TNM təsnifatında** yerli yayılma ilə yanaşı limfatik və distal yayılmalar da nəzərə alınır. Yerli yayılma axacaqda proksimal yayılma ilə yanaşı portal venaya invaziya, qaraciyərdə atrofiya da diqqətə alınır, limfatik və distal yayılmalar qiymətləndirilir.

**T- yerli yayılma**

T1 – haça tutulur ± bir tərəfdə ikinci dərəcəli axacaq tutulması

T2 – T1+ eyni tərəfdə portal vena tutulur± pay atrofiyası

T3 – haça və hər iki tərəfdə ikinci dərəcəli axaqlar tutulur və ya

-bir tərəfdə ikinci dərəcəli axacaq, digər tərəfdə portal vena tutulur və ya

-bir tərəfdə ikinci dərəcəli axacaq, digər tərəfdə pay atrofiyası var və ya

-Qapı venasının və ya hər iki şaxəsinin tutulması var

**N limfatik yayılma**

N0 – limfa düyünü tutulması yoxdur.

N1 – hepatoduodenal limfa düyünlərinə yayılma var.

N2 – pankreas, 12bb, aortaətrafı və kələf düyünlərinə yayılma.

**M metastaz**

M0 – metastaz yoxdur.

M1 – metastaz var.

**Mərhələlər**

I mərhələ T1 N0 M0

II mərhələ T2 N0 M0

III mərhələ T-1-2 N1 M0

IV A mərhələ T3 N0-2 M0

IV B mərhələ T1-3 N0-2 M1

**Etiologiya və patogenezi**

- Xolangiokarsinomanın etiologiyası və patogenezi dəqiq bilinmir.
- Bəzi genetik və qazanılma faktorların rolu ehtimal olunsa da, bir çox amillərin xolangiokarsinoma üçün risk təşkil etdiyi məlumdur:
  - » birincili skleroz xolangit
  - » intrahepatik xolelitiyaz
  - » xoledoxolitiyaz

- » darlıqlar
- » xoledox sistləri
- » xoledox anomaliyaları (xoledoxun pankreatik axacağa duodenumdan kənarında birləşməsi)
- » xoledoxun parazitik infeksiyaları (*Opisthochis*, *Clonorchis*)

### Gedişi

- Xolangiokarsinomalar ümumiyyətlə yavaş inkişaf edən, daha çox yerli yayılmağa meyilli, kimya və radioterapiyaya az həssas törəmələr kimi qəbul olunur.
- Əksər hallarda törəmələr bir neçə aylıq simptomuz mərhələdən sonra əlamətlərlə ortaya çıxır.
- Gediş xüsusiyyətləri yerləşmə yerindən və mərhələsindən asılı olaraq dəyişir:
  - » İntrahepatik törəmələr daha çox hepatosellular xərçəng kimi aparır və kütlə effekti ön plana çıxır.
  - » Hiliar və distal törəmələr isə əsasən mexaniki sarılıq əlamətləri ilə ortaya çıxır, axacaq boyu yayılmağa və damarlara invazyaya meyilli olur. Ona görə də qaraciyərin pay, sektorlarında atrofiya törədə bilər.
- Xəstəliyin gedişində və yaşam müddətində mərhələnin böyük əhəmiyyəti var.
- Erkən mərhələlərdə radikal rezeksiyalar aparılırsa 5 illik yaşama 30-50%, qeyri-rezektabel hallarda isə ortalama yaşam 6-8 aydır.

### Klinikası

- Qaraciyərxarici xolangiokarsinomalar əksər hallarda (90%) tıxanma sarılığı şəklində biruzə verirlər. Çox az hallarda, xüsusən erkən mərhələlərdə sarılıqsız qaşıntı, iştahsızlıq, arıqlama qeyd olunur.
- Qaraciyərdaxili xolangiokarsinomalarda isə sarılıq az rast gəlinir. Bu xəstələrdə arıqlama və ağrı ön planda durur.

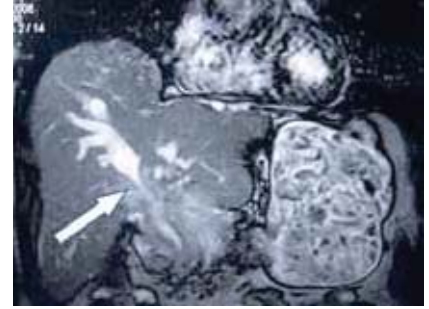
### Diagnostikası

#### Şübhə

- Aşağıdakı hallarda xolangiokarsinomadan şübhələnmək və yoxlamaq lazımdır
  - » Mexaniki sarılığı olan yaşlı xəstələr
  - » Xolangiokarsinomanın risk faktorları olanlarda (birincili skleroz xolangit, intrahepatik xolelitiyaz, xoledoxolitiyaz, darlıqlar, xoledox sistləri, xoledox anomaliyaları (xoledoxun pankreatik axacağa duodenumdan kənarında birləşməsi, parazitik infeksiyaları (*Opisthochis*, *Clonorchis*))
  - » CA 19-9 və CEA artan xəstələrdə
  - » USM-də daş görünməyən mexaniki sarılıqlarda
  - » Öd kisəsi böyüməyən mexaniki sarılıqlarda Klatskin törəməsinə böyük şübhə
  - » Qaraciyərdə kütlə tapılan xəstələrdə

### *Dəqiqləşdirmə*

- Aşağıdakı kriteriyaların olması əksər hallarda ekstrahepatik xolangiokarsinoma diaqnozunu dəqiqləşdirir:
  - » Tomoqrafiyada, endoskopik USM və ya xoledoxoskopiyada öd axarı divarında kütlə görünməsi (*Şəkil 2*)
  - » CA-19-9 artması
  - » Bəzən diaqnozu dəqiqləşdirmək üçün xoledoxoskopik yolla sitoloji və histoloji müayinələr gərəkə bilər.
- İntrahepatik xolangiokarsinomanın diaqnozunu aşağıdakı kriteriyalara görə dəqiqləşdirilir:
  - » kontrastlı müayinələrdə arterial hipervaskulyarizasiya və venoz yuyulma
  - » biopsiya



*Şəkil 2. MRT-də xolangiokarsinoma*

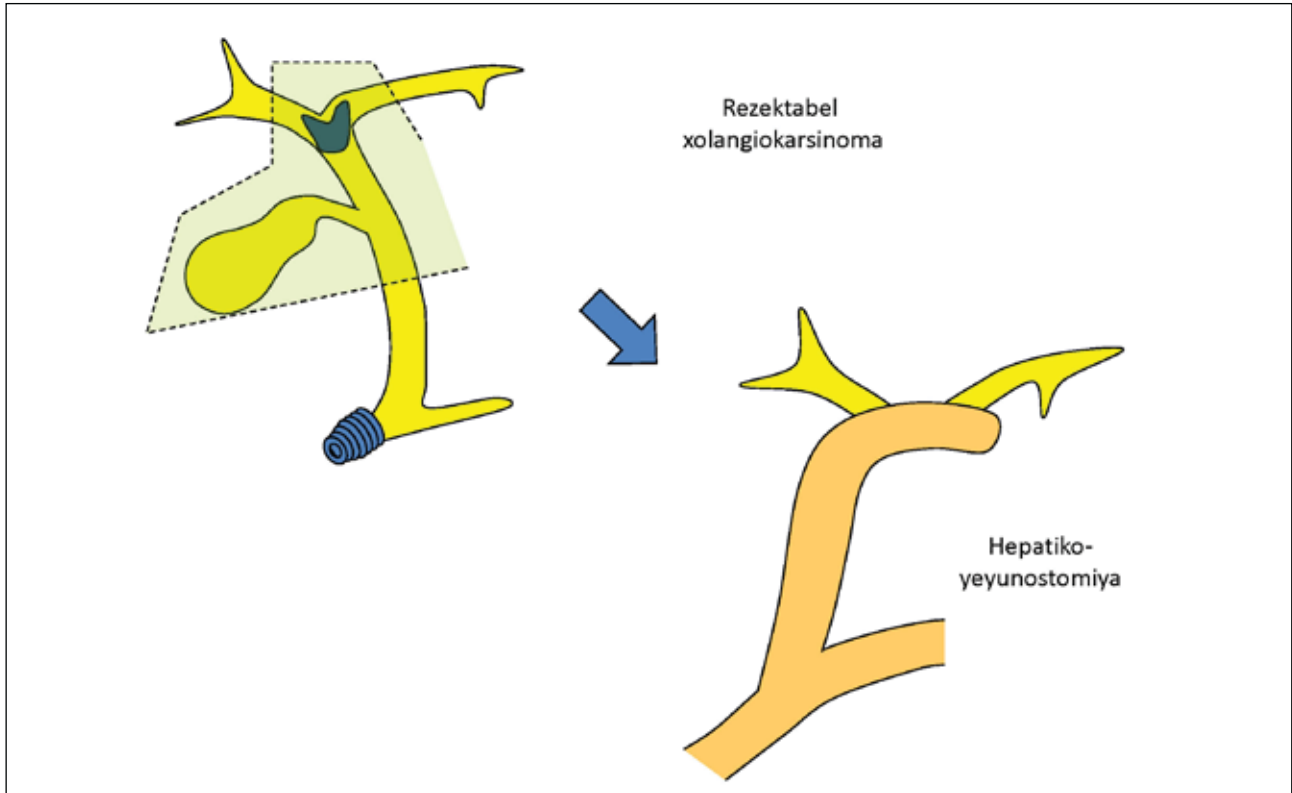
### *Mərhələnin təyini*

- Tıxanmanın xarakterini, yerini və şişin yayılmasını dəqiqləşdirmək üçün xolangioqrafiya, tomoqrafiya və angioqrafiya lazımdır.
- Törəmənin yerini və öd yollarında yayılmasını müəyyənləşdirmək üçün MRT ilk seçimdir.
- Qaraciyərə və damarlara yayılmanı dəqiqləşdirmək üçün KT – anqioqrafiya və ya MR angioqrafiya edilir.
- Uzaq metastazların təyininə KT və ya PET-KT istifadə edilə bilər.
- Distal törəmələrin diaqnostikasında endoskopik-USM edilə bilər.

### *Müalicəsi*

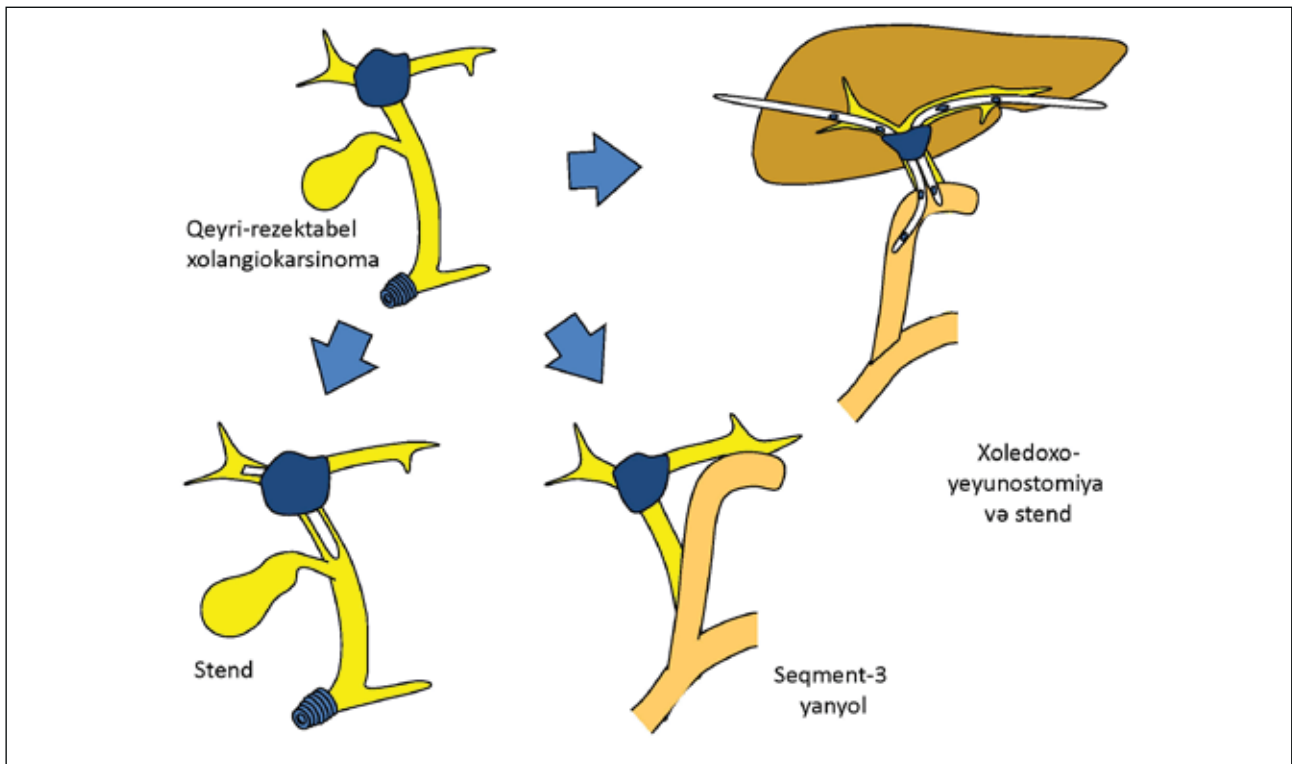
- Xolangiokarsinomanın əsas müalicəsi radikal rezeksiyadır.
- Rezektabel vəziyyətlərdə lokalizasiyadan asılı olaraq eksiziya, qaraciyər rezeksiyası və pankreatoduodenal rezeksiya əməliyyatları aparılır (*Şəkil 3*):
  - » İntrahepatik formada rezektabel vəziyyətlərdə (qaraciyər parenximasının >30% saxlanıla bilirsə) qaraciyər rezeksiyası edilir (bu 15-20% halda mümkündür). Qaraciyər parenximasının 60%-dən çoxu çıxarılsa əməliyyatdan əvvəl portal vena embolizasiyası edilərək qalacaq pay böyüdülmür.
  - » Damara yayılması olmayan Klatskin şişində haca rezeksiyası edilir.
  - » Birtərəfli axcağı və damarı tutan Klatskin şişində haça ± Qc rezeksiyası edilir, buna pankreato-duodenoektomiya da əlavə edilə bilər (ikitərəfli axcaq və damar yayılması, portal venaya geniş yayılma, limfatik və distal yayılmalar rezeksiyaya əks göstərişdir).
  - » Supraduodenal yerləşən törəmələrdə xoledox eksiziyası, limfadenektomiya aparılır.
  - » Distal formada isə PDR aparılır və bu 80% hallarda mümkündür.





*Şəkil 3. Rezektabel Klatskin şişində radikal əməliyyat*

- Qeyri-rezektabel hallarda sarılığı aradan qaldırmaq üçün palliativ tədbirlər - yanyol anastomozları, stent, drenaj qoyula bilər (*Şəkil 4*).



*Şəkil 4. Qeyri-rezektabel xolangiokarsinomalarda palliativ tədbirlər*

# ÖD YOLLARI ZƏDƏLƏNMƏLƏRİ

## Tərif

- Əməliyyat vaxtı və ya travma nəticəsində axacaqların kəsilməsi (divar defekti, yaralanması, koterlə nekrozu), bağlanması və ya arteriyaların zədələnməsi nəticəsində baş verən işemiya öd yolları zədələnməsi adlanır.

## Diagnostik əlamətlər

- Biliar sızıntı (peritonit, fistul, bilioma, qaraciyərdaxili abseslər) və / və ya mexaniki sarılıq
- Xolangioqrafiyada biliar ekstravazasiya və ya blok

## Rastgəlməsi

- Zədələnmələrin ən çox rast gəlinən səbəbi əməliyyatlardır (95%), az halda isə qarın travmalarında rast gəlinir.
- Xolesistektomiya zədələnməyə ən çox səbəb olan əməliyyatdır və 0,2% hallarda öd yollarında zədələnmə baş verir.

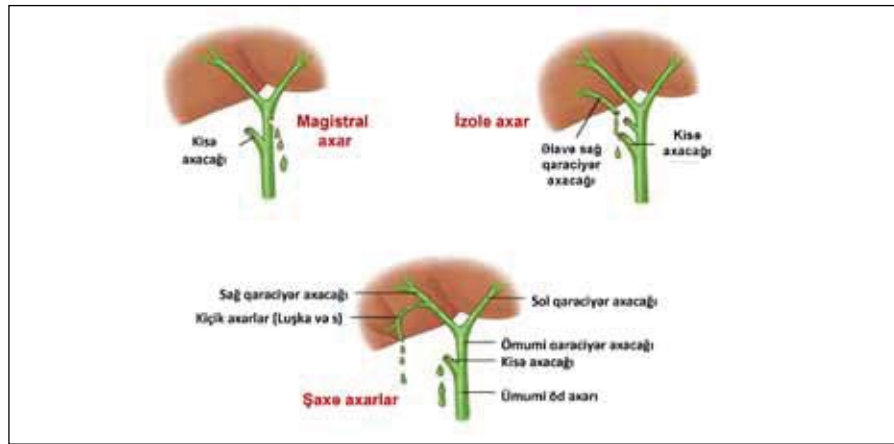
## Təsnifatı

- Öd yolları zədələnmələrini yerinə, mexanizminə, səbəbinə, dərəcəsinə, təyin olunma vaxtına və nəticəsinə görə müxtəlif təsnifatları var.

<b>Yerinə görə</b>	Yerinə görə öd yolları zədələnmələri 2 qrupa ayrılır: <ul style="list-style-type: none"><li>• Öd kisəsi zədələnməsi</li><li>• Axacaq zədələnmələri</li></ul>
<b>Öd kisəsi zədələnmələri</b>	Öd kisəsi zədələnmələri yaralanma və hematoma şəklində ortaya çıxır və əksər hallarda xolesistektomiya ilə həll edildiyi üçün böyük problem təşkil etmir.

## Axacaq zədələnmələrinin yerinə görə növləri

Axacaq zədələnmələri yerinə görə 3 böyük qrupa bölünür: *magistral, şaxə və izole axarların zədələnmələri* (Şəkil 1).



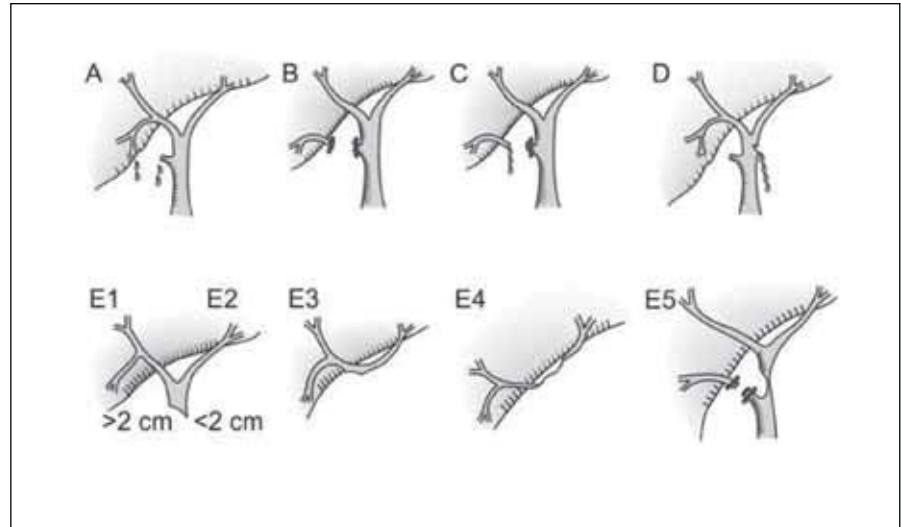
Şəkil 1. Axacaq zədələnmələrinin yerinə görə növləri

- **Magistral axacaqlara** pay, haça, ümumi qaraciyər axacağı və xoledox aid edilir. Bu axarların tam, hissəvi kəsilməsi və ya bağlanması ödsızması və/və ya mexaniki sarılıqla biruzə verir, kontrastlı xolangioqrafiya ilə təyin olunurlar, adətən sızıntı və striktura törədirlər, müalicəsi üçün bərpa və ya rekonstruksiya lazım gəlir.
- **Şaxə axacaqlara** magistral axacaq sistemi ilə əlaqəli olan kiçik axacaqlar - kisə axacağı, Luşka axacaqları, segment axarları aid edilir. Bu axarların zədələnmələrini açıq qalmaları, kəsilmələri və ya klipin sürüşməsi təşkil edir. Bu zədələnmələr adətən öd sızması ilə biruzə verirlər, kontrast xolangioqrafiyada diaqnozunu dəqiqləşdirmək mümkün olur, öd fistulu spontan və ya öd yollarının dekompresiyası ilə aradan qalxa bilər.
- **İzolə axacaqlara** magistral axacaq sistemi ilə əlaqəsi olmayan axacaqlar - əlavə segment və subsegmentar axacaqlar aid edilir. Bu **axacaqların** zədələnmələrini bağlanmaları və ya açıq qalmaları təşkil edir. İzolə axacaq zədələnmələri öd sızması (açıq qalarsa) və ya lokal mexaniki sarılıqla (bağlanarsa) ortaya çıxırlar, kontrast xolangioqrafiyada görünmürlər, öd fistulu spontan bağlanmır və ya uzun müddətə bağlanır, lokal abses və atrofiya törədə bilər.

### Strasberg-Bismut klassifikasiyası

Strasberg-Bismut klassifikasiyasında yerinə və dərəcəsinə görə zədələnmələr 5 tipə bölünür (*Şəkil 2*):

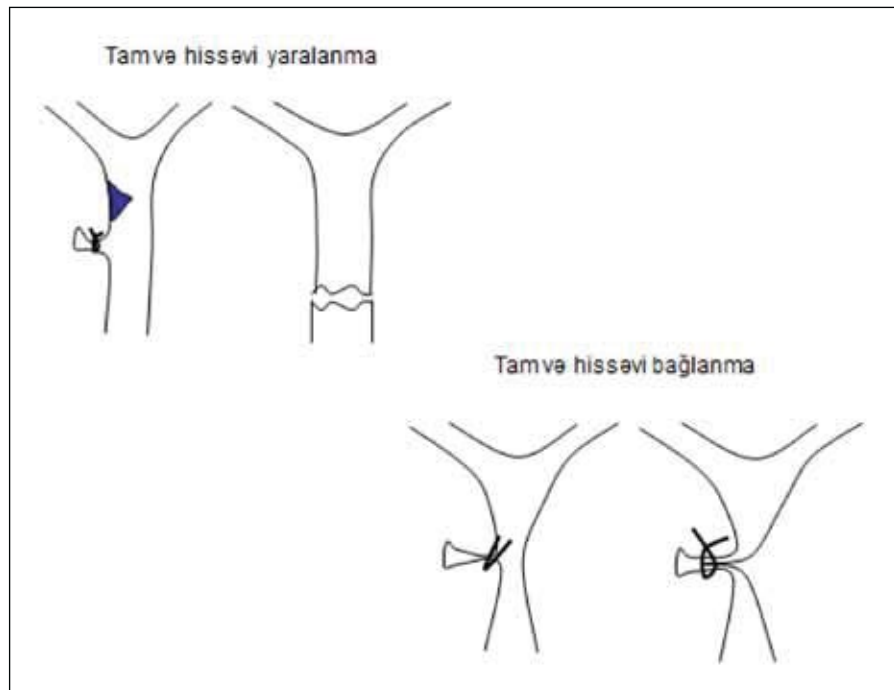
- A tip- kisə axarının və ya Luşka axarlarının açıq qalması
- B tip – magistral axarlarla əlaqəsi olmayan izolə axarların bağlanması
- C tip – magistral axarlarla əlaqəsi olmayan izolə axarların açıq qalması
- D tip – magistral axarların lateral (hissəvi) yaralanmaları
- E tip – magistral axarların zədələnmələri
  - » E1 (Bismut tip 1) – haçadan 2 sm distal zədələnmələr
  - » E2 (Bismut tip 2) – hacaya 2 sm –dən az məsafədə
  - » E3 (Bismut tip 3) – haçaya yaxın zədələnmə, haça sağlamdır
  - » E4 (Bismut tip 4) –haçanın zədələnməsi
  - » E5 (Bismut tip 5) – izolə axarın və magistral axarın zədələnməsi



*Şəkil 2. Strasberg-Bismut klassifikasiyası.*

**Mexanizminə görə**

- Bağlama (liqasiya, klipləmə) – mexaniki sarılıq törədir
- Yaralanma (kəsmə, koterizasiya) – öd sızmasına səbəb olur
- İşemiya (arterial liqasiya, diseksiya)- öd sızması və ya striktura törədir

**Dərəcəsinə görə**

**Şəkil 3. Axacaq zədələnmələrinin dərəcəsinə görə növləri**

- Tam – axacaq divarının 50%-dən çoxu kəsilir və ya bağlanılır
- Hissəvi – axacaq divarının 50%-dən azı kəsilir və ya bağlanılır (**Şəkil 3**)

**Aşkarlanma vaxtına görə**

- Əməliyyatdaxili – ilkin əməliyyat vaxtı tapılır
- Əməliyyatdan sonrakı erkən - əməliyyatdan sonrakı ilk həftələrdə tapılır
- Əməliyyatdan sonrakı gec - əməliyyatdan aylar sonra tapılır

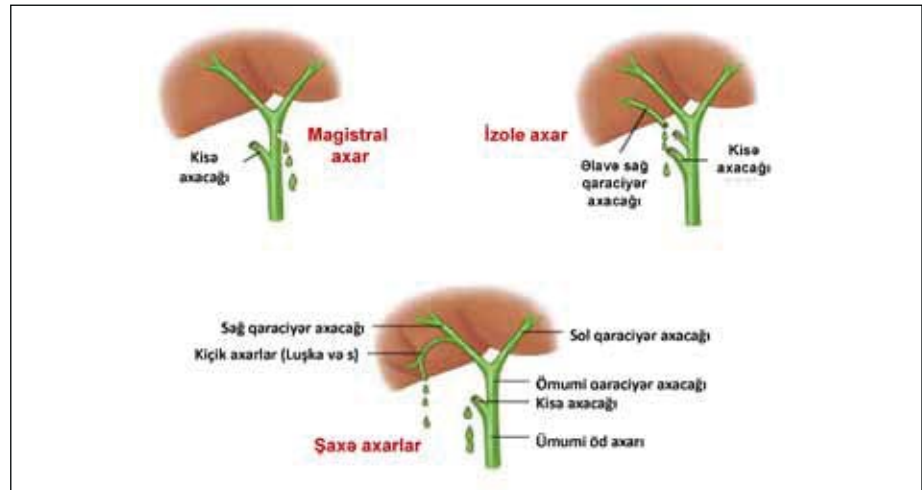
**Nəticələrinə görə**

- Öd sızması
- Obstruksiya, daralma

## Klinik klassifikasiya

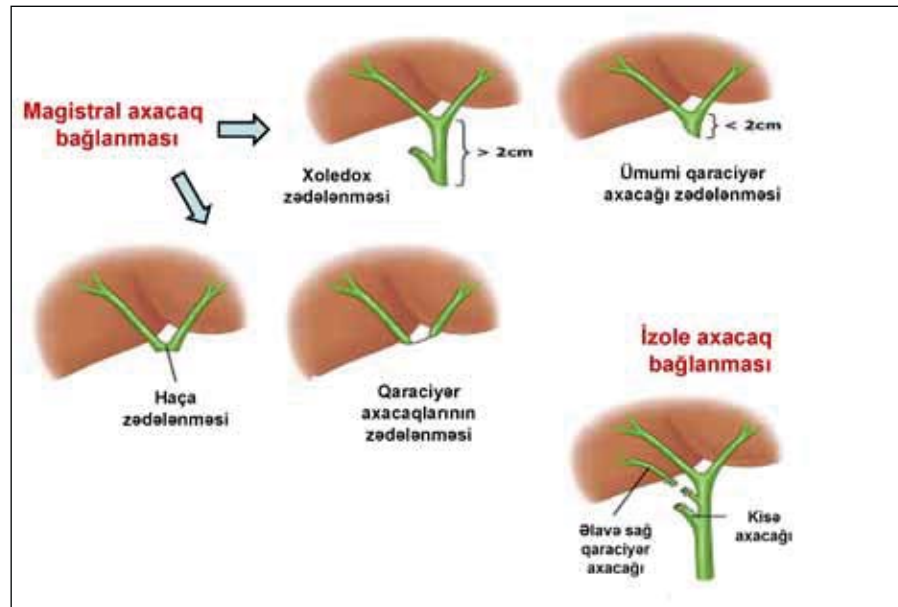
Sadə klinik klassifikasiyada öd axacaqlarının zədələnmələrinin mexanizmi, dərəcəsi və yeri nəzərə alınaraq 3 qrupa ayrılır:

- **Yaralanma və ya fistullar (öd sızması törədən zədələnmələr) – (Şəkil 4)**
  - » Magistral axacaq yaralanması (xoleдох, qaraciyər axacağı, haça və pay axarları)
    - ◇ Hissəvi ( diametrin 50%-dən azı) kəsilmə, koterizasiya
    - ◇ Tam (diametrin 50%-dən çoxu) kəsilmə, koterizasiya
  - » Yan şaxələrin açıq qalması (kisə axarı, Luşka, əlavə qaraciyər axarı)
  - » İzole axacaq kəsilməsi



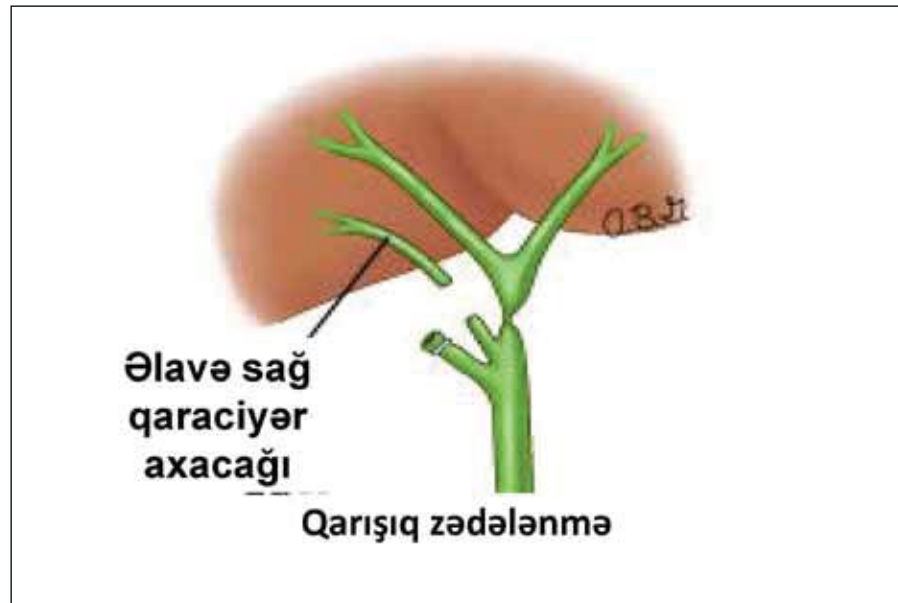
Şəkil 4. Öd sızması törədən zədələnmələr

- **Bağlama və ya okkluzion zədələnmələr (mexaniki sarılıq törədən zədələnmələr) - Şəkil 5**
  - » Magistral axacaqların bağlanması və ya çapıq daralması (xoleдох, qaraciyər axacağı, haça və pay axarları)
    - ◇ Hissəvi
    - ◇ Tam
  - » İzole axacaq bağlanması və ya çapıqlaşması



Şəkil 5. Mexanik sarılıq törədən zədələnmələr

- Qarışıq (həm öd sızması həm də mexaniki sarılıq törədən zədələnmələr) – Şəkil 6



Şəkil 6. Qarışıq zədələnmələr

### Səbəbləri

- Öd yolları zədələnmələrinin başlıca səbəbi əməliyyatlardır (95%).
- Açıq və laparoskopik xolesistektomiya zədələnməyə ən çox səbəb olan əməliyyatdır və 0,2% hallarda öd yollarında zədələnmə baş verir.
- Digər əməliyyatlar – qastrektomiya, Qc rezeksiyası, portal şunt əməliyyatları vaxtı da zədələnmə baş verə bilər.
- Laparoskopik xolesistektomiya vaxtı aşağıdakı amillər zədələnməyə şərait yaradırlar:
  - » Xəstəyə bağlı amillər:
    - ◇ Ağır iltihab - “çətin xolesistektomiya” (kəskin və xronik fibrotik iltihab Kalot üçbucağını deformasiya edərək strukturların disseksiyasını və görünməsini çətinləşdirir)
    - ◇ Anomaliyalar (kisə axarının xoledoxa paralel yerləşməsi -20%, yerdəyişmiş sağ axar – 2%, kisə axarının fərqli yerdən keçməsi, birləşməsi, qaraciyərdaxili öd kisəsi və s.)
    - ◇ Kisə boynunda böyük pərçim daş
    - ◇ Luşka axacaqları
    - ◇ Köklük
    - ◇ Qanaxma diatezi
  - » Texnikaya bağlı amillər
    - ◇ “İki pəncərə” metoduna əməl edilməməsi (Kalot üçbucağını geniş disseksiya edərək kisə axacağını və arteriyasını görmək, ayırmaq və sonra kəsmək xolesistektomiyanın əsas prinsipidir.)
    - ◇ Alətlərdə və görüntüdə problemlər
    - ◇ Yetərsiz təcrübə (öyrənmə əyrisi)

### Mexanizmi

- Zədələnmələr kəsilmə, bağlanma, koterlə yandırma, kəsilib götürülmə və ya yetərsiz kliplənmə nəticəsində meydana gələ bilər.
- Anlaşılmayan anatomiya (yetərsiz görüntü, çətin disseksiya, anomaliya), diqqətsizlik (gözdən qaçırma və alətlə işləmədə, standartlara diqqət etməmə) zədələnmələrə şərait yaradır.

### Gedişi və ağırlaşmaları

- Axacaq zədələnməsi aşağıdakı nəticələrə səbəb ola bilər:
  - » Erkən nəticələrə öd *sızması*, *tıxanma sarılığı* və bunlara bağlı ağırlaşmalar.
  - » Gec dövrdə davam edən öd fistulu, darlıq və bunlara bağlı ağırlaşmalar.
- Öd sızması əsasən yaralanmalarda, bəzən də bağlanmalarda rastlanır. Yaralanmada bu yaradan sızmaya bağlı, bağlanmada isə hipertenziyaya ilə əlaqədar əlavə axacaqlardan (Luşka axacaqları) öd kisəsi yatağına sızmaya bağlı ortaya çıxır.



- Öd sızması əməliyyat vaxtı görünə bilir (60%) və ya əməliyyatdan sonra öd assitinə, biliomaya, öd peritonitinə, yaradan və ya drenajdan öd sızmasına və nəhayət öd fistuluna səbəb ola bilər.
- Şaxə axacaqların zədələnmələrində əgər distalda maneə yoxdursa öd fistulu 2-3 həftə ərzində spontan dayana bilir, izole axacaq zədələnmələrində öd fisulu spontan bağlana və ya davam edə bilər, magistral axacaq zədələnmələrində isə öd fistulu adətən davam edir.
- *Bağlanma* adətən əməliyyatdan sonrakı ilk günlərdə mexaniki xolestaza (sarılıq, xolestaz, xolangit və Qc enzimlərində artma) səbəb olur. Tam bağlanmada xolestaz progressiv şəkildə, hissəvi bağlanmada isə sabit və ya yüngül şəkildə ortaya çıxır.
- Bir çox hallarda xolestaz və öd sızması birlikdə rast gəlir.
- Öd yolları zədələnmələrinin əksəriyyəti axacaqların *daralması* ilə nəticələnir. Daralma ilk həftədə 10%, 6 ayda 70%, 2 ildə isə xəstələrin 90%-ində ortaya SIXIR.

### Ağırlaşmaları

- Öd assiti
- Öd peritoniti
- Bilioma
- Öd fistulu
- Çapıq daralma
- Xolangit
- Xolestatik hepatit
- Böyrək yetməzliyi
- Çapıq daralma
- Digər

### Klinika

- Zədələnmələr əməliyyat vaxtı (60%), əməliyyatdan sonrakı ilk həftələrdə və ya bir neçə ay sonra özünü göstərir.
- Əməliyyat vaxtı zədələnmə iki əlamətlə biruzə verir: öd sızması və xolangioqrafiyada axacağın bağlanması və ya yaralanması.
- Əməliyyatdan sonrakı erkən dövrdə zədələnmə iki şəkildə ortaya çıxır – öd sızması və mexaniki sarılıq.
- Öd sızması drenajdan və ya yaradan öd gəlməsi, qarında maye-assit, bilioma, öd peritoniti əlamətləri ilə biruzə verir. Mayenin analizi ilə öd olduğunu dəqiqləşdirmək olar (mayədə bilirubinun qandakından çox olması).
- Qarında ödün olması ən çox 2 ağırlaşmada rast gəlir: axacaq zədələnməsi və xoledoxda daş
- Mexaniki sarılıq klassik şəkildə ortaya çıxır: progressiv sarılıq, proksimal öd yollarında genişlənmə, xolestatik və Qc enzimlərində artma.

## Diaqnostika

### Şübhə

- Aşağıdakı əlamətlərdən hər hansı biri varsa öd yolları zədələnmələrindən şübhələnmək lazımdır:
  - » Əməliyyat vaxtı öd sızması, anlaşılmayan anatomiya
  - » Əməliyyatdan sonra
    - ◇ yaradan öd sızması
    - ◇ drenajdan öd gəlməsi
    - ◇ sarılıq
    - ◇ peritonit
    - ◇ qarında maye
    - ◇ xolangit əlamətləri
    - ◇ qaşınma
    - ◇ qarındaxili abses

### Dəqiqləşdirmə

- Zədələnmələrin olub-olmamasını, yerini və xarakterini dəqiqləşdirmək üçün xolangioqrafiya edilir. MRT ilk seçimdir, lakin dəqiqləşdirmə üçün adətən kontrastlı xolangioqrafiya edilir.
- Əməliyyat vaxtı əməliyyatdaxili xolangioqrafiya, əməliyyatdan sonra isə endoskopik və ya perkutan xolangioqrafiya edilir.
- **Kontrastın kənara çıxması və ya “blok” (bağlanma) zədələnmə əlamətləridir.**

## Müalicəsi

### Müalicə üsulları

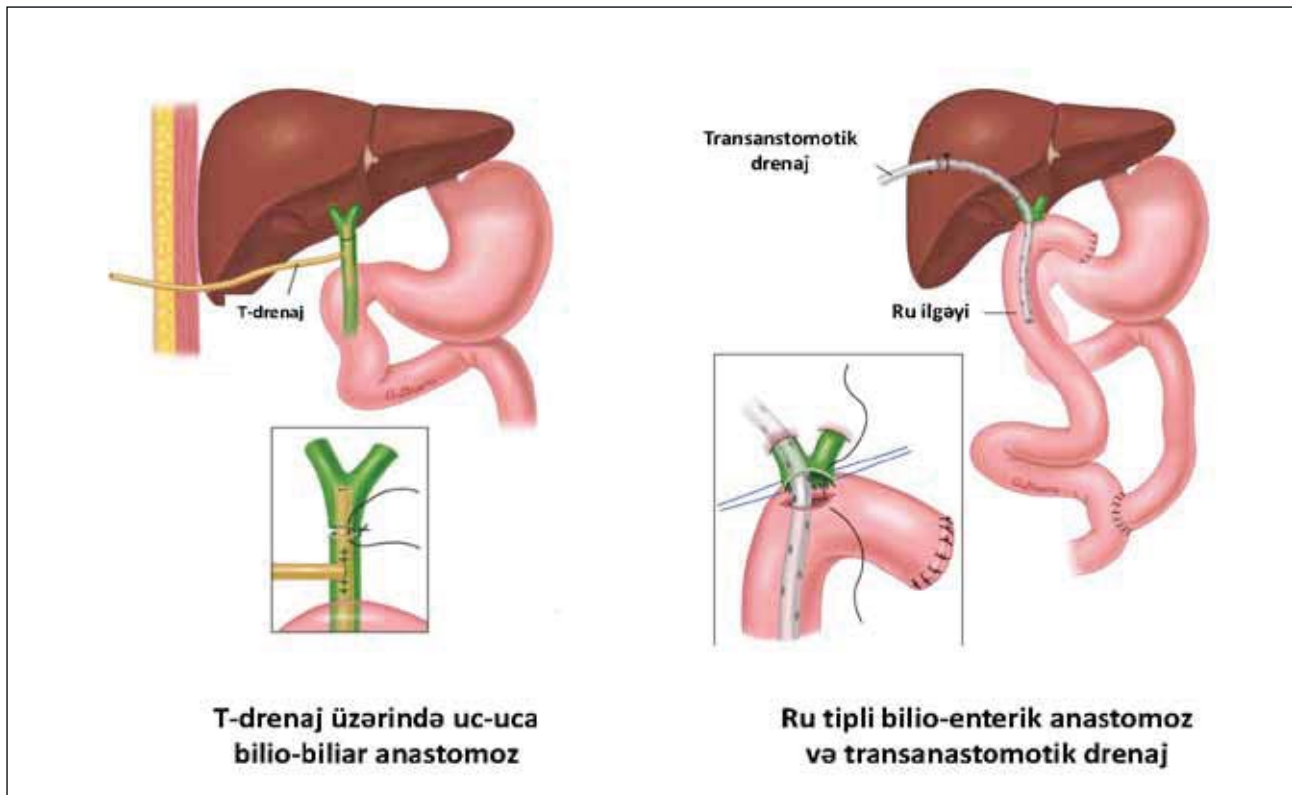
- Öd yolları zədələnmələrində əsas prinsip ödün bağırsağa daimi keçişini bərpa etmək və ağırlaşmaları aradan qaldırmaqdır. Bu məqsədlə aşağıdakı müalicə üsulları istifadə edilir:
  - » Birincili bərpa – öd yollarının uc-uca anastomozudur (öd-öd anastomozları), ümumi öd axarının zədələnməsində, defekt 1 sm-dən kiçik olarsa T-drenaj üzərindən aparılır. Striktura ehtimalı yüksəkdir, lakin striktura əmələ gəldikdə endoskopik müdaxilə imkanı yaradır.
  - » Rekonstruksiya – bilio-digestiv anastomozlardır, yerindən asılı olmayaraq bütün zədələnmələrdə tətbiq edilə bilər, Ru tipli bilio-enterik anastomoz ən çox tövsiyə olunur.
  - » Dekompressiya – biliar drenaj, stent, dilatasiya və s. adətən ilkin mərhələdə öd sızmasının qarşısını almaq, xolangitin müalicəsi üçün tətbiq edilir.

### Müalicə seçimi

- Müalicə üsulunun seçimində önəmli yol göstərici zədələnmənin aşkarlanma vaxtı, mexanizmi, dərəcəsi və yeridir.

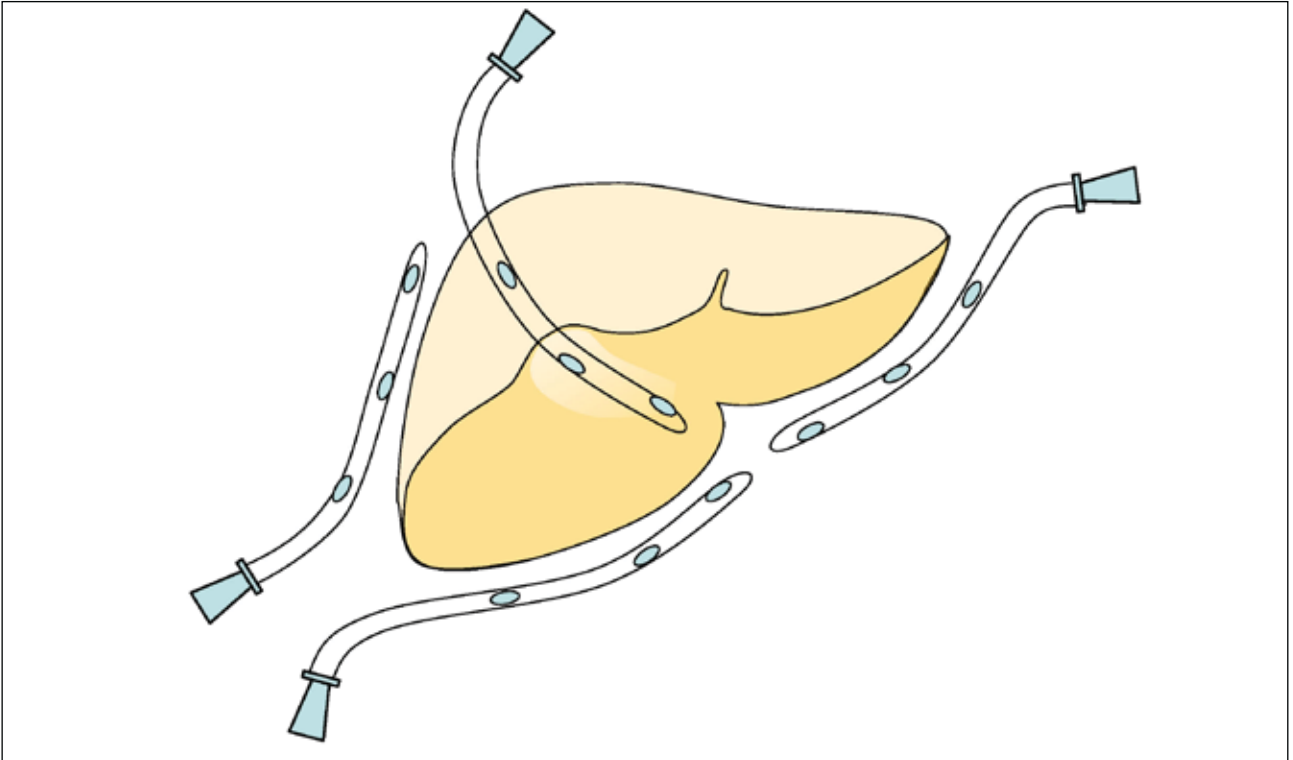
### Əməliyyat vaxtı tapılan zədələnmələr

- Əməliyyat vaxtı tapılan zədələnmələrdə **“bərpa”** və ya **“drenaj et göndər”** yanaşması seçilə bilər.
- Bərpa təcrübəli cərrah varsa, anatomiya aydındırsa, iltihabi və destruktiv proses və damar zədələnməsi yoxdursa aparıla bilər:
  - » Şaxə zədələnməsi varsa (kisə və ya Luşka axacağı açıqdırsa) tikiş və ya bağlama ilə axacaq qapadılır.
  - » İzolə axacağın kliplənməsi və ya açıq qalması varsa axacaq ölçüsü 3-mm-dən kiçikdirsə bağlanılır, 3-4-mm-dən böyükdürsə drenaj edilir və ya bağırsaq arasında anastomoz qoyulur.
  - » Magistral axacaq zədələnmələrində:
    - ◇ Lateral yaralanmalarda T-drenaj, stent, T-drenaj+bağırsaq yamağı qoyulur.
    - ◇ Tam kəsilmələrdə və ya bağlamalarda birincili anastomoz + T-drenaj və ya Ru-Y tipli xoledoxo-yeyunoanastomoz qoyulur (Şəkil 7).



Şəkil 7. Əməliyyat vaxtı tapılan zədələnmələrdə bərpa əməliyyatları

- Əməliyyat vaxtı tapılan zədələnmələrdə birincili bərpa üçün əks göstəriş varsa klassik **“drenaj et göndər”** yanaşması seçilir: ödün qarın boşluğuna tökülməsinin və ağırlaşmaların profilaktikası üçün öd yolları və qarın boşluğu drenaj edilir və xəstə ixtisaslaşdırılmış mərkəzə göndərilir (Şəkil 8).



*Şəkil 8. Biliar sızıntılarda və peritonitlərdə dördlü "Mercedes+1" drenajı*

#### *Əməliyyatdan sonra erkən dövrdə tapılan zədələnmələrdə*

- Əməliyyatdan sonra erkən dövrdə tapılan zədələnmələrdə klassik **ikimərhələli müalicə** seçilir:
  - » **birinci mərhələdə** sızıntı və ağırlaşmalar aradan qaldırılır, fistulizasiyanı, öd yollarının genişlənməsini və iltihabın sönməsini gözləmək lazımdır (mexaniki sarılıqda 2-3 həftə, fistullarda 3-4 ay).
  - » **ikinci mərhələdə** isə bərpa edilir.
- Öd sızması üstünlük təşkil edən xəstələrdə qarındaxili drenaj edilir və sızmanı azaltmaq üçün xoletox dekompressiyası (endoskopik sfinkterotomiya, nazobiliar drenaj, stent) edilə bilər. Bu dövrdə şaxə və bəzi izolə axacaq fistulları spontan bağlana bilər. Bərpa əməliyyatı 3-4 aydan sonra, iltihabi proses söndükdən, çapıq-daralma formalaşdıqdan və axacaq genişləndikdən sonra aparılır. *Təcili* əməliyyat ancaq peritonit, abses baş verərsə gərəkir.
- Əgər xəstədə mexaniki sarılıq ön plandadırsa (tam və ya tama yaxın bağlanma, kliplənmə) 2-3 həftə konservativ müalicə aparılır, axacaqların anastomoz üçün uyğun vəziyyətə gəlməsi gözlənilir (genişlənmə və divarın qalınlaşması). Sonra rekonstruktiv əməliyyat- Ru-Y tipli bilio-digestiv anastomoz qoyulur.

#### *Gec dövrdə tapılan zədələnmələr*

- Bu zədələnmələr darlıq kimi ortaya çıxır və müalicəsi uyğun bölümdə verilir.

# ÖD YOLLARININ FUNKSIONAL XƏSTƏLİKLƏRİ

## Tərif

- Öd yollarının əsas funksiyası olan ödün axınının pozulması iki qrup səbəbdən baş verə bilər:
  - » *Birincisi*, orqanın özündə olan və klinik olaraq təyini çətin olan ultrastruktural dəyişikliklərin nəticəsində baş verən pozulmalar ki, buna birincili funksional xəstəlik deyilir.
  - » İkincisi isə, orqanın özündəki makroskopik xəstəliyin və ya orqanizmdəki hormonal dəyişikliyin nəticəsində baş verən pozulmalar ki, buna ikincili funksional pozulmalar deyilir.
- Birinci halda funksional pozulma sərbəst xəstəlik kimi, ikinci halda isə, xəstəliyin əlaməti və ya ağırlaşması kimi ortaya çıxır.
- Klinik praktikada bu iki vəziyyəti bir-birindən ayırmaq üçün səbəbin olub-olmaması nəzərə alınır: öd yolları funksiyasının pozulması əlaməti olan xəstədə klinik, laborator, görüntülemə üsulları ilə morfoloji (daş, şiş, iltihab və s.) və ya hormonal dəyişiklik (hamiləlik, diabet və s.) tapılırsa bu ikincili pozulma kimi, tapılmazsa birincili funksional xəstəlik kimi qəbul olunur.

## Diaqnostik meyarlar

- klinik əlaməti olur (əsas klinik əlamət biliar *ağrıdır*)
- öd yollarında üzvi xəstəlik (daş, şiş, iltihab və s.) tapılmır.
- funksional pozulma təsdiq edilir (öd kisəsinin funksional göstəricisi boşalma qabiliyyəti, Oddi sfinktoru üçün isə keçiricilik qabiliyyətidir).

## Təsnifatı

- Öd yollarının iki funksional xəstəliyi ayrılmalıdır:
  - » Öd kisəsi diskineziyası
    - ◇ Hiperkinetik
    - ◇ Hipokinetik
  - » Oddi sfinktoru disfunksiyası (Roma III)
    - ◇ *Biliar*
    - ◇ *Pankreatik*
    - ◇ *Qarışıq*

## ÖD KİSƏSİ DİSKİNEZİYASI

### Tərif

- Öd kisəsi diskineziyası kisə funksiyasının (yığılmasının) pozulması ilə xarakterizə olunan xəstəlikdir, makroskopik patologiya tapılmır, lakin mikroskopik səviyyədə dəyişikliklər ola bilər.
- Ədəbiyyatda bu xəstəlik müxtəlif adlarla adlanır: öd kisəsi diskineziyası, xronik daşsız xolesistit, daşsız öd sancısı və.s

### Diagnostik meyarları

- Öd sancısı və ya öd ağrısı var
- Üzvi xəstəliklər inkar edilir
- Ödün atım fraksiyası azalır (<35-50%)

### Rastgəlməsi

- Xəstəlik adətən 25-30 yaş arasındakı qadınlarda (85%) rast gəlir və əksər hallarda (70-90%) kisədə xronik iltihab əlamətləri tapılır. Öd sancısı olanlar arasında 8-20% hallarda öd kisəsi disfunksiyası tapılır.

### Etiologiya və patogenezi

- **Öd kisəsi diskineziyasının etiologiyası və patogeni dəqiq məlum deyil.**
- Xəstəliyin əsasında öd kisəsinin ödü boşaltma funksiyasının pozulması durur. Öd kisəsinin yığılması ilə axacaq sfinktoru və Oddi sfinktoru arasındakı koordinasiyanın pozulması (kisə yığılır lakin sfinktorlar boşalmır) və ya kisənin yığılma qabiliyyətinin azalması xəstəliyin əsas patogenetik mexanizmi sayılır.

### Gedişi

- Təkrarlayan öd sancıları olan xəstələrin əksəriyyəti əməliyyat olunur və 80-85% halda faydalı nəticə əldə edilir.
- Əməliyyat olunmayan xəstələrdə isə müəyyən dövrdən sonra daş tapılır və ya Oddi fibrozu inkişaf edə bilər.

### Klinikası

- Öd kisəsi diskineziyası klinik olaraq iki formada ortaya çıxır: hiperkinetik və hipokinetik.
- Hiperkinetik forma klassik öd sancısı şəkilində, hipokinetik forma isə yeməkdən sonra bir neçə saat davam edən küt ağrılarla (öd ağrısı) ortaya çıxır.

### Diagnostikası

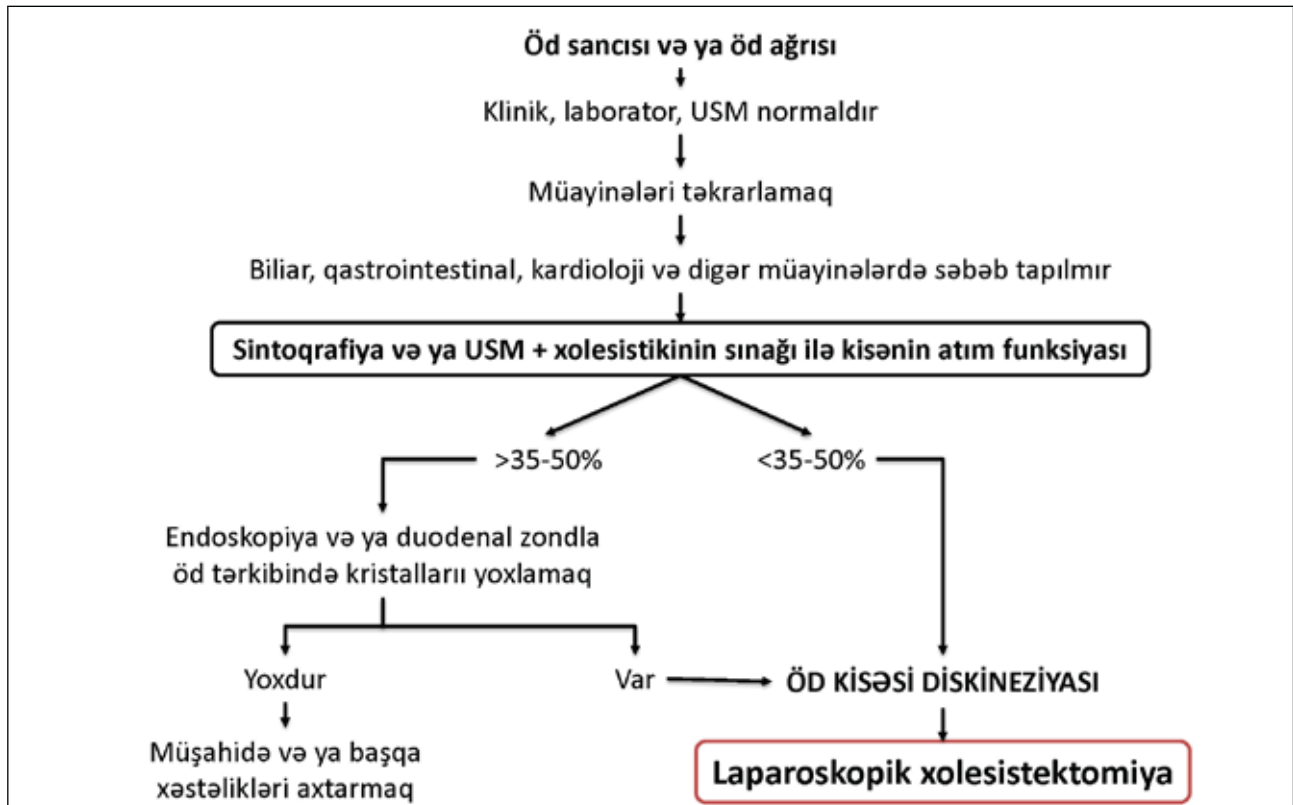
#### Şübhə

- Tipik öd sancısı və ya yeməkdən sonra ağrısı olanlarda USM-də kisədə daş

və ya polip tapılırsa öd kisəsi diskineziyasından şübhələnmək olar.

### *Dəqiqləşdirmə*

- Öd kisəsi diskineziyasının diaqnostikası inkar prinsipi üzərində qurulur.
- Öd sancısı tipli ağrıları olanlarda USM və laborator olaraq öd yollarının digər xəstəliyi tapılırsa ikinci mərhələdə mədə-bağırsaq və ürək-damar xəstəlikləri araşdırılır (Şəkil 1). Bunun üçün qastrokopiya, kolonoskopiya və kardioloji müayinələr aparılır. Bu müayinələrdə də ağrını izah edən xəstəlik tapılırsa öd kisəsi diskineziyasına ciddi şübhə yaranır və öd kisəsinin atım funksiyası araşdırılır.
- Öd kisəsinin atım fraksiyası 35-50%-dən azdırsa bu hal öd kisəsi diskineziyası kimi qəbul edilir.
- Beləliklə, öd kisəsi diskineziyasının diaqnostik kriteriyaları aşağıdakılardır:
  - » Biliar tipli ağrı (öd sancısı və ya öd ağrısı).
  - » Klinik, laborator və görüntüleməyə görə (hətta təkrari müayinədə və endoskopiya) öd kisəsində, yollarında və ətraf oraqnlarda üzvi dəyişiklik yoxdur.
  - » Ödün atım fraksiyasının azalması (<35-50%) və ya tərkibində kristalların olması.



*Şəkil 1. Öd kisəsi diskineziyasında diaqnostika və müalicə*

### **Müalicəsi**

- Öd kisəsi diskineziyasında ən effektiv müalicə laparoskopik xolesistektomiyadır.

## ODDİ SFİNKTORU DİSFUNKSİYASI

### Tərif

- Oddi sfinktorunun fibroz, iltihab və ya spazm səbəbiylə hissəvi və ya vaxtaşırı təkrarlayan daralmasına disfunksiya (ODS) deyilir.
- Sfinktorun daşla və törəmələrlə tıxanmaları disfunksiyaya aid edilmir.

### Diaqnostik meyarları

- Öd sancısı və ya pankreatit tutmaları var
- Öd kisəsində, xoledoxda daş və öd kisəsi diskineziyası yoxdur
- Xoledox genişlənməsi və ya sfinktor keçiriciliyinin pozulması var

### Təsnifatı

- Roma III – Milwaukee klassifikasiyasına görə OSD-nin biliar və pankreatik formaları var və bunların da hər birinin laborator və görüntüləmə nəticələrinə görə 3 tipi ayrılır.

<b>Biliar tipli OSD</b>	<p><b>Biliar tipli OSD</b> – biliar tipli ağrı ilə biruzə verir, 3 tipi var:</p> <ul style="list-style-type: none"> <li>• I tip – biliar ağrı ilə yanaşı qaraciyətər və xolestatik enzimlərdə artma və xoledoxda dilatasiya olur (8 mm-dən çox)</li> <li>• II tip – biliar tipli ağrı ilə yanaşı ya dilatasiya ya da enzimlərdə artma olur</li> <li>• III tip – yalnız biliar tipli ağrı olur</li> </ul>
<b>Pankreatik tip OSD</b>	<p><b>Pankreatik tip OSD</b> – təkrarlayan kəskin pankreatit tutmaları və ya pankreatik tipli ağrılarla xarakterizə olunur, 3 tipi var:</p> <ul style="list-style-type: none"> <li>• I tip – pankreatik ağrı ilə yanaşı amilazada artma (normadan 1,5 dəfə çox) və pankreatik axacaqda genişlənmə olur (baş nahiyəsində 6 mm-dən çox, cismində 5 mm-dən çox)</li> <li>• II tip – pankreatik ağrı ilə yanaşı ya dilatasiya ya da amilazada artma olur</li> <li>• III tip – yalnız pankreatik tipli ağrı olur</li> </ul>

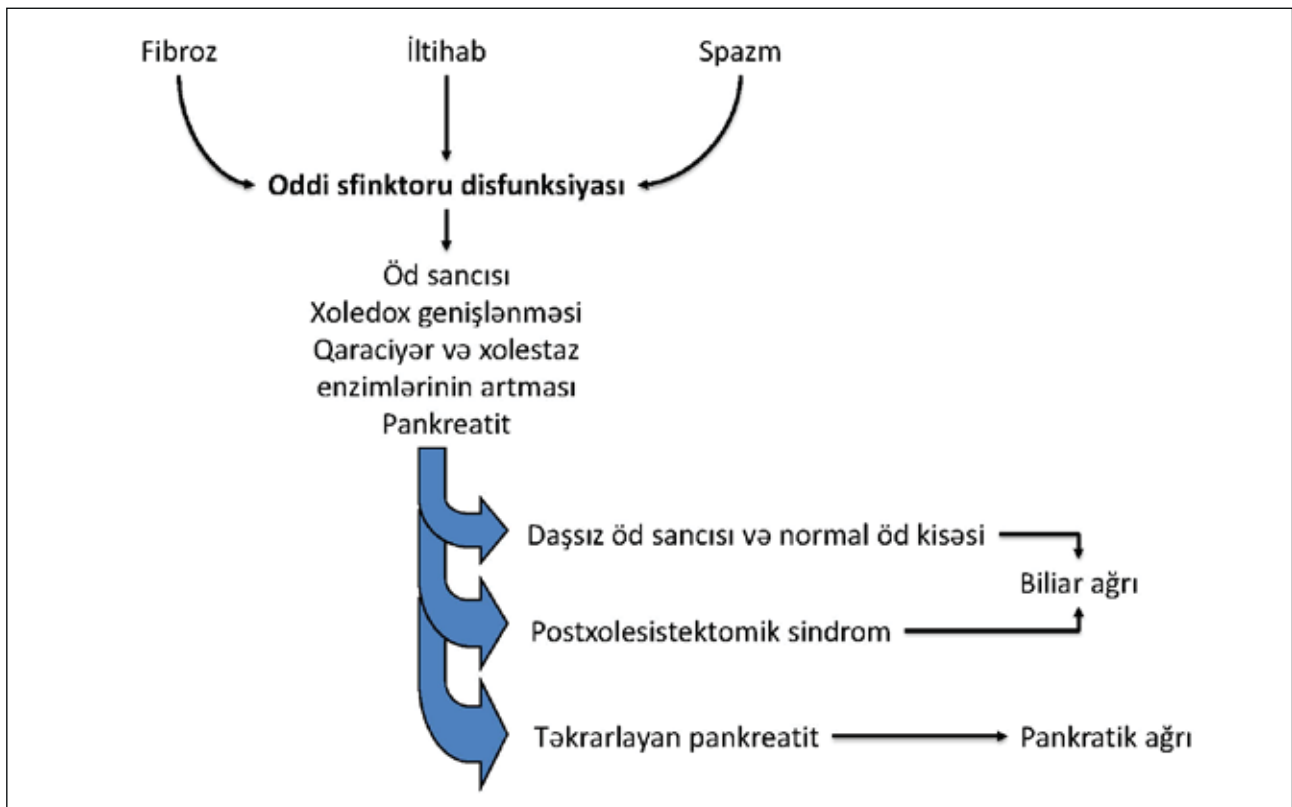
### Etiologiyası və patogenzi

- Sfinkterin daşsız və törəməsiz hissəvi, vaxtaşırı tıxanmaları adətən üç əsas səbəbdən baş verə bilər ki, *bunlara fibroz, iltihab, və spazm* aiddir (**Şəkil 2**).
- *Fibrozun* səbəbi dəqiq məlum deyil, xroniki travmatizasiyanın rolu ehtimal edilir. Hesab edilir ki, xırda öd daşları və kristalları sfinktordan keçərkən mexaniki zədələnmə törədir. Xronik pankreatiti olan xəstələrin təxminən yarısında xoledoxun distal hissəsində fibrotik dəyişiklik, 60-80%-ində isə



sfinktorada disfunksiya tapılır.

- İltihabın daş-kristal travmatizasiyasına, pankreatitə, nadir hallarda isə duodenitə bağlı olduğu ehtimal olunur.
- Spazmın səbəbi dəqiq məlum deyil. Ehtimal olunur ki, sfinktoru boşaldan mexanizmlərin (xolesistokinin, sisto-sfinktor, duodeno-sfinktor reflekslər) zəifləməsi və ya sfinktorun yığılmaya həssaslığının artması spazma şərait yaradır.
- Sfinktorun tıxanması ödün və ya pankreas şirəsinin bağırsağa keçməsinə əngəlləyərək, axacaq sistemində təzyiqlə artışına, genişlənməyə və asınar zədələnməyə (qaraciyər zədələnməsi, pankreatit) gətirib çıxarır.



Şəkil 2. OSD-nin etio-patogenezi və gedişi

### Gedişi və ağırlaşmaları

- OSD gedişində *təkrarlama* səciyyəvi cəhətdir.
- Bu xəstəlik öd yolları və MAV patologiyalarına, xüsusən də, öd sancısına, xolestaza, xoledox genişlənməsinə və təkrarlayan pankreatitə səbəb ola bilər.
- İdiopatik təkrarlayan kəskin pankreatitli xəstələrdə 60% halda OSD tapılır və sfinkterotomiya 80% halda müsbət nəticə verir.
- Xronik pankreatitdə isə 80% hallarda OSD müəyyən olunur və 65% halda sfinkterotomiya faydalı olur. Buna baxmayaraq OSD-nin xronik pankreatitə səbəb olduğu, yoxsa xronik pankreatitin OSD törətdiyi dəqiqləşməmişdir.
- Postxolesistektomik sindromlarda ümumiyyətlə 10-20%, digər xəstəliklər

inkar edildikdə isə 50-60% hallarda OSD tapılır.

- Normal öd kisəsi və öd sancısı olan xəstələrin 50-70%-ində sfinktorda dəyişiklik müəyyən olunur.

### *Ağırlaşmaları*

- Xolestaz
- Təkrarlayan pankreatit

### **Klinikası**

- OSD üç klinik formada ortaya çıxa bilər:
  - » Xolesistektomiyadan sonra
  - » Daşsız öd sancısı olanlarda
  - » Təkrarlayan kəskin pankreatitlərdə
- Hər üç klinik formada da kardinal əlamət ağrıdır ki bu da biliar, pankreatik və ya qarışıq formada olur.
- Biliar tipli OSD ağrılarının aşağıdakı xarakterik cəhətləri var:
  - » Ağrılar epiqstral və ya sağ qabırğaaltı nahiyədə olur
  - » Ağrı 30 dəqiqədən çox davam edir
  - » Ağrılar müxtəlif intervallarla təkrarlayır (hər gün yox)
  - » Ağrılar orta və ya ağır dərəcəli olub xəstənin gündəlik fəaliyyətini pozur, hətta təcili yardıma müraciət etməyə səbəb olur
  - » Ağrılar yeməkdən sonra, hətta gecə yatarkən baş verə bilər
  - » Ağrılar nəcis və ya qaz ifrazı ilə, vəziyyəti dəyişməklə, antasidlərlə, bəzən də spazmolitiklərlə belə azalmır.
- **Pankreatik tip OSD ağrıları** üçün xarakterik cəhət epiqastriumda və ya sol qabırğaaltı nahiyədə yerləşməsidir. Digər cəhətləri yuxarıda göstəriləndi kimidir.

### **Diaqnostika**

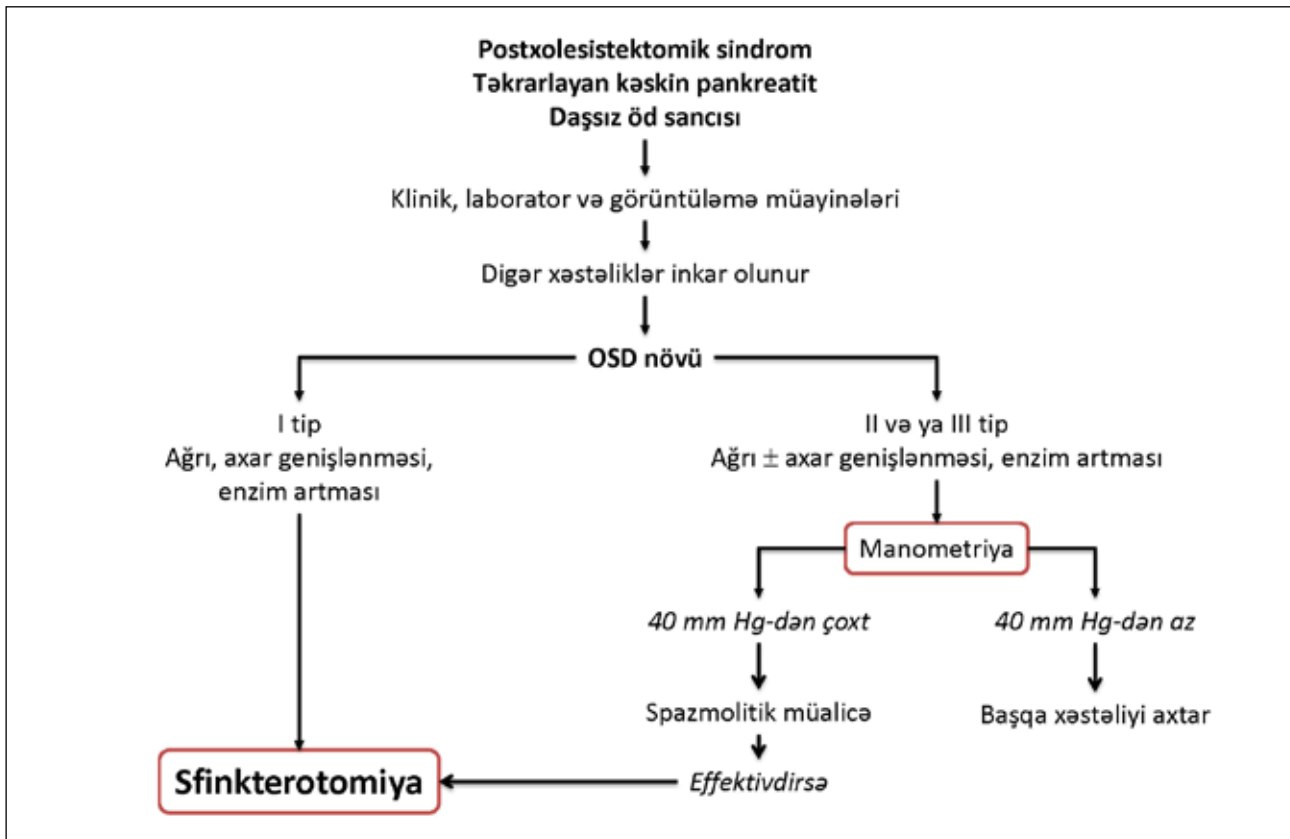
#### *Şübhə*

- **Aşağıdakı üç qrup xəstələrdə OSD-dən şübhələnmək lazımdır:**
  - » Postxolesistektomik ağrısı olanlarda
  - » Daşsız öd sancısı olanlarda (biliar tipli ağrısı olub, lakin öd daşı və ya öd kisəsi diskineziyası inkar olunanlarda)
  - » Təkrarlayan pankreatiti olanlarda

#### *Dəqiqləşdirmə*

- OSD-nin diaqnozunu dəqiqləşdirmək üçün şübhəli xəstələrdə əvvəlcə öd sancısını törədən üzvi xəstəliklər inkar olunur, sonra isə sfinktorun keçiriciliyi yoxlanılır (*Şəkil 3.*). Bunun üçün ilkin mərhələdə klinik müayinə edilir, qaraciyər və xolestatik enzimlər, amilaza yoxlanılır və MR-xolangio-pankreatografiya yerinə yetirilir.
- OSD diaqnozu xarakterik 3 kriteriya əsasında qoyulur:
  - » Öd sancısı və ya pankreatit tutmaları olmalıdır

- » Öd kisəsində, xoledoxda daş və öd kisəsi diskineziyası olmamalıdır
- » Xoledox genişlənməsi və ya sfinktor keçiriciliyinin pozulması var
- MRT-də Oddi sfinkterində dəyişiklik görünürsə, sfinkterin keçiricilik funksiyasını yoxlamaq lazım gəlir:
  - » yükləmə sınaqları (yağlı yeməklər, sekretin, xolesistokinin sınaqları)
  - » manometriya (>40 mm Hg st.)
  - » klinik göstəricilər (xoledox genişliyi, ağrı, enzimlər)
  - » kontrastın çıxma müddəti
  - » müalicə sınaqları (stend, dilatasiya, botilin toksini)



*Şəkil 3. OSD-də diaqnostika və müalicə taktikası*

### *Tipinin təyini*

- OSD tiplərinin xarakterik əlamətləri təsnifat bölümündə verilmişdir

### **Müalicəsi**

- OSD müalicə üsulunun seçimində tipi əsas götürülür (*Şəkil 3*):
  - » Birinci tip OSD-də, yüksək sfinktor təzyiqində və təkrarlayan pankreatitlərdə sfinkterotomiya lazım gəlir (endoskopik və ya cərrahi)
  - » İkinci və üçüncü tiplərdə konservativ (spazmolitiklər) müalicə aparılır (nifedipin, skopolamin, nitratlar, mebeverin, no-şpa və s.), effekt verməzsə təkrari manometriya edilir və nəticəsinə görə sfinkterotomiyaya qərar verilir.

# ÖD YOLLARI SİSTLƏRİ (SULUQLARI)

## Tərif

- Öd yollarının hər hansı bir hissəsində torbaşəkilli genişlənməsi sistlərsuluqlar adlanır.

## Diagnostik əlamətləri

- Asimptomatik və ya simptomatik (klinik triada –ağrı, sarılıq və kütlə)
- Görüntüləmədə öd yolları ilə əlaqəsi olan sistlər və ya sistşəkilli genişlənmələr

## Rastgəlməsi

- Sistlər anadangəlmə hesab olunur və az rast gəlmə patologiya (1:100.000) hesab edilir.
- Ən çox qadınlarda (1:3) rast gəlir və 60% -i on yaşından kiçik uşaqlarda tapılır.
- Sistlər həm qaraciyərdaxili, həm də qaraciyərxarici öd yollarında ola bilər.
- Ən çox ümumi qaraciyər və ümumi öd axarında rastlanır.

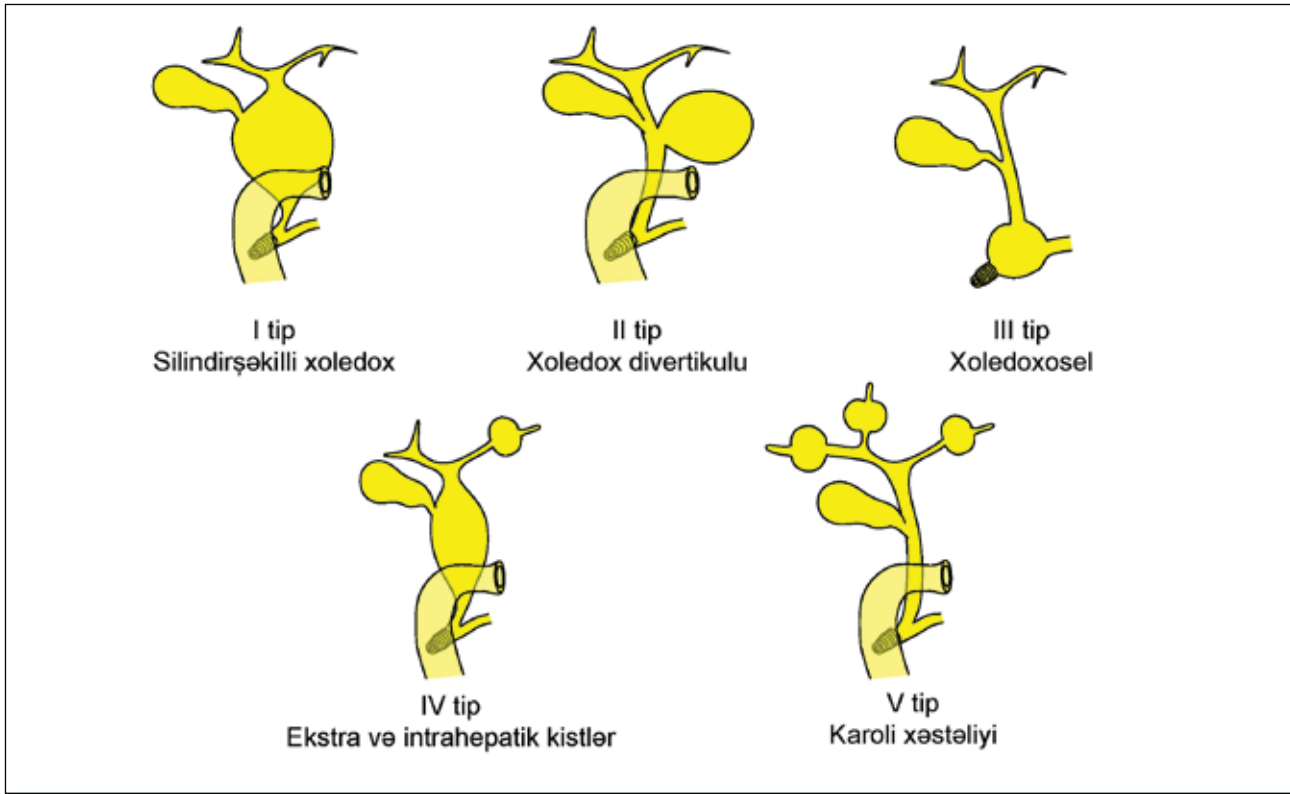
## Təsnifatı

- Yerləşmə yerinə və quruluşuna görə 5 tipi ayırd edilir - Asonso-Ley klassifikasiyası (*Şəkil 1*):
  - » I tip – xoledoxun silindirik genişlənməsi
  - » II tip – xoledoxun divertikulu
  - » III tip – xoledoxun distalının genişlənməsi – xoledoxosele
  - » IV tip – çoxlu intra və ekstrahepatik sistlər
  - » V tip – çoxlu qaraciyərdaxili sistlər – Karoli xəstəliyi
- Sistlər arasında ən çox I (50-90%) və II tip (35%) rast gəlir.

## Gedişi

- Sistlər əksər hallarda asimptomatik gədir.
- Təxminən 30% hallarda öd durğunluğuna səbəb olaraq daş, xolangit, sarılıq törədə bilirlər.
- Nadir hallarda pankreatit, duodenal obstruksiya və portal hipertenziya törədirlər.
- Simptomatik sistlər 15-20% halda xolangiokarsinoma mənbəyi ola bilirlər. Xoledoxo-pankreatik birləşmənin anomaliyasında (2 sm-dən uzun birləşmə) kanser riski artır.

- Sistlərin 60%-i 10 yaşına qədər, qalanı isə sonrakı dövrlərdə təsadüfi müayinələrdə və ya klinik əlamətlər göstərərəkən tapılır.



*Şəkil 1. Öd yolları sistlərinin təsnifatı*

### Klinika

- Xoledox sistləri simptom törətdikdə ağrı, xolangit, sarılıq əlamətləri ilə ortaya çıxırlar.
- Böyük ölçüdəki sistlər kütlə şəkilində (25%) əllənə bilirlər.

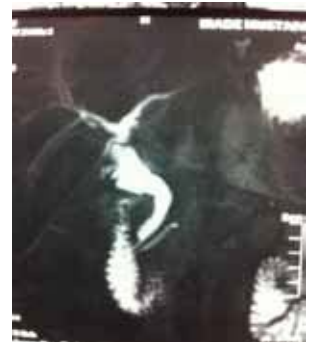### Diaqnostika

#### Şübhə

- Öd yolları sistləri nadir rast gəlinən xəstəliklər olmasına baxmayaraq aşağıdakı hallarda bu xəstəliklərdən şübhələnmək lazımdır:
  - » Klinik triada –ağrı, sarılıq və kütlə
  - » USM-də geniş öd yolları görünən, lakin xolestaz əlamətləri olmayan xəstələr.
  - » USM və ya KT-də qaraciyər daxilində və ya qaraciyər qapısında sistlər.

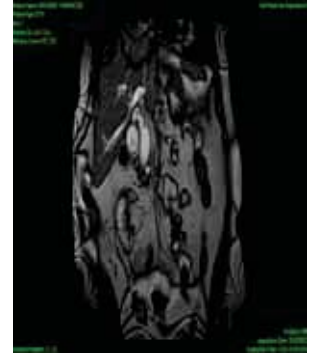
#### Dəqiqləşdirmə

- Dəqiqləşdirmək üçün xolangioqrafiya lazımdır və MRT ilk seçimdir (*Şəkil 2*).
- MRT ilə dəqiqləşdirmək mümkün olmadıqda kon-



*Şəkil 2.  
Xolangioqrafiya*

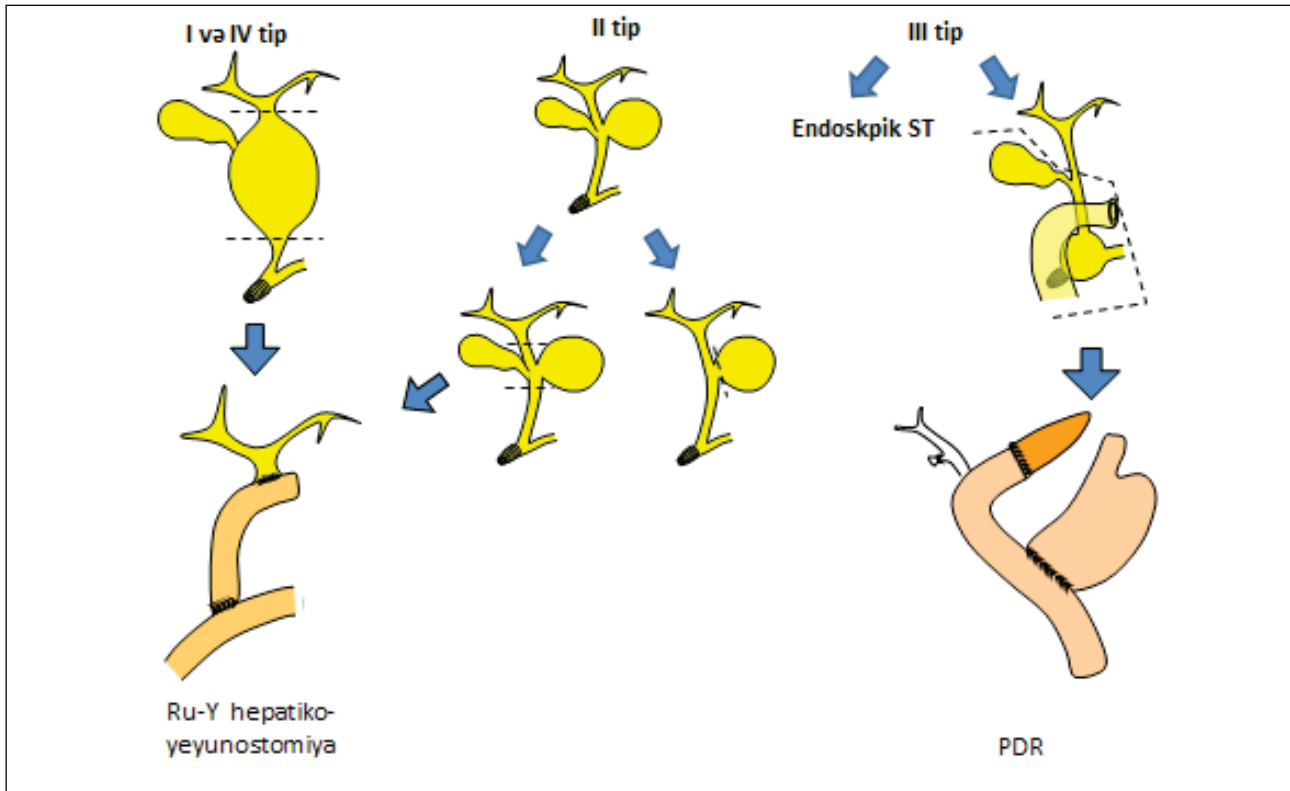
trastlı xolangioqrafiya edilir (ERXPQ, PXQ). Digər anadangəlmə sistlərdən fərqli olaraq öd yolları sistlərinin biliar sistemlə birbaşa əlaqəsi olur. Ona görə də kontrastlı xolangioqrafiyalarda sistlər üçün xarakterik əlamət ortaya çıxır – kontrast sistə keçir (*Şəkil 3*).



*Şəkil 3.*  
*Görüntüləmə üsulu*

### Müalicəsi

- Sistlərin ağırlaşma və maliqnezasiya ehtimalını nəzərə alaraq cərrahi çıxarılması tövsiyə olunur. Müalicə üsulunun seçimində sistin tipi nəzərə alınır (*Şəkil 4*):
  - » I və IV tipdə - maliqnezasiya riskinin yüksək olduğunu nəzərə alaraq sistin kəsilib götürülməsi və Ru-Y tipli hepatiko-yeyunoanastomoz tövsiyə olunur.
  - » II tipdə - eksiziya yetərlidir.
  - » III tipdə - endoskopik sfinkteroplasika və ya PDR tövsiyə edilir
  - » V tipdə - qaraciyər rezeksiyası (birtərəfli olarsa) və ya qaraciyər transplanatasiyası (ikitərəfli olanlarda)
- Sistin ağırlaşmaları və epitelinin maliqnezasiya ehtimalını nəzərə alaraq bilio-enterik anastomozlar məsləhət görülmür.
- Sisti tamamilə çıxarmaq mümkün olmadıqda epitelini soymaq olar.



*Şəkil 4. Xoledox sistlərində müalicə*

# POSTXOLESISTEKTOMİK SİNDROM

## Tərif

- Postxolesistektomik sindrom (PXES) xolesistektomiyadan sonra meydana gələn və ya davam edən (təkrarlayan) ağrı və dispepsiyaya deyilir. Bu sindromun kriteriyaları aşağıdakılardır:
  - » Xolesistektomiya əməliyyatından sonra meydana gələn və ya davam edən ağrı və dispepsiya
  - » Ağrı və dispepsiya əməliyyatdan əvvəlki ilə eyni və ya fərqli ola bilər
  - » Ağrı və dispepsiya adətən təkrarlayır.
- Klinik praktikada PXES diaqnozu iki halda istifadə edilə bilər:
  - » **İşçi diaqnoz kimi PXES:** xolesistektomiyadan sonra ağrı və dispepsiyası olan və klinik müayinələrdə obyektiv səbəbi tapılmayan hallar.
  - » **Əsas diaqnoz kimi PXES:** klinik, laborator, görüntüləmə və funksional müayinələrlə öd yollarında, mədəaltı vəzidə, mədə-bağırsaq sistemində və digər orqanlarda ağrıya və dispepsiyaya səbəb olan xəstəlik tapılmırsa və əməliyyatın törədə biləcəyi patologiyalar da (funksional pozulma, uzun güdül, darlıq, bitişmə və yara nevroması) inkar edilərsə.

## Rastgəlməsi

- Xolesistektomiya əməliyyatından sonra PXES xəstələrin təxminən 20%-ində rastlanır.

## Təsnifatı

### Mexanizminə görə

Xolesistektomiyadan sonra baş verən patologiyaları inkişaf mexanizmlərinə görə 3 qrupa bölmək olar:

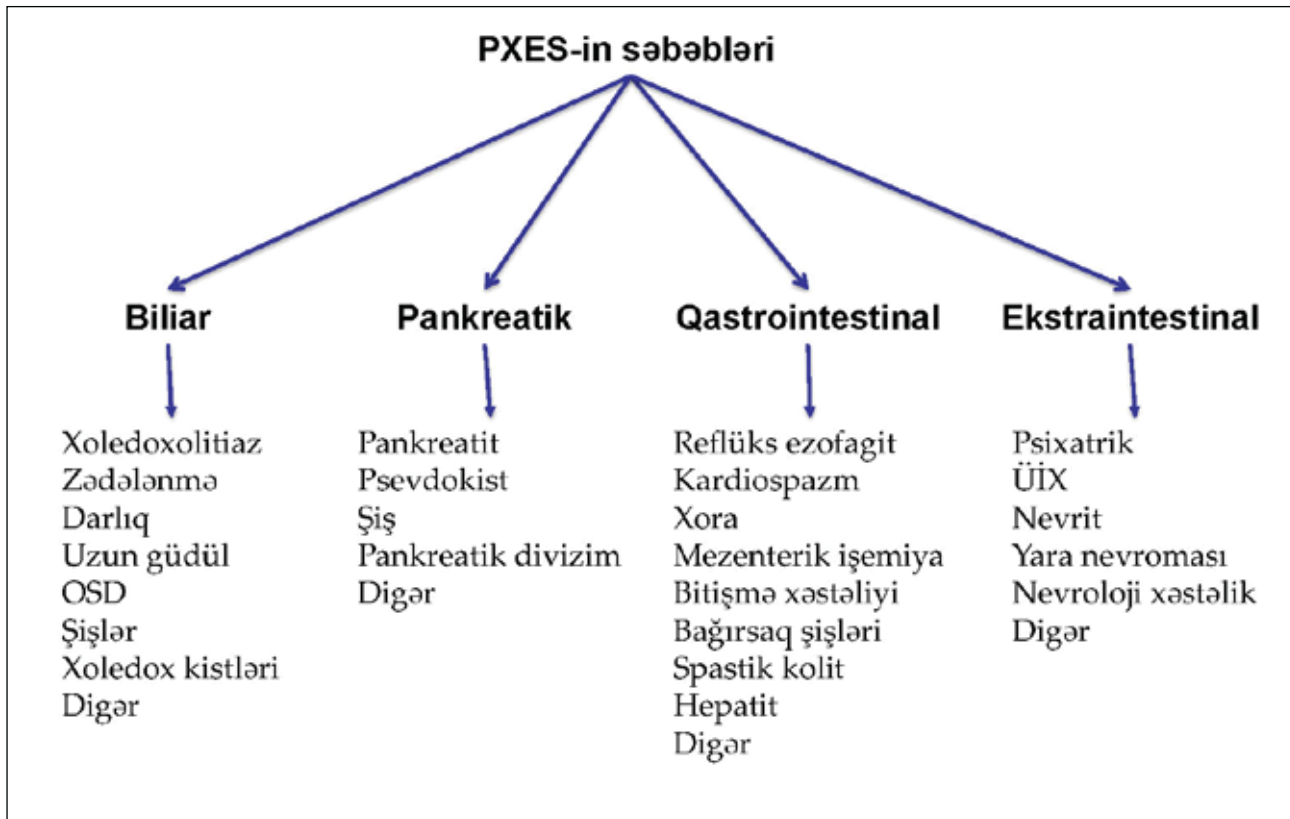
- **Postxolesistektomik funksional pozulmalar** (diareya, reflüks)
- **Postxolesistektomik texniki problemlər** (zədələnmə, texniki qüsurlar, çapığa bağlı)
- **Xolesistektomiyaya aid olmayan patologiyalar** (əməliyyatdan əvvəl mövcud olan və ya sonra meydana gələn)

<b>Səbəbinə görə</b>	<p>Patologiyaların anatomik yerinə görə PXES-in səbəblərini 4 qrupa ayırmaq olar:</p> <ul style="list-style-type: none"> <li>• <b>Biliar</b></li> <li>• <b>Pankreatik</b></li> <li>• <b>Qastrointestinal</b></li> <li>• <b>Ekstraintestinal</b></li> </ul>
<b>Vaxtına görə</b>	<p>Vaxtına görə erkən və gec PXES ayırd edilir.</p> <ul style="list-style-type: none"> <li>• <b>Erkən PXES</b> - əməliyyatdan sonrakı günlərdə rast gəlinən</li> <li>• <b>Gec PXES</b>- əməliyyatdan aylar və illər sonra müşahidə edilən</li> </ul>
<b>Klinik yerinə görə</b>	<ul style="list-style-type: none"> <li>• İşçi <b>diaqnoz</b>- ilkin klinik diaqnoz</li> <li>• Əsl <b>PXES</b> – səbəbi tapılmayan PXES</li> </ul>

### Səbəbləri və patogenezi

- Xolesistektomiyadan sonra baş verən patologiyaları inkişaf mexanizmlərinə görə 3 qrupa bölmək olar: *funksional pozulmalar, texniki ağırlaşmalar, xolesistektomiyaya aid olmayan patologiyalar*
- **Postxolesistektomik funksional pozulmalar** öd kisəsinin çıxarılması nəticəsində meydana gələn müvəqqəti fizioloji dəyişikliklərdir ki, bunlara **diareya və reflüks gastrit** aid edilir. Öd kisəsinin çıxarılması ödənin bağırsağa porsiyalarla yox, daimi şəkildə axmasına, mədəyə reflüksünə və bağırsaqları qıcıqlandıraraq diareyaya səbəb olur. Lakin bir neçə həftə ərzində orqanizmin adaptasiya mexanizmləri işə düşür: acı bağırsağın proksimal ilgəkləri ödənin özündə saxlayır, diareya və reflüks aradan qalxır. Funksional pozulmalar əksər hallarda subklinik getsə də, xəstələrin 5-10%-ində diareya və reflüks təsadüf edir, lakin 2-3 ay ərzində əksəriyyəti spontan aradan qalxır.
- **Postxolesistektomik texniki problemlər.** Texniki problemlərlə əməliyyat vaxtı öd yolları zədələnmələri, texniki qüsurları (kisə qalığı, uzun güdül), çapıqın və bitişmələrin törətdiyi narahatçılıqlar (yara ağrısı, yırtıqlar, nevrinoma və s) aid edilir. Bu problemlər 1-5% hallarda rast gəlinir və xarakterindən asılı olaraq müxtəlif klinik əlamətlərlə biruzə verir.
- **Ekstrasistik patologiyalar.** Bu qrup patologiyalara xolesistektomiya ilə bilavasitə əlaqəsi olmayan patologiyalar aid edilir. Bu patologiyalar əməliyyatdan əvvəl mövcud olub əməliyyatdan sonra davam edə bilər və ya əməliyyatdan sonra meydana gələ bilər.





*Şəkil 1. Postxolesistektomik sindromun səbəbləri.*

- **Anatomik nöqteyi-nəzərdən PXES-in** səbəblərini 4 qrupa ayırmaq olar: biliar, pankreatik, qastrointestinal və ekstraintestinal (Şəkil 1).
- PXES-in ən çox rast gəlinən səbəbləri aşağıdakılardır:
  - » Xoledoxolitiaz (30%)
  - » Xora, pankreatit və hepatit (30%)
  - » OSD (10%)
  - » Spastik kolit və digər bağırsaq xəstəlikləri (10%)
  - » Darlıq və uzun güdül az rast gələn patologiyalardır.

### **Klinikası**

- PXES-in xarakterik əlaməti qarında **təkrarlayan ağrıdır**:
  - » Ağrı xolesistektomiyadan əvvəlki ağrılarla eyni ola bilər, fərqli ola bilər və ya yenidən əmələ gələ bilər.
  - » Ağrının xarakteri müxtəlifdir: sancışəkili, küt, diffuz, lokal və s
  - » Ağrı dispeptik əlamətlərlə müşayiət oluna bilər: köp, qıçırma, diareya, diskomfort və s.
- Ağrı və dispeptik əlamətlərlə yanaşı sarılıq, peritonit, hərarət, törəmə, yırtıq, keçməzlik və s. kimi obyektiv əlamətlər varsa PXES-ə aid edilmir.

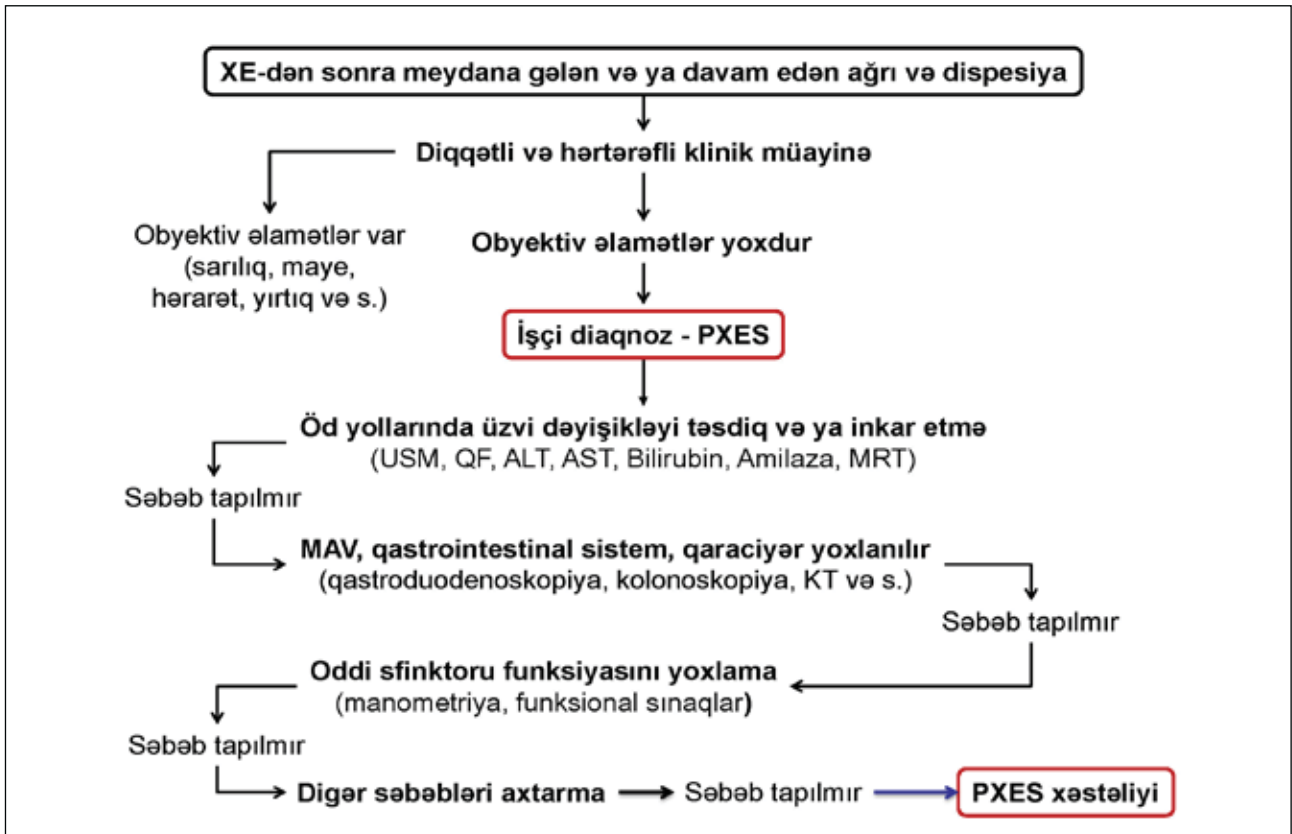
## Diaqnostika

### Şübhə

- Xolesistektomiya əməliyyatından sonrakı ilk günlərdə və ya aylar, illər sonra epigastral və ya sağ qabırğaaltı nahiyədə ağrıları olan xəstələrdə PXES düşünmək olar.
- Ağrılar dispepsik əlamətlərlə müşayiət oluna bilər: köp, qıvcırma, diareya, dikomfort və s.

### Dəqiqləşdirmə

- Xolesistektomiyadan sonra ağrı və dispepsiyası olan xəstə diqqətli klinik müayinə edilir və aşağıdakı meyarlar varsa **işçi diaqnoz kimi PXES** (və ya ilkin klinik diaqnoz kimi) qəbul olunur və səbəbin axtarışı başlandırılır (**Şəkil 2**):
  - » Ağrı varsa (ağrı ilə yanaşı dispeptik əlamətlər də ola bilər)
  - » Digər xəstəliklərin obyektiv əlamətləri yoxdursa (sarılıq, hərarət, kütlə, yırtıq, qarında maye və s.)
- Xəstədə ağrı yoxdursa və ya ağrı ilə yanaşı digər xəstəliklərin obyektiv əlamətləri (sarılıq, hərarət, kütlə, yırtıq, qarında maye və s.) mövcuddursa, PXES inkar edilə bilər.
- Əməliyyatdan sonra şikayətlərin müəyyən müddət olmaması aparılan əməliyyatın düzgün seçildiyini göstərir, şikayətlərin dəyişməməsi isə başqa xəstəliyin olduğuna şübhə yaradır.

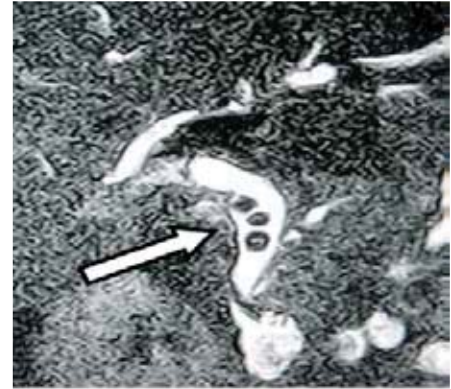

Şəkil 2. Postxolesistektomik sindromda diaqnostik taktika

### Səbəbin təyini

- Xəstədə PXES ilkin diaqnozu qoyularsa səbəblərin axtarışı rastgəlmə tezliyinə əsaslanan ardıcılıqla aparılır (*Şəkil 2*):

- » öd yolları
- » pankreas
- » mədə-bağırsaqlar
- » qaraciyər
- » Oddi sfinktoru
- » ekstraintestinal orqanlar müayinə edilir



*Şəkil 3.*

*Xolesistektomiyadan sonra xoledoxda daşlar MRT*

- İlk olaraq öd yollarında üzvi dəyişiklər axtarılır. Bunun üçün laborator (xolestaz) və görüntüləmə müayinələri aparılır. Xolestaza şübhə varsa mütləq MRT lazımdır. Bu müayinələrlə PXES-in ən çox rast gələn səbəbi-xoledoxolitiaz və əməliyyatın texniki qüsurları (uzun güdül, zədələnmə və darlıq) təsdiq və ya inkar edilə bilər.
- Öd yollarında patologiya tapılmazsa pankreas, mədə-bağırsaqlar və qaraciyər yoxlanılır: qaraciyər enzimləri, amilaza, USM, gərəkərsə KT və ya MRT edilə bilər. Ardınca qastroduodenoskopiya və gərəkərsə kolonoskopiya edilir (*Şəkil 3*).
- Bu müayinələr də nəticə verməzsə, Oddi sfinktorunun funksiyası araşdırılır. Bu məqsədlə manometriya və ya funksional sınaqlar aparılır.
- OSD inkar olunan xəstələrdə klinik-laborator-görüntüləmə nəticələri təkrar qiymətləndirilməlidir. Həzm sistemi patologiyaları ciddi şəkildə inkar olunarsa nevroloji və psixiatrik müayinələr aparılır.
- Aparılan hərtərəfli müayinələrlə əksər hallarda (80%) PXES-in səbəbini tapmaq mümkündür.
- Lakin müasir müayinələrə baxmayaraq təxminən xəstələrin 20%-ində ağrının səbəbini müəyyənəlməkdə çətinlik olur.
- **Bütün imkanlara baxmayaraq ağrının səbəbi tapılmayan hallar PXES xəstəliyi qəbul olunur.** Əsl PXES üçün kriteriyalar:
  - » XE-dən sonra ağrı və dispespiya.
  - » Klinik, laborator, görüntüləmə və funksional müayinədə ağrı törədən xəstəlik tapılmır.
- Belə xəstələrdə bəzən diqqətli klinik müayinələr və müşahidələr gizli səbəbləri aşkarlaya bilər (10%).

### Müalicəsi

- PXES əksər hallarda (80-90%) digər xəstəliyin təzahürüdür və tədbirlər əsas xəstəliyin müalicəsinə yönəldilir.
- Səbəb tapılmayan hallarda (əsl PXES) müalicə üçün trankvilizantlar və spazmolitiklər faydalı ola bilər.

**ÖD YOLLARI ÜZRƏ SUALLAR**

N.Y.Bayramov, A.K.Səfiyeva, N.F.Mürvələdova

**ANATOMİYA**

<b>Öd yollarında “3-lər qaydası” nə deməkdir?</b>	<ul style="list-style-type: none"> <li>• Öd yolları üç morfo-funksional komponentdən təşkil olunub: axacaqlar, öd kisəsi və Oddi sfinktoru</li> <li>• Öd yolları üç əsas funksiya yerinə yetirir: ödü qaraciyərdən bağırsağa axıtma, ödün tərkibini dəyişmə və anbarlama</li> <li>• Ödün üç əsas əhəmiyyəti var: yağların həzmi, ifrazat və öd epitelini qoruma.</li> </ul>
<b>Öd yollarının hansı anatomik strukturları var?</b>	<ul style="list-style-type: none"> <li>• Qaraciyərdaxili axarlar</li> <li>• Sağ qaraciyər axacağı</li> <li>• Sol qaraciyər axacağı</li> <li>• Ümumi qaraciyər axacağı</li> <li>• Öd kisəsi</li> <li>• Kisə axacağı</li> <li>• Ümumi öd axacağı (xoledox)</li> <li>• Vater ampulası</li> <li>• Oddi sfinktoru</li> </ul>
<b>Qaraciyərdaxili axarlara hansılar aiddir?</b>	Öd kanalçıqları, seqment axacaqları
<b>Qaraciyərxarici öd yollarına nələr aiddir?</b>	Sağ və sol pay axacaqları, qaraciyər və ümumi öd axarı, öd kisəsi və axarı, Vater ampulası və Oddi sfinkteri
<b>Öd yollarının anomaliyaları arasında ən çox rast gəlinən hansılardır?</b>	Paralel kisə axacağı (20%), seqmentar axacaqların ektopik açılması (38%) və kisə arteriyasının variantları (25%).
<b>İntrahepatik axacaqların variasiyaları hansılardır (ektopik açılmalar)?</b>	<p>Huang təsnifatına görə 6 tipi var:</p> <ul style="list-style-type: none"> <li>• Tip 1- klassik normal anatomiya (62%)</li> <li>• Tip 2- trifikasion (19%)</li> <li>• Tip 3-Sağ arxa axar sol qaraciyər axacağına açılır (11%)</li> <li>• Tip 4- Sağ arxa axar ümumi qaraciyər axarına açılır (5,8%)</li> <li>• Tip 5- Sağ arxa axar kisə axacağına açılır (1,6%)</li> <li>• Tip 6 – nadir rast gəlinən (məsələn IV seqment axarı sağ axacağa açılır)</li> </ul>

<b>Kalot üçbucağının sərhədləri hansılardır?</b>	<ul style="list-style-type: none"> <li>• Kisə axacağı</li> <li>• Umumi qaraciyər axacağı</li> <li>• Qaraciyərin visseral səthi</li> </ul>
<b>Kalot üçbucağının klinik əhəmiyyəti nədir?</b>	Xolesistektomiya əməliyyatında kisə axarı və arteriyasını dəqiq görmək üçün bu üçbucaq geniş açılmalıdır.
<b>Kalot üçbucağında olan düyünün adı nədir?</b>	Kalot düyünü
<b>Qaraciyərdən birbaşa öd kisəsinə açılan kiçik öd axacaqlarının adı nədir?</b>	Luşka axacaqları
<b>Hansı arteriyanın xolesistektomiya zamanı zədələnmə ehtimalı var?</b>	Sağ qaraciyər arteriyasının, çünki kisə arteriyasına və Kalot üçbucağına çox yaxındır
<b>Öd kisəsi qapağının adı nədir?</b>	Heister spiral qapaq
<b>Öd kisəsinin boynu ?</b>	Kisə axacağa yaxın
<b>“Hartman” cibi nədir?</b>	Öd kisəsi boynunun genişlənməsi

## FİZİOLOGİYASI

<b>Öd nədir?</b>	Su, elektrolit və üzvi maddələr: xolesterin, lesitin (fosfolipid), öd turşusu, bilirubin
<b>Öd nə edir?</b>	Yağları əridir
<b>Enterohepatik sirkulyasiya nədir?</b>	Öd turşularının qaraciyərdən bağırsaqlara və geriye qaraciyərə sirkulyasiyası
<b>Öd turşuları ən çox harda absorbsiya olunur?</b>	Terminal ileumda
<b>Öd kisəsinin boşalmasını nə stimulyasiya edir?</b>	Xolesistokinin və vaqal impluslar
<b>Qələvi-fosfatazanın mənbəyi haradır?</b>	Öd axacaqları epiteli. Ona görə də öd axacaqları obstruksiyasında səviyyəsi yüksəlir
<b>Xolesistokinin mənbəyi haradır?</b>	12bb selikli qişası

<b>Xolesistokinin ifrazını nə stimulyasiya edir?</b>	Yağ, protein, amin turşuları və HCl
<b>Onun ifrazını nə inhibə edir?</b>	Tripsin və ximotripsin
<b>Xolesistokinin effektləri nələrdir?</b>	<ul style="list-style-type: none"> <li>• Öd kisəsini boşaldır (yığır)</li> <li>• Ampula Vateri açır (gövşədir)</li> <li>• Mədəni yavaş boşaldır</li> <li>• Pankreatik asinar hüceyrələrdən ekzokrin enzimlərin ifrazını artırır</li> </ul>

## PATOFİZİOLOGİYASI

<b>Bilirubin hansı səviyyəsində sarılıq əlaməti ortaya çıxır?</b>	2-2,5 dəfə artarsa
<b>Sarılıq əlaməti ilk olaraq hansı anatomik bölgədə ortaya çıxır?</b>	Dilin altı
<b>Böyrək funksiyası yaxşı olarsa total bilirubin nə qədər yüksək ola bilər?</b>	20 mg/dl-dən çox
<b>Tıxanma sarılığının əlamətləri hansılardır?</b>	<ul style="list-style-type: none"> <li>• Sarılıq</li> <li>• Tünd rəngli sidik</li> <li>• Rəngsiz nəcis</li> <li>• Qaşınma</li> <li>• İştahsızlıq</li> <li>• Ürəkbulanma</li> </ul>
<b>Obsrtruktiv sarılıqda qaşınmanın səbəbi nədir?</b>	Öd duzlarının dermaya təması (bilirubin deyil!)
<b>Xolelitiyaz nədir?</b>	Öd daşı
<b>Xolesistolitiyaz nədir?</b>	Öd kisəsi daşı
<b>Xoledoxolitiyaz nədir?</b>	Ümumi öd axarında daş
<b>Xolesistit nədir?</b>	Öd kisəsinin iltihabı
<b>Xolangit nədir?</b>	Öd yollarının iltihabı
<b>Xolangiokarsinoma nədir?</b>	Öd yollarının adenokarsinoması

<b>Klatskin tumor nədir?</b>	Sağ və sol qaraciyər axacaqlarının birləşdiyi yerdə (haçada) yerləşən xolangiokarsinoma
<b>Öd sancısı (biliar kolika) nədir?</b>	Sağ qabırğaaltı və ya epiqastral bölgədə kəskin başlayan, 15-30 dəq. ərzində artan, bir neçə saat (3-6 saat) sabit davam etdikdən sonra yavaş-yavaş azalan ağrı (adətən öd daşının kisə axarını tıxaması nəticəsində baş verir).
<b>Biloma nədir?</b>	İntraperitoneal və ya qaraciyərdaxili öd yığıntısı

## MÜAYİNƏLƏR

<b>Öd yollarının müayinəsi üçün ilkin görüntülmə hansıdır?</b>	Ultrasəs müayinəsi
<b>Öd kisəsinin müayinəsi üçün ən çox istifadə edilən müayinə?</b>	Ultrasəs müayinəsi
<b>Öd axacaqlarını qiymətləndirmək üçün hansı üsulları bilirsiniz?</b>	<ul style="list-style-type: none"> <li>• MRXQ - maqnit-rezonans xolangioqrafiya</li> <li>• EndoUSM- endoskopik ultrasəs müayinəsi</li> <li>• ERXPQ – endoskopik retroqrad xolangio-pankreatoqrafiya</li> <li>• PTX – Perkutan Transhepatik Xolangioqrafiya</li> <li>• Əməliyyatdaxili xolangioqrafiya</li> <li>• Kateter xolangioqrafiya</li> <li>• Radioizotop müayinə</li> </ul>
<b>Öd axacaqlarını qiymətləndirmək üçün ən dəqiq ilkin müayinə?</b>	Maqnit rezonans xolangioqrafiya
<b>R-müayinəsi hansı tezliklərdə kisədə daşı göstərə bilər?</b>	10-15%

## ÖD YOLLARINDA ƏMƏLİYYATLAR

<b>Xolesistektomiya nədir?</b>	Öd kisəsinin çıxarılması (laparoskopik və ya açıq yolla)
--------------------------------	--

<b>Sfinkterotomiya nədir?</b>	Öddi sfinkterinin kəsilməsidir, darlığı aradan qaldırmaq, xoledoxdakı daşları çıxarmaq, stend qoymaq üçün aparılır. Adətən ERXPQ ilə yerinə yetrilir, bəzən açıq üsulla transduodenal olaraq da edilə bilər.
<b>Xoledoxo-yeyunostomiya nədir?</b>	Ümumi öd axarı və yeyunum arasında anastomoz
<b>Hepatiko - yeyunostomiya nədir?</b>	Pay axacaqları və ya ümumi qaraciyər axacağı ilə yeyinum arasında anastomoz
<b>Laparoskopik xolesistektomiyadan sonrakı biloma necə müalicə olunur?</b>	1.Öd kolleksiyasını perkutan drenajı 2.ERXPQ ilə biliar stent yerləşdirməklə
<b>Laparoskopik xolesistektomiya zamanı ümumi öd axarının böyük zədələnmələrində müalicə?</b>	Xoledoxo-yeyunostomiya

## XOLESTAZ

<b>Xolestaz nə deməkdir?</b>	Ödün qaraciyərdə və ya öd yollarında durğunluğudur, bağırsaqlarda öd azlığına və xolemiyaya səbəb olur.
<b>Xolestazla sarılığın fərqi dədir?</b>	Sarılıq qanda bilirubinin artmasıdır. Xolestaz isə ödün durğunluğudur, həm bilirubinin həm də ödün digər komponentlərinin qanda artmasına səbəb ola bilər.
<b>Xolestatik sarılıq nə deməkdir?</b>	Sarılığın növü olub, öd durğunluğu ilə əlaqədar qanda bilirubin artmasına deyilir.
<b>Xolestaz sarılıqsız ola bilərmi?</b>	Ola bilər. Məhəlli xolestazlarda və ya hissəvi (natamam) tıxanmalarda sarılıqsız xolestazlar olur.
<b>Xolestazın əsas mexanizmləri hansılardır?</b>	<ul style="list-style-type: none"> <li>• Öd komponentlərinin hepatositlərdən sekresiyasının pozulması</li> <li>• Ödün kanallarda və axarlarda axınının pozulması</li> </ul>



<b>Xolestazın səbəbləri hansılardır?</b>	<ul style="list-style-type: none"> <li>• İntrahepatik səbəblər ödün hepatositlərdən sekresiyasını və kiçik kanallarda axınını pozur - (hepatit, sirroz, immun, infiltrativ xəstəliklər vəs)</li> <li>• Ekstrahepatik səbəblər magistral öd yollarında öd axınını əngəlləyir – daş, çapıq, törəmə, əməliyyat və s.</li> </ul>
<b>İntrahepatik və ekstrahepatik xolestazları fərqləndirən əsas cəhət hansıdır?</b>	Öd yollarında genişlənmə
<b>Xolestazı intrahepatik və ekstrahepatik növlərə ayırmanın klinik əhəmiyyəti nədir?</b>	<p>Diaqnostik əhəmiyyəti - ekstrahepatik xolestazlarda öd yollarında genişlənmə baş verir və bu görüntüləmə müayinələri ilə təyin edilə bilər.</p> <p>Müalicə əhəmiyyəti – ekstrahepatik xolestazlarda cərrahi və ya digər müdaxilələr gərəkir, intrahepatik xolestazlarda isə əsasən konservativ müalicə lazım gəlir.</p>
<b>Ekstrahepatik xolestaz başqa necə adlanır?</b>	Mexaniki sarılıq, tıxanma sarılığı, obstruktiv sarılıq,
<b>Xolestazın klinik əlaməti hansıdır?</b>	<p>Qaşınma – 40-50%</p> <p>Sarılıq – 40-80%</p>
<b>Xolestaz üçün hansı əlamət spesifikdir – qaşınma yoxsa sarılıq?</b>	Qaşınma
<b>Xolestazın diaqnozu necə dəqiqləşdirilir?</b>	<ul style="list-style-type: none"> <li>• Qanda QF və QQT-nin birlikdə artması və ya</li> <li>• Qanda öd turşularının artması</li> </ul>
<b>Xolestazı necə inkar etmək olar?</b>	QF və QQT normaldırsa.
<b>Elə hal varmı ki, xolestaz olsun lakin QF artmasın?</b>	Nadirdir - hipofosfatemiya, hipotiroidizm,
<b>Elə hal varmı ki, xolestaz olsun lakin QQT artmasın?</b>	Nadirdir – təkrarlayan xoşxassəli xolestaz

<b>Bilirubinun artması xolestazı təsdiq edirmi?</b>	Birləşmiş bilirubinun artması QQT və QF artması ilə birlikdə olarsa xolestazı təsdiqləyə bilər, artmaması isə xolestazı inkar etməz.
<b>İntrahepatik və ekstrahepatik xolestazları differensiasiya etmək üçün hansı müayinə aparılır?</b>	İlk olaraq USM ilə, dəqiqləşdirmək üçün isə MRT
<b>İntrahepatik xolestazların diaqnozu necə qoyulur?</b>	Xolestaz MRT-də və ya biopsiyada öd yollarında genişlənmə yoxdur
<b>Ekstrahepatik xolestazların diaqnozu necə qoyulur?</b>	Xolestaz MRT-də öd yollarında genişlənmə
<b>İntrahepatik xolestazın səbəbini necə müəyyən etmək olar?</b>	Klinik Laborator Biopsiya

## MEXANİKİ SARILIQ

<b>Mexaniki sarılıq nədir?</b>	Magistral öd yollarında tıxanma nəticəsində baş verən öd durğunluğudur.
<b>Mexaniki sarılığın başqa hansı adları var?</b>	Ekstrahepatik, obstruktiv, tıxanma sarılığı
<b>Səbəbləri hansılardır?</b>	Daş, çəpik, törəmə, əməliyyat/müdaxilə, iltihab, parazit və digər.
<b>Ən çox rast gəlinən 4 səbəbi hansılardır?</b>	Daş, çəpik daralma, törəmə və parazit
<b>Tıxanmanın mexanizmləri hansılardır?</b>	Mənfəzdaxili tutulma, divar xəstəlikləri və kənardan sıxılma
<b>Önəmli patogenetik mexanizmləri hansılardır?</b>	Biliar hipertenziya və bağırsaqda öd azlığı
<b>Hansı ağırlaşmaları törədir?</b>	Qaraciyər, öd yolları zədələnmələri, bağırsaq və digər disfunksiyalar
<b>Öd yollarında hansı zədələnmələr baş verir?</b>	Genişlənmə, aseptik və bakterial xolangit, fibroz

<b>Qaraciyərdə hansı patoloji-yalar meydana gəlir?</b>	Xolestatik hepatit, qaraciyər yetməzliyi, biliar sirroz
<b>Bağırısaqlarda nələr baş verir?</b>	Malabsorbsiya, diareya, avitaminozlar, bakterial çoxalma və translokasiya
<b>Hansı ümumi dəyişikliklər baş verir?</b>	Ekstrasellular mayenin azalması (hipovolemiya), sepsis, böyrək yetməzliyi, miokardial disfunksiya, immunosupressiya və digər
<b>Ekstrasellular maye niyə azalır?</b>	Atrial natriuretik hormonun artması nəticəsində
<b>Sepsisin təxmini mexanizmi necədir?</b>	Bağırısaqlardan bakterial translokasiya, Kupfer hüceyrələrinin və leykositlərin disfunksiyası, endotoksemiya
<b>Hepatorenal sindromun mexanizmi necə izah oluna bilər?</b>	Ekstrasellular mayenin azalması (hipovolemiya) və sepsis
<b>Klinik əlamətləri hansılardır?</b>	Sarılıq, qaşınma, ağrı, tünd sidik və açıq nəcis
<b>Mexaniki sarılıqda ilkin görüntüləmə müayinəsi hansıdır?</b>	USM
<b>Mexaniki sarılıq üçün xarakterik laborator əlamətlər hansılardır?</b>	<ul style="list-style-type: none"> <li>• xolestatik enzimlərdə artma (qələvi fosfataza və QQT artması)</li> <li>• bilirubin artma bilər</li> <li>• qaraciyərin funksional göstəriciləri dəyəşə və ya dəyişməyə bilər</li> </ul>
<b>Mexaniki sarılıqda bilirubin artmaya bilərmi?</b>	Erkən mərhələdə, hissəvi və regional tıxanmalarda, bilio-enterik və xarici fistullarda bilirubin artmaya bilər.
<b>Diaqnozu necə dəqiqləşdirilir?</b>	Öd yollarında genişlənmənin olmasına görə

Mexaniki sarılığın digər sarılıqlardan fərqləndirən ən önəmli əlamət hansıdır?	Öd yollarının genişlənməsi
Öd yollarının genişlənməsi hansı müayinə ilə dəqiqləşdirilir?	İlkin olaraq USM ilə görünə bilər, lakin MRT ilə dəqiqləşdirilir
Öd yollarında tıxanma var, lakin öd yollarında genişlənmə yoxdursa hansı 3 əsas səbəbi düşünə bilərsiniz?	<ul style="list-style-type: none"> <li>• fibrotik (sirroz) qaraciyər</li> <li>• öd yollarınının sklerozu</li> <li>• bilio-enterik fistula</li> </ul>
Öd yolları genişlənməyən mexaniki sarılığın necə dəqiqləşdirmək olar?	Laborator olaraq xolestaz varsa və xolangioqrafiyada maneə görünərsə
Öd yolları geniş görünür, lakin sarılıq və xolestaz yoxdur. Bu mexaniki sarılıq ola bilərmi?	Praktik olaraq xeyr. Belə hala anadangəlmə xoledox sistlərində və idiopatik xoledox dilatasiyasında rast gəlinir.
Mexaniki sarılığın səbəbi hansı müayinə ilə dəqiqləşdirilir?	MRT ilə
MRT öd yollarında daş göstərmirsə daş ola bilərmi?	Praktik olaraq xeyr.
MRT səbəbi təyin edə bilmirsə nə etmək olar?	Endo-USM, kontrastlı MRT/KT, kontrastlı xolangioqrafiyalar (ERXPQ, PXQ), xoledoxoskopiya
Öd yollarının varikoz venalarını necə dəqiqləşdirmək olar?	Kontrastlı KT/MRT, endoskopik USM-doppler və ya fiberoptik xoledoxoskopiya ilə

## ÖD DAŞI

Öd daşının nədir?	Öd daşının əmələ gəlməsi
Rastgəlmə tezliyi	10-20%

<b>“Böyük risk faktorları” hansılardır?</b>	Qadın, yağlı qida, 40 yaşdan çox, çox doğan (ingiliscə 4-F: Female, Fat, Forty, Fertile)
<b>Digər risk faktorları hansılardır?</b>	<ul style="list-style-type: none"> <li>• Oral kontraseptivlər</li> <li>• Öd duğunluğu</li> <li>• Xronik hemoliz</li> <li>• Sirroz</li> <li>• İnfeksiya</li> <li>• Sürətli arıqlama</li> <li>• Köklük</li> <li>• İltihabi bağırsağ xəstəliyi</li> <li>• Terminal ileum rezeksiyası</li> <li>• Total parenteral qidalanma (TPN)</li> <li>• Vagotomiya, rezeksiya</li> <li>• Yaş</li> <li>• Hiperlipidemiya</li> <li>• Somatostatinoma</li> </ul>
<b>Daşların hansı növləri var?</b>	<ul style="list-style-type: none"> <li>• xolesterin (75-90%)</li> <li>• piqment daşları (10-25%)</li> </ul>
<b>Piqment daşlarının hansı növləri var?</b>	<ul style="list-style-type: none"> <li>• qara daşlar (tərkibində kalsium bilirubinat)</li> <li>• qəhvəyi daşlar (infeksiyaya bağlı)</li> </ul>
<b>Qara piqment daşlarının səbəbi nədir?</b>	Sirroz, hemoliz
<b>Qəhvəyi xoledox daşlarının səbəbi nədir?</b>	Öd yollarında daralma və infeksiya
<b>Xolesterin daşlarının patogenezi nədir?</b>	Ödün xolesterinlə doyması və dənəciklərin əmələ gəlməsi, dənəciklərin nüvələşdirici amil ətrafında birləşməsi və çökməsi, nəhayət daşlaşma
<b>Hiperxolesterinemiya öd daşı əmələ gəlməsində risk faktorunu hesab olunurmu?</b>	Xeyr! (amma hiperlipidimiya bəli)
<b>Öd daşı hansı əlamətlərlə biruzə verir?</b>	Öd sancısı, xolangit, xoledoxolitiaz, öd daşı, pankreatit

<b>Öd sancısı doğrudanmı tutub-buraxan sancısəkillidir?</b>	Xeyir! Ağrı tutur və bir neçə saat buraxmır.
<b>Asimptomatik öd daşı xəstəliyinin rast gəlmə tezliyi nə qədərdir?</b>	80% hallarda asimptomatikdir
<b>Öd sancısının mexanizmi necədir?</b>	Daşın kisə çıxışını tıxaması nəticəsində əvvəlcə kisənin yığılması, sonra isə genişlənməsi divar işemiyasına və ağrıya səbəb olur
<b>Öd daşının hansı 5 əsas ağırlaşması var?</b>	Kəskin xolesistit Xoledoxolitiaz Xolangit Pankreatit Bağırsaq keçməzliyi
<b>Xolelitiyazın diaqnozu necə qoyulur?</b>	Anamnez Obyektiv müayinə USM
<b>USM öd kisəsi daşını hansı həssaslıqla aşkarlayır?</b>	98% hallarda aşkarlayır
<b>Ultraneqativ daş nə deməkdir?</b>	USM ilə görünməyən daşlar (2% halda rast gəlir)
<b>USM xoledoxolitiazisi hansı həssaslıqla aşkarlayır?</b>	50% -də az hallarda, ona görə də xoledoxolitiaz üçün uyğun müayinə hesab olunmur
<b>Simptomatik öd kisəsi daşlarının standart müalicəsi necədir?</b>	Laparoskopik xolesistektomiya
<b>Laparoskopik xolesistektomiyanın ağırlaşmaları hansılardır?</b>	Ümumi öd axarının zədələnməsi, sağ hepatik axacaq və ya arteriyasının zədələnməsi, güdülün buraxması, biloma

<b>Asimptomatik öd daşında xolesistektomiyaya göstərişlər?</b>	<ul style="list-style-type: none"> <li>• Oraq hüceyrəli anemiya</li> <li>• Kirəcləşmiş öd kisəsi</li> <li>• 2 sm-dən böyük daşlar</li> <li>• Uşaqlarda</li> </ul>
<b>Kirəcləşmiş öd kisəsində və 2 sm-dən böyük daşlarda nə üçün əməliyyat göstərişdir?</b>	Kanser riski yüksəkdir
<b>Hansı dərmanlar xolesterin daşını əridə bilər?</b>	Xenodeoksikolik turşusu, ursodeoksixil turşusu. Lakin, dərman dayanarsa daşlar təkrar əmələ gəlir.

## KƏSKİN XOLESİSTİT

<b>Kəskin xolesistit nədir?</b>	Öd kisəsi axacağıının obstruksiyası nəticəsində öd kisəsinin iltihabi, 95% hallarda daş mənşəli, 5% halda isə akalkulyar olur.
<b>Kəskin xolesistitin səbəbləri nədir?</b>	90-95% hallarda daş mənşəli, 5-10% halda isə daşsız olur.
<b>Kəskin daşlı xolesistitin patogenezi necədir?</b>	Daş axacağı tıxayır, kisədaxili hipertenziya, sonra işemiya və iltihab baş verir.
<b>Kəskin daşsız xolesistitin patogenezi necədir?</b>	Kisə divarında birincili olaraq mikrosirkulyasiya pozulur, işemiya və nekroz baş verir.
<b>İnfeksiya kəskin xoleistitdə birincilidir yoxsa ikincilir?</b>	İnfeksiya kəskin xolesititdə adətən ikincili qoşulur
<b>Simptom və əlamətləri hansılardır?</b>	Sağ yuxarı kvadrantda ağrı, gərginlik, temperatur, ürəkbulanma, qusma, ağrılı palpasiya, Merfi simptomu
<b>Merfi simptomu nədir?</b>	Öd kisəsi nahiyəsi palpasiya edilir və xəstəyə nəfəsalmə təklif edilir. Kisədə iltihab olduqda xəstə ağrı səbəbi ilə tam nəfəs ala bilmir

<b>Kəskin xolesistitin ağrılaşması nələrdir?</b>	Abses, perforasiya, xoledoxolitiaz, xolesisto-enterik fistul, daş mənşəli keçməzlik
<b>Kəskin xolesistitdə hansı laborator dəyişikliklər olur?</b>	Leykositoz, CRP artması, qələvi-fosfotazanın, ALT,AST, bilirubinin, amilazının zəif artması
<b>Kəskin xolesistitdə diaqnostik müayinə hansıdır?</b>	Ultrasəs müayinəsi
<b>Kəskin xolesistitin USM əlamətləri hansılardır?</b>	<ul style="list-style-type: none"> <li>• Divarının qalınlaşması (2 mm –dən çox)</li> <li>• Böyümüş kisə</li> <li>• Perixolesistik maye</li> <li>• USM-də Merfi simptomu</li> </ul>
<b>USM əlamətləri kəskin xolesistit üçün patognomikdirmi?</b>	Xeyr. Kisə böyüməsi, divar qalınlaşması, ətrafında maye kimi əlamətlər sirrozda, pankreatitdə, perforativ xoralarda görünə bilər.
<b>Öd sancısı ilə kəskin xolesistitin fərqi nədir?</b>	Kəskin xolesistitdə ağrılar 6 saatdan çox davam edir, leykositoz, temperatur və digər iltihaba xas əlamətlər görünür
<b>Kəskin xolesistitin diaqnostik kriteriyaları hansılardır?</b>	6 saatdan çox davam edən ağrı Yerli və ümumi iltihab əlamətləri USM əlamətləri
<b>Daşın olmaması kəskin xolesistiti inkar edirmi?</b>	Xeyr?
<b>Kəskin xoleistiti təsdiq edən müayinə hansıdır?</b>	Laparoskopiya
<b>Kəskin xoleistiti inkar edən müayinə varmı?</b>	Var. Sisintoqrafiyada öd kisəsinin görünməsi kəskin xolesistiti inkar edir.
<b>Kəskin xolesistitin müalicəsi?</b>	İnfuziya, antibiotik, xolesistektomiya



<b>Kirəcləşmiş öd kisəsi nədir?</b>	Kalsifikasiya olunmuş öd kisəsinə deyilir. Adətən xroniki xolelitiyazın nəticəsidir, USM və ya KT ilə görünür. kanser riskini ciddi ölçüdə artırdığı üçün əməliyyat lazımdır.
<b>Öd kisəsi hidropsu nədir?</b>	Kisə axacağıının daşla tamamilən tıxanması fonunda kisəsinin maye ilə-kisə mukozasından (ödlə yox)dolması.
<b>Gilbetr sindromu nədir?</b>	Anadangəlmə hiperbilirubinemiya: – qaraciyərdəki bilirubin mənimsəmə və qlükronuzasiya proseslərində genetik defektlər sərbəst bilirubin artması ilə nəticələnir. Əksər hallarda ciddi problem törətmir və müalicəyə ehtiyac yoxdur.
<b>Courvoiser simptomu nədir?</b>	Əllənən, lakin gərgin olmayan və az ağrılı öd kisəsi, sarılıqla birlikdə müşahidə olunur. Kəskin xolesistitdən fərqli olaraq kisə az ağrılıdır, sərt deyil və çox boyüyə bilir. Adətən pankreas başı xərçəngində rast gəlinir.
<b>Mirizzi sindromu nədir?</b>	Kisə axacağına pərçim olunmuş daşın xole-doxu sıxaraq mexaniki sarılıq törətməsidir

## KƏSKİN DAŞSIZ XOLESİTİT

<b>Nədir?</b>	Daş olmadan kəskin xolesistit
<b>Patogenezi necədir?</b>	Kisə divarında mikrosirkulyasiyanın pozulması əsas mexanizm hesab edilsə də (ağır xəstələrdə, oral qidalanmayanlarda, xolesistokinin stimulyasiyasının olmaması, durğunluq və s.) çöküntülərin də rolu ehtimal olunur
<b>Risk faktorları hansılardır?</b>	<ul style="list-style-type: none"> <li>• Uzun müddətli ac qalmaq</li> <li>• Parenteral qidalanma</li> <li>• Çox saylı trasnfuziya</li> <li>• Dehidratasiya</li> <li>• Şok</li> <li>• Uzun müddətli reanimasion yatış</li> </ul>

<b>Daşlı və daşsız xolesititin gedişində fərq varmı?</b>	Daşsız xoleistit daha ağır gedir və letallığı yüksəkdir.
<b>Hansı əlamətləri olur?</b>	Kəskin daşlı xolesistitdəki klassik əlamətləri az hallarda rast gəlir. Leykositoz, amilaza artması, sepsis olur.
<b>Diaqnozu dəqiqləşdirmək üçün hansı müayinələr lazımdır?</b>	USM- çöküntü və iltihab əlamətləri Sintografiya - öd kisəsi bloku
<b>Kəskin akalkulyoz xolesistitin müalicəsi?</b>	Xolesistektomiya və ya xəstə stabil deyilsə xolesistostoma-(perkutan və ya yerli keyləşdirmə ilə açıq üsulla)

## XOLEDOX DAŞLARI

<b>Xoledxolitiaz nə deməkdir?</b>	Öd axarında daş
<b>Xoledox daşlarının mənbəyi haradır?</b>	Birincili daşlar xoledoxun özündə əmələ gəlir, ikincili daşlar öd kisəsindən düşən daşlardır.
<b>Birincili və ikincili daşlar tərkibinə görə fərqlənirlərmi?</b>	Birincili daşlar adətən piqment, ikincili daşların əksəriyyəti xolesterin tərkibliidir.
<b>Birincili xoledox daşları nə vaxt əmələ gəlir?</b>	Öd yollarında iltihab və ya daralma olmalıdır
<b>Xoledoxda birincili yoxsa ikincili daşlar çox rast gəlir?</b>	İkincili daşlar (öd kisəsindən gələn).
<b>Öd kisəsi daşı olanlarda xoledoxolitiaz nə qədər rast gəlir?</b>	8–15% hallarda
<b>Xoledoxa düşən daşların aqibəti necə olur?</b>	<ul style="list-style-type: none"> <li>• Bağırsağa düşə bilər</li> <li>• Daş xoledoxda qalar, lakin simptom törətməz (asimptomatik daşlar, 20%)</li> <li>• Daş ağırlaşmalar törədən (80%)</li> </ul>

<p><b>Xoledox daşlarının ağırlaşmaları hansılardır?</b></p>	<ul style="list-style-type: none"> <li>• Hissəvi tıxanma (subklinik xoledoxolitiaz)</li> <li>• Müvəqqəti tıxanma (təkrarlayan sarılıq, düşən daş)</li> <li>• Tam tıxanma (mexaniki sarılıq)</li> <li>• Xolangit</li> <li>• Pankreatit</li> <li>• Oddi fibrozu</li> <li>• Biliar sirroz</li> </ul>
<p><b>Xoledox daşlarını hansı xəstələrdə mütləq axtarmaq lazımdır?</b></p>	<ul style="list-style-type: none"> <li>• Öd kisəsi daşında</li> <li>• Mexaniki sarılıqda</li> <li>• Xolestaz əlaməti olanlarda</li> <li>• Xolangitdə</li> <li>• Pankreatitlərdə</li> <li>• Öd yollarında əməliyyat keçirənlərdə</li> </ul>
<p><b>Xoledoxolitiazda hansı müayinələr aparılır?</b></p>	<ul style="list-style-type: none"> <li>• USM</li> <li>• laborator (QF, QQT, bilirubin)</li> <li>• MRT, EndoUSM, kontrastlı xolangiografiyalar</li> </ul>
<p><b>Xoledoxolitiazın dəqiqləşdirilməsi üçün seçim üsulu hansıdır?</b></p>	<p>MRT</p>
<p><b>Niyə asimptomatik belə olsa xoledox daşları mütləq çıxarılmalıdır?</b></p>	<p>Proqnozlaşdırmaq çətindir, ağırlaşma ehtimalı yüksəkdir (80%), uzunmüddətli daşlar hissəvi tıxanma və biliar sirroz törədə bilirlər</p>
<p><b>Xoledoxolitiazisin müalicəsi üçün hansı üsullar var?</b></p>	<ul style="list-style-type: none"> <li>• ERCP papillotomiya ilə daşın basketlə çıxarılması</li> <li>• Laparoskopik - transistik və ya xoledoxotomiya ilə çıxarma</li> <li>• Açıq üsullar - ümumi öd axarının explorasiyası</li> </ul>

## İRİNLİ XOLANGİT

<b>Nədir?</b>	Öd yollarının tıxanması fonunda baş verən bakterial infeksiyadır, sepsisə səbəb ola bilər (“Öd yollarında təzyiqli irin”).
<b>Tıxanmanın səbələri?</b>	<ul style="list-style-type: none"> <li>• Xoledoxolitiyaz</li> <li>• Darlıq (adətən postoperativ)</li> <li>• Neoplasma (ampulyar karsinoma)</li> <li>• Xaricdən kompressiya (pankreatik psevdosist/pankreatit)</li> <li>• Öd yollarına müdaxilələr (PTX/ERX-PQ)</li> <li>• Biliar stent</li> </ul>
<b>Xolangitin ən çox rast gəlinən səbəbi?</b>	Xoledoxolitiyaz
<b>Xolangitdə adətən hansı mikrorqanizmlər müşahidə olunur?</b>	<p>Qram-neqativ orqanizmlər (E.coli, Klebsiella, Pseudomonas, Enterobacter, Proteus, Serratia)</p> <p>Enterokokklar ən çox görülən Gram pozitiv bakteriyalar</p> <p>Anaeroblar az rast gəlinir (B.fragilis daha çox)</p> <p>Az halda göbələk (Candida)</p>
<b>Ağırlaşmaları hansılardır?</b>	Sepsis, qaraciyər yetməzliyi, hepatorenal sindrom, qaraciyər absesi
<b>Əlamətləri hansılardır?</b>	<p>Charcot triadası: hərarət - üşütmə, sağ yuxarı kvadrantda ağrı və sarılıq</p> <p>Reynold pentadası: Charcot triadası, şüur dəyişiklik və şok</p>
<b>Xolangitdə hansı laborator dəyişiklik rast gəlir?</b>	Leykositoz, bilirubin və QF artması, müsbət qan kultürü
<b>Diagnostikası üçün hansı müayinələr lazımdır?</b>	USM və MRT ilk seçimdir. Kontrastlı xolangioqrafiyalar (PTX, ERXPQ) iltihab söndükdən sonra tövsiyə edilir

<b>Kəskin xolangitin diaqnozu necə qoyulur?</b>	Laborator və klinik olaraq xolestaz ilə yanaşı xolangitin klinik əlamətləri varsa xolangit diaqnozu qoyulur.
<b>Xolangitin hansı ağırlıq dərəcələri var?</b>	Yüngül – konservativ müalicəyə (antibiotikoterapiya və infuziya) cavab verir Orta - konservativ müalicəyə cavab vermir Ağır – septik şok əlamətləri olur
<b>Xolangitin müalicə prinsipi nədir?</b>	Əvvəlcə iltihab söndürülür, sonra səbəb aradan qaldırılır
<b>Xolangitin müalicəsi necədir?</b>	Yüngül – konservativ müalicə (antibiotikoterapiya və infuziya) Orta və ağır dərəcədə konservativ müalicəyə ilə yanaşı təcili dekompressiya (perkutan, ERXPQ, açıq və ya laparoskopik yolla T drenaj)
<b>Öd yollarında hava hansı hallarda tapılır?</b>	Dörd halda: <ul style="list-style-type: none"> <li>• emfizematoz xolangit</li> <li>• bilio-enterik fistul</li> <li>• bilio-enterik anastomoz</li> <li>• biliar müdaxilələr</li> </ul>

## SKLEROZ XOLANGİT

<b>Nədir?</b>	Öd yollarınının çoxsaylı fibroz daralmaları nəticəsində baş verən xolestatik xəstəlikdir
<b>Təbii gedişi necədir?</b>	Progressiv xəstəlikdir, 10-12 il ərzində sirroza səbəb olur, xolangiokarsinoma və bağırsağ karsinoma riskini artırır
<b>Etiologiyası nədir?</b>	Bəlli deyil, autoimmun olduğu güman edilir
<b>Hansı xəstələrdə çox rast gəlir?</b>	İltihabi bağırsağ xəstəliyi olanlarda (80-90%)

<b>İltihabi bağırsaq xəstəliklərindən hansı daha çox rast gəlir?</b>	Xorali kolit kolit (66%)
<b>Əlamətləri hansılardır?</b>	40-45% halda asimptomatik olur simptomatik formada xolestaz və sirroz əlamətləri: <ul style="list-style-type: none"> <li>• sarılıq, qaşınma,</li> <li>• sidik tündləşməsi, nəcis rənginin ağarması</li> </ul>
<b>Ağırlaşmaları hansılardır?</b>	<ul style="list-style-type: none"> <li>• Sirroz</li> <li>• Xolangiosarkoma</li> <li>• Xolangit</li> <li>• Obstruktiv sarılıq ağırlaşmaları (xolangit, vitamin əksikliyi, malnutrisiya, osteoparoz və s)</li> </ul>
<b>Diagnoz necə qoyulur?</b>	Xolestaz, iltihabi bağırsaq xəstəliyi və xarakteristik xolangioqrafik şəkil diaqnozu dəqiqləşdirir (çərəkəşəkilli öd yolları)
<b>Müalicəsi necədir?</b>	Transplantasiya əsas müalicədir və sirroz varsa göstərişdir. Endoskopik dilatasiya və ya stend, dominant strikturlarda tətbiq edilir. Ursodezoksixol turşusu (UDXT) və xolesteramin, vitaminoterapiya və digər dəstək müalicə Bilio-enterik anastomozlar böyük ekstrahepatik daralma olduqda aparıla bilər.
<b>İltihabi bağırsaq xəstəliyi olanlarda skleroz xolangitin olma ehtimalı?</b>	5%-dən az

## ÖD DAŞI MƏNŞƏLİ BAĞIRSAQ KEÇMƏZLİYİ

<b>Nədir?</b>	Nazik bağırsağın böyük öd daşları ilə (>2.5 cm) tıxanması fonunda əmələ gəlir.
---------------	--

<b>Böyük öd daşı bağırsağa necə keçir?</b>	Daş kisə ilə bağırsaq arasında yaranan fistuldan keçərək bağırsağa düşür.
<b>Obstruksiyanın klassik lokalizasiyası?</b>	İliosekal bucaq
<b>Kimlərdə çox rast gəlinir?</b>	Böyük daşı olan və 70 yaşdan yuxarı qadınlarda
<b>Əlamətləri hansılardır?</b>	Nazik bağırsaq obstruksiyası simptomları: köp, qusma, hipovolemiya, sağ yuxarı kvadrantda ağrı
<b>Diferensial diaqnozu?</b>	Nazik bağırsaq obstruksiyasının digər səbəbləri (bitişmə, yırtıq, kanser)
<b>Nazik bağırsaq keçməzliyi olanların neçə faizində daş mənşəli olur?</b>	1%-dən az
<b>Diaqnostikası üçün hansı müayinələr lazımdır?</b>	KT – keçməzlik əlamətləri, bağırsaqda daş görünə bilər, öd yollarında hava, kontrastın öd kisəsəsinə keçməsi
<b>Müalicəsi necədir?</b>	Əməliyyat: enterotomiya və daşın çıxarılması vacibdir, xolesistektomiya və fistulun bağlanması əlavə edilə bilər

## ÖD KİSƏSİNİN KARSİNOMASI

<b>Nədir?</b>	Öd kisəsinin bəd xassəli törəməsidir, əksəriyyəti (90%) adenokarsinomadır.
<b>Rast gəlmə tezliyi?</b>	Xolelitiyazı olan xəstələrin 0,3-1%-də
<b>Risk faktorları hansılardır?</b>	<ul style="list-style-type: none"> <li>• öd daşı (xəstələrin 100%-ində böyük daşlar)</li> <li>• xolesistoenterik fistula</li> <li>• kirəcləşmiş kisə (50%)</li> <li>• adenoma</li> </ul>
<b>Yayılma yolları hansılardır?</b>	Əsasən yerli yayılma- qaraciyərə, ətraf strukturlara və limfa düyünlərinə
<b>Əlamətləri hansılardır?</b>	<ul style="list-style-type: none"> <li>• öd sancısı (40%)</li> <li>• kəskin xolestit (20%)</li> <li>• mexaniki sarılıq (35%),</li> <li>• şiş əlamətləri (arıqlama, ağrı, iştahsızlıq) və mədə-bağırsaq sindromları (30%)</li> </ul>

<b>Diaqnostik müayinələr?</b>	USM, Abdomen KT/MRT
<b>Əməliyyatdan əvvəl öd kisəsi xərçəngini necə bilmək olar?</b>	Çətindir. Qaraciyər toxumasına invaziya, kirəcləşmiş kisə, lokal divar qalınlaşması şübhə yaradır.
<b>Əməliyyat vaxtı kisə xərçəngini necə təyin etmək olar?</b>	Destruktiv iltihabdan ayırmaq çətindir. Şübhəli hallarda əməliyyatdaxili təcili biopsiya lazımdır.
<b>Əsas müalicəsi nədir?</b>	Radikal rezeksiya
<b>Proses mukoza ilə məhdudlaşıbsa nə edərsiniz?</b>	Xolesistektomiya yetərlidir
<b>Əzələ təbəqəsi prosesə cəlb olunubsa nə edərsiniz?</b>	Radikal xolesistektomiya: xolesistektomiya, kisə yatağında qaraciyərin kənarı rezeksiyası, limfa disseksiyası
<b>Proses qaraciyərin bir payına yayılıbsa nə edərsiniz?</b>	Hemihepatektomiya
<b>Törəmə qeyri-rezektabeldirsə və sarılıq varsa nə edərsiniz?</b>	Palliativ müalicə: stent və ya segment-3 yanyol əməliyyatı
<b>Öd kisəsi xərçəngi laparoskopik xolesistektomiya əməliyyatından sonra tapılırsa nə edərsiniz?</b>	Xərçəng mukoza səviyyəsindədirsə izləmə, əzələ təbəqəsinə və dərinə sirayət etmişsə təkrari əməliyyat: radikal xolesistektomiya və ya qaraciyər rezeksiyası

## XOLANGİOKARSİNOMA

<b>ədəbiyyatı</b>	Ekstrahepatik və ya intrahepatik axacaqların birincili bəd xassəli törəməsidir
<b>Histoloji növü hansıdır?</b>	Adətən adenokarsinoma olur



<b>Risk faktorları hansılardır?</b>	<ul style="list-style-type: none"> <li>• Xoledoxal sist</li> <li>• Xoralı kolit</li> <li>• Skleroz xolangit</li> <li>• Qaraciyər qurdu(chlonochiasis)</li> <li>• Toksinlər</li> </ul>
<b>Əlamətləri hansılardır?</b>	Mexaniki sarılıq əlamətləri ilə biruzə verir: sarılıq, qaşınma, tünd rəngli sidik, ağarmış nəcis
<b>Hansı növləri var?</b>	Yerləşmə yerinə görə: intrahepatik, hiliar (Klatskin) və distal
<b>Klatskin tumorü nədir?</b>	Sağ və sol hepatik axacaqların birləşdiyi yerdə (haçada) xolangiokarsinoma
<b>Klatskin tumorünün xarakterik cəhətləri hansılardır?</b>	<ul style="list-style-type: none"> <li>• Ən çox rast gələn öd yolu xərçəngidir</li> <li>• İntrahepatik axacaqlar genişlənilir, ekstrahepatik axarlar normal görünür</li> <li>• Öd yolları boyunca və ətraf damarlara yayılmağa meyillidir.</li> </ul>
<b>Diaqnostik müayinələr hansılardır?</b>	USM, KT/MRT, EndoUSM, KT angiografiya, biopsiya
<b>Diaqnoz necə dəqiqləşdirmək olar?</b>	Axacaq divarında darlıq törədən kütlə (MRT və ya EndoUSM) görünürsə, əksi isbat edilənə qədər xolangiokarsinoma qəbul edilir. Endoskopik fırça biopsiyası aparıla bilər.
<b>İntrahepatik xolangiokarsinomanın müalicəsi?</b>	Qaraciyər rezeksiyası
<b>Hiliar xolangiokarsinomanın (Klatskin şişi) müalicəsi?</b>	Rezeksiya və Ru-Y tipli hepatiko-yeyono-anastomoz.
<b>Distal xolangiokarsinomanın müalicəsi?</b>	Pankreatoduodenal rezeksiya

<b>Törəmə qeyri-rezektabeldisə nə edilir?</b>	Mexaniki sarılığ aradan qaldırmaq üçün stent və ya segment-3 yanyol əməliyyatı. İntrahepatik xolangiokarsinomada kimyəmbolizasiya
---	---

## ÖD YOLLARI DARLIQLARI

<b>Darlıq nə deməkdir?</b>	Müxtəlif mənəfdaxili (daş, parazit), divar və divarətrafı xəstəliklər (iltihab, törəmə) öd yollarının mənəfini kiçildə bilirlər. Darlıq dedikdə adətən fibroz (çapıq) daralmalar nəzərdə tutulur.
<b>Çapıq daralmalarının səbəbləri nələrdir?</b>	Zədələnmə (cərrahi və ya travmatik) və iltihabi (skleroz xolangit, pankreatit və s.)
<b>Çapıq daralmalarının ən çox rast gələn səbəbi nədir?</b>	Əməliyyatlar ən çox rast gələn (80%) daralma səbəbidir
<b>İltihabi daralmaların ən çox rast gələn səbəbləri hansılardır?</b>	Xronik pankreatit, skleroz xolangit və Oddi fibrozu
<b>Darlıq ən çox hansı anastomozlarda rast gəlir?</b>	Uc-uca biliar anastomozlarda
<b>Anastomoz daralmasının əsas risk amilləri hansılardır?</b>	Anastomoz bölgəsində işemiya, travmatizasiya və iltihab.
<b>Darlıqların hansı əlamətinə görə təsnifatı daha çox tətbiq edilir?</b>	Darlığın yerinə görə Bismuth klassifikasiyası: <ul style="list-style-type: none"> <li>• I tip - haçadan 2 sm distalda</li> <li>• II tip - haçaya 2 sm-dən az məsafədə</li> <li>• III tip - hacanı tutan</li> <li>• IV tip - haça və pay axacaqları tutulur</li> <li>• V tip- əlavə axacaqlardakı daralmalar</li> </ul>
<b>Daralmalar hansı ağırlaşmalar törədir?</b>	<ul style="list-style-type: none"> <li>• Mexaniki sarılıq</li> <li>• Xoledox daşları</li> <li>• Xolangit</li> <li>• Biliar sirroz</li> </ul>
<b>Biliar sirroz hansı hallarda əmələ gəir?</b>	Uzunmüddətli darlıqlarda

Darlıqların əlamətləri hansıradır?	Mexaniki sarılıq əlamətləri, xolangit, hətta biliar sirroz əlamətləri ola bilər
Darlığın diaqnozunu necə dəqiqləşdirmək olar?	Xolangioqrafiya ilə - MRT, EndoUSM, kontrastlı xolangioqrafiya
Çapıq daralması ilə bəd xassəli tıxanmanın diferensiasiyası üçün hansı müayinə gərəkir?	MRT və EndoUSM
Darlıqların müalicəsi üçün hansı üsullar var?	Əməliyyat, balon dilatasiyası, stend (perkutan və ya endoskopik)
Darlığın ən effektiv müalicəsi hansıdır?	Ru-Y tipli geniş bilio-enterik anastomoz

## ÖD YOLLARININ FUNKSIONAL XƏSTƏLİKLƏRİ

Funksional xəstəlik nə deməkdir?	Klinik əlamətlər və funksional pozulma var, lakin müayinələrdə makroskopik dəyişiklik tapılmır.
Öd yollarının hansı funksional xəstəliklər var?	<ul style="list-style-type: none"> <li>• Öd kisəsi diskineziyası (ÖKD)</li> <li>• Oddi sfinktoru disfunksiyası (OSD)</li> </ul>
Öd kisəsi diskineziyası başqa hansı adlarla da adlandırılır?	Öd kisəsi diskineziyası, xronik daşsız xolesistit, daşsız öd sancısı
ÖKD-nin mexanizmi nədir?	Dəqiq bilinmir, öd kisəsinin boşalmaması əsas patomexanizm ehtimal edilir.
ÖKD-nin hansı formaları var?	Hipokinetik və hiperkinetik
ÖKD hansı əlamətlərlə biruzə verir?	Hiperkinetik forma klassik öd sancısı şəkilində, hipokinetik forma isə yeməkdən sonra bir neçə saat davam edən küt ağrılarla (öd ağrısı)
ÖKD diaqnozu necə qoyulur?	Diaqnozu qoymaq üçün aşağıdakı 3 kriteriya olmalıdır: <ul style="list-style-type: none"> <li>• Öd sancısı və ya ağrısı.</li> <li>• Müayinələrdə öd kisəsi və yollarında daş və üzvi dəyişiklik yoxdur.</li> <li>• Ödün atım fraksiyasının azalması (&lt;35-50%) və ya tərkibində kristalların olması</li> </ul>

<b>ÖKD müalicəsi nədən ibarətdir?</b>	Laparoskopik xolesistektomiya
<b>Oddi sfinkteri disfunksiyası nə deməkdir?</b>	Oddi sfinktorunun daşla yox, üzvi (fibroz, iltihab) və / və ya funksional (spazm) daralmasına disfunksiya (ODS) deyilir.
<b>Sfinktor da və ya ətrafındakı törəmələrin törətdiyi tıxanmalar disfunksiyaya aid edilirmi?</b>	Xeyr.
<b>OSD ən çox kimlərdə rast gəlir?</b>	postxolesistektomik sindromu, təkrarlayan kəskin pankreatiti və daşsız öd sancıları olanlarda
<b>OSD hansı əlamətlərlə biruzə verir?</b>	Bilar tip – öd sancıları ilə Pankreatik tip - kəskin pankreatit və ya soltərəfli ağrılarla Qarışıq tip – hər iki əlamətlərlə
<b>OSD diaqnostikası üçün hansı müayinələr aparılır?</b>	USM, laborator, MRT, Endoskopiya, EndoUSM, ERXPQ, manometriya
<b>OSD diaqnozu necə qoyulur?</b>	Aşağıdakı kriteriyalar olmalıdır: <ul style="list-style-type: none"> <li>• Öd sancısı və ya pankreatit tutmaları</li> <li>• Öd kisəsində, xoledoxda daş və öd kisəsi diskineziyası olmamalıdır</li> <li>• Xoledox genişlənməsi və ya sfinktor keçiriciliyinin pozulması</li> </ul>
<b>Sfinkterin keçiriciliyini necə yoxlamaq olar?</b>	<ul style="list-style-type: none"> <li>• Yükləmə sınaqları (yağlı yeməklər, sekretin, xolesistokinin sınaqları)</li> <li>• Manometriya</li> <li>• Klinik göstəricilər (xoledox genişliyi, ağrı, enzimlər)</li> <li>• Kontrastın çıxma müddəti</li> <li>• Müalicə sınaqları (stent, dilatasiya, botulin toksini)</li> </ul>
<b>OSD-nin müalicəsi nədən ibarətdir?</b>	Sfinkterotomiya

**POSTXOLESİSTEKTOMİK SİNDROM (PXS)**

<b>ədəbiyyatı</b>	Xolesistektomiyadan sonra ağrı və dispepsiyadır
<b>PXS hansı tezlikdə rast gəlir?</b>	20%
<b>PXS-nin səbəbləri nələrdir?</b>	<ul style="list-style-type: none"> <li>• Əməliyyata bağlı olmayan xəstəliklər</li> <li>• Əməliyyatın ağırlaşmaları</li> <li>• Kisənin çıxarılması nəticəsində funksional pozulmalar</li> </ul>
<b>PXS-nin ən çox rast gəlinən səbəbləri hansılardır?</b>	<ul style="list-style-type: none"> <li>• Xoledoxolitiaz (30%)</li> <li>• Xora, pankreatit və hepatit (30%)</li> <li>• OSD (10%)</li> <li>• spastik kolit və digər bağırsağ xəstəlikləri</li> </ul>
<b>Kisənin çıxarılmasına bağlı funksional pozulmalara nələr aiddir?</b>	Diarreya və reflüks qastrit
<b>Xolesistektomiya əməliyyatının hansı ağırlaşmaları PXS səbəbi ola bilər?</b>	Uzun güdül, darlıq, bitişmə və yara nevroması
<b>PXS diaqnozu hansı hallarda tətbiq edilir?</b>	İlkin (işçi) diaqnoz və əsas xəstəlik kimi.
<b>İşçi diaqnoz kimi PXS nə deməkdir?</b>	Xolesistektomiyadan sonra biliar tipli ağrısı olan və klinik müayinələrdə obyektiv səbəbi tapılmayan hallar.
<b>Əsas diaqnoz kimi PXS nə deməkdir?</b>	Klinik, laborator, görüntüləmə və funksional müayinələrlə öd yollarında, mədəaltı vəzidə, mədə-bağırsağ sistemində və digər orqanlarda ağrıya səbəb olan xəstəlik tapılmırsa və əməliyyatın ağırlaşmaları da inkar edilərsə.

<b>PXS-da müayinələrin məqsədi və ardıcılığı nədir?</b>	Səbəbi axtarmaq əsas məqsəddir: öd yolları, pankreas, mədə-bağırsaqlar, qaraciyər və Oddi sfinktoru və ekstraintestinal orqanlar yoxlanılır
<b>PXS olan xəstələrdə hansı müayinələr aparılır?</b>	Klinik, laborator, MRT, endoskopiya, funksional və digər müayinələr
<b>Xəstələrin neçə faizində PXS-in səbəbini tapmaq olmur?</b>	Təxminən 20%-ində.
<b>PXS-in müalicəsi nədən ibarətdir?</b>	Səbəbin müalicəsindən
<b>Səbəbi tapılmayan PXS necə müalicə edilir?</b>	Trankvilizatorlar, spazmolitiklər, müşahidə.

**ƏDƏBİYYAT – Öd yollarının cərrahi xəstəlikləri üzrə**

- Alan A Bloom, Julian Katz. Cholecystitis. Medscape, Apr 01, 2014. <http://emedicine.medscape.com/article/171886>
- Annie T Chemmanur, BS Anand. Biliary Disease. Medscape, Mar 16, 2015, <http://emedicine.medscape.com/article/171386>
- Bayramov N.Y. Təcili Abdominal cərrahiyyədə müayinə və müalicə qaydaları. ISBN13 978-9952-8082-1-6, Qismət, Bakı 2009. 132 s.
- Bayramov N.Y. Cərrahiyyə Seminarları: Öd yollarının cərrahi xəstəlikləri. ISBN: 975-92103-0-4, Ankara 2004, 320s.
- Blackbourne LH. Surgical Recall. 4 edition, 2006, LWW, Philadelphia
- Doherty GM. Biliary Tract. in: Current Diagnosis and Treatment: Surgery, 13<sup>th</sup> edition, 2010, Lang International Edition. p 544-571
- Əmiraslanov Ə.T., Qazıyev A.Y. Onkologiya. Bakı, Təhsil Nəşriyyatı, 2010, 912 səh.
- Evaluation and management of gallstone-related diseases in non-pregnant adults. 2014 May. NGC:010429. University of Michigan Health System - Academic Institution. <http://www.guideline.gov>
- Jennifer Lynn Bonheur, Julian Katz. Biliary Obstruction. Medscape, Mar 11, 2015. <http://emedicine.medscape.com/article/187001>
- McNally PR. GI/Liver Serets Plus. 4 edition. Mosby, Elsevier, 2010
- Mustafa A Arain, Martin L Freeman, Douglas A Howell, Anne C Travis. Choledocholithiasis: Clinical manifestations, diagnosis, and management. Mar 13, 2015. UpToDate, <http://www.uptodate.com>
- Oxford Handbook of Clinical Surgery, 3d edition, 2011, Oxford Press
- Salam F Zakko, Nezam H Afdhal, Sanjiv Chopra, Anne C Travis. Acute cholecystitis: Pathogenesis, clinical features, and diagnosis. Nov 19, 2013. UpToDate, <http://www.uptodate.com>
- Salam F Zakko, Wisam F Zakko, Sanjiv Chopra, Anne C Travis. Functional gallbladder disorder in adults. Sep 08, 2014, UpToDate, <http://www.uptodate.com>
- Steen W Jensen, John Geibel. Postcholecystectomy Syndrome. Medscape, Oct 31, 2014. <http://emedicine.medscape.com/article/192761>
- Tan MCB, Strasberg SM. Biliary Surgery. in: The Washington Manual of Surgery, 6<sup>th</sup> edition, 2012, LWW, Philadelphia, p: 363-386.
- Todd A Nickloes, John Geibel. Bile Duct Tumors. Medscape, Nov 11, 2013. <http://emedicine.medscape.com/article/189843>
- William R Brugge, Julian Katz. Bile Duct Strictures Medscape, May 09, 2013. <http://emedicine.medscape.com/article/186850>





MƏDƏALTI VƏZİNİN  
CƏRRAHİ XƏSTƏLİKLƏRİ

**N.Y.Bayramov**  
**T.İ.Ömərov**



# MƏDƏALTI VƏZİN ANATOMİYASI VƏ FİZİOLOGİYASI

## ANATOMİYASI

### Ölçüsü və quruluşu

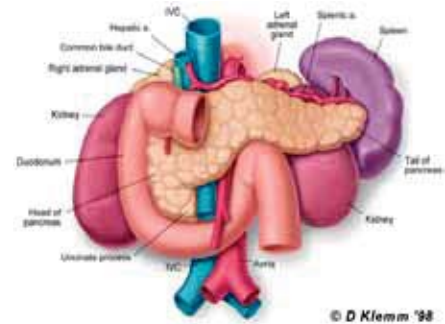
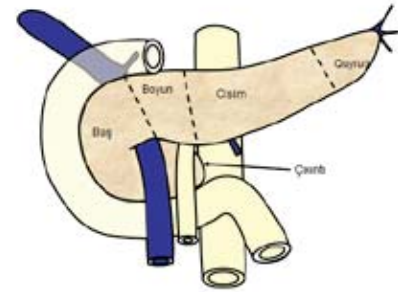
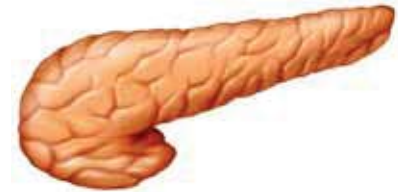- Mədəaltı vəzi (MAV) sarı rəngli, dənəvar səthi olan, yumşaq orqan olub, çəkisi 80-120 q arasında dəyişir (*Şəkil 1*).
- Forması balta başını xatırladır.
- Uzunluğu 15-20 sm, qalınlığı baş nahiyyəsində 1, 5-3, 5sm, quyruq nahiyyəsində 1-2 sm, eni 4-5 sm arasındadır.

### Hissələri

- Anatomik olaraq bütöv olan orqanın bir-birinə sərhədsiz keçən 5 bölgəsi var: başı, qarmağabənzər çıxıntısı, boynu, gövdəsi və quyruğu.

### Yerləşməsi

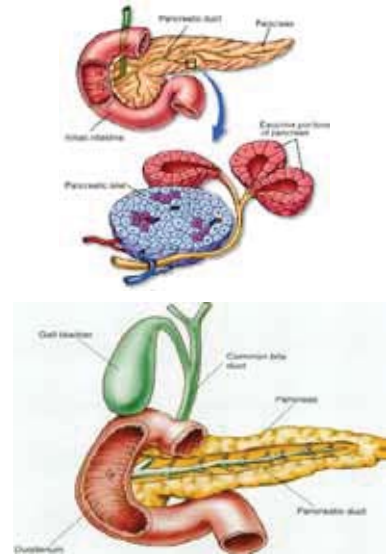
- Boylama oxu fəqərə sütununu çəp şəkildə kəsir, başı II bel fəqərəsi, səviyyəsində, quyruğu XI-XII döş fəqərəsi səviyyəsindədir.
- Vəzi əsasən retroperitoneal olub, piylik cibinin arxa divarının peritonu ilə magistral damarlar arasında yerləşir.
- MAV qarın boşluğunun üst mərtəbəsindəki retroperitoneal strukturların əksəriyyəti ilə təmasdadır: sağdan sola: aşağı boş vena, sağ böyrək damarları, xoledoxun distal hissəsi, yuxarı çöz arteriyası və venası, qapı venası, diafraqma ayaqcıqları, aorta, limfatik kollektorlar, aşağı çöz venası, dalaq arteriyası və venası, sol böyrək damarları.
- Pankreasın təmasda olduğu orqanlardan yalnız aşağıdakı göstərilənlərlə üzvi əlaqəsi (cərrahi sərbəstləşdirmədə diqqətli olmalı) var, digərləri ilə *kövşək toxuma ilə əlaqəlidir*.
- Üzvi əlaqəsi olanlar: 12 bb, qapı venası (*v. pankreatoduodenal*), yuxarı çöz venası (*kiçik venalar*), yuxarı çöz arteriyası (*a. pankreatoduodenal inf.*), *a. hepatica communis* (*a. gastroduodenalis*), dalaq arteriya və venaları, xoledoxun distal (*intramural*) hissəsi, limfatik damarlar.



*Şəkil 1. Mədəaltı vəzinin anatomiyası*

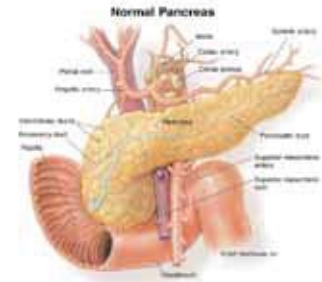
### Struktur

- MAV-ın tərkibi üç əsas komponentdən ibarətdir:
  - » Ekzokrin vəzi toxuması – asinuslar
  - » Axacaqlar
  - » Endokrin adacıqlar (Langerhans adacıqları)
- Asinuslar pankreatik hüceyrələrdən təşkil olunub əsasən ekzokrin enzimlər sintez edirlər.
- Adacıqları neyroendokrin mənşəli hüceyrə toplusu olub, parenximada diffuz şəkildə yerləşirlər, ümumi çəkili 1 q təşkil edir.
- Pankreasın əsas axacağı (diametri 3-4 mm) ilə yanaşı 70% hallarda əlavə (Santorini) axacağı var. Əlavə axacaq 90% hallarda əsas axacaqla əlaqəli olur ki, bu da ampula tıxandıqda təxminən 63% halda dekomprerssiya imkanı yaradır (Şəkil 2).



### Qan təhçizati

- MAV-ın qanlanması üç arterial kollektor iştirak edir:
  - » Ümumi qaraciyər arteriyasından çıxan yuxarı pankreatoduodenal arteriyalar
  - » Yuxarı çöz arteriyasından çıxan aşağı pankreatoduodenal arteriyalar
  - » Dalaq arteriyasından çıxan boyun, gövdə və quyruq arteriyaları
- Bu arteriyalar arasındakı kollateralların (ön və arxa arterial qövsələr, köndələn arteriya) sayəsində vəzin arterial toru əmələ gəlir.
- Venoz qan arteriyaları təqib edir və qapı venasına tökülür.



Şəkil 2.  
MAV axacaqları  
və adacıqları

### Limfa drenajı

- Limfa axını pankreasətrafı, **günəş kötüyü**, yuxarı çözütrafı və paraaortik düyünlərə açılır.

## FİZİOLOGİYASI

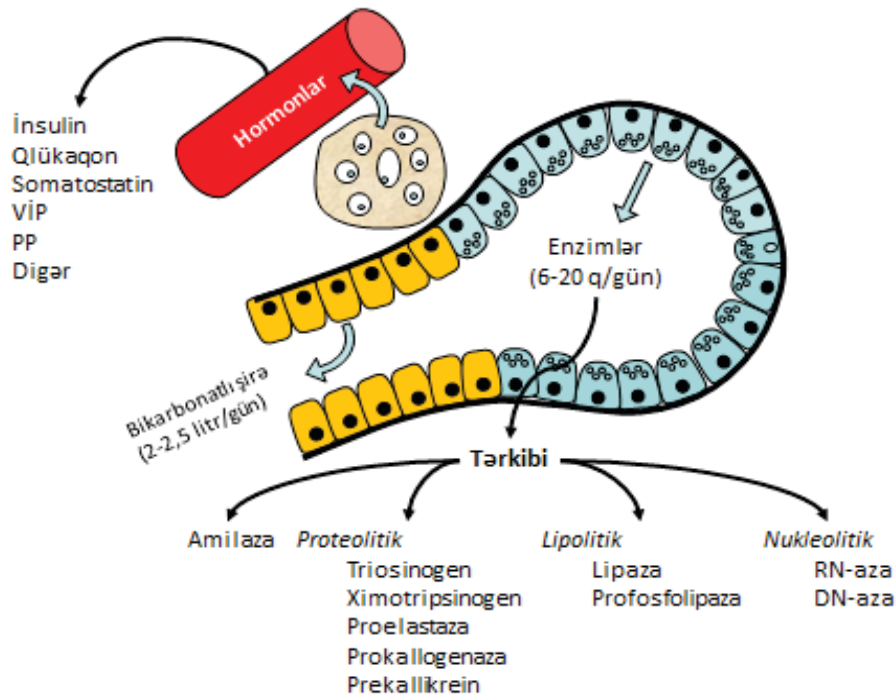
- MAV orqanizmdə yeganə orqanlardandır ki, həm ekzokrin, həm də endokrin funksiya yerinə yetirir.

### Ekzokrin funksiyası

- MAV orqanizmdə qida maddələrinin həzmində mühüm rol oynayır

### MAV şirəsinin tərkibi və əhəmiyyəti

- MAV şirəsi 2 əsas komponentdən təşkil olunmuşdur:
  - » enzimlər



**Şəkil 3. MAV şirəsinin tərkibi**

» maye

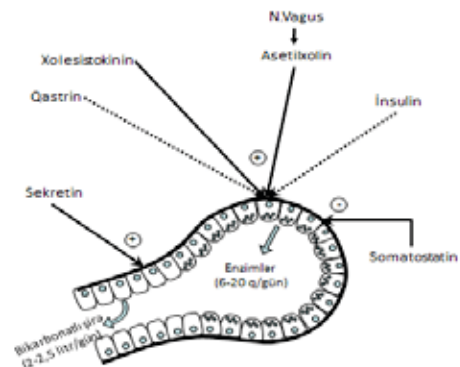
- Enzimlər asinar hüceyrələrdə sintez olunur və zülalları (tripsin, ximotripsin, elastaza, kollagenaza, kallikrein, karboksipeptidaza), yağları (lipaza, fosfolipaza), karbohidratları (amilaza), nuklein turşularını (ribonukleaza, dezoksiribonukleaza) parçalayırlar.
- Maye əsasən axacaq epitelindən ifraz olunur, bikarbonatla zəngindir və bağırsaqda enzimlərin fəaliyyəti üçün qələvi mühit yaradır (**Şəkil 3**).

### **Enzimlərin aktivləşmə mexanizmi**

- Enzimlər asinar hüceyrədə sintez olunur, zimogen qranullar şəklində toplanır, stimulyatorların təsiri ilə ifraz olunur, axacaqlarla 12 bb-a tökülürlər.
- Enzimlərin əksəriyyəti (amilaza, ribo və dezoksiribonukleazadan başqa) qeyri-aktiv şəkildə ifraz olunur. Onların aktivləşməsi 12 bb-da baş verir. İlk növbədə bağırsaq enterokinazasının təsiri ilə tripsin aktivləşir, aktivləşmiş tripsin isə digər enzimləri aktivləşdirir.

### **Enzim sekresiyasının tənzimlənməsi**

- Enzim ifrazının əsas stimulyatorları asetilxolin və xolesistokinindir.
- Parasimpatik mediator olan asetilxolin azan sinirin aktivləşməsi nəticə-



**Şəkil 4. Enzimlərin sekresiyasının tənzimləri**

sində hüceyrələri stimulyasiya edir (*Şəkil 4*).

- Xolesistokinin 12 bb epitelindən protein və yağların təsiri nəticəsində ifraz olunur, qanla gələrək asinar hüceyrələri aktivləşdirir.
- Qastrin xolesistokininə yaxın quruluşlu olduğu üçün stimulyator təsiri var. Insulin enzim sintezini artırır, qlukaqon və somatostatin isə azaldır.

#### *Pankreatik maye ifrazı və tənzimlənməsi*

- Əsasən axacaq epitelindən ifraz olunan pankreatik maye kation tərkibinə görə ( $K^+$ ,  $Na^+$ ) plazmaya yaxın, anion tərkibinə görə isə bikarbonatla zəngindir ki, bu da qələvi mühit ( $pH \sim 8$ ) yaradır.
- Maye ifrazı sürətləndikcə bikarbonat miqdarı artar, xlor isə azalar.
- Pankreatik maye ifrazının stimulyatoru 12bb epitelinin S hüceyrələrindən ifraz olunan sekretin adlı peptiddir.
- Sekretin turşu və ödü təsiri ilə ifraz olunur, digər hormonlar kimi epiteləki məxsusi reseptorlara birləşərək təsir göstərir.

#### *Adacıqlarla asinuslar arasında əlaqə*

- Adacıqlarla vəzi epiteli arasında funksional əlaqə mövcuddur.
- Insulin enzim sekresiyasını artırır, qlukaqon, somatostatin isə azaldır.
- Sekretin maye ifrazı və adacıqlardan hormon ifrazının ümumi stimulyatorudur.
- Somatostatin isə enzim sintezi və hormon sintezinin ümumi ləngidicisidir

#### *Endokrin funksiyası*

- Adacığın başlıca funksiyası orqanizmdə enerji balansının tənzimidir ki, bu da əsasən karbohidrat və yağ metabolizminin requlyasiyası ilə həyata keçirilir. Bu tənzimdə insulin və qlukaqon əsas rol oynayır.

#### *Adacıq hüceyrələri və sintez olunan hormonlar*

- Adacığı təşkil edən hüceyrələr təbiətcə müxtəlif olub müxtəlif hormon ifraz edirlər. Bunlara aşağıdakı əsas və əlavə qrup hüceyrələr aiddir.
  - » A hüceyrə - qlukaqon ifraz edir
  - » B hüceyrə - insulin ifraz edir
  - » D hüceyrə - somatostatin ifraz edir
  - » F hüceyrə - pankreatik polipeptit ifraz edir
  - » D2 hüceyrə - vazoaktiv intestinal peptid ifraz edir
  - » EC hüceyrə - enteroxromafin hüceyrələri, serotonin ifraz edir
  - » BunlarlayanaşınormalhaldaMAV adacıqlarında rastgəlməyən hüceyrələr də inkişaf edə bilər. Məsələn G-hüceyrələr böyüklərin pankreasında rast gəlir, lakin gastrinomalarda 50% halda rast gəlirlər

#### *Funksional tənzim*

- Adacıqlar özü-özünü tənzim xüsusiyyətinə malikdirlər: somatostatin ifrazı azaldır, sekretin və kalsium isə sekresiyanı artırır.

# MAV CƏRRAHİ XƏSTƏLİKLƏRİ VƏ DİAQNOZATİK YANAŞMA

## MƏDƏALTI VƏZİN CƏRRAHİ XƏSTƏLİKLƏRİ

- MAV anomaliyaları
- Kəskin pankreatit
- Xroniki pankreatit
- Pankreas kistləri
- MAV xərçəngi
- Adacıq şişləri
- Travmaları

## MÜAYİNƏLƏR

### *Klinik*

- Ağrı
- Qusma
- Diarreya
- Sarılıq
- Arıqlama
- Qarın əlamətləri
- Anamnez
- Öd daşı, öd yolları xəstəlikləri.
- Alkoqol
- Hiper triqliseridemiya
- Gastrointestinal əməliyyatlar
- Digər

### *Laborator*

- Zədələnmə göstəriciləri
  - » Amilaza
  - » Lipaza
- Enzim yetməzliyi göstəriciləri
  - » Nəcisdə yağlar
- Hormonlar
- *Şiş markerləri*

### *Görüntüləmə və digər*

- USM (transabdominal, laparoskopik, endoskopik)
- KT
- MRT
- PET
- ERXPQ
- Pankreatoskopiya
- Biopsiya

## MAV XƏSTƏLİKLƏRİNƏ DİAQNOSTİK YANAŞMA

### Prinsip

- MAV xəstəliklərinin əksəriyyəti parenximada və ya axcaqda üzvi dəyişiklik törətdiyini nəzərə alaraq diqnostikada görüntüləmə müayinələri həlledici yer tutur.

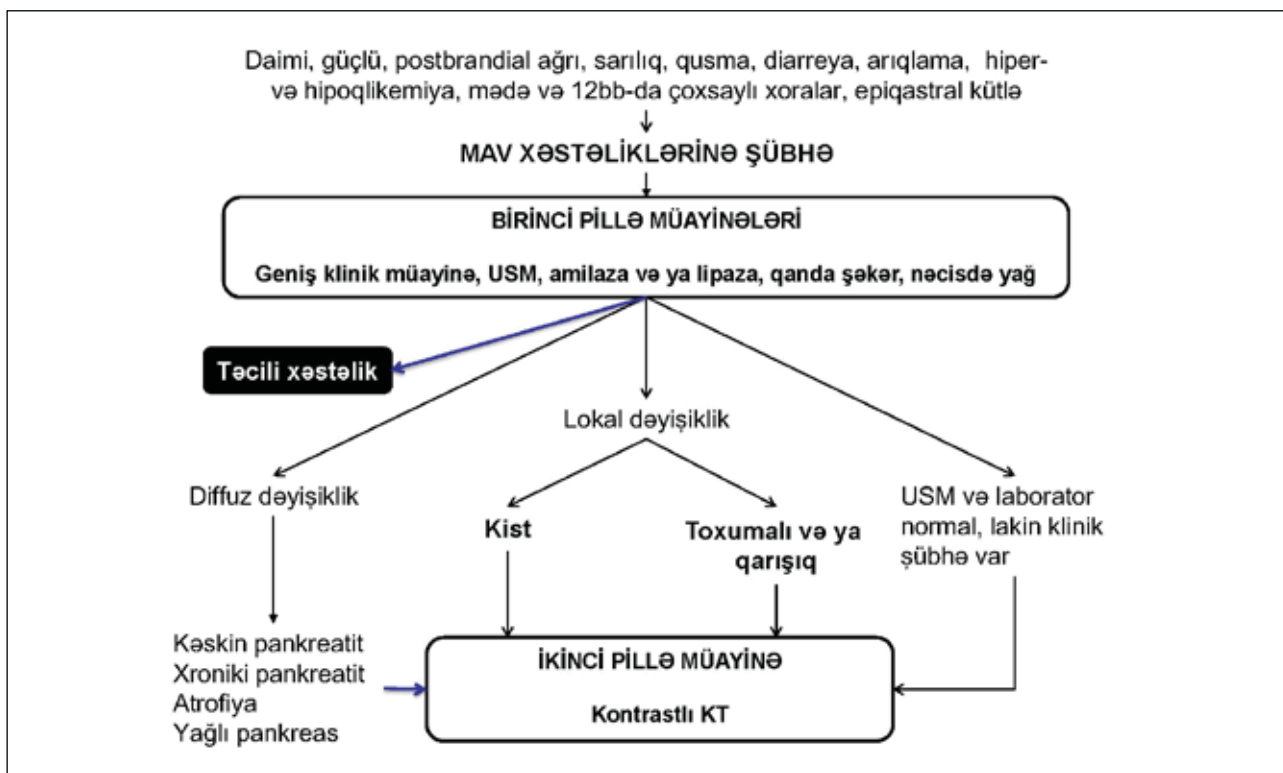
### Şübhə

- Aşağıdakı əlamətlərin hər hansı biri varsa MAV xəstəliklərinə şübhə yaranır.
  - » Daimi, güclü, postbrandial ağrı
  - » Sarılıq
  - » Qusma
  - » Diareya
  - » Arıqlama
  - » Hiperqlikemiya
  - » Hipoqlikemiya
  - » Mədə və 12bb-da çoxsaylı xoralar
  - » Epiqastral kütlə

### Dəqiqləşdirmə

#### Birinci pillə müayinələri

- Bu mərhələdə məqsəd təcili xəstəliyi, MAV parenximasında üzvi dəyişikliyi və xarakterini, endokrin və ekzokrin funksiyaları araşdırmaqdır (*Şəkil 1*).



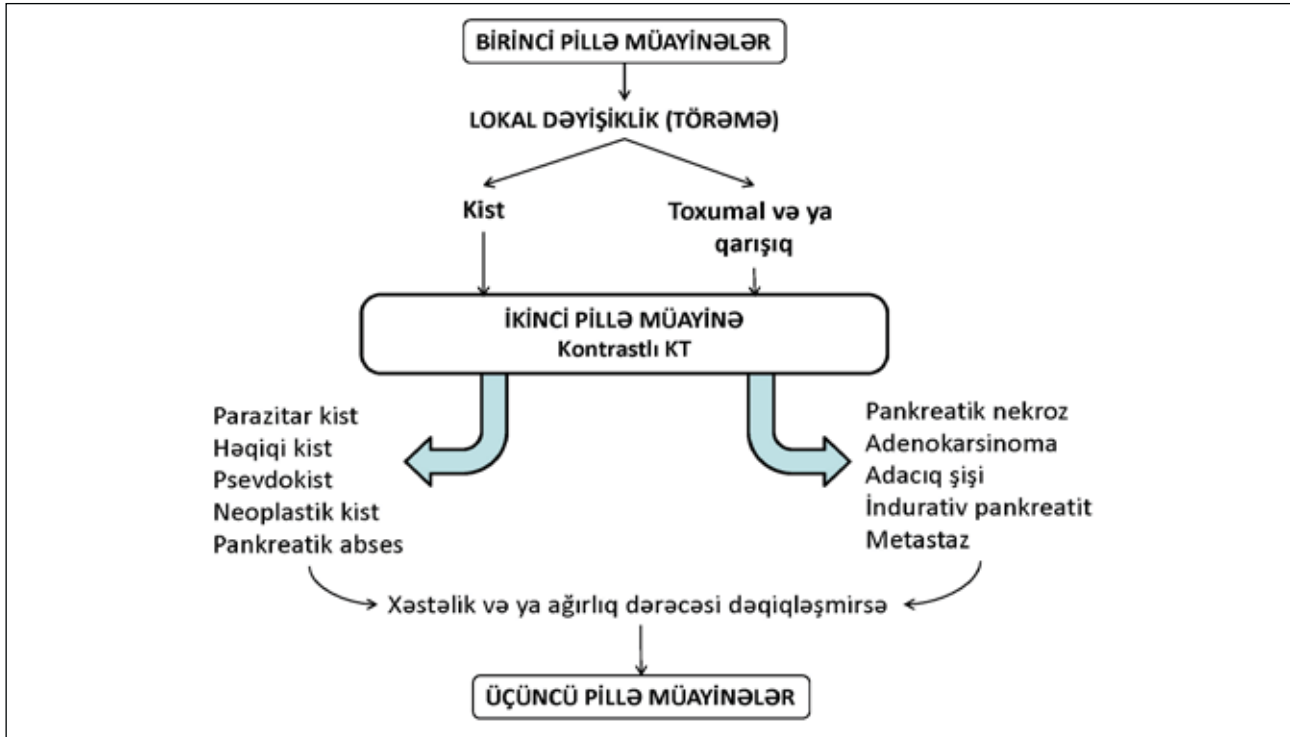
Şəkil 1. MAV xəstəliklərində ilkin müayinələr.



- **Geniş klinik müayinə, USM, amilaza və ya lipaza, qanda şəkər, nəcisdə yağ birinci pillə müayinələrinə aiddir.**
- USM mədəaltı vəzi parenximasında dəyişiklik göstərsə var deməkdir, göstərmirsə yox demək deyil.
- İlk müayinələrdən bir neçə nəticə ortaya çıxa bilər.
  - » **Birinci nəticə** - təcili xəstəlik və ya təcili xəstəliyə yüksək şübhə yaranır. Kəskin pankreatit MAV-ın ən çox rast gəlinən təcili xəstəliyidir. Bu xəstəliyin diaqnozunu əksər hallarda ilkin müayinələrlə təyin etmək mümkün olur (kəskin başlayan və davam edən güclü ağrılar, amlizanın 3 dəfədən çox artması, USM-də MAV-ödem). Digər kəskin cərrahi xəstəliklərdən differensiasiya çətinliyi olarsa KT, hətta laparoskopiya və ya laparotomiya edilə bilər
  - » **İkinci nəticə** - lokal dəyişiklik –törəmə (lər) tapılır. USM-ə görə törəmələr iki növü ayırd edilir: kistik və toxumalı. Kistlərin və toxumalı törəmələrin təbiətini müəyyənləşdirmək üçün növbəti pillədə tomoqrafiya aparılır.
  - » **Üçüncü nəticə** - MAV-da diffuz dəyişiklik tapılır. Bunlara diffuz ödem, böyümə, kiçilmə və yağlı dəyişiklik aiddir. Belə halda klinik və laborator göstəriciləri də nəzərə alaraq kəskin pankreatit, xroniki pankreatit, ödem törədən digər vəziyyətlər (sepsis, vərəm, hipoalbuminemiya və ürək yetməzliyi, böyrək yetməzliyi və s), yaşa bağlı atrofiya araşdırılır.
  - » **Dördüncü nəticə** - USM-də üzvi dəyişiklik tapılmır, lakin laborator və klinik əlamətlər MAV xəstəliyinə ciddi şübhə yaradır (kəskin və ya xroniki pankreatit şübhəsi, hipoqlikemiya, mədə və 12bb-da çoxsaylı xoralar). Belə halda növbəti mərhələ müayinələr aparılır.

### *İkinci pillə müayinələr*

- Bu mərhələdə məqsəd MAV-dakı üzvi dəyişikliyin təbiətini dəqiqləşdirmək və ətraf orqanlardakı patologiyaları araşdırmaqdır (*Şəkil 2*).
- **Kontrastlı KT ilk seçimdir.**
- Bu mərhələdə bir neçə nəticə ola bilər
  - » **Birincisi**, diffuz dəyişikliyin kəskin (ödem) yoxsa xroniki pankreatit olduğu (fibroz və kalsifikasiya) dəqiqləşdirilir, ətraf orqanlarda infiltrat, maye və sairə olduğu müəyyənləşdirilir. Xroniki pankreatit təyin olunarsa duktoqrafiya gərəkdir.
  - » **İkincisi**, kistik törəmənin təbiəti müəyyən olunur. Yalançı, neoplastik, parazitar kistlər arasında differensiasiya aparılır. Birinci və ikinci pillə müayinələri kistik törəmənin təbiətini əksər hallarda dəqiqləşdirir. Əks halda növbəti pillə müayinələr edilir.
  - » **Üçüncüsü**, toxumalı və qarışıq törəmələrin təbiəti dəqiqləşdirilir. Xüsusilə adenokarsinoma, pankreatik nekroz, adacıq törəmələri, metastatik törəmələr, indurativ pankreatit arasında differensiasiya aparılır. Kontrast tutmayan lokal dəyişiklik nekrozlar üçün, arterial fazada kontrast tutma, venoz fazada yuyulma bəd xassəli törəmələr üçün, hipervaskulyar törəmələr adacıq şişləri üçün, kalsifikasiyalı törəmələr indurativ pankreatit üçün xarakterikdir. Törəmənin təbiəti dəqiqləşmərsə üçüncü



*Şəkil 2. İkinci pillə müayinələr.*

pillə müayinələr edilir.

- » Anamnezdə pankreatit və ya travmanın olması, görüntülmədə arakəsməsiz və toxumasız sistin olması yalançı kistlər üçün xarakterikdir. Diametrin 3 sm-dən böyük olması və ya müşahidədə böyüməsi, axacağın genilənməsi, icərisində solid komponentin olması neoplastik kistlər üçün xarakterikdir. Bu pillə müayinələr kistin təbiətini dəqiqləşdirə bilmərsə növbəti pillə müayinələr edilir – endoskopik USM və biopsiya ilk seçimdir.

### *Üçüncü pillə müayinələri*

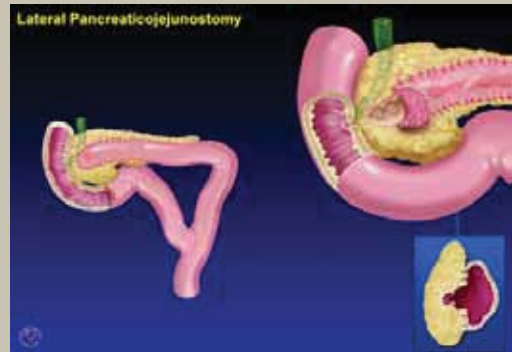- Bu mərhələdə xəstəliyin ağırlıq dərəcəsini, mərhələsini, bəzən də növünü dəqiqləşdirmək üçün və differensiasiya məqsədli müayinələr aparılır:
  - » Şiş markerləri
  - » MRT
  - » Endoskopik USM
  - » PET
  - » Duktoqrafiya
  - » Biopsiya
  - » Laparoskopiya
  - » Laparotomiya
  - » Digər
- Üçüncü pillə müayinələr arasında ilk seçim endoskopik USM və biopsiyadır. Endoskopik USM altında törəmələrdən biopsiya almaq olur və kistlərdəki mayeni aspirasiya edərək tərkibini araşdırmaq mümkündür (tərkibində amilaza miqdarı, CA-19-9).

## MÜDAXİLƏLƏR

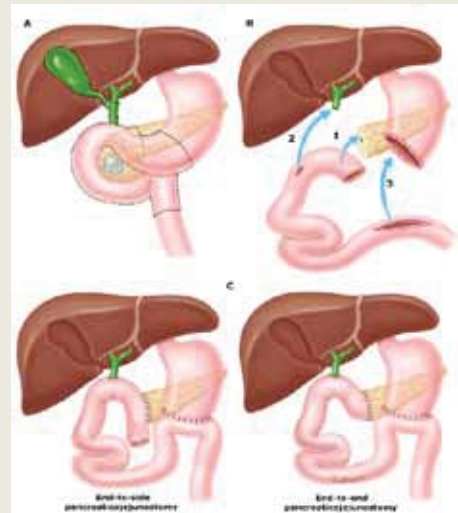
Perkutan drenaj

Laparoskopik və açıq  
drenajlar

Pankreato-digestiv  
anastomozlar



Pankreato-duodenal  
rezeksiyalar



Distal pankreas  
rezeksiyası

Adacıq  
törəmələrində enuk-  
leasiya, rezeksiya

Axacaq stendi və s

*Əməliyyatdan sonrakı ağırlaşmalar*

- Pankreato-yeyunoanastomoz buraxması
- Qanaxmalar
- Şəkərli diabet

# KƏSKİN PANKREATİT

## Tərif

- Kəskin pankreatit (KP) mədəaltı vəzin öz enzimlərinin vəzidaxili aktivləşməsi nəticəsində vəzidə və ətraf toxumalarda baş verən enzimatik destruksiya, orqanizmdə SIRS və ağırlaşmalar törədə bilər.

## Diaqnostik əlamətlər

- Klinik: güclü və davamlı epigastral və ya kəmərvari ağrı, ağırlı qarın və ya epigastral kütlə
- Laborator: amilazada 3 dəfədən çox artma
- Görüntüləmə: vəzi ölçüsünün böyüməsi, vəzi ətrafı ödem, maye, qanaxma, vəzi daxilində və ya ətrafında destruksiya, abses.

## Təsnifatı

<b>Səbəbinə görə</b>	<ul style="list-style-type: none"><li>• Duktogen</li><li>• Qeyri-duktogen</li></ul>
<b>Patomorfolojiyasına görə</b>	<ul style="list-style-type: none"><li>• Ödematoz (mikronekrozlar)</li><li>• Destruktiv<ul style="list-style-type: none"><li>» Yağ nekrozu</li><li>» Hemorragik nekroz</li></ul></li></ul>
<b>Gedişinə görə</b>	<ul style="list-style-type: none"><li>• Yüngül gedişli (ödematoz)</li><li>• Ağır gedişli (destruktiv)</li><li>• Çox ağır gedişli (ildırımsürətli)</li></ul>
<b>Ağırlıq dərəcələrinə görə</b>	<ul style="list-style-type: none"><li>• Ranson</li><li>• İmre-Glasqo</li><li>• APACHE</li><li>• Sadə klinik</li><li>• Digər</li></ul>

## Rastgəlmə tezliyi

- Qarın kəskin cərrahi xəstəlikləri arasında pankreatitin rast gəlmə tezliyi 5-15% təşkil edir.
- Ən çox 30-60 yaş arasında rast gəlir, kişilərdə daha çox alkoqol mənşəli, qadınlarda isə, daha çox biliar mənşəli pankreatitlərə təsadüf edilir.

## Etiologiyası

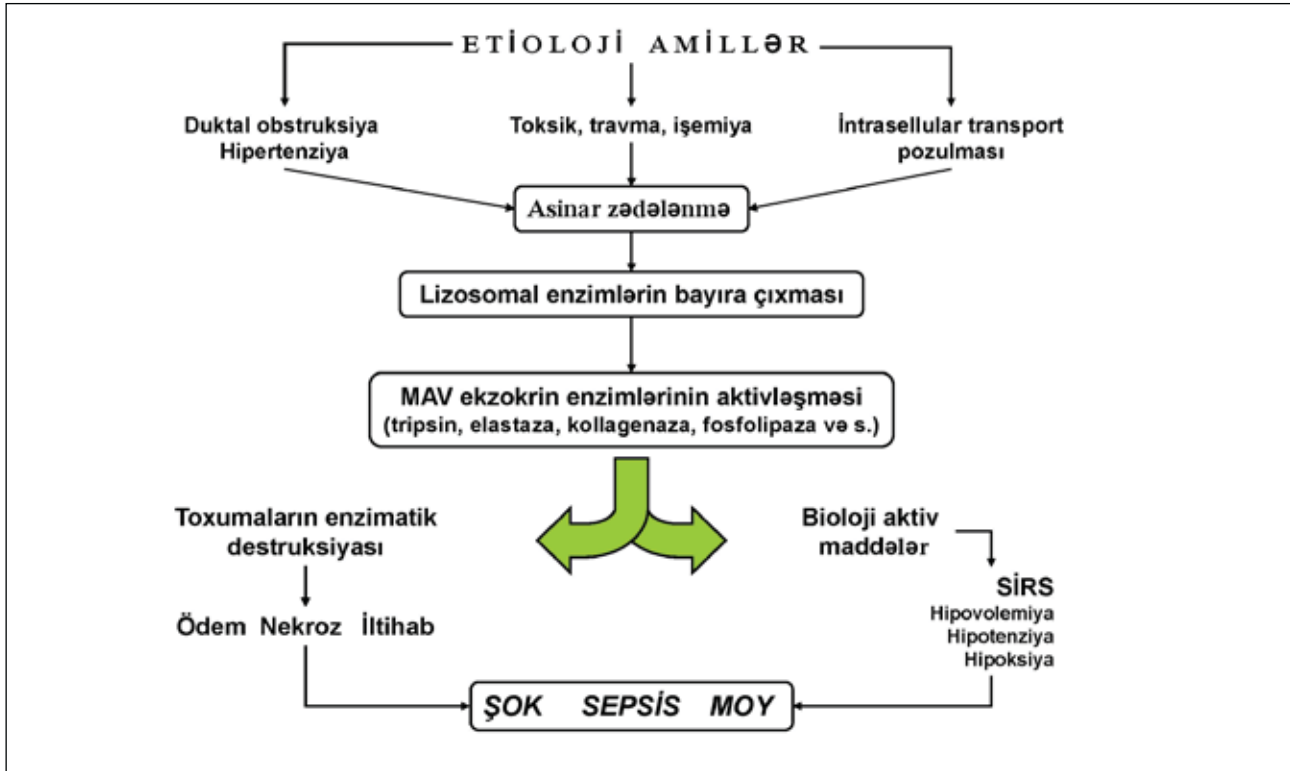
- KP-nin səbəblərini duktogen və qeyri-duktogen olmaqla iki qrupa ayırmaq olar:

Duktogen səbəblər	Qeyri duktogen səbəblər
Öd yolları xəstəlikləri	Hiperlipidemiya
Şiş	Hiperkalsemiya
Pankreas daşları (alkoqol)	Dərmanlar
Ampulyar stenoz	Alkoqol
Askaridlər, qurdlar	Travma(external, operativ, retrograd)
Duktal anastomozlar	İşemiya
Duodenal obstruksiya	Hipotenziya
Axacaq zədələnməsi	Kardiopulmonar əməliyyat
	Tromboemboleya
	Vaskulit
	Virus infeksiyası
	İdiopatik
	Digər

- Öd yolları xəstəlikləri (40%), alkoqol (35-40%), hiperlipidemiya (5-10%) və idiopatik (3-10%) faktorlar ən çox rast gəlinən səbəbləridir

## Patogenezi

- Etioloji amillər birbaşa və ya dolayı yollarla (duktal hipertenziya, travma, toksik, işemiya, intrasellular transportunun pozulması) ilk olaraq asinar hüceyrələrdə zədələnmə törədirlər (*Şəkil 1*).
- Asinar hüceyrələrin zədələnməsi lizosomalardakı aktiv enzimlərin bayıra çıxmasına və zimogen qranullardakı qeyri-aktiv fermentlərin aktivləşməsinə şərait yaradır (tripsin, ximotripsin, elastaza, kollagenaza, karboksipeptidaza, fosfolipaza və s).
- Vəzi daxilində aktivləşmiş bu fermentlər bir tərəfdən vəzidə və ətrafındakı toxumalarda enzimatik destruksiya törədir (ödem, nekroz, hemorragiya, perforasiya). Digər tərəfdən isə enzimatik parçalanma nəticəsində əmələ gələn bioloji aminlər, plazmatik faktorlar (kininlər, komplement) dağılmağa aid molekulyar paternlər (DAMP) və sitokinlər toksikoza səbəb olur (şok, ümumi iltihabi sindromu, sepsis və orqan-sistem disfunksiyası).



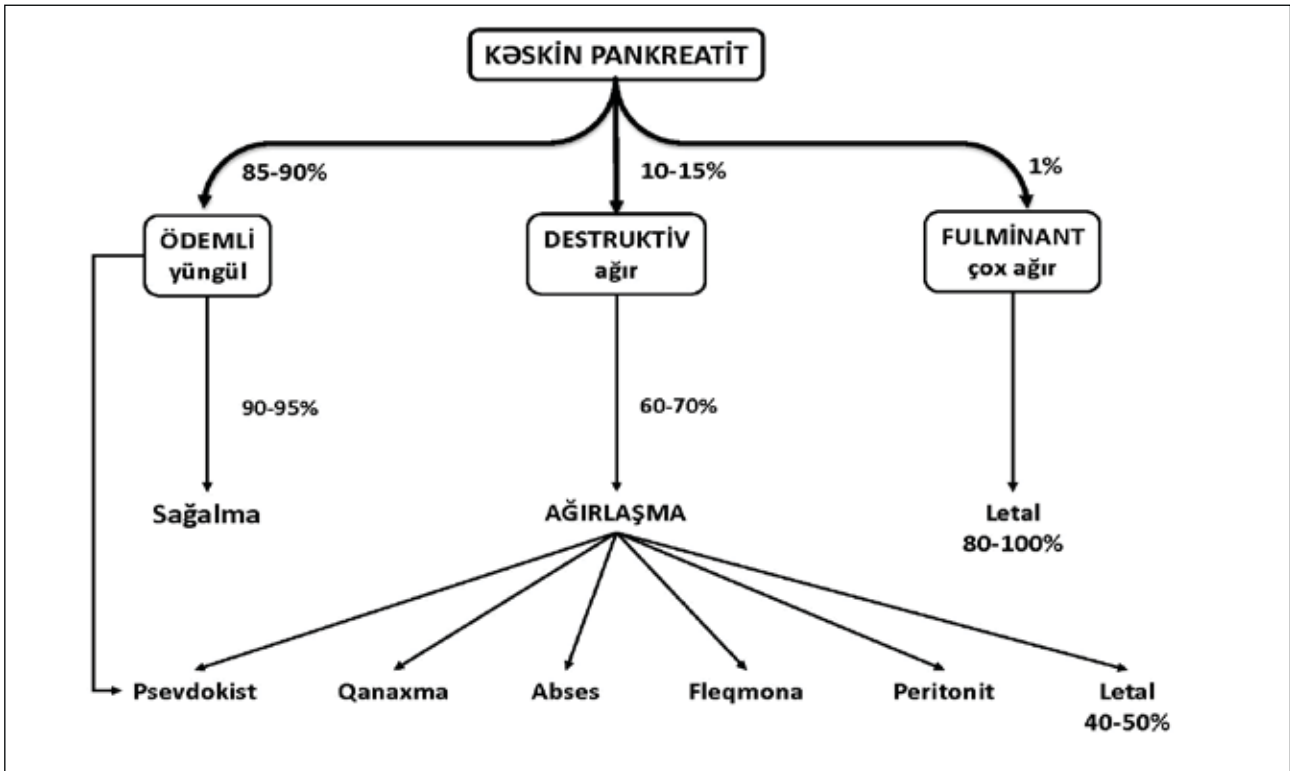
Şəkil 1. Kəskin pankreatitin patogenezi

### Gedişi və ağrılaşmaları

- Kəskin pankreatitdə adətən yerli destruksiyanın miqdarı ilə ağırlıq dərəcəsi arasında paralellik mövcuddur və üç gediş forması (və ya ağırlıq dərəcəsi) qeyd edilir: yüngül (mülayim, ödematoz), ağır (destruktiv) və çox ağır (fulminant).
- Gediş formaları bir-birinin davamı olmayıb ayrıca proseslərdir (*Şəkil 2*).
  - » **Yüngül gediş** (mülayim, ödematoz) pankreatitin çox rast gəlinən (80-85%) formasıdır, vəzidə diffuz ödemlə xarakterizə olunur, əksər hallarda (90-95%) öz-özünə və ya konservativ müalicə ilə sönür, nadir hallarda ağrılaşma verir (1-4% hallarda psevdokist). Bu formada nekroz mikroskopik səviyyədə olur, nadir hallarda makroskopik kiçik nekrozlar görünür, toksikoz və septik əlamətlər az rast gəlir.
  - » **Ağır gediş** (destruktiv) 10-15% hallarda rast gəlir, pankreasda və ətrafında makroskopik lipid və hemorragik (10%) nekrozlarla, ağır toksikozla və ağrılaşmalarla xarakterizə olunur. İlk günlər enzimatik destruksiyaya bağlı olaraq, ikinci həftədən isə, infeksiya ağrılaşmalara bağlı olaraq şok, ÜİS, sepsis və orqan-sistem disfunksiyaları meydana gəlir. Letallığı 20-80% təşkil edir.
  - » **Çox ağır gedişdə** (ildırımsürətli) sürətli inkişaf edən fermentativ destruksiya geniş yayılaraq fleqmona, ətraf orqanların zədələnməsi, ağır SIRS, multiorqan yetməzliyi və hemorragiya törədir. Aparılan müalicəyə baxmayaraq ilk günlər ölüm ehtimalı çox yüksəkdir (80-100%).

### Ağırlaşmaları

- peritonit
- aseptik nekroz (30-40%)
- infektiv pankreatit (40 % rast gəlir, letallığı -50-80%)
- psevdokistlər (20-30%)
- boşluqlu orqanlarda perforasiya 1-5%
- psevdonevrizma (dalaq və sol mədə arteriyalarında)
- **şok, sepsis, MOY**



Şəkil 2. Kəskin pankreatitin gedişi

### Klinikası

- Kəskin başlayan, güclü və davam edən epiqastral və kəmərləyici ağrı.
- Ürəkbulanma, qusmalar (aramsız) və zəif hərarət ola bilər.
- Taxikardiya və hipotenziya rast gəlir.
- Qarın yumşaq, lakin epiqastral və sol qabırğaaltı, eyni zamanda beldə ağrılı olur.
- Xəstəliyin 3-4-cü günlərində infiltrat əllənə bilər (destruktiv pankreatitdə)
- Periumbilikal və yanlarda qançırılar (Cullen və Gray-Turner əlamətləri) ağır formalarda rast gəlir.

### Diagnostikası

#### Şübhə

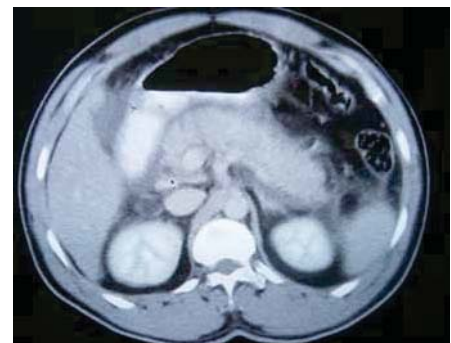- Kəskin başlayan və davam edən güclü epiqastrik və ya kəmərvari ağrıları

olan, qısa müddətdə ümumi vəziyyəti pisləşən xəstələrdə pankreatitdən şübhələnmək lazımdır. Belə güclü ağrılar mezenterial trombozda və aorta anevrizması partlamasında rast gəlinir.

- Ağrılar alkoqol qəbulundan sonra, öd yolları xəstəliklərində rastlanarsa və amilaza artışı da olarsa şübhə daha da artır

### *Dəqiqləşdirmə*

- Kəskin pankreatitin patognomonik simptomu yoxdur və diqanozu kriteriyalar və diferensasiya əsasında qoyulur.
- Amilazanın 2-12 saat ərzində normadan 3 dəfədən çox artması, 2-5 gün ərzində normallaşması xarakterikdir. Amilza artmasının 10 gündən çox davam etməsi ağırlaşmaları (psevdotik, infeksiya) göstərir. Amilaza digər xəstəliklərdə də arta, nekrotik və hemorragiyalarda artmaya bilər. Amilaza ağırlıq dərəcəsini göstərmir.
- Lipaza artması çox həssas və spesifikdir (95%), lakin bahalı müayinədir.
- Tripsin-aktivləşdirən peptitin sidikdə artması çox həssas və spesifikdir (95%)
- CRZ(C-reaktiv zülal) artması qeyri-spesifikdir, lakin destruktiv formada həssalıq yüksəkdir.
- Kalsiumun azalması destruktiv formalarda rast gəlinir.
- USM- pankreatiti göstərə bilər, lakin köplə əlaqədar 40% halda MAV-ı görmək olmur.
- Kontrastlı KT pankreatitin diaqnostikasında qızıl standart sayılır və xüsusən pankreatitin başlanmasından 24-48 saat sonra dəyişikliklər daha bariz görünür: böyümə, ödem, destruksiya, vəzi ətrafında maye, infiltrasiya, qarında maye (*Şəkil 3.*)
- MRT bəzən pankreatit ehtimalı olanlarda ilk seçimdir.
- Kəskin pankreatitin **diaqnostik kriteriyaları**:
  - » **Klinik**: şiddətli və davamlı epigastral və ya kəmərvari ağrı, ağırlı qarın və ya epigastral kütlə
  - » **Laborator**: amilazada 3 dəfədən çox artma
  - » **Görüntüləmə**: vəzi ölçüsünün böyüməsi, vəziətrafı ödem, maye, qanaxma, vəzidaxilində və ya ətrafında destruksiya, abses.



*Şəkil 3. Kontrast KT.  
Kəskin pankreatit*

### *Diferensial diaqnostika*

- Mezenterial tromboz
- Aorta anevrizma partlaması
- Perforativ xora
- Kəskin xolesistit
- Kəskin xolangit



- Kəskin appendisit
- Yumurtalıq kist partlaması
- Digər

### *Ağırliq dərəcəsinin təyini*

- Ağırliq dərəcəsinin (gediş formasının) təyini üçün Ranson kriteriyaları, KT-ağırliq indeksi, Glasgow şkalası, APACHE II şkalası və ya sadə klinik qiymətləndirmə istifadə edilir.
- **Sadə klinik qiymətləndirmədə** kəskin pankreatitdə orqan – sistem yetməzliyi, yerli destruksiya-ağırlaşma və ümumi ağırlaşmalar nəzərə alınaraq 3 ağırliq dərəcəsi müəyyənləşdirilir:
  - » Yüngül dərəcə - orqan və sistem yetməzlikləri yoxdur, destruksiya və yerli ağırlaşmalar yoxdur, ümumi ağırlaşmalar yoxdur
  - » Ağır dərəcə - orqan-sistem yetməzlikləri var lakin 48 saat ərzində aradan qalxır, vəzidə destruksiya və ya yerli ağırlaşmalar var (pankreatik nekroz, peripankreatik yığıntı, fleqmona, perforasiya və s), ümumi ağırlaşmalar var
  - » Çox ağır dərəcə - vəzidə ilk saatlarda sürətlə progressivləşən orqan-sistem yetməzliyi 48 saatdan çox davam edir, yerli və ümumi ağırlaşmalar var.

<b>Ranson kriteriyaları</b>	<b>KT indeksi</b>
<b>Daxil olarkən</b>	Normal - 0
Yaş >55	Böyümə - 1
Leykosit >16 000	Peripankreatik az maye - 2
Qlükoza >200	Peripankreatik çox maye - 4
LDH >350	<b>Nekroz</b>
AST >250	<30% - 2
<b>48 saat sonra</b>	30-50% - 4
Hematokrit 10% az.	>50% - 6
Nitrogen >5 mg/dl	
Ca <sup>++</sup> < 8 mg/dl	
pO <sub>2</sub> <60 mmHg	
Əsas defisit 4 mEq/l	
Maye sekvestr. >6L	

Ranson kriteriyalarında göstəriciyə 1 bal verilir, ballar toplanır və nəticəyə görə letallıq təxmin edilir:

- » 0-2 bal - letallıq 5%
- » 3-4 bal – letallıq 15%
- » 5-6 bal – letallıq 40%
- » 7-8 bal - letallıq 100%

## Müalicəsi

### Prinsipi

- Enzimatik destruksiyanın təbii gedişini dəyişdirə bilən effektiv müalicə imkanımız yoxdur, müalicə tədbirləri əsasən ağırlaşmaların profilaktika və müalicəsinə yönəlmişdir.
- Müalicədə konservativ tədbirlər əsas yer tutur (dəstək və ağrıkəsici), perkutan, endoskopik və cərrahi müdaxilələr isə göstərişə görə aparılır.

### Metodları

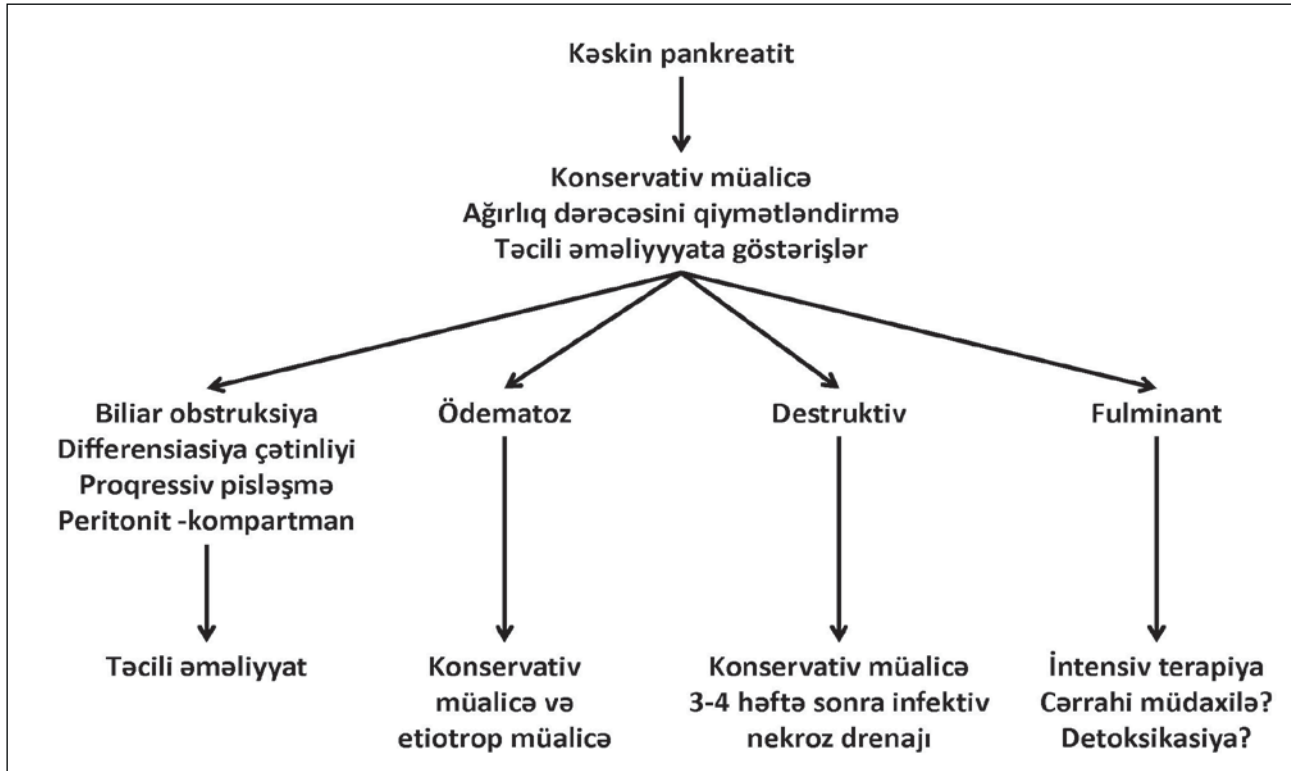
- Aşağıdakı müalicələr özünü doğrultmuşdur.
  - » *İnfuzion* terapiya-SİRS-i azaltmaq və şokun profilaktikası üçün
  - » Ağrıkəsicilər
  - » Antisekretor ( $H_2$  blokator və ya hidrogen körüyü blokatorları) - stress xoralarının profilaktikası üçün.
  - » Nazoqastrik zond - qusmanı və mədənin genişlənməsini azaltmaq üçün.
  - » Ac saxlama və qidalanma dəstəyi
  - » Antibiotiklər – destruktiv pankreatidə verilir
  - » Endoskopik sfinkterotomiya və ya T-drenaj – xoledox obstruksiyası olanlarda xolangiti aradan qaldırmaq üçün
  - » Perkutan drenaj əməliyyatları - abseslərin müalicəsi üçün.
- Antiferment preparatları eksperimentdə pankreatitin qarşısını alırlar, lakin klinikada kəskin pankreatitin gedişini və ağırlıq dərəcəsini dəyişdirmirlər.
- Cərrahi müalicə aşağıdakı hallarda göstəriş sayılır.
  - » Kəskin pankreatiti digər kəskin cərrahi xəstəliklərdən fərqləndirmək mümkün olmadıqda
  - » *İntensiv terapiyaya baxmayaraq vəziyyətin pisləşməsi*: peritonit, kompartman, kolon perforasiyası və nekrozu (qarın boşluğunun sanasiyası, peripankreatik sahələrin drenajı, orqan rezeksiyaları və s edilir)
  - » Biliar pankreatidə öd yollarında əməliyyat (xolesistektomiya, sfinkterotomiya, xoledox drenajı)
  - » Nekrozun infeksiyalaşması (dəridən keçən, laparoskopik və ya açıq drenaj)

### Müalicə taktikası

- **Kəskin pankreatidə müalicə üsulunun seçimində gedişi və ağırlaşmaları əsas götürülür (Şəkil 4.)**
- İlk olaraq konservativ tədbirlər başlanılır, ağırlıq dərəcəsi müəyyənləşdirilir və təcili əməliyyata göstəriş olub olmaması müəyyənləşdirilir.
- Təcili əməliyyata göstəriş olanlarda (biliar obstruksiya, digər təcili cərrahi xəstəliklərdən differensiasiya çətinliyi, progressiv pisləşmə, peritonit, kompartman və s) açıq və ya laparoskopik yolla əməliyyat edilir. Biliar

obstruksiyalarda endoskopik sfinkterotomiya ilk seçimdir.

- Təcili əməliyyata göstəriş olmayanlarda pankreatitin ağırlıq dərəcəsinə və ağırlaşmalara görə müalicələr seçilir.



Şəkil 4. Kəskin pankreatitdə müalicə taktikası

# XRONİK PANKREATİT

## Tərifi

- Xronik pankreatit vəzi parenximasının destruksiyası və fibrotik toxuma ilə əvəz edilməsi, axacaq strikturları ilə xarakterizə olan xronik iltihabi prosesdir, ekzo-, endokrin yetməzliyə, ağrıya səbəb olur. Sinirlərdə hipertrofiya, hiperplaziya ola bilər.

## Diagnostik əlamətləri

- Ağrı
- Görüntülmədə və ya histoloji müayinələrlə vəzi toxumasında fibroz, iltihab (sərtləşmə, böyümə, kələkötürlük, kalsifikasiyalar (30-50%), iltihabi kütlə və s.)
- Ekzo-, endokrin yetməzlik və axacaq dəyişikliyi ola bilər
- Digər xəstəliklər inkar olunur

## Təsnifatı

<b>Səbəbinə görə</b>	Alkoqol (70%) İdiopatik (15%) Autoimmün Genetik Digər (travma, yatrogen, öd daşı, hiperlipidemiya, hiperkalsemiya və s.)
<b>Klinik-morfoloji formaları</b>	Duktal İnfiltrativ (iltihabi psevdotumor) Fibrotik

## Səbələri

- XP əksər hallarda alkoqol (70%) və idiopatik (15%) *mənşəli olur.*
- Az hallarda hiperparatiroidizm (kalsium çökməsi), hereditär pankreatit və duktal obstruksiya (daş, striktur, şiş) xronik pankreatitin səbəbini təşkil edir.
- Kəskin pankreatit nadir hallarda - duktal stenoz törədirsə xronik pankreatitə səbəb olur.
- *Şərq ölkələrində idiopatik pankreatitlərə daha çox rast gəlinir.*

## Patogenezi

- Dəqiq məlum deyil, lakin törətdiyi dəyişikliklər məlumdur:

### » *İltihab*

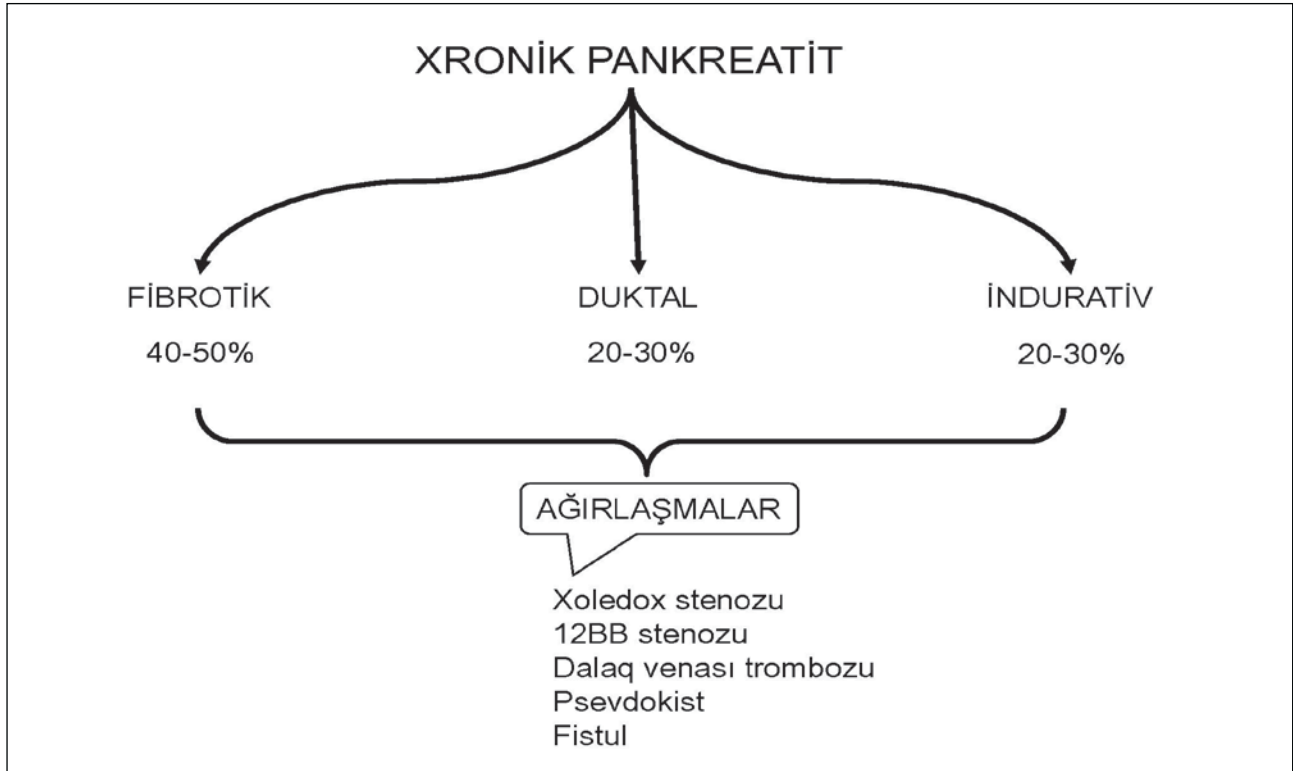
- » Parenxima zədələnməsi
- » Fibroz
- » Axacaq dəyişiklikləri (striktur, genişlənmə, daşlar və tamlığın pozulması)
- Parenxima zədələnməsi və axacaq dəyişiklikləri iltihabi prosesin başlanmasında və gedişində önəmli rol oynayır.
- *İltihabi proses isə vəzi toxumasının zədələnməsinə*, fibrozuna, axacaq zədələnməsinə gətirib çıxarır. Nəticədə bu proseslər arasında yaranan qüsurlu dövrən prosesin xronikləşməsinə səbəb olur.
- Təkrarlanan və davam edən iltihabi proses vəzi toxumasında zədələnmələrlə yanaşı ətraf orqanların prosesə qoşulmasına gətirib çıxarır və nəticədə ekzo, endokrin yetməzlik, ağırlaşmalar meydana gəlir.

### Gedişi və ağırlaşmaları

- Hazırda xroniki pankreatit geriyə dönməz proses qəbul olunur (*Şəkil 1*).
- İltihabın yeri, dərəcəsi və gedişinə görə 3 forması ortaya çıxır: **duktal, indurativ və diffuz-fibrotik**.
  - » **Duktal formada** pankreas axacağın hissəvi və ya total genişlənmə (> 5 mm), daxilində kələkötürlük, daşlar, strikturalar ola bilər. Bu formada drenaj əməliyyatları faydalı olur.
  - » **İndurativ formada** vəzin baş nahiyəsində və ya gövdə və quyruğunda iltihabi kütlə müəyyən edilir. Adətən şişlə differensiasiya etmək lazım gəlir.
  - » **Diffuz fibrotik formada** vəzin yaygın fibrozu görünür, axacaq genişlənməsi və kütlə isə tapılmır.
- Xronik pankreatit bədxassəli xəstəlik deyil, lakin ömrü 5-10 il qısaldır.
- Ən çox rast gəlinən ağırlaşmaları xoledox stenozu, 12bb stenozu, fistullar və dalaq venası trombozudur.
- Xronik pankreatit karsinoma riskini 2-3 dəfə artırır və xəstələrin təxminən 2%-ində kanser tapılır.

### Ağırlaşmaları

- Xoledox stenozu
- 12bb stenozu
- Pankreatikoenterik fistul
- Pankreatiko-plevral fistul
- Psevdosist
- Dalaq venası trombozu
- Pankreatik karsinoma
- Diabet (15-65%)
- Pankreatik assit



*Şəkil 1. Xroniki panreatitin gedişi*

### Klinikası

- Dörd qrup əlamətlərlə biruzə verə bilər.
  - » iltihab əlaməti – epigastral nahiyədə başlayan və sol yan tərəfə yayılan ağrı ən önəmli əlaməti olub xəstələrin 95%-də rast gəlir, atədən yeməklərdən sonra başlayır və ya artır.
  - » ekzokrin yetməzlik – diareya, arıqlama
  - » endokrin yetməzlik - *şəkərli diabet əlamətləri* gec dövrdə rast gəlir.
  - » ağırlaşma əlamətləri (sarılıq, qanaxma, assit, hidrotoraks, abses kimi və s).
- Klinik olaraq təkrarlanan KP tutmaları (ağrı, bulantı, qusma, intoksikasiya) şəklində və ya davamlı (davamlı ağrı, ekzo-, endokrin yetməzlik) şəkildə biruzə verə bilər.

### Diagnostikası

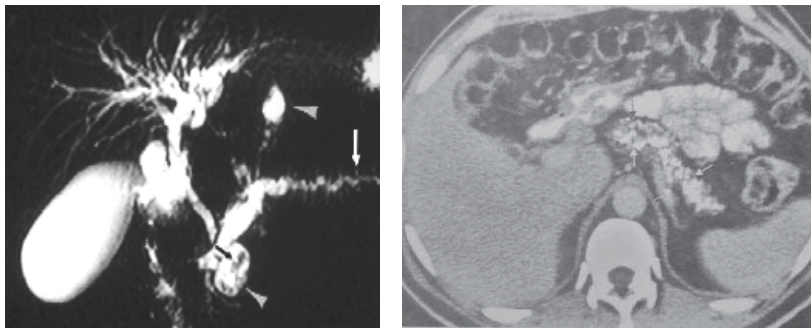
#### Şübhə

- Epigastral və sol bel nahiyəsinə yayılan ağrı:
  - » yeməkdən sonra başlayırsa
  - » diareya və arıqlama varsa
  - » saatlarla davam edirsə
  - » ağrıkəsicilərə zəif cavab verirsə
- Təkrarlayan kəskin pankreatit tutmaları
- Pankreasda kütlə
- Diabet

- Xoledoxun distal hissəsinin daralması
- 12bb stenozu
- Qarında assit
- Plevral maye
- Dalaq venası trombozu

### *Dəqiqləşdirmə*

- Xronik pankreatin diaqnozunu qoymaq üçün klinik, laborator, görüntüləmə və duktoqrama ilə vəzi parenximasında iltihab, fibroz, axacaqlarda dəyişiklik, ekzo-endokrin yetməzlik axtarılır.
- Amilaza və lipaza xronik pankreatitlərdə adətən artmır (vəzi parenximası azalır)
- Ekzokrin funksiyayı qiymətləndirmək üçün:
  - » sekretin stimulyasiya testi (qızıl standart)
  - » 72 saatlıq nəcisdə yağlar (ucuz tesdir, lakin həssaslığı *zəifdir*)
- Endokrin funksiyayı qiymətləndirmək üçün qanda şəkər və qlükoza tolerantlıq testi yoxlanılır.
- USM zəif həssaslıq göstərir
- KT 80% həssaslıq və spesiflik göstərir, fibroz və kalsifikasiyalar xroniki pankreatitin xarakterik əlamətləridir (*Şəkil 2*).
- Pankreatik duktoqrama vacib müayinədir, Endo-USM, ERXPQ və MRT ilə axacağın vəziyyəti qiymətləndirilir.
- Xroniki pankreatitin patonomik əlaməti yoxdur və diaqnozu **kriteriyalar** əsasında qoyulur:
  - » Ağrı
  - » Görüntüləmədə və ya histoloji müayinələrlə vəzi toxumasında fibroz, iltihab (sərtləşmə, böyümə, kələkötürlük, kalsifikasiyalar (30-50%), iltihabi kütlə və s.)
  - » Ekzo-, endokrin yetməzlik və axacaq dəyişikliyi ola bilər
  - » Digər xəstəliklər inkar olunur (*Şəkil 3*)



*Şəkil 2. Xroniki pankreatitin diaqnostikası (KT və pankreatografiya).*

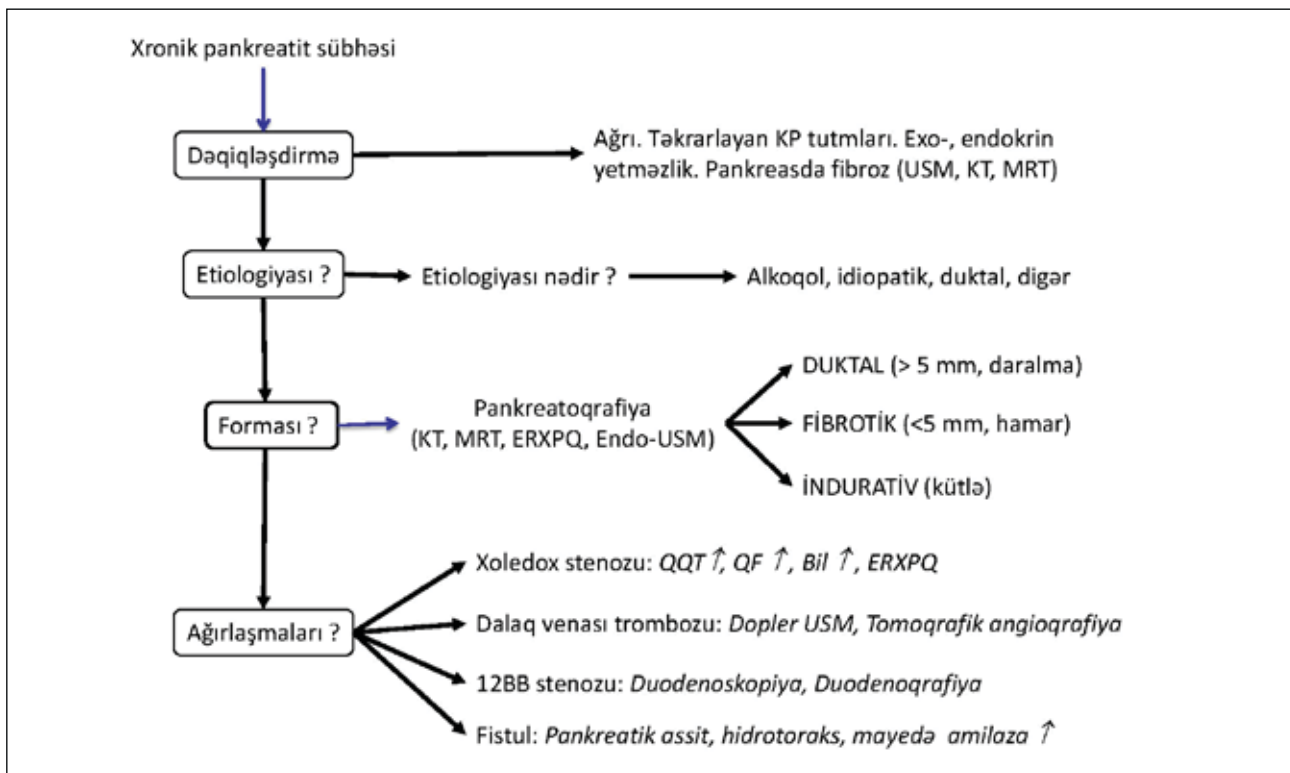
### *Forma və ağırlaşmaların təyini*

- Formasının müəyyənləşdirilməsi üçün duktoqrafiya və tomoqrafiya nəticələrinə diqqət edilir.

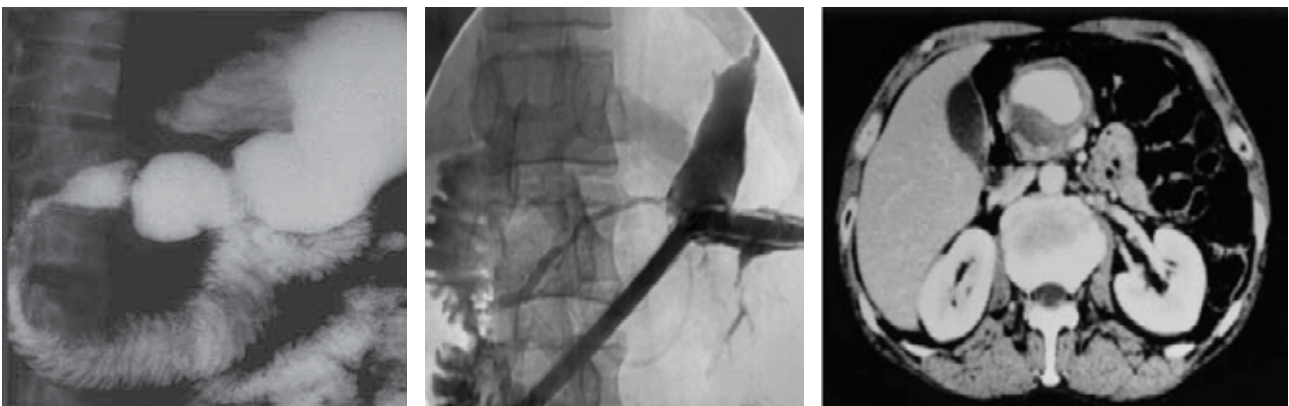
- Ağırlaşmaları müəyyənləşdirmək üçün ətraf orqanların, xüsusən 12bb-ın, xoledoxun, dalaq venasının müayinəsi lazımdır (*Şəkil 4*).

### *Diferensial diaqnostika*

- Xroniki pankreatit diaqnozunu qoymaq üçün əksər hallarda digər xəstəlikləri inkar etmək lazım gəlir.
  - » Fibrotik formanı - digər gastrointestinal xəstəliklərlə
  - » *İndurativ formanı* - pankreas xərçəngi ilə
  - » Duktal formanı - axacaq neoplaziyaları və Oddi firozu ilə



*Şəkil 3. Xroniki pankreatitin diaqnostikası*



*Şəkil 4. Xroniki pankreatitin ağırlaşmaları (Duodenal obstruksiya, pankreas fistulu və psevdanevrizma)*



## Müalicəsi

- Hazırda xronik pankreatitin təbii gedişini dəyişdirə bilən müalicə məlum deyil və tədbirlər aşağıdakı prinsiplər üzərində qurulur:
  - » Səbəbin aradan qaldırılması
  - » Simptomları azaltma (ağrı və ekzo-, endokrin yetməzliyi)
  - » Duktal obstruksiyanın aradan qaldırılması
  - » Ağırlaşmaların müalicəsi
- Konservativ müalicələr:
  - » Alkoqolun kəsilməsi
  - » Ağrıkəsicilər (qeyri-steroid, narkotik, sitrat)
  - » Diet (az yağlı, az-az tez-tez)
  - » Ferment verilməsi
  - » Endokrin korreksiya
- Endoskopik müalicələr
  - » endoskopik drenaj
  - » stent
  - » sfinkterotomiya
- Cərrahi müalicələr:
  - » Denervasiya (cərrahi və kimyəvi)
  - » Drenaj (pankreato-yeyunostomiya (Duval, Pestow, Partington-Rochelle),
  - » Rezeksiya (PDR, distal, mərkəzi rezeksiyalar, total pankreatektomiya)
  - » Rezeksiya+ drenaj (Beger, Frey, Berne)
- Cərrahi müalicəyə göstərişlər:
  - » Şiddətli və davamlı ağrılar
  - » Pankreasda kütlə (xüsusən kanserdən fərqləndirmək çətindir və simptomatikdirsə)
  - » Axacaq genişlənməsi
- Denervasiya üsulları ağrıyı azaltmaq üçündür, geniş istifadə edilmir.
- Drenaj əməliyyatları duktal genişlənməsi olan xəstələrdə tövsiyyə olunur, cərrahi üsullar endoskopik üsuldən daha effektivdir (80% yaxşılaşma).
- Rezeksiya lokal indurativ formada, xərçəngdən ayırd etmək çətin olduqda, bəzən ağırlaşmalarda və drenaj effektsiz olduqda tövsiyyə edilir.
- Pankreas transplantasiyasının inkişafı rezeksiya əməliyyatlarını genişləndirməyə imkan verəcəkdir.
- Ağırlaşmaların müalicəsi üçün daxili drenaj əməliyyatları və rezeksiya aparıla bilər.

# MƏDƏALTI VƏZİN TÖRƏMƏLƏRİ

## TƏSNİFATI

- Mədəalti vəzin törəmələri mənşəyinə görə birincili və ikincili ola bilər (*Cədvəl 1*).
- Birincili şişlər axacaq, asinar epiteldən, adacıq hüceyrələrindən və mezenximal toxumalardan inkişaf edirlər.
- Birincili törəmələrin əksəriyyəti (90%) epiteldən inkişaf edən toxumalı törəmələrdir, az qismi (7%) kistoz neoplaziyalar və adacıq (3%) şişləridir.
- Epiteldən inkişaf edən şişlərin əksəriyyəti 90-95% bədxassəli şişlərdir-adenokarsinomalardır, xoş xassəli şişlər-adenomalar nadir rast gəlir (1-2%).
- Metastatik şişlər birincili şişlərdən 3 dəfə çox rast gəlir.

*Cədvəl 1. MAV tömələrinin təsnifatı*

Mənşəyi	Növləri
Birincili	Epitelial Duktal adenokarsinomalar Asinar adenokarsinomalar Sistoadenokarsinoma Adenomalar Sistoadenoma Adacıq şişləri Bəd xassəli Xoş xassəli Hormonal aktiv Hormonal qeyri-aktiv Mezenximal Limfoma Lipoma Digər
Metastatik	Süd vəzi Ağciyər Melanoma Yumurtalıq Digər

## MƏDƏALT VƏZİ ADENOKARSİNOMASI

### Tərif

- Mədəaltı vəzin epitel toxumasından inkişaf edən bəd xasəli törəmədir

### Diaqnostik əlamətləri

- Zəif əlamətlər və ya ağrı, arıqlama, sarılıq
- Görüntüdə: erkən arterial fazada kontrast tutan və venoz fazada yuyulan, MRT-də hipointens, ətraf toxumalara invaziv, böyüməyə meyilli, baş nahiyəsində yerləşərsə xoledoxu və pankreas axacağını genişləndirən ("iki axacaq simptomu")
- Laborator CA-19-9 artması diaqnozu dəstəkləyir, artmaması inkar etmir.

### Təsnifatı

<b>Yerinə görə</b>	<ul style="list-style-type: none"> <li>• Baş</li> <li>• Gövdə-quyruq</li> <li>• Diffuz</li> </ul>
<b>Histologiyasına görə</b>	<ul style="list-style-type: none"> <li>• Duktal (90%)</li> <li>• Asinar</li> </ul>
<b>Klinikasına görə</b>	<ul style="list-style-type: none"> <li>• Sarılıqlı</li> <li>• Sarılıqsız</li> </ul>
<b>Mərhələsinə görə</b>	<ul style="list-style-type: none"> <li>• I mərhələ - şiş MAV sərhədindən çıxmır.</li> <li>• II mərhələ - şiş MAV sərhəddindəki yaxın orqanlara sirayət edir (xoledox, peripankreatik yağ və periton, 12bb).</li> <li>• III mərhələ - şiş regional limfa düyünlərinə yayılmışdır.</li> <li>• IV mərhələ - şiş distal metastaz vermiş və ya ətraf orqanlara invaziya etmişdir (dalaq, çöz venası, qarın venası, mədə, yoğun bağırsağ, günəş kötüyü, çöz arteriyası və s.)</li> </ul>
<b>Cərrahi rezektabelliyyə görə</b>	<ul style="list-style-type: none"> <li>• Rezektabel – distal metastaz yoxdur, yuxarı çöz arteriyası və venasına invaziya və tromb yoxdur, günəş kötüyü və qaraciyər arteriyası tutulumu yox, peritoneal karsoinomatoz yoxdur.</li> <li>• Ara mərhələ - distal metastaz yoxdur, yuxarı çöz venasına invaziya var.</li> <li>• Qeyri-rezektabel – distal metastaz var, böyük damarlara invaziya – yuxarı çöz arteriyasına, günəş kötüyünə, qaraciyər arteriyasına invaziya və ya yuxarı çöz venasına böyük invaziya və trombozu var, peritoneal karsinomatoz var.</li> </ul>

### Rastgəlməsi

- Mədəaltı vəzin adenokarsinoması birincili pankreas şişlərinin 80%-ni təşkil edir, mədə-bağırsaq şişləri arasında kolorektal və mədə şişlərindən sonra ən çox rast gələn törəmələrdir.
- Ən çox kişilərdə və 60-70 yaşlarda rast gəlir.

### Risk faktorları

- Siqaret
- Alkoqolizm
- Çox yağlı qidalanma
- Xroniki pankreatit
- Şəkərli diabet
- Genetik

### Morfologiyası

- Adenokarsinomaların təxminən 80%-i axacaq mənşəli bəd xassəli törəmələrdir.
- Əksər hallarda (70%) baş nahiyəsində, 20% cisim və quyruq nahiyəsində, 10% hallarda isə diffuz şəkildə yerləşir.

### Gedişi, mərhələləri, ağırlaşmaları

- Adenokarsinomalar lokal invaziya, portal vena və limfa yolu ilə yayılmağa meyillidirlər.
- Lokal invaziya və portal yayılma çox rast gəlir (perinevral invaziya, peritona və qaraciyərə)
- Ekstraabdominal orqanlar içərisində ən çox ağciyərlərə metastaz verirlər.
- Cismində, quyruğunda və ya diffuz yerləşən şişlər klinik biruzə verdikləri vaxt artıq yerli və distant yayılmış olurlar. Baş nahiyəsində yerləşən şişlər isə sarılıq əlaməti ilə biruzə verdikləri vaxt 85-90% halda geniş yayılma göstəriirlər.

### Mərhələləri

- Mərhələnin təyinində TNM təsnifatı istifadə edilir və yayılmasına görə 4 mərhələsi qeyd edilir (qısa şəkildə):
  - » I mərhələ - şiş MAV sərhədidən çıxmır.
  - » II mərhələ - şiş MAV sərhədidəki yaxın orqanlara sirayət edir (xoledox, peripankreatik yağ və periton, 12bb), və ya yerli limfa düyünlərinə yayılması var, lakin günəş kötüyünə, yuxarı çöz arteriyasına, aşağı boş vena və aortaya invaziya yoxdur.
  - » III mərhələ - şiş günəş kötüyünə, yuxarı çöz arteriyasına, aşağı boş vena və aortaya invaziya etmişdir
  - » IV mərhələ - şiş distal metastaz vermişdir.

### Ağırlaşmaları

- Sarılıq
- 12bb obstruksiyası
- Mədə-bağırsaq qanaxması
- Dalaq və portal vena trombozu
- Retension kistlər
- Digər

### Klinikası

- Başlanğıcda əlamətlər zəif olur
- Törəmə inkişaf etdikcə kütlə effektinə (obturasiya, invaziya, işğal), anormal funksiyaya (paraneoplastik sindrom), şişə reaksiyaya bağlı klinik əlamətlər meydana gəlir.
- Ən çox rast gəlinən əlamətləri:
  - » Ağrı (90%)
  - » Arıqlama (60%)
  - » Sarılıq (50-90%)
  - » Anoreksiya, zəiflik, bulantı, qusma, disfagiya
  - » Miqrator tromboflebit (Trousseau simptomu)
- Ağrısız mexaniki sarılıq və öd kisəsinin palpasiya olunması (Kuruazy simptomu) baş nahiyəsindəki törəmələrin xarakterik əlamətidir (90%). Cisimdə yerləşən törəmələr qaraciyərə və qarğı limfa düyünlərinə metastaz verdikdə sarılıq ola bilər.
- Cisim və quyruqda yerləşən törəmələrdə arıqlama və ağrı çox rast gəlinir.

### Diaqnostikası

#### Şübhə

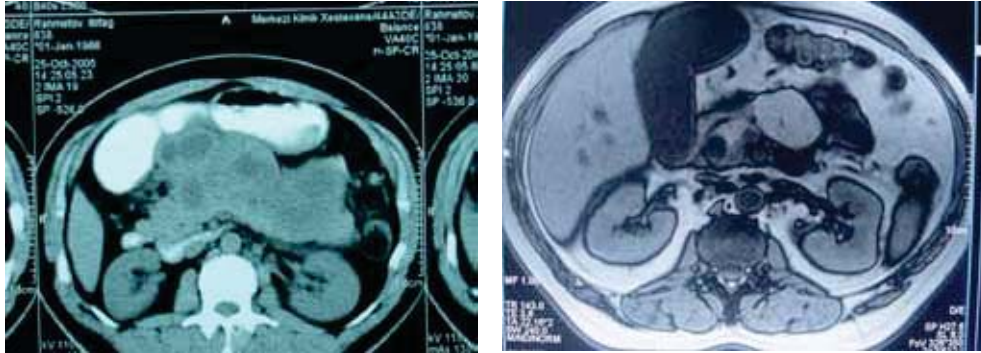
- Epigastral ağrısı, kütləsi, arıqlaması olan yaşlı xəstələrdə, mexaniki sarılıqda pankreas törəməsi unudulmamalıdır.
- USM-də pankreasda kütlə, kist
- CA-19-9 artması
- Yaşlı xəstələrdə kəskin pankreat

### Dəqiqləşdirmə

- Pankreas adenokarsinomasına şübhə olan xəstələrdə klinik, laborator və görüntüləmə müayinələri aparmaq lazımdır.
- Laborator müayinələr spesifik deyil:
  - » Xolestaz göstəricilərində (bilirubin, QF, QQT) və qaraciyər enzimlərində artma ola bilər.
  - » Şiş markerlərindən CA-19-9 artması xarakterikdir, şişin kütləsinə paralel artar (90% həssaslıq, 70% spesifiklik).
- Görüntüləmə üsulları diaqnostikada və mərhələnin təyininə önəmlidir.
  - » USM ilkin müayinədir, 2 sm-dən böyük törəmələrdə 70%, kiçiklərdə

30% həssaslıq göstərir.

- » Kontrastlı KT və ya MRT standart müayinədir, şişi və yayılma dərəcəsini müəyyənləşdirilməsində önəmlidir.
- » Endoskopik USM kiçik törəmələrin və limfatik yayılmanın təyində KT-dən daha həssasdır və mərhələnin təyini üçün istifadə edilə bilər (*Şəkil 1*).
- » Diaqnostik laparoskopiya peritoneal karsinomatozun təyini üçün aparıla bilər.
- » PET törəmənin bəd və ya xoş xassəli olmasını və distal metastazları göstərə bilər.
- Biopsiyanın rolu böyük deyil, rezektabel törəmələrdə tövsiyə edilmir, qeyri-rezektabel törəmələrdə və differensiasiya çətinliyində dəridənkeçən üsulla aparılır (spesifikliyi 90%, həssaslığı 50-70%)



*Şəkil 1. MAV adenokarsinoması (KT görüntüsü)*

- *Diaqnostik meyarları:*
  - » **Klinik:** əlaməti olan və ya olmadan
  - » **Görüntülmə:** erkən arterial fazada kontrast tutan və venoz fazada yuyulan, MRT-də hipointens, ətraf toxumalara invaziv, böyüməyə meyilli, baş nahiyəsində yerləşərək xoledoxu və pankreas axacağıni genişləndirən ("iki axacaq simptomu")
  - » **Laborator** CA-19-9 artması diaqnozu dəstəkləyir, artmaması inkar etmir.

### *Mərhələnin təyini*

- Mərhələnin və rezektabelliğin təyini üçün ilk olaraq KT və endoskopik USM, sonra diaqnostik laparoskopiya edilir və gərəkərsə PET istifadə edilir.

### **Müalicəsi**

#### *Prinsipi*

- Radikal müalicəsi rezeksiyadır, rezeksiya mümkün olmayanda palliativ müalicələr aparılır.

#### *Rezeksiya*

- Rezeksiya xətlərin 10%-dən azında mümkün olur və aşağıdakı hallar rezektabel qəbul edilir:

- » Distal metastazlar yoxdur
- » Törəmə ilə yuxarı çöz venası arasında yağ toxuması qorunmuşdur
- » Qaraciyər, yuxarı çöz və günəş kötüyü arteriyalarına invaziya yoxdur
- » Ətraf orqanlara invaziya yoxdur (nisbi)
- » Peritoneal karsinomatoz yoxdur
- Rezeksiya həcmi proksimal (pankreato-duodenal rezeksiya), distal və total ola bilər.

### *Palliativ müalicələr*

- Palliativ müalicələrə simptomları və ağırlaşmaları azaltma (ağrı, sarılıq, duodenal və gastrik obstruksiya), kimya və radioterapiya aiddir.

#### *Ağrını azaltma*

- Qeyri-steroid ağrıkəsicilər
- Opioid ağrıkəsicilər
- Seliak qanqlionun kimyəvi bloku
- Torakoskopik splanxik sinir transseksiyası
- Epidural blokada

#### *Sarıliğin müalicəsi (drenaj)*

- Endoskopik stent
- Dəridənkeçən drenaj, stent
- Cərrahi üsulla bilio-digestiv yanyol (hepatiko-yeyunostomiya, seqment-3 yanyol)

#### *Doudenal/gastrik obstruksiyanın müalicəsi*

- Endoskopik stent
- Laparoskopik və ya açıq gastro-yeyunostomiya

#### *Kimyaterapiya və radioterapiya*

- 5-florurasil ən effektiv dərmanlardan sayılır. Son illər gemsitabin və interferon da əlavə edilir. Kimyaterapiya adyuvant (postoperativ), radioterapiya kombinasiyasında və sərbəst şəkildə istifadə edilə bilər.

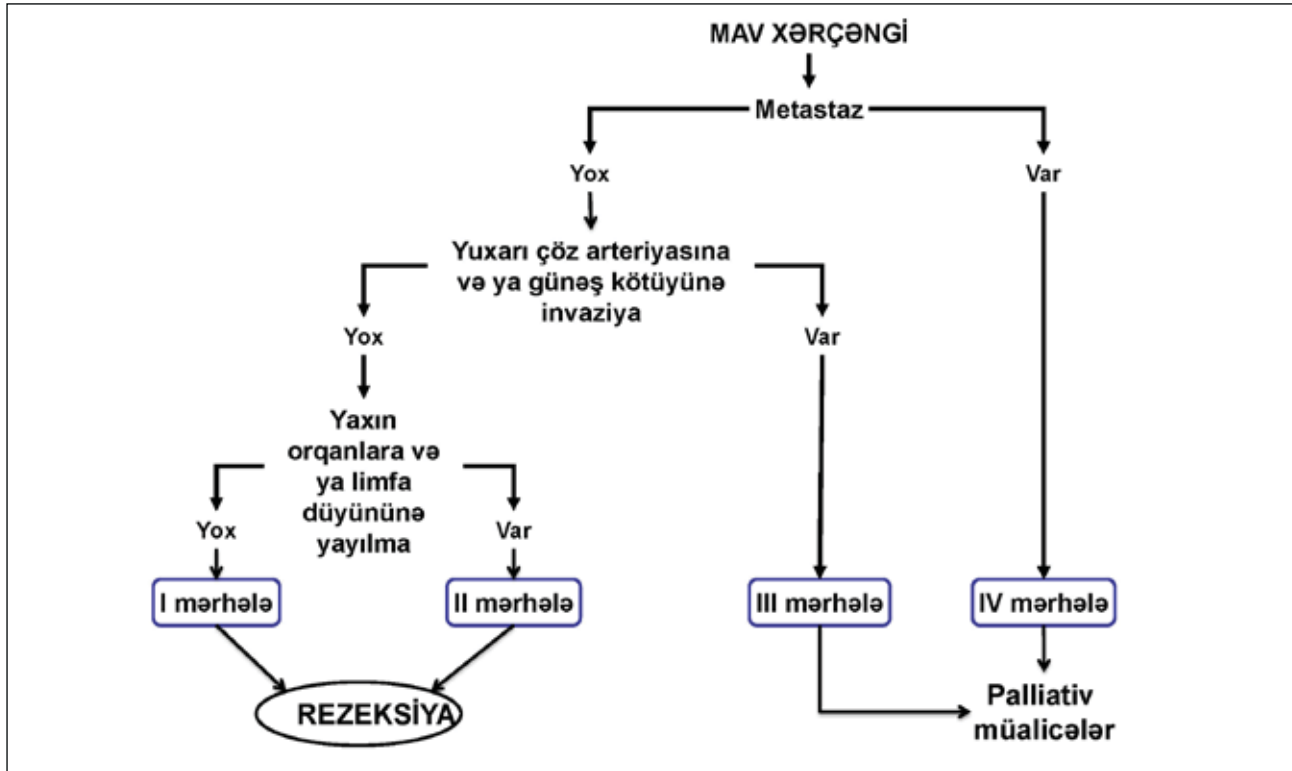
### *Müalicə seçimi*

- MAV xərçənginin müalicə üsulunun seçimində mərhələsinə, xüsusən də rezektabelliyə əsaslanılır:
  - » Rezektabel hallarda (I mərhələ və bəzi II mərhələ) radikal rezeksiya edilir
  - » Aralıq mərhələdə (bəzi II mərhələ) radikal rezeksiya mümkün olarsa yerinə yetirilir.
  - » Qeyri-rezektabel törəmələrdə (III və IV mərhələ) palliativ və ya simptomatik müalicələr aparılır (Şəkil 2).

### *Proqnoz*

- Radikal rezeksiyalardan sonra 5 illik yaşam 5-20%, kiçik və limfa tutulumu olmayan törəmələrdə 40%.

- Qeyri-rezektabel törəmələrdə ortalama yaşam 3-10 ay, hepatik metastazlarda 6 aya qədərdir.



Şəkil 2. MAV adenokarsinomasında müalicə

## ADACIQ ŞİŞLƏRİNİN ÜMUMİ XARAKTERİSTİKASI

### Adacıqların anatomik-fizioloji xüsusiyyətləri

- MAV adacıqları neyroendokrin mənşəli hüceyrə toplusu olub, parenximada diffuz şəkildə yerləşirlər, ümumi çəkili 1 q təşkil edir
- Adacığı təşkil edən hüceyrələr təbiətə müxtəlif olub müxtəlif hormon ifraz edirlər. Bunlara aşağıdakı əsas və əlavə qrup hüceyrələr aiddir.
  - » A hüceyrə - qlukaqon sintez edən hüceyrələr.
  - » B hüceyrə - insulin sintez edən hüceyrələr.
  - » D hüceyrə - somatostatin ifraz edən hüceyrələr.
  - » F hüceyrə - pankreatik polipeptid ifraz edən hüceyrələr.
  - » D2 hüceyrə - vazoaktiv intestinal peptid ifraz edən hüceyrələr.
  - » EC hüceyrə - enteroxromafin hüceyrələri, serotonin ifraz edir.
- Bunlarla yanaşı normal halda MAV adacıqlarında rast gəlməyən hüceyrələr də inkişaf edə bilər. Məsələn G-hüceyrələr böyüklərin pankreasında rast gəlmir, lakin qastrinomalarda 50% halda rast gəlirlər.
- Adacıqların hamısında B-hüceyrələr üstünlük təşkil edir. Lakin A hüceyrələr əsasən gövdə və quyruqda, F hüceyrələri isə başda yerləşir.
- Adacığın başlıca funksiyası orqanizmdə enerji balansının tənzimidir ki, bu da əsasən karbohidrat və yağ metabolizminin requlyasiyası ilə həyata



keçirilir. Bu tənzimdə insulin və qlukaqon əsas rol oynayır.

- Adacıqlar müəyyən dərəcədə özü-özünü tənzim xüsusiyyətinə malikdirlər. Somatostatin ifrazı azaldır, sekretin və kalsium isə sekresiyanı artırır.

### Adacıq şişlərinin morfo-funksional xüsusiyyətləri

- Adacıq şişləri funksional aktiv və qeyri-aktiv ola bilirlər. Funksional aktiv şişlər hormon ifraz edirlər və endokrin sindromlar törədirlər. Qeyri - aktiv şişlərin isə endokrin simptomları yoxdur.
- Funksional aktiv şişlər bir neçə hormon ifraz edə bilirlər, lakin bunlardan biri üstünlük təşkil edir və şiş buna görə adlanır:
  - » Insulinoma
  - » Gastrinoma
  - » VIP-oma
  - » Qlukaqonoma
  - » Somatostatinoma
  - » PP-oma
  - » Digər.
- Həm aktiv, həm də qeyri-aktiv şişlər bəd və xoş xassəli ola bilirlər. Bu ayırım hüceyrə şəklinə görə yox, metastazların olub-olmamasına görə müəyyən edilir. İnsulinomalardan başqa digər şişlərin əksəriyyəti (>50-60%) bəd xassəlidir.
- Adacıq şişləri təkbaşına - sporadik və ya 1 tip Mittipl Endokrin Neoplaziyanın (MEN) tərkib hissəsi ola bilər. Sonuncuda hipofiz, paratiroid adenoması və pankreas şişi birlikdə rast gəlir. MEN-də ən çox rast gələn pankreas şişi PP-oma (80%), gastrinoma (25%) və insulinomadır.

### Klinik xüsusiyyətləri

- Adacığın funksional aktiv şişləri ifraz etdiyi hormona bağlı endokrin əlamətlərlə, qeyri-aktiv şişlər isə kütlə effekti ilə büruzə verirlər:
  - » İnsulinomalarda – hipoqlikemiya
  - » Gastrinomalarda - çoxlu xora, mədə hipersekresiyası, diareya
  - » Qlukaqonomalarda - diabet, anemiya, nekrolitik anemiya
  - » Somatostatinomalarda - diabet, öd daşı, steatoreya
  - » VIP-omada - sekretor diareya
  - » MEN ilə birlikdə rast gələnlərə isə paratiroid adenoması və hiperkalsemiya, prolaktinemiya əlavə olunur.

### Diaqnostik xüsusiyyətləri

- Funksional şişlərin diaqnostikasında 2 məsələ ön plana çıxır: şişin növünün dəqiqləşdirilməsi və yerinin təyini.
  - » Şişin növünün dəqiqləşdirmək üçün xarakterik klinik əlamətlərlə yanaşı qanda uyğun hormonun səviyyəsini təyin etmək lazımdır. Hormon səviyyəsi yüksək olmadıqda stimulyasiya testləri - sekretin testi, sekretin+kalsium testi aparıla bilər.

- » Şişin yerinin təyini üçün USM, KT və ya MRT, endoskopik USM, angiografiya istifadə edilir. Insulinoma və qastrinomalarda bunlar yetərsiz ola bilər. Bu halda somatostatin reseptor izotop müayinəsi aparıla bilər. Əməliyyat vaxtı isə pankreasın geniş sərbəstləşdirilməsi və USM mütləq lazımdır.

### Müalicə xüsusiyyətləri

- Adacıq şişlərində üç növ müalicə tədbirləri mövcuddur:
  - » əsas müalicə - şişin çıxarılması
  - » simptomatik müalicə - endokrin əlamətlərin azaldılması
  - » hormon ifrazı və şiş böyüməsini azaldan - kimyəvi terapiya.
- Adacıq şişlərinin əsas müalicəsi cərrahi müalicədir. Mümkün olarsa radikal çıxarılır, buna imkan yoxdursa kütləazaldıcı əməliyyat - çıxabilən şişlərin çıxarılması icra olunur.
- Simptomatik müalicə əməliyyatı hazırlıqda, əməliyyat mümkün olmadıqda endokrin pozğunluğu azaltmaq üçün aparılır. Insulinomalarda qlükoza verilməsi, qastrinomalarda hidrogen köpüyü blokatorları, nazoqastrik zond, qlukaqonomalarda amin turşu köçürülməsi, VIP-omalarda su-elektrolit köçürülməsi xəstələri ağır vəziyyətdən xilas edə bilər.
- Hormon ifrazını azaltmaq üçün somatostatin (və ya sintetik analoqu oktreoid) universal depressantdır. Somatostatin bütün şişlərdə endokrin simptomları nəzarət altına ala bilər, lakin şişin böyüməsinə ciddi təsir etmir.
- Şişi kiçiltmək üçün insulinomalarda diazoksid, digər şişlərdə isə streptozosin doksorubsin, interferon istifadə edilə bilər.
- Ekzokrin şişlərə nəzərən adacıq şişlərinin proqnozu daha yaxşıdır. Ortalama yaşama müddəti 50 ay təşkil edir.

## İNSULİNOMA

### Tərif

- İnsulinomalar MAV adacıqlarının B tipli hüceyrələrindən təşkil olunmuş şişlərdir və əksər hallarda hormonal aktivlik göstərərək aşırı insulin sintezinə və hipoqlikemik krizlərə səbəb olurlar.

### Diagnostik əlamətləri

- » Wipple triadası (neyroqlikopeniya əlamətləri):
  - ◇ Hipoqlikemik tutmalar
  - ◇ Qlukoza 40-50 mq/dl (2-2,2 mmol/l) aşağı düşməsi
  - ◇ Qlükoza infuziyası ilə hipoqlikemik əlamətlərin keçməsi
- » Hiperinsulinemiya (aclıqda  $>5 \mu\text{TV/mL}$ )
- » Qeyri-insulinomik hipoqlikemiya və insulinemiyaların inkarı

## Rastgəlməsi

- Adacıq şişləri arasında ən çox rast gələn və xoşxassəli ehtimalı (90%) ən yüksək olanı insulinomalardır.

## Patofiziologiyası

- İnsulinomalar nəzarətsiz olaraq çoxlu insulin ifraz edirlər.
- Aşırı insulin qlukozanın hüceyrələrə keçməsinə və qlukogen sintezini sürətləndirərək hipoqlikemiya təradir.
- Hipoqlikemiya enerjisini əsasən qlukozadan alan beyin hüceyrələrinin aclığına (neyroqlükopeniya) və simpatik hipertonusa səbəb olur.
- Hipoqlikemiya vaxtında aradan qaldırılmazsa xəstələr komaya düşə bilirlər.

## Morfologiyası

- İnsulinomalar (80%) hallarda xoş xassəli (tək şiş), 10% halda bədxassəli (çoxdüyünlü yayılmış), 10% hallarda isə MEN I ilə birlikdə rast gəlir.
- İnsulinomalar pankreasın bütün bölgələrinə rast gələ bilər, ölçüləri adətən 1,5 sm-dən kiçik və parenximaya nəzərən sərt olur.
- Ən çox cisim və quyruq nahiyəsində yerləşirlər. Yayıldıqda isə ən çox qaraciyərdə rast gəlinir.

## Klinikası

- Xarakterik əlaməti *hipoqlikemik* tutmalardır (krizlərdir):
  - » beyin aclığı əlamətləri - baş ağrısı, kəskin zəifləmə, gözqaralması, yaddaş və orientasiya pozulması, aclıq, həttə koma və s.
  - » simpatik hipertonus - taxikardiya, soyuq tər, əsəbilik
- Hipoqlikemik tutmalar adətən aclıq vaxtı başlayır və qida qəbulu ilə keçir. Xəstələr tez-tez yeməyə məcbur olurlar.
- Bəzən də tutmalar yeməkdən 2-3 saat sonra başlayır.

## Diagnostikası

### Şübhə

- » Aşağıdakı hallarda insulinomadan şübhələnmək lazımdır:
- » Aclıq vaxtı hipoqlikemik əlamətlərin ortaya çıxması və qida qəbulu ilə keçməsi
- » Qanda qlukozanın 50 mq/dL-dən aşağı düşməsi

## Dəqiqləşdirmə

- Dəqiqləşdirmə üçün klinik və laborator üsullarla *əvvəlcə* nevroloji əlamətlərin hipoqlikemiya ilə əlaqəli olması, sonra bunun insulin yüksəkliyi ilə əlaqəli olduğu araşdırılır, daha sonra isə hipoqlikemiya və hiperinsulinemiyayı törədən digər xəstəliklər axtarılır.

### • Diaqnostik kriteriyaları:

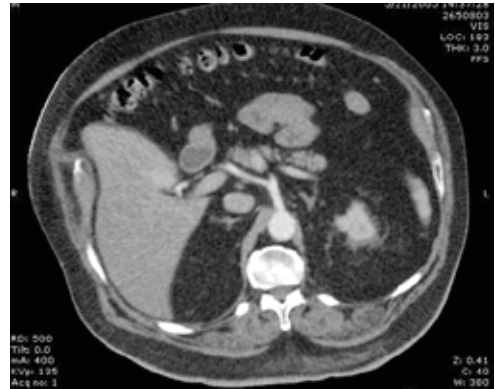
- » Wipple triadası (neyroqlikopeniya əlamətləri):
  - ◊ Hipoqlikemik tutmalar
  - ◊ Qlukoza 40-50 mq/dl (2-2,2 mmol/l) aşağı düşməsi
  - ◊ Qlükoza infuziyası ilə hipoqlikemik əlamətlərin keçməsi
- » İnsulin səviyyəsində artma (aclıqda  $>5 \mu\text{TV/mL}$ )
- » Qeyri-insulinomik hipoqlikemiya və insulinemiyaların inkarı - diabet, insulin qəbulu, andidiabetik dərmanlar, anti-insulin anticismləri, mədə rezeksiyaları, nesidoblastoz)
- Wipple triadasını yoxlamaq üçün xəstə xəstəxanada nəzarət altında 24-72 saat ac saxlanılır, insulin, proinsulin, C-pepdid və qlükoza yoxlanılır. Qlükoza 50-60 mq/dl-dən aşağı düşdükdə neyroqlikopenik əlamətlərin ortaya çıxması və qlükoza infuziyası ilə keçməsi klinik meyarı təsdiqləyir.
- Hipoqlikemik vəziyyətlərdə hiperinsulinemiyanın olması (aclıqda  $>5 \mu\text{TV/mL}$ ) ikinci meyarı təsdiqləyir.

### Diferensasiya

- Ekzogenoz insulin - C-pepdidin və proinsulinin aşağı olması
- Diabetik dərmanlar - qanda diabetik dərmanların yoxlanılması
- Autoimmun qeyri-insulinoma – insulinə qarşı anticimlərin tapılması
- Non-insulinoma pankreatogen hipoqlikemiya sindromu (adacıq hipertrofiyası) – uşaqlarda və mədə əməliyyatı keçirənlərdə rast gəlinir, aclıqda yox yeməkdən 2-4 saat sonra hipoqlikemiya başlayır.

### Yerinin təyini

- Şişin əksər hallarda kiçik ( $<1,5 \text{ sm}$ ), tək (90%) olması onun tapılmasını çətinləşdirir. Aşağıdakı üsullar istifadə edilə bilər:
  - » Kontrastlı KT/MRT (5 mm-lik kəsiklərlə aparılan kontrastlı KT/MRT 50-60% həssaslıq göstərir (**Şəkil 3**).
  - » Endoskopik USM (ən həssas müayinədir)
  - » Portal vena kateterizasiyası
  - » Oktreotid ssintografiyası
  - » Əməliyyatdaxili palpasiya və USM



**Şəkil 3. İnsulinoma**

### Müalicəsi

- Insulinomaların müalicə tədbirləri aşağıdakılardır:
  - » Krizlərin profilaktikası və müalicəsi
  - » **Əsas müalicə - cərrahi rezeksiya**
  - » Palliativ müalicə - kimyaterapiya
- Krizləri önləmək və baş verdikdə aradan qaldırmaq üçün tez-tez qida

qəbulu və qlukoza infuziyası lazımdır.

- Şişin çıxarılması insulinomanın radikal müalicəsidir - enukleasiya və ya rezeksiya. Cərrahi müalicənin effektivliyini dəqiq təyin etmək üçün əməliyyat vaxtı qanda qlukoza və insulini təyin etmək lazımdır.
- Çoxsaylı şişlərdə (nezidoblastozias və ya adacıq hipertrofiyası) pankreasın hissəvi rezeksiyası edilə bilər
- *Konservativ müalicə* şiş çıxarılmadıqda, tapılmadıqda, geniş yayılmış hallarda, əməliyyata əks göstəriş olduqda və əməliyyata hazırlıq dövründə aparılır (diazooksid, streptazosin və somatostatin).

## QASTRİNOMA (ZOLLİNGER-ELLİSON) SİNDROMU

### Tərif

- Qastrinoma G hüceyrələrinin şişi olub, aşırı qastrin ifraz edir, mədə turşusu hipersekresiyası, mədə və 12bb xoraları törədir, əksər hallarda bəd xassəlidir.

### Diaqnostik əlamətləri

- Ağrı, 12bb xorası, hiperasid gastrit, sekretor diarreyə və digər
- Mədə turşu hipersekresiyası (bazal sekresiya >15 mEq/saat)
- Hiperqastrinemiya (>100 pEq/mL)
- Digər xəstəliklərin inkarı

### Rastgəlməsi

- Qastrinoma pankreasın adacıq şişləri arasında insulinomadan sonra ikinci yerdə durur.
- Adacıqların bədxassəli şişlərindən və I tip MEN-də ən çox rast gəldir.

### Patofiziologiyası

- G hüceyrələrin ifraz etdiyi qastrin polipeptid olub, mədənin parietal hüceyrələrindən turşu ifrazını stimulyasiya edir.
- Hiperqastrinemiya 3 əsas səbəbdən baş verə bilər: *qastrin ifrazının artması (qastrinoma, G-hüceyrə hiperplaziyası, pilorostenoz,)*, *längidici faktorun azalması (hipoxlorhidriya, unudulmuş antrum, vaqotomiya), qastrin metabolizminin zəifləməsi (böyrək yetməzliyi).*
- Hiperqastrinemiya mədədən aşırı miqdarda turşu ifrazına səbəb olur. Hipersekresiya mədədə və 12bb-da, hətta proksimal acı bağırsaqda peptik xoraların əmələ gəlməsinə və bağırsaqları qıcıqlandıraraq sekretor ishəlin əmələ gəlməsinə səbəb olur.

### Patomorfolojiyası

- Qastrinomalar çox kiçik ölçülü (mikroadenoma) və ya 3 sm-dən böyük ölçüdə ola bilər.
- Qırmızımtıl rəngli sərt elastik törəmələrdir.
- Şişlərin əsas yerləşmə yeri qastrinoma (Wipple) bölgəsidir (12 bb və mədəaltı vəzinin başı).
- Qastrinomaların təxminən yarısı 12bb-da, digər hissəsi isə mədəaltı vəzidə tapılır.
- Qastrinomalar 25% hallarda MEN ilə birlikdə rast gəlinir.
- Qastrinomaların  $\frac{2}{3}$ -si bədxassəli olur (metastaz).

### Klinikası

- Qastrinomalar əsasən mədə hipersekresiyasının törətdiyi əlamətlərlə biruzə verirlər:
  - » Ağrı
  - » 12bb xorası (80%)
  - » Hiperasid qastrit
  - » Sekretor diarreya (aclıq zamanı baş verən sulu ishal) -40%
  - » Digər

### Diagnozistikası

#### Şübhə

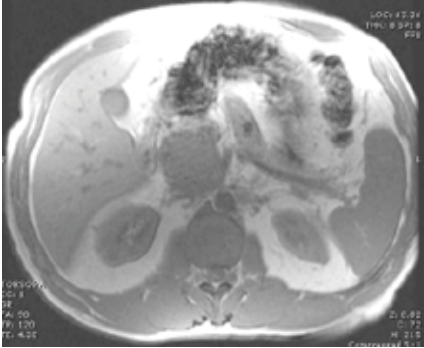
- Aşağıdakı hallarda xəstədə qastrinoma şübhəsi var və bunlar qastrinomaya görə yoxlanılmalıdırlar:
  - » Xoraəleyhinə standart müalicəyə tabe olmayan və ya müalicədən həmən sonra təkrarlayan xora.
  - » Postbulbar xoraları (12bb-ın II, III, IV hissələri, acı bağırsağ xoraları)
  - » Mədə və 12bb-da çoxlu xoralar.
  - » Xoraya görə aparılan əməliyyatlardan sonra anastomoz xoraları.
  - » Aclıq ishalı olan və antidiaretiklərə tabe olmayan xəstələr.
  - » Paratiroid adenoması (hiperkalsemiyası olan) və mədə 12bb şikayətləri olan xəstələr.

### Dəqiqləşdirmə


- Qastrinomaya şübhə olarsa turşu hiperseksresiyası, hiperqastrinemiya axtarılmalıdır və bunları törədən digər xəstəliklər araşdırılmalıdır. Bu məqsədlə klinik laborator və görüntüləmə müayinələri aparılır.
- Qastrinomanın diaqnozistikasında "olmazsa-olmaz"-*"sine non qua"* şərtlər:
  - » Mədə turşu hipersekresiyası (bazal sekresiya >15 mEq/saat) və hiperqastrinemiyanın (>100 pq/mL) birlikdə olması
  - » Digər xəstəliklərin inkarı
- Hiperqastrinemiyasız turşu hipersekresiyası (hiperasid qastrit, 12bb

xorası) və ya hipersekresiyasız hiperqastrinemiya (atrofik qastrit, pernisoz anemiya, vaqotomiya) qastrinoma üçün xarakterik deyil.

- Diaqnostik çətinliklərdə sekretin testi yerinə yetirilir.



Şəkil 4. Böyük həcmli Qastrinoma MRT.



Şəkil 5. EUS-Endoskopik Ultrasonoqrafiya.

### Yerinin təyini

- Lokalizasiyanın təyini üçün kontrastlı KT, MRT, endoskopik USM, sekretin reseptoru izotop müayinəsi, əməliyyatdaxili USM aparılır (Şəkil 4, 5).

### Müalicəsi

- Qastrinomaların əsas müalicəsi şişin radikal çıxarılmasıdır.
- Radikal müalicə mümkün olmadıqda (şiş tapılmazsa, metastaz varsa) palliativ üsullar istifadə edilir.
  - » *Kütləazaldıcı cərrahiyyə.* Çıxarılabilən kütlələrin çıxarılması əməliyyatıdır, adətən sporadik formada istifadə edilir.
  - » *Antisekretor müalicə.* H2 blokatorlar, hidrogen körüyü blokatorları (omeprazol, lansoprazol, rabeprazol və s) yüksək dozada (80-120 mq) istifadə edilir.
  - » *Qastrektomiya.* Hazırda geniş istifadə edilmir. Hidrogen körüyü blokatorları sekresiyanı nəzarət altında saxlaya bildikləri üçün qastrektomiya az hallarda, xüsusən ağırlaşmaların müalicəsində istifadə edilir.
  - » *Kimyaterapiya.* Diazoksid, doxorubiosin, 5-florunasil kombinasiyası metastatik formalarda istifadə edilə bilər.
- Xoşxassəli gedişdə 10 illik yaşama 80%, bədxassəlilərdə isə 30% təşkil edir. MEN formalı qastrinomalarda gediş nisbətən qənaətbəxşdir.

## QLÜKAQONOMA

- Qlukaqonoma adacıqların A tipli hüceyrələrin şişi olub, aşırı qlukogen ifraz edirlər.
- Qlükagon insulinin antoqonistidir, qlikolizi, qlukoneogenezi sürətləndirərək qanda qlukoza artırır, lipolizi və zülal katobolizmini artırır.

- Qanda aşırı miqdarda qlukogen olduqda hiperqlikemiya, lipoliz və aminturşusu azlığı meydana çıxır ki, bu da özünü diabet, arıqlama, anemiya və s. əlamətlərlə biruzə verir.
- Qlükaqonomaların əksəriyyəti bədxassəli gedişə malikdirlər, metastaz və tez residiv verirlər, radikal əməliyyatdan sonra tam sağalma 30% hallarda mümkündür.
- Dəri dəyişiklikləri (nekrotik miqراسiyaedici eritema, ağız və anus ətrafında rast gələn eritromatoz ləkələr), diabet və anemiya ən çox rast gələn əlamətlərdir.
- Qanda qlükaqonun yüksək olması (>200 pq/ml) qlükaqonoma diaqnozunu dəqiqləşdirir.
- Kontrastlı KT və ya MRT ilə pankreasda kütlə təyin edilir. İnsulinomalardan fərqli olaraq qlükaqonomalar böyük ölçülü olurlar və tapılması çətinlik törətmir. Adətən cisim və quyruq nahiyəsində yerləşirlər.
- Qlükaqonomalarda aşağıdakı müalicə tədbirləri həyata keçirilir.
  - » Simptomatik (əməliyyata hazırlamaq üçün aparılır - parenteral qidalandırma, heparin)
  - » Cərrahi müalicə (*əsas müalicədir*).
  - » Palliativ-kimyaterapiya - oktreotid.

### SOMATOSTATİNOMA

- Somatostatinoma adacıqların D hüceyrələri tipli şişi olub, aşırı somatostatin ifrazı ilə xarakterizə olunur, adətən diabet, steatorreya və öddəsi ilə biruzə verir, əksəriyyəti (70%) bədxassəlidir.
- Somatostatin ilk növbədə adacıqların, sonra isə əksər endokrin və ekzokrin vəzilərin sekretor funksiyasına ləngidici təsir göstərən və mədə-bağırsaq qanlanmasını azaldan hormondur.
- Somatostatinomalar daha çox quyruq bölgəsində yerləşirlər.
- Somatostatinomaların müalicəsi cərrahi eksiziyadır.

### VİP-OMA (VERNER-MORRISON SINDROMU)

- VIP-oma adacıqların D2 hüceyrələrinin şişi olub aşırı vazointestinal peptid ifraz edilir, sulu diarreya, hipokalemiya və asidoz törədir, yarısından çoxu bədxassəlidir.
- VIP bağırsaq epitelində məxsusi reseptorlara birləşərək sekresiyanı artıran hormondur.
- VIP-omalar adətən böyük (>2 sm) olurlar və KT, USM və əməliyyat vaxtı tapılmaları çətinlik törətmir.
- Adətən pankreasın distal hissəsində yerləşirlər, 10% hallarda döş qəfəsində ola bilirlər.
- Diarreya, VIP-in 200 pq/ml-dən yüksək olması və MAV-da kütlə diaqnostik



kriteriyalardır.

- Əsas müalicəsi şişin çıxarılmasıdır (enukleasiya, rezeksiya).
- Qeyri-rezektabel hallarda, metastaz olduqda və ya preoperativ hazırlıq məqsədi ilə oktreoid istifadə edilir. Oktreoid diarreyanı nəzarət altına ala bilir.

### PP-oma

- PP-omalar pankreasın F hüceyrə tipli şişidir və pankreatik polipeptid ifraz edirlər. PP-in fizioloji rolu dəqiq məlum deyil, lakin hesab edilir ki, PP insulin ifrazında rol oynayır.
- PP-omaların dəqiq endokrin əlaməti yoxdur.

### QEYRI - FUNKSIONAL ŞİŞLƏR

- Adacıq şişlərinin hormon sintez etməyən şişləri adətən kütlə effekti ilə biruzə verirlər- (sarılıq, təzyiq və s.).
- Tapıldıqları halda 60%-çoxu bədxassədirlər. Lakin 5 illik yaşamlar 40-50% təşkil edir.
- Endokrinologiyanın inkişafı bu şişlərin bir qisminin yeni hormonlar sintez etdiyini göstərir.

# MƏDƏALTI VƏZİ SULUQLARI (SİSTLƏRİ)

## Tərifi

- Pankreas suluqları (sistlər) epitel qatı və ya birləşdirici toxuma ilə əhatə olunan maye tərkibli törəmələrdir.

## Təsnifatı

- Divarının quruluşuna və mənşəyinə görə görə pankreas suluqlarının 4 əsas növü ayırd edilir: *həqiqi, yalançı, neoplastik və parazitar suluqlar (Cədvəl 1)*.
  - » *Həqiqi suluqların* divarının daxili səthini epitel qatı təşkil edir, əmələ gəlməsəbəblərinə görə anadangəlmə və qazanılma ola bilər. Anadangəlmə sistlər inkişaf pozğunluğu nəticəsində, qazanılmış həqiqi sistlər isə, axacağıının tıxanması nəticəsində distal hissəsinin genişlənmə ilə bağlı ortaya çıxır (retension sistlər)
  - » *Yalançı suluqların* divarını ətraf orqanlar və iltihabi reaksiya nəticəsində əmələ gəlmiş birləşdirici toxuma təşkil edir. Yalançı sistlər adətən pankreatit və ya travma nəticəsində əmələ gəlirlər. Pseudosistdən fərqli olaraq abses, nekrotik abses və infeksiyaya pseudosistdə septik əlamətlər və möhtəviyyatda bakteriyalar ( $10^5/\text{ml}$ –dən çox) olur.
  - » *Neoplastik suluqlar* şiş təbiətli törəmələrdir. Bu sistlərin iç divarında şiş təbiətli epitel hüceyrələri olur, təbiətinə görə xoş və bədxassəli şişlər ola bilərlər. Epitel mənşəli neoplastik sistlər sistoadenoma, sistoadenokarsinoma adlanır. Bundan başqa endokrin və metastatik sistlər də ola bilər.
  - » *Parazitar* sistlərdən ən çox rast gəlni exinokokk sistləridir. Exinokokk nadir hallarda tək pankreası tutur, adətən birincili orqanlarla (qaraciyər, ağciyər) birlikdə rast gəlir.

## Cədvəl 1. Pankreas sistləri

Həqiqi	Yalançı	Neoplastik	Parazitar
<b>Anadangəlmə</b> Sadə Sistik fibroz Dermoid Polisistik	Pseudosist Pseudopseudosist	<b>Birincili</b> Seroz sistoad- enoma Musinoz Sistoadenokarsi- noma	Exinokokk Tenia solium
<b>Qazanılmış</b> Retension		Endokrin <b>İkincili</b> <b>(metastatik)</b>	

## PSEVDOSİSTLƏR (YALANÇI SULUQLAR)

### Tərif

- Pseudosistlərin divarında epitel qatı yoxdur, divarını birləşdirici toxuma təşkil edir. İçərisindəki maye pankreasdan gəlir.

### Diaqnostik əlamətlər

- anamnezdə pankreatit və ya travmanın olması
- görüntülmədə arakəsməsiz və toxumasız sist
- mayedəki amilaza və lipazanın plazmadan yüksək olması

### Təsnifatı

<b>Etiopatogenezinə görə</b>	Post-pankreatitik Post-travmatik Retension
<b>Ölçüsünə görə</b>	Kiçik – diametri 6 sm-dən kiçik Böyük – diametri 6 sm-dən böyük
<b>“Yaşına” görə</b>	Erkən – 6 həftədən kiçik Yaşlı- 6 həftədən böyük
<b>Gedişinə görə</b>	Ağırlaşmasız Ağırlaşmalı

### Rastgəlmə tezliyi

- Bu sistlər pankreasın ən çox rast gəlinən (75%) sistik törəmələrdir.

### Etiologiyası və patogenezi

- Pseudosistlər ən çox pankreatit və travmadan sonra əmələ gəlir.
- Pseudosistlərin əmələ gəlməsində 2 mexanizm ehtimal edilir: axacağın zədələnməsi və obturasiya–retensiya.
- Axacaq zədələnməsi nəticəsində pankreas şirəsi peripankreatik bölgəyə çıxır. Zədələnmə nahiyəsi və vəzi şirəsi ətraf toxumaların reaktiv iltihabı nəticəsində yetərli dərəcədə hüdudlandıqda pseudosist ortaya çıxır.
- Pankreatit tutmalarından sonrakı ilk həftələrdə əksər hallarda (50–60 %) peripankreatik maye təyin edilir və 4 həftəyə qədər buna pseudo-pseudosist və ya maye kolleksionu deyilir. Maye ətrafında ilk həftələr zərif və incə iltihabı yastıq (< 2 mm) və buna erkən pseudosist deyilir. 1,5–2 ay sonra iltihabi yastıq möhkəmlənir, qalınlaşır və divar şəklində formalaşır ki, bu da formalaşmış və ya “yaşlı” pseudosist adlanır.

- Retensiya mexanizmi daha az rast gəlinir. Axacaqda tıxanma törədən səbəblər (şiş, pankreatit, pankreas daşları) distalda durğunluq və retension sist **törədirlər. Uzunmüddətli** sistdaxili hipertenziya axacaq epitelini məhv edir, retension sist psevdosistə **çevrilir** ( “Tıxanma → retension sist → psevdosist “ mexanizmi).

### Gedişi və ağırlaşmaları

- Sistin gedişinə təsir edən amillər arasında “sistin yaşı” və sist diametri önəmli yer tutur.
- Erkən psevdosistlər (<6 həftə) incə divarlıdır, sorulmağa meyillidirlər (40%), ağırlaşma ehtimalları azdır (20%).
- Yaşlı sistlərin (>6 həftə) divarı formalaşmış (>2 mm), sorulma ehtimalı az, ağırlaşma ehtimalı isə, yüksəkdir (60–70%).
- Ölçüləri <6 cm sistlər asimptomatik olmaqla yanaşı reqressiyaya meyilli olurlar. Ölçüləri >6 cm sistlərin ağırlaşma ehtimalı yüksəkdir.

### Ağırlaşmaları

- İnfeksiyalaşma (5–20%)
- Qanaxma (5–7%)
- Obstruksiya (3%)
- Partlama (3%)

### Klinikası

- Kiçik sistlər adətən simptom törətmirlər
- Böyük sistlər (>6 cm) ağrı və ətrafa təzyiqlik əlamətləri ilə ortaya çıxırlar:
  - » baş tərəfdə yerləşən sistlərdə sarılıq və duodenal keçməzlik,
  - » cisim və quyruqda yerləşənlərdə mədəyə təzyiqlik, hətta hidronefroz çox rast gəlinir.
- Ağırlaşmış sistlər uyğun klinik əlamətlər törədirlər.

### Diagnostikası

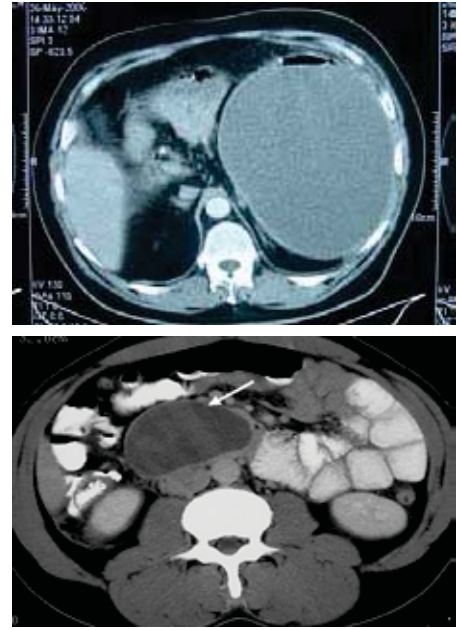
#### Şübhə

- Aşağıdakı əlamətlərdən hər hansı biri olarsa psevdosistdən şübhələnmək olar:
  - » Kəskin və xroniki pankreatit keçirmiş xəstə
  - » Qarında ağrı, tez doyma hissi
  - » Qarında şişkinlik, ürəkbulanma, bəzən qusma
  - » Görüntüləmədə MAV-da sist

### Dəqiqləşdirmə

- Sistlərin müəyyən edilməsi üçün USM (85%), KT/MRT (100%) həssas üsullardır (**Şəkil 1**).

- Sislərin təbiətini müəyyənləşdirmək üçün anamnez, görüntüləmə və sist mayesinin tədqiqatı (amilaza, lipaza, CA-19-9, sitologiya) nəzərə alınmalıdır.
- Sist mayesini götürmək üçün perkutan və ya endoskopik USM altında punksiya edilir.
- Pseudosistlər üçün ən xarakterik əlamətlər:
  - » anamnezdə pankreatit və ya travmanın olması
  - » görüntüləmədə arakəsməsiz və toxumasız sist
  - » mayedəki amilaza və lipazanın plazmadan yüksək olması
- Bu müayinələr yalnız 40-45% hallarda sistin təbiətini ortaya çıxarır. Bütün hallarda, xüsusən də, anamnezdə pankreatit olmadıqda sist divarından biopsiya etmək mütləqdir.



*Şəkil 1. Pseudosist.*

### Müalicəsi

- Kiçik (< 6 sm) və erkən (< 6 həftə) sistləri ağırlaşması yoxdursa izləmək lazımdır.
- Böyük (> 6 sm), yaşlı (>6 həftə) və ağırlaşmış sistlər müalicə olunmalıdırlar.
- Pseudosistlərin əsas müalicəsi drenajdır, reksiziya nadir hallarda tətbiq edilir.
- Drenaj üçün aşağıdakı üsullar istifadə edilir:
  - » Endoskopik drenaj
  - » Cərrahi daxili drenajlar ən effektiv usullardır (sisto-yeyeunostomiya, sisto-gastrostomiya, sisto-duodenostomiya)
  - » Xarici drenaj - perkutan (ağırlaşmalarda istifadə edilir)

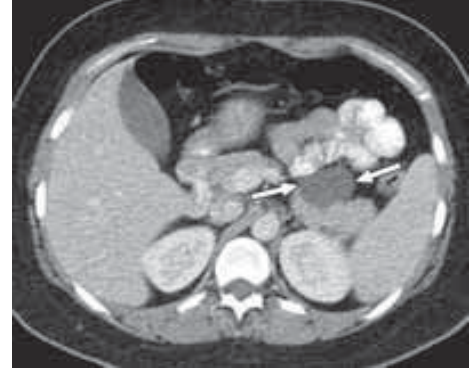
## NEOPLASTİK SİSTLƏR

- Neoplastik sistlərin divarını şiş təbiətli vəzi və ya endokrin hüceyrələr təşkil edir. Birincili neoplastik sistlərə seroz sistoadenoma, musinoz sistik neoplazma, sistoz adenokarsinoma və endokrin sistlər aiddir. Birincili sistlərə pankreasın adenokarsinomasının axacağa təzyiği nəticəsində əmələ gələn retension sistlər də aid edilir. Bəd xassəli sistşəkilli şişlərin (yumurtalıq şişləri və s) mədəaltı vəziyə yayılması nəticəsində metastatik şişlər ortaya çıxa bilər.

### Seroz sistoadenoma

- Seroz sistoadenoma ədəbiyyatda mikrosistik adenoma da adlanır.
- Sislər arasında 30% rast gəlir, daha çox qadınlarda (60%) və pankreas başında görünür.

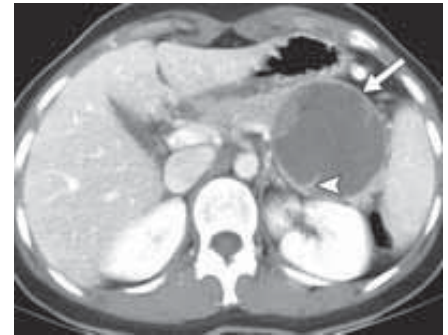- Seroz sistoadenoma ümumi kapsulu olan və fibroz arakəsmələrlə ayrılmış, 0,1-2 cm-lik kiçik sistlərdən təşkil olunmuşdur. Sistin kəskin səthi arı pətəyinə və ya ağciyərin alveolyar quruluşuna bənzəyir. Kiçik sistlərin divarlarında təkqatlı epitel olur. Fibroz arakəsmələrdə qan damarları hətta endokrin hüceyrələri də ola bilər.
- Xoş xassəli hesab edilir, bədxassəliyə keçməsi haqqında nadir məlumatlar var.
- Ağrı və təzyiqlik əlamətləri verə bilər. Böyük törəmələr palpasiya oluna bilər. Qadın xəstələrdə süd vəzi giləsinin retraksiyası da rast gəlinir (bizim təcrübəmiz)
- Sist görüntüləmə ilə təyin edilir (USM, MRT), biopsiya ilə dəqiqləşdirilir (*Şəkil 2*).
- Hazırkı müayinələr sistin növünü 30% hallarda dəqiq verə bilər və əksər hallarda digər neoplastik sistlərdən fərqləndirmək çətin olur.
- Asimptomatik və diaqnozu dəqiqləşdirilmiş seroz sistoadenomaları izləmək olar.
- Diaqnostik çətinlikdə, simptomatik və distal da yerləşən sistləri çıxarmaq tövsiyə olunur.



*Şəkil 2. Neoplastik sist.*

### Musinoz sistoz neoplaziya

- Musinoz sistlərin xüsusiyyəti divar epitelindəki hüceyrələrdə musinin tapılması və sist mayesində musinin olmasıdır.
- Musin zülal- karbohidrat birləşməsi olub mayelərə özlülük verən polimerdir.
- Musinoz sistlər böyük ölçüdə, arakəsməli, çox kameralı ola bilərlər (*Şəkil 3*).
- Musinoz sistlər bədxassəli sistlərə keçə bilən sistlər hesab edilir.
- Musinoz sist şübhəsi olan suluqlar (anamnezdə pankreatit və travma yoxdur, böyük ölçülü, arakəsməli, çoxkameralı) radikal çıxarılmıdılar.



*Şəkil 3. Musinoz sistoz neoplaziya*

### Sistoadenokarsinoma

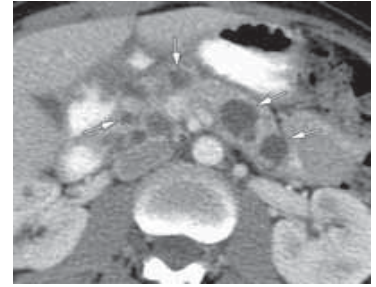
- Sistoadenokarsinoma, axacaq epitelindən inkişaf edən bədxassəli sistlərdir.
- Çoxkameralı, böyük və toxuma komponentləri ola bilər.
- Mayədə CA-19-9 yüksək olur.
- Gediş xüsusiyyəti pankreas adenokarsinomalarına yaxındır.
- Müalicəsi radikal rezeksiyadır.

### Endokrin mənşəli sistik törəmələr

- Endokrin mənşəli sistik törəmələr insulinomalarda, gastrinomalarda rast gəlir.
- Nadir rast gələn bu törəmələr adətən çoxkameralı kiçik sistlərdən təşkil olunur.
- Diaqnozu adətən histopatoloji müayinədə dəqiqləşir.
- Gedişləri bəd və xoşxassəli ola bilər.

### Metastatik sistlər

- Metastatik şişlər digər orqanların bədxassəli sistik törəmələrində rast gəlinir.
- Yumurtalıqın, qaraciyərin, yoğun bağırsağın, böyrəyin bədxassəli sistləri metastaz törədə bilər.



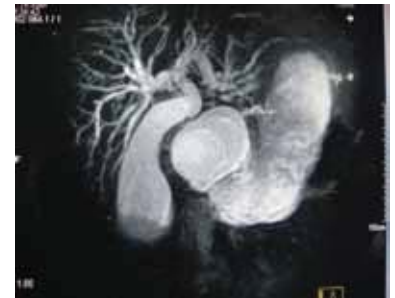Şəkil 4. Metastatik sist.

### Retension sistlər

- Retension sistlər pankreas axacağının tutulması nəticəsində ortaya çıxır.
- Axacaq obstruksiyasını bəd və xoş təbiətli törəmələr törədə bilər.
- Xronik pankreatidə daşlar, striktura, duktal poliplər, adenokarsinoma, hətta psevdosistlər axacağa təzyiq edərək mənəfzini tıxaya bilərlər.
- Retension sistlər epitelin məhvi nəticəsində psevdosistə çevrilə bilər.
- Ona görə də, retension sistlərdə və psevdosistlərdə axacağı obstruksiya edən bədxassəli proseslər unudulmamalıdır.

### Parazitar sistlər

- Parazitar sistlərdən exinokokk, Tenia solium mənşəli sistləri rast gələ bilər.
- Exinokokk sistləri **əksər** hallarda qaraciyər sistləri ilə birlikdə olur, lakin bəzən təkbaşına da ola bilər.
- Qaraciyər sistlərindən fərqli olaraq pankreasın exinokokk sistlərini görüntüləmə ilə dəqiqləşdirmək **çətin** olub və diaqnoz **əməliyyat** vaxtı dəqiqləşir (Şəkil 5).



Şəkil 5. Parazitar sist.

- Pankreasın exinokokk sistlərinin müalicəsi **üçün** cərrahi və antihelmint müalicə kombinasiyası tətbiq edilir

## MƏDƏALTI VƏZİ TRAVMALARI

- MAV travmaları abdominal zədələnmələr arasında az (2%) rast gəlinir, daha çox açıq yaralanmalarda görünür, müstəqil xarakterli olur və digər orqanların zədələnməsi ilə müşayiət olunur.
- MAV açıq, qapalı, odlu silahlarla və ERXPQ vaxtı zədələnmə bilər.
- MAV zədələnməsinin spesifik klinik əlaməti yoxdur. Qanaxma, şok, peritonit ən çox rast gəlinən əlamətlərdir. İstənilən açıq və qapalı qarın travmalarında MAV zədələnməsi unudulmamalıdır.
- Açıq travmalarda MAV zədələnməsi laparotomiyada müəyyən olunur. Qapalı travmalarda MAV zədələnməsini müəyyənləşdirmək üçün vaxtaşırı KT və amilaza təyini önəmli yer tutur. Zədələnmənin ağırlıq dərəcəsi və müalicə üsulunun seçimi üçün tomoqrafik üsullar və pankreatik duktoqrafiya vacib şərtir: MRT, ERXPQ, əməliyyatdaxili duktoqrafiya.
- MAV zədələnmələrinin ağırlıq dərəcəsinin təyində 3 zədələnmə əhəmiyyət kəsb edir:
  - » Axacaq zədələnməsi və yeri (yuxarı çözü venasına görə proksimal və distal)
  - » Parenxima destruksiyası
  - » Ətraf orqanlarda zədələnmə
- Bu göstəricilərə əsaslanaraq MAV travmalarının 5 ağırlıq dərəcəsi ayrılmalıdır:
  - » I dərəcə - kapsula zədələnmir, parenximada kiçik (< 2 sm) hematoma
  - » II dərəcə - kapsul və parenximada zədələnmə var, axacaq zədələnməyib
  - » III dərəcə zədələnmə - axacağın distal hissəsində zədələnmə var
  - » IV dərəcə zədələnmə - axacağın proksimal hissəsində zədələnmə var
  - » V dərəcə zədələnmə - pankreas başında və 12bb-da zədələnməsi var
- MAV travmalarının müalicəsində prinsiplər:
  - » Hemostaz
  - » Debridment
  - » Axacaq drenajı və pankreas şirəsinin kənara çıxmasını önləmə
  - » Yara drenajı
- Müalicə üsulunun seçilməsində zədələnmə növü (açıq, qapalı) və dərəcəsi əsas götürülür.
- Açıq travmaların əksəriyyəti təcili əməliyyat olunur.
- Qapalı travmalarda əməliyyata göstərişlər:
  - » hemodinamika qeyri-stabil
  - » KT-də böyük və artan hematoma, peripankreatik maye
  - » peritonit, psevdokist, abses.



- » digər orqanların zədələnməsi inkar edilməyən hallar.
- I və II dərəcəli yaralanmalarda zədələnmə bölgəsi sorucu drenaj edilir.
  - III dərəcəli zədələnmələrdə (axacaq zədələnməsi mezenterik damarlardan solda yerləşir) distal pankreatektomiya edilir
  - IV dərəcəli zədələnmələrdə (axacaq zədələnməsi mezenterik damarlardan solda yerləşir), axacağı proksimal ucunun tikilməsi, distal hissəyə Ru-tipli pankreato-yeyunostomiya tövsiyə edilir (mərkəzi pankreatektomiya).
  - V dərəcəli zədələnmələrdə isə MAV və 12bb zədələnmələrinin müalicə prinsipləri rəhbər tutularaq (debridment, axacaq və yara drenajı, yara tikilməsi, dekompressiya, bağırsağa axının kəsilməsi) yamaq, 3-4-lü drenaj, ekskluziya, divertikulizasiya və ya PDR aparıla bilər.
  - ERXPQ vaxtı zədələnmələrdə erkən əməliyyat sağalma ehtimalını artırır.

# MƏDƏALTI VƏZİN ANOMALİYALARI

## Ümumi məlumat

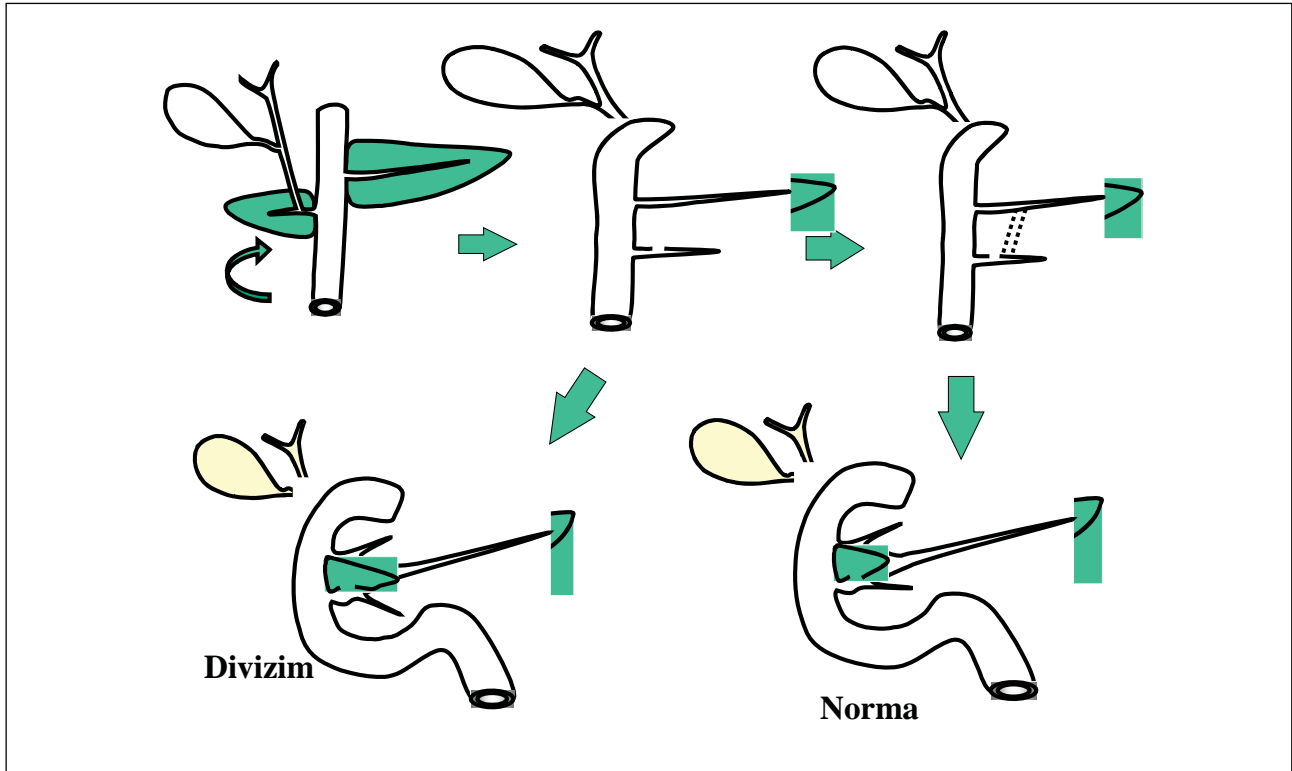
- MAV anomaliyaları nadir rast gələn inkişaf qüsurlarıdır
- MAV anomaliyaları arasında ən çox rast gələnləri
  - » Divizm
  - » *Üzükvari pankreas*
  - » Ektopiya

## MƏDƏALTI VƏZİ DIVIZMI

- MAV divizmi və ya axacaq ayrılması, dorsal və ventral pankreasın axacaqlarının birləşməməsi nəticəsində hər birinin ayrı-ayrılıqda 12bb-a açılmasıdır.
- Məlumdur ki, embrional dövrdə dorsal (arxa) axacaq vəzin quyruq, cisim, boyun və başın yuxarı hissəsini drenaj edir və Santorini axacağı adı ilə kiçik məməciyə açılır. Ventral pankreas isə başın aşağı hissəsi və qarmaq çıxıntından ibarət olub Wirsung axacağı ilə 12bb-n böyük məməciyinə açılır. Normal embrional inkişaf nəticəsində Santorini axacağı ilə Wirsung arasında kollateral inkişaf edir və bu kollateral vasitəsi ilə dorsal pankreasın şirəsi əsasən Wirsunga axır (**Şəkil 1**). Santorini isə yalnız başın yuxarı hissəsinin şirəsini daşıyır. Yəni, "Wirsung sanki Santorinini əvəz edir".
- Normal halda 70% hallarda Santorini rast gəlir və 90% hallarda bu iki axacaq sistemi arasında əlaqə olur.
- Pankreas divizmində isə, iki axacaq sistemi arasında kollateral əmələ gəlmir, nəticədə hər pankreas öz axacağı ilə 12bb-a açılır. Santorini incə olduğu üçün böyük yükü daşıya bilmir, pankreatitə səbəb ola bilər.
- Pankreas divizmi 5-10% hallarda rast gəlir. Bu anomaliya ERXPQ, MRXQ və intraoperativ pankreatoqrafiya ilə aşkarlana bilər.
- Pankreas divizminin bir neçə klinik variantı ola bilər:
  - » Asimptomatik.
  - » Kiçik məməcikdə daralma olarsa kəskin və xronik pankreatit baş verə bilər. Idiopatik xronik pankreatitlərdə 25% halda bu anomaliyaya rast gəlinir.
  - » Fərz edilir ki, ampulyar tıxanmada pankreatitin ağır getməsi axacaq sistemləri arasında əlaqənin olmaması, yüngül getməsi isə pankreas divizminin olması və ya normal halda olduğu kimi Santorini və Wirsung arasında kollateral yol olması ilə əlaqədar ola bilər.
- Asimptomatik hallarda (təsadüfi müayinədə tapılan) spesifik müalicəyə

gərək yoxdur.

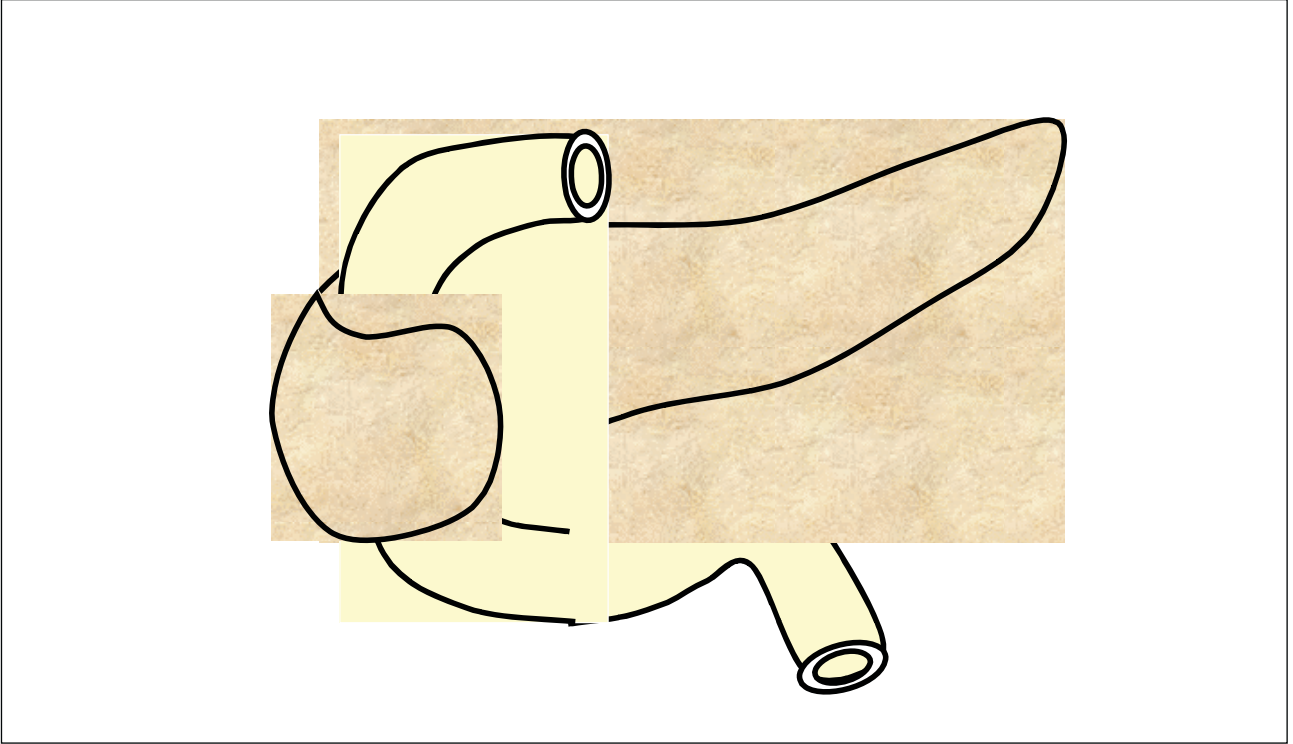
- Kiçik məməciyin stenozu klinik əlamtlər verərsə (pankreatit) olarsa endoskopik və ya transduodenal sfinkteroplastika edilərək məməcik genişləndirilir.
- Parenximada ciddi dəyişiklik və ya axacaq sistemində genişlənmə, daşlar olan hallarda rezeksiya və ya boylama pankreatoyeyunostomiya yerinə yetirilməsi məsləhətdir.



Şəkil 1. MAV axacaq sisteminin embrional inkişafı və pancreas divizmi

## ÜZÜKVARI PANKREAS

- Üzükvari pankreas, normal pankreasın duodenumun ikinci qismini çevrələməsinə deyilir (Şəkil 2).
- Bu anomaliya adətən uşaqlarda ortaya çıxır və ürək qüsurları, Down sindromu və s. ilə birlikdə rast gəlinir. Bəzi hallarda böyük yaşlarda (40-50) rast gələ bilər.
- Əsas əlaməti 12bb obstruksiyasıdır (qusma, ağrı).
- Rentgenoloji müayinə, endoskopiya və oral kontrastlı KT diaqnozu dəqiqləşdirə bilər.
- Müalicəsi üçün duodeno-duodenoanastomoz və ya duodeno-yeyunoanastomoz qoyulur. Pankreas toxumasının kəsilməsi tövsiyə edilmir, çünki duodenal və pankreatik fistullar meydana gələ bilər.
- Maliqnezasiya şübhəsi olduqda PDR yerinə yetirilir.



*Şəkil 2. Üzükvari pankreas*

### HETEROTOPIK PANKREAS

- Bu anomaliya pankreas toxumasının öz təbii yerindən kənarında hissəvi olaraq inkişaf etməsidir.
- Ən çox mədədə, 12bb-da, nazik bağırsaqda və Mekkel divertikulunda rast gəlinir. Lakin, öd kisəsi, yoğun bağırsaq və piylikdə də rast gələ bilər.
- Ektopik ocaqlar adətən selikli qişa altında yerləşir, quruluşca normal MAV toxumasından fərqlənməyə bilər və ya rudimentar ola bilər.
- Asimptomatik ola bilər, obstruksiya, qanaxma və invaginasiya törədə bilər.
- Ağırlaşma törədərsə çıxarılması və histoloji müayinəsi məsləhətdir.

## MƏDƏALTİ VƏZİN CƏRRAHİ XƏSTƏLİKLƏRİ ÜZRƏ SUALLAR VƏ CAVABLAR

N.Y.Bayramov, A.K.Səfiyeva, N.Mürvələdova

### ANATOMİYA VƏ FİZİOLOGİYA

MAV-ın hansı hissələri var?	<ol style="list-style-type: none"> <li>1. Başı</li> <li>2. Boynu (SMV önündə)</li> <li>3. Qarmağabənzər çıxıntı</li> <li>4. Cismi</li> <li>5. Quyruğu</li> </ol>
MAV quyruğu nəyə çox yaxındır ?	Dalağa
MAV-ın neçə axacağı var?	<ol style="list-style-type: none"> <li>1 . Virsung axacağı</li> <li>2 . Santorini axacağı</li> </ol>
Əsas axacaq hansıdır?	Virsung axacağı əsasdır. Santorini axacağı kiçik axacaqdır
MAV başının qan təchizatı necə təmin olunur?	<p>MAV-ın arterial qanlanması üç arterial kollektor iştirak edir:</p> <ul style="list-style-type: none"> <li>• Ümümi qaraciyər arteriyasından çıxan yuxarı pankreatoduodenal arteriyalar</li> <li>• Yuxarı çöz arteriyasından çıxan aşağı pankreatoduodenal arteriyalar</li> <li>• Dalaq arteriyasından çıxan boyun, gövdə və quyruq arteriyalar.</li> </ul> <p>Bu arteriyalar arasındakı kollateralların (ön və arxa arterial qövslər, köndələn arteriya) sayəsində vəzin arterial toru əmələ gəlir</p>
Pankreasın başının rezeksiyasında niyə duodenumu da götürmək lazımdır?	Çünki eyni arteriyalardan qidalanırlar (qastroduodenal arteriya)

<b>Pankreasın endokrin funksiyası nədir?</b>	Langerhans adacığında olan hüceyrələr tərəfindən həyata keçirilir: <ul style="list-style-type: none"> <li>» A hüceyrə - qlükaqon ifraz edir</li> <li>» B hüceyrə - insulin ifraz edir</li> <li>» D hüceyrə - somatostatin ifraz edir</li> <li>» F hüceyrə - pankreatik polipeptid ifraz edir</li> <li>» D2 hüceyrə - vazoaktiv intestinal peptid ifraz edir</li> <li>» EC hüceyrə - enteroxromafin hüceyrələri, serotonin ifraz edir</li> </ul>
<b>Pankreasın ekzokrin funksiyası nədir?</b>	Asinuslar tərəfindən ifraz olunan həzm fermentləri: amilaza, lipaza, tripsin, ximotripsin, karboksipeptidaza və s
<b>Normada pankreatik enzimlər harada aktivləşir?</b>	12bb-da
<b>12 bağırsağı və MAV-1 sərbəstləşdirmək və qiymətləndirmək üçün hansı manevridən istifadə olunur?</b>	Koxer manevri: duodenumun lateral bitişməsi kəsilir, sonra pankreasın arxa səthini müayinə etmək olur

## KƏSKİN PANKREATİT

<b>Kəskin pankreatit nədir?</b>	Pankreasın iltihabıdır
<b>Ən çox rast gəlinən səbəbləri hansılardır?</b>	öd yolları xəstəlikləri (40%) alkoqol (35-40%) hiperlipidemiya (5-10%) idiopatik (3-10%)
<b>Kəskin pankreatit necə meydana gəlir?</b>	MAV-ın öz fermentlərinin pankreas toxumasını zədələməsi nəticəsində

<b>Enzimler harada və hansı yolla aktivləşir?</b>	Enzimler vəzi daxilində - asinar hüceyrələrdə zimogen qranulların lizosomlarla kontaktı nəticəsində aktivləşir. Axacaqdaxili hipertenziya, işemiya və hipertriqliseridemiya asinar hüceyrələri zədələyən və bu kontaktı yaradan mexanizmlər hesab edilir.
<b>Kəskin pankreatitin hansı gediş formaları var?</b>	yüngül (mülayim, ödematoz) ağır (destruktiv) çox ağır (fulminant)
<b>Bu gedişlər eyni prosesin mərhələləridir yoxsa ayrıca formaldır?</b>	Sərbəs gediş formalarıdır
<b>Yüngül gediş nə deməkdir?</b>	Mülayim və ya ödematoz pankreatit də adlanır, ən çox rast gələn (80-85%) formadır, vəzidə diffuz ödemlə xarakterizə olunur, əksər hallarda (90-95%) öz-özünə və ya konservativ müalicə ilə sönür.
<b>Ağır gediş nə deməkdir?</b>	Destruktiv pankreatit də deyilir, 10-15% hallarda rast gəlir, pankreasda və ətrafında makroskopik lipid və hemorragik (10%) nekrozlar, ağır toksikoz və ağırlaşmalar baş verir.
<b>Çox ağır gediş nə deməkdir?</b>	İldırımsürətli pankreatit də deyilir, sürətli inkişaf edən fermentativ destruksiya geniş yayılaraq fleqmona, ətraf orqanların zədələnməsi, ağır ÜİS, multiorqan yetməzliyi və hemorragiya törədir, ilk günlər ölüm ehtimalı çox yüksəkdir (80-100%).

<p><b>Kəskin pankreatit hansı ağrılaşmalara səbəb ola bilər?</b></p>	<p>peritonit  aseptik nekroz  infektiv pankreatit  pseudokistlər  boşluqlu orqanlarda perforasiya  psevdoanevrizma (dalaq və sol mədə arteriyalarında)  qanaxma  plevrit  pankreatik assit  diabet  şok, sepsis, MOY</p>
<p><b>Subyektiv əlamətləri hansılardır? hansılardır?</b></p>	<p>Şiddətli və davamlı epigastrik ağrılar (adətən kürəyə vurur), ürəkbulanma, qusma</p>
<p><b>Obyektiv əlamətləri hansılardır?</b></p>	<p>Epigastral və ya diffuz ağrılı qarın, epigastral infiltrat, bağırsaq küylərinin azalması, temperatur, dehidratasiya, şok</p>
<p><b>Hansı xəstəliklərlə differensiasiya etmək lazımdır?</b></p>	<p>Mezenterial tromboz  Aorta anevrizma partlaması  Perforativ xora  Kəskin xolesistit  Kəskin xolangit  Kəskin appendisit  Yumurtalıq kist partlaması  Digər</p>
<p><b>Hansı laborator müayinələr edilir?</b></p>	<p>Qanın ümumi analizi  Qaraciyərin funksional testləri  Amilaza/lipaza  Qan qrupu  Arterial qan qazları  Ca  Kreatinin  Qlükoza  Koaquloqramma  Lipidlər (xüsusən triqliseridlər)</p>



<b>Hansı laborator dəyişikliklər xarakterikdir?</b>	Amilazanın 3 dəfədən çox artması, lipazanın artması, Ca azalması, şəkərin artması, leykositoz, orqanların disfunksiya əlamətləri
<b>Kəskin pankreatidə Ca niyə azalır?</b>	Yağ nekrozu nəticəsinə meydana gələn yağ turşuları Ca ilə birləşir.
<b>Hansı görüntülmə müayinələri aparılır?</b>	USM KT/MRT
<b>Ən informativ görüntülmə müayinəsi hansıdır?</b>	KT qızıl standartdır.
<b>USM-də nə görünür?</b>	MAV böyüməsi və ətrafında maye, bəzən kistlər
<b>KT/MRT-də nə görünür?</b>	böyümə, ödem, destruksiya, vəzi ətrafında maye, infiltrasiya, qarında maye
<b>KT nə zaman aparılırsa daha informativ olur?</b>	Xəstəliyin başlanmasından 24-48 saat sonra
<b>MRT hansı hallarda ilk seçimdir?</b>	Öd yollarında patologiyaya şübhə olarsa
<b>Kəskin pankreatitin diaqnostik kriteriyaları hansılardır?</b>	Klinik: şiddətli və davamlı epiqastral və ya kəmərvari ağrı, ağırlı qarın və ya epiqstral kütlə Laborator: amilazada 3 dəfədən çox artma Görüntülmə: vəzi ölçüsünün böyüməsi, vəziətrafı ödem, maye, qanaxma , vəzidaxilində və ya ətrafında destruksiya, abses.

<p><b>Ağırliq dərəcəsinə müəyyənləşdirmək üçün hansı üsulları bilirsiniz?</b></p>	<p>Ranson kriteriyaları  KT-ağırliq indeksi  Glasgow şkalası  APACHE II şkalası  Sadə klinik qiymətləndirmə</p>
<p><b>Ağırliq dərəcəsinin təyində amiləzinin rolu varmı?</b></p>	<p>Xeyr</p>
<p><b>Sadə klinik üsula görə ağırliq dərəcələri hansılardır?</b></p>	<p><b>Yüngül dərəcə</b> - orqan və sistem yetməzlikləri yoxdur, destruksiya və yerli ağırlaşmalar yoxdur, ümumi ağırlaşmalar yoxdur  <b>Ağır dərəcə</b> - orqan-sistem yetməzlikləri var lakin 48 saat ərzində aradan qalxır, vəzidə destruksiya və ya yerli ağırlaşmalar var (pankreatik nekroz, peripankreatik yığıntı, fleqmona, perforasiya və s), ümumi ağırlaşmalar var  <b>Çox ağır dərəcə</b> - vəzidə ilk saatlarda sürətlə progressivləşən orqan-sistem yetməzliyi 48 saatdan çox davam edir, yerli və ümumi ağırlaşmalar var</p>
<p><b>Ranson kriteriyaları nə deməkdir?</b></p>	<p>Daxil olarkən  Yaş &gt;55  Leykosit &gt;16 000  Qlükoza &gt;200  LDH &gt;350  AST &gt;250  48 saat sonra  Hematokrit 10% az  Nitrogen &gt;5 mg/dl  Ca<sup>++</sup> &lt; 8 mg/dl  pO<sub>2</sub> &lt;60 mmHg  Əsas defisit 4 mEq/l  Maye sekvestr. &gt;6L</p>

<p><b>Ranson kriteriyaları necə hesablanır?</b></p>	<p>Yuxarıdakı hər göstəriciyə 1 bal verilir, ballar toplanır və nəticəyə görə letallıq təxmin edilir:</p> <ul style="list-style-type: none"> <li>• 0-2 bal - letallıq 5%</li> <li>• 3-4 bal – letallıq 15%</li> <li>• 5-6 bal – letallıq 40%</li> <li>• 7-8 bal - letallıq 100%</li> </ul>
<p><b>Müalicə prinsipi necədir?</b></p>	<p>Əsasən konservativ, göstərişə görə cərrahi</p>
<p><b>Hansı müalicələr özünü doğrultmuşdur?</b></p>	<p><i>İnfuzion terapiya-SİR-i azaltmaq və şokun profilaktikası üçün</i>  Ağrıkəsicilər  Antisekretor (H<sub>2</sub> blokator və ya hidrogen körüyü blokatorları) - stress xoralarının profilaktikası üçün.  Nazoqastrik zond - qusmanı və mədənin genişlənməsini azaltmaq üçün.  Ac saxlama və qidalanma dəstəyi  Antibiotiklər – destruktiv pankreatitdə verilir  Endoskopik sfinkterotomiya və ya T-drenaj – xoledox obstruksiyası olanlarda xolangiti aradan qaldırmaq üçün  Perkutan drenaj əməliyyatları - abseslərin müalicəsi üçün.</p>
<p><b>Dalaq venasının trombozu hansı ağırlaşma ilə müşayət olunur?</b></p>	<p>Qastrik varikozlar</p>
<p><b>Pankreatiti olan xəstəyə TPN ilə bərabər lipid verilə bilərmi?</b></p>	<p>Əgər xəstədə hiperlipidemiya yoxdursa (triqliserid &lt;300)</p>
<p><b>Kəskin pankreatitdə təcili əməliyyata göstərişlər hansılardır?</b></p>	<p>Digər kəskin cərrahi xəstəliklərdən differensiasiya çətinliyi  <i>İntensiv terapiyaya baxmayaraq vəziyyətin pisləşməsi:</i> kompartman, peritonit, kolon nekrozu və s.  Xoledox obstruksiyası və xolangit</p>

<b>Kəskin pankreatitlərdə planlı əməliyyata göstərişlər hansılardır?</b>	<i>İnfeksiyalaşmış nekroz</i> Xoledoxolitiaz Böyük və simptomatik psevdokistlər
--	---

## XRONİK PANKREATİT

<b>Xronik pankreatit nədir?</b>	MAV-in xroniki iltihabıdır, toxumanın destruksiyası, fibrozu və kalsifikasiyası ekzo-endokrin yetməzliyə və ağrıya səbəb olur.
<b>Hansı növləri var?</b>	Duktal <i>İnfiltrativ</i> Fibrotik
<b>Hansı səbəbləri var?</b>	Alkoqol <i>İdiopatik</i> Autoimmun Genetik Digər (travma, yatrogen, öd daşı, hiperlipidemiya, hiperkasemiya və s)
<b>Hansı ağırlaşmaları ola bilər?</b>	Xoledox stenozu 12bb stenozu Pankreatikoenterik fistul Pankreatiko-plevral fistul Psevdosist Dalaq venası trombozu Pankreatik karsinoma Diabet (15-65%)
<b>Hansı subyektiv əlamətləri var?</b>	Epiqastrik və ya kürək ağrıları, arıqlama, steatorreya
<b>Ağrının xarakteri necə olur?</b>	Yeməklərdən sonra və ya səbəbsiz ağrılar Epiqastral yerləşən və belə vuran ağrılar.
<b>Pankreatik ekzokrin yetməzliyinin hansı əlamətləri vardır?</b>	Steatorreya - lipaza yetməzliyi ilə əlaqədar baş verən yağ malabsorbsiyası Malnutrisiya

<b>Pankreatik endokrin yetməzliyinin hansı əlamətləri vardır?</b>	Diabet (qlükoza intoleransı)
<b>Hansı xəstəliklərlə differensiasiya etmək lazımdır?</b>	Xora xəstəliyi, öd yolları xəstəliyi, pankreatik kanser, arterial okkluziyalar, digər qastrointestinal xəstəliklər, infarkt və s.
<b>Xroniki pankreatiti olan xəstələrin neçə faizində pankreatik kanser inkişaf edir?</b>	Təqribən 2%
<b>Hansı laborator müayinələr aparılır?</b>	Amilaza/lipaza 72 saatlıq nəcisdə yağ analizi Qlükoza toleransı testi
<b>Niyə xroniki pankreatiti olan xəstələrdə amilza/lipazası normal ola bilər?</b>	Pankreas toxunmasının itirilməsi nəticəsində
<b>Hansı görüntülmə müayinələri aparılır?</b>	KT-vəzin böyüməsi/atrofiyası, kalsifikasiyası, kütlə, törəmə, psevdosist MRT – axacağı qiymətləndirmək üçün EndoUSM – axacağı, kütləni qiymətləndirmək üçün ERXPQ- duktal stenoz və dilatasiya üçün, psevdosistlərdə
<b>Xroniki pankreatiddə axacağı yoxlamaq mütləqdirmi?</b>	Mütləqdir çünki klinik formanı və müalicə taktikasını müəyyənləşdirmək üçün vacibdir.
<b>Axacağı hansı üsullarla və ardıcılıqla qiymətləndirmək düzgündür?</b>	MRT, Endo-USM, ERXPQ

<b>Xroniki pankratit diaqnostik kriteriyaları hansılardır?</b>	Ağrı Görüntüləmədə və ya histoloji müayinələrlə vəzi toxumasında fibroz, iltihab, kalsifikasiya Ekzo-, endokrin yetməzlik və axacaq dəyişikliyi ola bilər Digər xəstəliklər inkar olunur
<b>Konservativ müalicəsi hansıdır?</b>	Alkoqolun kəsilməsi Ağrıkəsicilər (qeyri-steroid, narkotik, sitrat) Diet (az yağlı, az-az tez-tez) Ferment verilməsi Endokrin korreksiya
<b>Xroniki pankreatitlərdə cərrahi müalicəyə göstərişlər hansılardır?</b>	Şiddətli və davamlı ağrılar Pankreasda kütlə Axacaq genişlənməsi
<b>Hansı cərrahi müalicə üsullarını bilirsiniz?</b>	Denervasiya (cərrahi və kimyəvi) Drenaj (pankreato-yeyunostomiya (Duvall, Pestow, Partington-Rochelle), Rezeksiya (PDR, distal, mərkəzi rezeksiyalar, total pankreatektomiya) Rezeksiya + drenaj (Beger, Frey, Berne)
<b>Frey əməliyyatı nədir?</b>	Pankreas başının mərkəzi rezeksiyası və boylama pankreato-yeyunostomiya

## BİLİAR PANKREATİT

<b>Biliar pankreatit nə deməkdir?</b>	Öd yolları xəstəlikləri, xüsusən də öd daşı nəticəsində baş verən pankreatit
<b>Öd daşı pankreatiti hansı yolla törədir?</b>	Öd daşı papilla Vaterdə tıxanma törətdikdə və ya ondan keçərkən zədələyərək pankreatitin baş verməsinə səbəb olur
<b>Diaqnozu necə qoyulur?</b>	Kəskin pankreatiti olanda xolelitiyaz və ya xolelitiyaz var, pankreatitin digər səbəbləri yoxdur

<b>Hansı görüntüləmə müayinələri aparılmalıdır?</b>	USM - kisədə daşı müəyyən etmək üçün KT - pankreası qiymətləndirmək üçün MRT – xoledoxu qiymətləndirmək üçün
<b>Müalicəsi nədən ibarətdir?</b>	3-5 gün konservativ müalicə ilə pankreatitin kəskin fazanı söndürmə, sonra xolesistektomiya (laparoskopik və ya açıq xolesistektomiya) və intraoperativ xolangioqrafiya
<b>Biliar pankreatitlərdə niyə erkən xolesistektomiya aparılır?</b>	Xəstələrin təxminən 1/3-ündə 8 həftə ərzində pankreatit təkrarlayır.
<b>ERXPQ hansı hallarda aparılmalıdır?</b>	1.Xolangitdə və xoledox daşlarında

## HEMORRAGİK PANKREATİT

<b>Hemorragik pankreatit nə deməkdir?</b>	Pankreatik nekrozla yanaşı parenximaya və ətraf orqanlara qanaxma
<b>Əlamətləri hansılardır?</b>	Pankreatit əlamətləri (qarın ağrısı, şok, sepsis, respirator distress və s) Culles əlaməti, Grey Turner əlaməti/Fox əlaməti
<b>Cullen əlaməti nədir?</b>	Göbəkətrafı nahiyədə dərialtı qanaxma əlamətləri (eximoz)
<b>Grey Turner əlaməti nədir?</b>	Bel nahiyəsində eximoz
<b>Fox əlaməti nədir?</b>	Qasıq nahiyəsində eximoz
<b>Qanaxma diaqnozu necə dəqiqləşdirilir?</b>	KT –də hematomanın görünməsi və hemoqlobində düşmə ilə

## PANKREATİK ABSES

<b>Pankreatik abses nə deməkdir?</b>	Pankreatik nekrozun və ya pankreasətrafı yığıntıların infeksiyalaşması nəticəsində əmələ gələn irinlikdir
<b>Hansı əlamətləri var?</b>	Hərarət, sorulmayan pankreatit, epigastrik kütlə
<b>Hansı görüntüləmə müayinələri aparılmalıdır?</b>	Qarın KT, iynə aspirasiyası ilə möhtəviyyatın mikrobioloji analizi
<b>Hansı laborator əlmətləri var?</b>	Leykositoz, CRP artması, müsbət kultür nəticəsi
<b>Pankreatik abseslərdə hansı orqanizmlər tapılır?</b>	Qram neqativ(ən çox tapılan) - <i>Escherichia coli</i> , <i>Pseudomonas</i> , <i>Klebsiella</i> Qram pozitiv: <i>Staphylococcus aureus</i> , <i>Candida</i>
<b>Diagnozu necə dəqiqləşdirilir?</b>	Sepsis və pankreatit əlamətləri KT-də yığıntı və abses əlamətləri Aspirasiyada pozitiv kultür
<b>Müalicəsi nədən ibarətdir?</b>	İnfuziya, antibiotik, perkutan və ya cərrahi drenaj
<b>Cərrahi əməliyyat hansı hallarda aparılır?</b>	Perkutan drenaj faydasız olarsa və ya mümkün olmadıqda, böyük nekrotik kütlələr olarsa
<b>Cərrahi əməliyyat nə vaxt aparılırsa daha faydalı olur?</b>	Abes divarı formalaşdıqdan sonra, adətən 2-3 həftə sonra

## PANKREATİK NEKROZ

<b>Pankreatik nekroz nə deməkdir?</b>	Kəskin pankreatit nəticəsində meydana gələn nekrozdur
<b>Aqibəti necə ola bilər?</b>	Kalsifikasiya, psevdokist, infeksiyalaşma



<b>Diaqnozu necə qoyulur?</b>	Kontrastlı KT-də pankreas toxumasında kontrast tutmayan sahələr görünür
<b>Müalicəsi dədən ibarətdir?</b>	İnfeksiyalaşma varsa drenaj (cərrahi və ya perkutan), infeksiyalaşma yoxdursa izləmə və pankreatitin müalicəsi

## PANKREATİK PSEVDOSİST

<b>Pankreatik psevdokist nə deməkdir?</b>	Kapsullaşmış peripankreatik maye toplantısıdır, yalançı kistdir.
<b>Psevdokistlər nə vaxt formalaşır?</b>	Pankreatitlərdən 4 həftə sonra
<b>Psevdo-psevdokist nə deməkdir?</b>	Kapsullaşmamış maye toplantısıdır, pankreatitlərdən sonrakı ilk 4 həftədə görünür.
<b>Nəyə görə yalançı kist deyilir?</b>	Divarını fibroz toxuma təşkil edir, epitelial səthi yoxdur.
<b>Tərkibindəki maye nədir və haradan gəlir?</b>	Zədələnmiş MAV axacağından gələn pankreas şirəsidir.
<b>Rastgəlmə tezliyi nə qədərdir?</b>	Kəskin pankreatitlərdə 20-30% hallarda rast gəlinir
<b>Ən çox rast gəlinən səbəbləri hansılardır?</b>	Xroniki və kəskin pankreatitlər
<b>Pankreatik psevdokistlər necə əmələ gəlir?</b>	İki yolla: <ul style="list-style-type: none"> <li>• axacaq zədələnməsi, mayenin kənara çıxması və kapsullaşması</li> <li>• axacaq tutulması, distalda retensiya</li> </ul>
<b>Pankreatik psevdosist hansı ağırlaşmaları törədə bilər?</b>	İnfeksiyalaşma (5–20%) Qanaxma (5–7%) Obstruksiya (3%) Partlama (3%) – fistul və ya assit

<b>Klinik əlamətləri hansılardır?</b>	Epiqastral ağrı Arıqlama Kəskin pankreatitli xəstələrdə ağrının azalmaması Epiqastral kütlə
<b>Hansı laborator müayinələr aparılmalıdır?</b>	Amilaza/lipaza Bilirubin CA-19-9 Qanın ümumi analizi
<b>Görüntülmə müayinələrində nə tapılır?</b>	Kist
<b>Diaqnostik əlmətləri hansılardır?</b>	anamnezdə pankreatit və ya travmanın olması görüntülmədə arakəsməsiz və toxumasız kist mayedəki amilaza və lipazanın plazmadan yüksək olması, CA-19-9 normal
<b>Psevdosisti hansı xəstəliklərlə differensiasiya etmək lazımdır?</b>	İlk növbədə neoplastik kistlərlə (sistoadenokarsinoma, sistoadenoma) və parazitər kistlərlə
<b>Müalicəsi nəşən ibarətdir?</b>	Sistin drenajı və ya nəzarət
<b>Psevdosistin drenajından öncə nə qədər müddət gözləmək lazımdır?</b>	6 həftə gözləmək lazımdır ki, sist sorulsun və ya psevdosistin divarı tam formalaşsın
<b>Psevdosistlərin təxmini neçə faizi öz-özünə sorulur?</b>	Təqribən 50%
<b>Hansı psevdosist drenaj olunmalıdır?</b>	6 sm-dən böyük və 6 həftədən yaşlı sistlərin sorulma ehtimalı azdır, kiçik kistlərin sorulma ehtimalı isə yüksəkdir. Ona görə də 6 həftədən çox davam edən və 6 sm-dən böyük kistlərdə drenaj tövsiyə edilir.

<b>Pankreatik psevdosistin hansı drenaj üsulları var?</b>	perkutan drenaj cərrahi drenaj endoskopik drenaj
<b>Mədəyə birləşmiş psevdosistdə nə edərsiniz?</b>	Sisto gastroanastomoz (mədə işərisinə drenaj)
<b>Duodenuma birləşmiş kislərdə nə edərsiniz?</b>	Sisto-duodenoanastomoz
<b>Mədə və 12bb-a bitişməyən sistlərdə nə edərsiniz?</b>	Ru-Y tipli sisto-yeyunoanastomoz
<b>Pankreas quyruğunda yerləşən sistlərdə nə edərsiniz?</b>	Distal pankreatektomiya
<b>Psevdosistin digər hansı endoskopik müalicə üsulları var?</b>	Endoskopik sistoqastrostomiya, sisto-duodenostomiya, transduktal stend
<b>Pankreatik psevdosistin cərrahi müalicəsi zamanı nəyi mütləq etmək lazımdır?</b>	Sistik karsinomanı inkar etmək üçün divardan biyopsia almaq lazımdır?
<b>Pankreatik psevdosistdə ən çox ölüm səbəbi?</b>	Psevdosistə massiv qanaxma

## MAV XƏRÇƏNGİ

<b>MAV xərçəngi nə deməkdir?</b>	Axacaq hüceyrələrindən inkişaf edən pankreasın adenokarsinoması
<b>"Pankreas xərçəngində 80%" qaydası nə deməkdir?</b>	<ul style="list-style-type: none"> <li>• 80%-indən çoxu diktal adenokarsinomadır</li> <li>• 80%-ə yaxını baş nahiyəsində olur</li> <li>• 80%-dən çoxunda ağrı olur</li> <li>• 80%-dən çoxu qeyri-rezektabel olur</li> <li>• Baş nahiyəsində yerləşənlərin 80%-ə yaxınında sarılıq tapılır</li> </ul>

<b>Risk faktorlar hansılardır?</b>	Siqaret Alkoqolizm Çox yağlı qidalanma Xroniki pankreatit Şəkərli diabet Genetik
<b>Kişi: Qadın nisbəti nə qədərdir?</b>	3:2
<b>Hansı yaşda daha çox rast gəlir?</b>	60 yaşdan yuxarı
<b>Hansı növləri vardır?</b>	Duktal (90%) Asinar
<b>Pankreasin başında rastgəlmə ehtimalı nə qədərdir?</b>	2/3-si pankreasin başında, 1/3 cismində və quyruğunda rastlanır
<b>Nəyə görə pankreasın quyruğunda olan şişlərin çoxu rezektabel olmur?</b>	Ona görə ki, onlar simptomsuz inkişaf edirlər, aşkarlandıqda çox gec olur, pankreasin başı törəmələri bilar obstruksiya verdiyinə görə tez aşkarlanır.
<b>Klinik əlamətləri daha çox nədən asılıdır?</b>	Yerləşməsindən
<b>Pankreasin başında yerləşən adenokarsinomanın əlamətləri hansılardır?</b>	ağrısız sarılıq (70-80%) arıqlama (90%), qarın ağrıları (90%), kürək ağrıları (25%) zəiflik qaşınma(40%) anoreksiya(60%) Kurvuazye əlaməti axolik nəcis və tünd sidik
<b>Cisim və quyruğunda yerləşən adenokarsinomaların əlamətləri hansılardır?</b>	arıqlama və ağrı (90%), tromboflebit (10%) Sarılıq (10%) ürəkbulanma, qusma halsızlıq

“Kurvuazye “ nədir?	Palpasiya edilən, ağrısız və gərgin öd kisəsi
“Kurvuazye” neçə faiz hallarda olur?	33% hallarda
Panakreas başının törəməsinin klassik əlaməti nədir?	Ağrısız sarılıq
Hansı laborator dəyişikliklər olur?	Bilirubin və xolestatik enzimlərdə (QF, QQT) artma, qaraciyə enzimləri (ALT, AST) arta bilir, şiş markerlərində artma
Pankreas xərçəngində hansı şiş markeri artır?	CA 19-9
Hansı görüntüləmə müayinələri aparılır?	KT/MRT EndoUSM PET
MAV xərçənginin mərhələləri hansılardır?	<p><b>I mərhələ</b> - şiş MAV sərhədindən çıxmır.</p> <p><b>II mərhələ</b> - şiş MAV sərhədindəki yaxın orqanlara sirayət edir (xoledox, peripankreatik yağ və periton, 12bb).</p> <p><b>III mərhələ</b> - şiş regional limfa düyünlərinə yayılmışdır.</p> <p><b>IV mərhələ</b> - şiş distal metastaz vermiş və ya ətraf orqanlara invaziya etmişdir (dalaq, çöz venası, qarın venası, mədə, yoğun bağırsağ, günaş kötüyü, çöz arteriyası və s.)</p>
MAV xərçənginin əsas müalicəsi nədir?	Radikal rezeksiya
Hansı əməliyyatlar edilir?	Baş nahiyəsində yerləşən törəmələrdə Whipple əməliyyatı (pankreatoduodenoektomiya), cisim və quyruqda yerləşən törəmələrdə distal pankreatektomiya

<b>Pankreas xərçəngi hansı halda qeyri-operabel hesab edilir?</b>	Uzaq metastazlar varsa Günəş kötüyü və yuxarı çöz arteriyasına invaziya edirsə
<b>Mexaniki sarılıq törətmiş pankreas xərçəngində əməliyyatdan əvvəl biliar drenaj (stend) mütləq aparılmalıdırmı?</b>	Xeyir!. Əməliyyatın biliar drenaj əməliyyatı çətinləşdirir və infeksiyon ağırlaşmaları azaldır.
<b>Whipple əməliyyatının komponentləri nələrdir?</b>	Xolesisektomiya Antrektomiya və trunkal vaqotomiya Pankreatoduodenoektomiya - pankreasın başının və duodenumun rezeksiyası Pankreatoyeyunostomiya-distal pankreas və yeyunum arasında anastamoz Xoledoxoyeyunostomiya - yeyunumla ümumi öd axarı arasında anastomoz Qastroeyunostomiya-mədə ilə yeyunum arasında anastamoz
<b>Whipple bağlı ölüm faizi nə qədərdir?</b>	Təqribən 3%
<b>Pilor qoruyucu Whipple nə deməkdir?</b>	Antrektomiya olmur, pilor və 12bb soğanağı saxlanılır, anastomoz soğanaqla yeyunum arasında qoyulur.
<b>Whippedən sonra hansı ağırlaşmalar ola bilər?</b>	Mədə durğunluğu (əgər antrektomiya olunubsa) anastomoz buraxması (öd, pankreatik anastomozlardan) pankreatik/bilar fistula yara infeksiyası postgastroektomik sindromlar sepsis pankreatit
<b>Postoperativ adyuvant terapiya hansıdır?</b>	Kimya terapiyası
<b>Əgər törəmə qeyri-operabeldirsə və mexaniki sarılıq varsa hansı palliativ müalicəni seçərsiniz?</b>	Cərrahi yanyol (hepatiko-yeyunoostomiya və ya segment-3 yanyolu) Perkutan və ya endoskopik stend

**ADACIQ ŞİŞLƏRİ**

<b>Ən çox yayılmış adaciq törəməsi hansıdır?</b>	İnsulinoma
<b>Panakreatik insulinomada Whipple triadası nədir?</b>	<ol style="list-style-type: none"> <li>1. Hipoqlisemiya (Qlükoza &lt; 50 mq/dl)</li> <li>2. Hipoqlisemiya simptomları: <ul style="list-style-type: none"> <li>• beyin aclığı əlamətləri - baş ağrısı, kəskin zəifləmə, gözqaralması, yaddaş və orientasiya pozulması, aclıq, hətta koma və s.</li> <li>• simpatik hipertonus - taxikardiya, soyuq tər, əsəbilik mental statusda dəyişiklik/vasomotor q/stabillik</li> </ul> </li> <li>3.Şəkər qəbulu ilə əlamətlərin düzəlməsi</li> </ol>
<b>İnsulinomaların yerini təyin etmək üçün ən həssas üsul hansıdır?</b>	EndoUSM
<b>VİPoma nə deməkdir?</b>	Adacıqların D2 hüceyrələrinin şişi olub aşırı vazointestinal peptid ifraz edilir, sulu diarreya, hipokalemiya və asidoz törədir, yarısından çoxu bədxassəlidir.
<b>Hansı adaciq törəmələrində öd daşı əmələ gəlir?</b>	Somatostatinoma (öd kissəsi kontraksiyasının inhibitoru)
<b>Pankreatik somatostatinomada hansı triada tapılır?</b>	öd daşı xəstəliyi diabet steatorreya
<b>Qastrinomalarda hansı əlamət önəmlidir?</b>	Turşu hiperseksresiyası və çoxsaylı xoralar
<b>Qastrinomalarda diarreya niyə baş verir?</b>	Yüksək turşuluq bağırsaqları qıcıqlandıraraq diarreya törədir.
<b>Pankreatik qlükaqonomada hansı iki klassik əlamət olur?</b>	Diabet Nekrotik eritema

<b>Adacıq şişlərinin bəd və ya xoş xassəli olduğunu necə təyin etmək olar?</b>	Metastazların olmasına görə.
--	------------------------------

## MÜXTƏLİF MÖVZULAR

<b>Üzükvari MAV nə deməkdir?</b>	Anadangəlmə olaraq pankreas duodenum ətrafına dönür, əgər obstruksiya varsa yanyol əməliyyatı edilir (duodeno-yeyunostomiya), lakin rezeksiya edilmir.
<b>Üzükvari pankreasda niyə rezeksiya məsləhət deyil?</b>	Pankreatik fistul kimi ağırlaşma meydana gəlir.
<b>Pankreatik divisium nə deməkdir?</b>	MAV divizmi və ya axacaq ayrılması, dorsal və ventral pankreasın axacaqlarının birləşməməsi nəticəsində hər birinin ayrı-ayrılıqda 12bb-a açılmasıdır.
<b>Heterotopik pankreatik toxuma nədir?</b>	Heterotopik pankreas toxuması adətən mədədə, duodenumda, bağırsaqla tapılır.
<b>Puestov əməliyyatı nədir?</b>	Pankreasın və pankreatik axacağın boylama açılması və nazik bağırsaqla yan-yan anastomozu
<b>Hansi dərman pankreatik fistuldan ifrazı aşağı salır?</b>	Somatastatin
<b>Hansı enzimin yarımparçalanma ömrü daha uzundur – amilazanın yoxsa lipazanın?</b>	Lipazanın. Ona görə də, kəskin pankreatitdə amilaza tez normallaşa bilər, lipaza uzun müddət yüksək qala bilər



## Ədəbiyyat – MAV xəstəlikləri

- Asif Khalid, Kevin McGrath, John R Saltzman, Anne C Travis, Classification of pancreatic cysts. Jun 16, 2015, UpToDate, <http://www.uptodate.com>
- Bayramov N.Y. Təcili Abdominal cərrahiyyədə müayinə və müalicə qaydaları. ISBN13 978-9952-8082-1-6, Qismət, Bakı 2009. 132 s.
- Bayramov N.Y. Təcili Abdominal cərrahiyyədə müayinə və müalicə qaydaları. ISBN13 978-9952-8082-1-6, Qismət, Bakı 2009. 132 s.
- Bayramov N.Y. Cərrahiyyə Seminarları: Mədəaltı vəzin cərrahi xəstəlikləri. ISBN: 975-94665-1-0, Ankara 2002, 217s.
- Blackbourne LH. Surgical Recall. 4 edition, 2006, LWW, Philadelphia
- Carlos Fernandez-del Castillo, Kenneth K Tanabe, Douglas A Howell, Diane MF Savarese, Anne C Travis, Clinical manifestations, diagnosis, and staging of exocrine pancreatic cancer. May 11, 2015. UpToDate, <http://www.uptodate.com>
- Doherty GM, Way LW. Pancreas. in: Current Diagnosis and Treatment: Surgery, 13<sup>th</sup> edition, 2010, Lang International Edition. p: 572- 596.
- Əmiraslanov Ə.T., Qazıyev A.Y. Onkologiya. Bakı, Təhsil Nəşriyyatı, 2010, 912 səh.
- Lewis J Rose. Pancreatic Cancer Guidelines. Medscape, Dec 15, 2014. <http://emedicine.medscape.com/article/2246978>
- McNally PR. GI/Liver Secrets Plus. 4 edition. Mosby, Elsevier, 2010
- Mitchem JB, Linehan D. Pancreas. in: The Washington Manual of Surgery, 6<sup>th</sup> edition, 2012, LWW, Philadelphia, p: 324-343.
- NCCN Clinical Practice Guidelines in Oncology: Pancreatic Adenocarcinoma. V2.2014. Available at [http://www.nccn.org/professionals/physician\\_gls/pdf/pancreatic.pdf](http://www.nccn.org/professionals/physician_gls/pdf/pancreatic.pdf). Accessed: November 2, 2014.
- Oxford Handbook of Clinical Surgery, 3d edition, 2011, Oxford Press
- Santhi Swaroop Vege, David C Whitcomb, Shilpa Grover, Management of acute pancreatitis. May, 2015, UpToDate, <http://www.uptodate.com>
- Stephen E Goldfinger, Jonathan R Strosberg, David M Nathan, David C Whitcomb, Richard M Goldberg, Diane MF Savarese, Shilpa Grover. Classification, epidemiology, clinical presentation, localization, and staging of pancreatic neuroendocrine tumors (islet-cell tumors). Jul 08, 2015, UpToDate, <http://www.uptodate.com>
- Steven D Freedman, David C Whitcomb, Shilpa Grover. Clinical manifestations and diagnosis of chronic pancreatitis in adults. Apr 21, 2014, UpToDate, <http://www.uptodate.com>
- Tenner S, Baillie J, Dewitt J, Vege SS. American College of Gastroenterology guideline: management of acute pancreatitis. Am J Gastroenterol. 2013 Sep;108(9):1400-15/
- American Gastroenterological Association technical review on the diagnosis and management of asymptomatic neoplastic pancreatic cysts. Gastroenterology. 2015 Apr;148(4): 824–48.e22



DALAĞIN  
CƏRRAHİ XƏSTƏLİKLƏRİ

**N.Y.Bayramov**  
**T.M.Rzayev**



# DALAĞIN ANATOMİYASI, FİZİOLOGİYASI, XƏSTƏLİKLƏRİ VƏ DİAQNOSTİKASI

## ANATOMİYASI

### *Quruluşu, yerləşməsi və ölçüləri*

- Mezodermadan inkişaf edən bədənin ən **böyük retikuloendotelial** orqanıdır.
- Yetkin insanda qarın boşluğunun sol yuxarı hissəsində diafraqma, kolon, sol böyrək və mədə ilə qonşudur.
- Təqribən 75-250 qr ağırlıqda, 13x5 cm ölçüdədir.
- Dalaq kapsula (1-2 mm) və trabekulaların əhatə elədiyi pulpadan ibarətdir.
- Pulpa isə ağ pulpa, qırmızı pulpa və marginal zonadan təşkil olunmuşdur.
- Ən çox rast gəlinən embrioloji anomaliyası əlavə dalaqdır (14-30%)
- Əlavə dalağın 80%-i dalaq qapısında rast gəlinir.

### *Qan təchizati*

- Arterial təchizatını dalaq arteriyasından və kiçik mədə arteriyalarından alır.
- Dalaq arteriyası günəş kötüyünün 3 şaxəsindən biridir.
- Venoz qan axını dalaq venası ilə həyata keçirilir. Dalaq venası yuxarı çöz arteriyası ilə birləşərək qarın venasını əmələ gətirir.
- **Dalaqdan 1 dəqiqədə 300 ml qan keçir.**

### *Bağları*

- Dalaq aşağıdakı bağlarla ətrafdakı orqanlarla əlaqəlidir:
  - » dalaq-mədə (splenoqastrik)
  - » dalaq-çənbər bağırsağı (splenokolik)
  - » dalaq-diafraqma (splenofrenik)
  - » dalaq-böyrək (splenorenal)
- Qastro-splenik bağı daxilində kiçik mədə arteriya və venaları, splenokolik bağı daxilində isə gastro-epiploik damarların distal şaxələri yerləşir. Digər bağların tərkibində böyük damarlar olmur (lakin, portal hipertenziyada bu kiçik damarlar böyük kollaterallara çevrilə bilərlər. )

## FİZİOLOGİYA

- Dalaq orqanizmdə aşağıdakı 3 funksiyanı yerinə yetirir:
  - » **Təmizləmə-süzgəc funksiyası.** Zədələnmiş və yaşlı eritrositlər, qranulositlər və trombositlər dalağın qırmızı pulpası tərəfindən təmizlənir. Dalaqdan dəqiqədə 15-300 ml qan keçir (ürək atımının 5%-i) və gün ərzində hər bir eritrosit təxminən 1000 dəfə dalaqdan keçir. Hər gün 20 ml yaşlı eritrosit hüceyrəsi uzaqlaşdırılır.
  - » **Immun funksiya.** Dalaq immun sistemin ən böyük ikincili orqanı hesab

edilir. Dalağın ağ pulpasının quruluşu limfa düyünlərinin quruluşuna bənzəyir. Dalaq aşağıdakı immun proseslərdə iştirak edir:

- ◇ **opsoninlərin sintezi –piperidin, fustisin kimi opsoninlər** xüsusilə kapsulalı mikroorqanizmlərin faqositozunda vacib rol oynayır (pnevmonokok, hemofilus və meningokoklara və s).
  - ◇ **Anticisim sintezi**, xüsusilə İgM.
  - ◇ **Faqositoz**
- » **Depolama funksiyası.** Bədəndə olan trombositlərin 1/3-i dalaqda depolanır. Splenomeqaliyada bu göstərici 80-95%-ə çata bilər. Dalağın qan depolama imkanı çox zəifdir.

# DALAĞIN XƏSTƏLİKLƏRİ VƏ DİAQNOSTİK YANAŞMA

## Dalağın xəstəlikləri

- Dalağın özünün xəstəlikləri çox nadir rast gəlir, əksər hallarda (95%) dalaq patoloji proseslərə ikincili qoşulur.
- Dalağın xəstəliklərinə aşağıdakıları aid etmək olar:
  - » Diffuz splenomeqaliyalar
  - » Dalağın yerli xəstəlikləri (kütlələri, törəmələri)
    - ◇ Kistləri
    - ◇ Neoplastik törəmələri (bəd xassəli, xoşxassəli)
    - ◇ İnfarkt
    - ◇ Hematoma
    - ◇ Absesi
  - » Hipersplenizm
  - » Hiposplenizm, asplenizm
  - » Splenozis
  - » Ektopik dalaq
  - » Dalaq travmaları
  - » Damar xəstəlikləri
    - ◇ dalaq vena trombozu
    - ◇ arteriya anevrizması

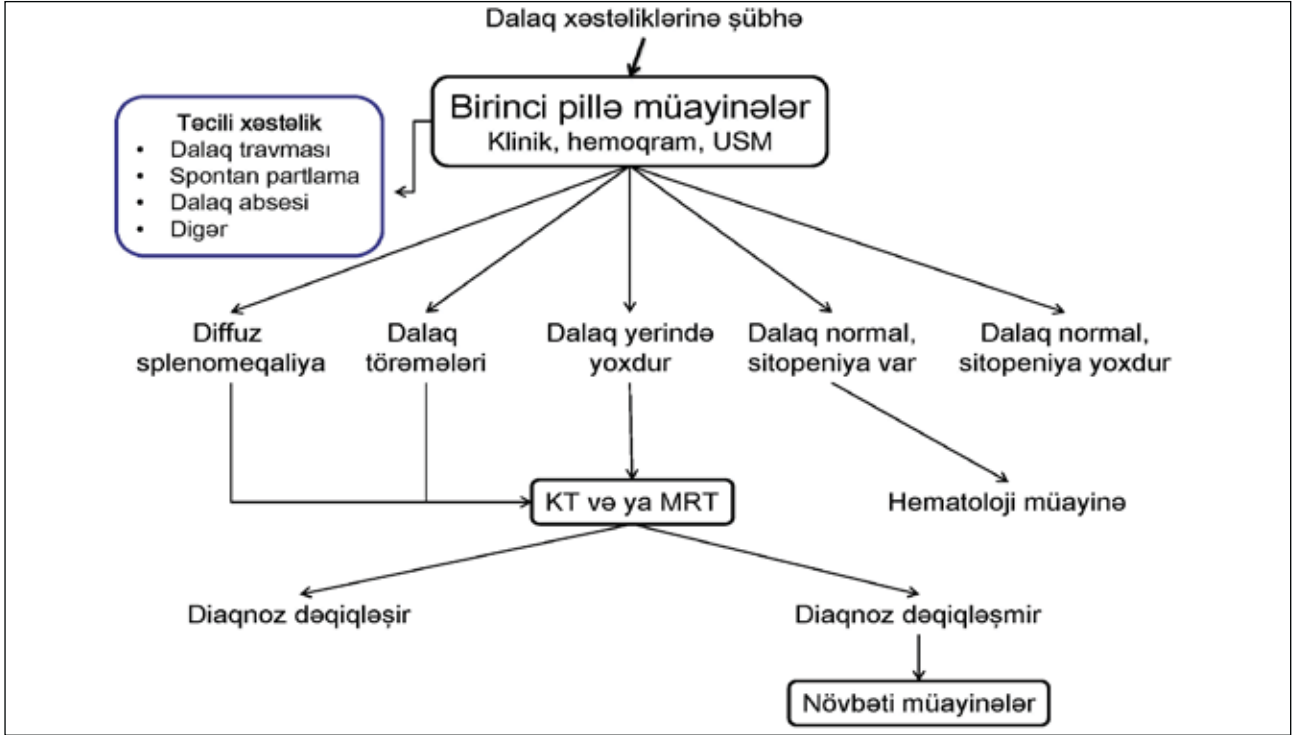
## Müayinələr

- Dalağın anatomik və funksional olaraq dəyərləndirilməsində müxtəli metaodlar istifadə olunur:
  - » Klinik müayinə
  - » Laborator müayinələr
    - ◇ Hemoqram
    - ◇ Periferik yaxma
    - ◇ Sümük iliği aspirasiya və biopsiyası
  - » Görüntüləmə
    - ◇ USM
    - ◇ KT
    - ◇ MRT
    - ◇ PET-KT
    - ◇ Laparoskopiya
    - ◇ Radioizotop müayinə
  - » Biopsiya

## Dalaq xəstəliklərinə diaqnostik yanaşma

### Prinsip

- Dalağın birincili xəstəliklərinin nadir rast gəldiyini və əksər hallarda (95%) ikincili olaraq zədələndiyini nəzərə alaraq dalaqda dəyişiklik tapıldıqda ilk növbədə digər orqan və sistemlərin patologiyalarını araşdırmaq lazımdır.



*Şəkil 1. Dalaq xəstəliklərində diaqnostik taktika*

### Şübhə

Aşağıdakı əlamətlərdən hər hansı biri varsa dalaq patologiyalarına şübhə yaranır:

- Dəridə qançırılar
- Anemiya və sarılıq
- Trombositopeniya
- Qarın travmalarında qarındaxili qanaxma və şok
- Sol qabırğaaltı nahiyyədən çıxan törəmə
- Sol qabırğaaltı nahiyyədə kəskin başlayan ağrı
- Digər

### Dəqiqləşdirmə

- Dalaq patologiyalarını (və ya dalağın patoloji prosesdə iştirakını) dəqiqləşdirmək üçün ilkin müayinələrlə dalağın funksiyası, ölçüsündə və tərkibində dəyişiklik araşdırılır. Dəyişiklik tapılan hallarda adətən əsas xəstəlik araşdırılır. Son diaqnostik vasitə kimi splenektomiya və biopsiya istifadə edilə bilər (Şəkil 1).

### Birinci pillə müayinələr

- İlkin müayinədə məqsəd dalağın funksiya və ölçüsündə dəyişikliyin olub-olmamasını və varsa xarakterini təyin etməkdir. Bunun üçün aşağıdakı müayinələr aparılır:
  - » klinik
  - » hemoqram
  - » USM
- Birinci pillə müayinələrdən bir neçə nəticə ortaya çıxa bilər (Şəkil 1).
- **Birinci nəticə**- dalaqla əlaqədar **təcili xəstəlik** əlamətləri var: qarında ağrı ilə yanaşı şok və ya sepsis əlamətləri olan xəstədə dalaqda zədələnmə və abses



əlamətləri. Belə hallar adətən dalaq travmalarında, böyük dalaqların spontan və ya zəif travmadan sonra partlaması və ya dalaq abseslərində rast gəlinir.

- **İkinci nəticə - diffuz splenomeqaliya** - qan elementlərində dəyişiklikdən asılı olmayaraq dalaqda diffuz böyümə qeyd edilir. Diffuz splenomeqaliyada diaqnostik yanaşma sonrakı bölümdə geniş verilmişdir. Qısaca olaraq qeyd etmək lazımdır ki, belə hallarda səbəbin rastgəlmə tezliyinə əsaslanan ardıcılıqla əvvəlcə hematoloji, sonra qaraciyər, infeksiya, sistemik və digər xəstəliklər araşdırılır.
- **Üçüncü nəticə - dalaq törəmələri** - dalağın lokal dəyişikliyi qeyd edilir. Dalaq törəmələri tapılan xəstələrdə ikinci pillə müayinəsi KT aparılaraq törəmənin xarakteri, ölçüsü, ətraf orqanlara münasibəti araşdırılır.
- **Dördüncü nəticə** - dalaq ölüclərində və tərkibində dəyişiklik tapılmır, lakin **hiperfunksiya əlamətləri** var: anemiya, trombositopeniya, leykopeniya. Belə xəstələrdə adətən növbəti pillə müayinə ilə hematoloji xəstəliklər, xüsusən də idiopatik trombositopenik purpura (İTP) və trombotik trombositopenik purpura (TTP) araşdırılır.
- **Beşinci nəticə - dalaq yerində tapılmır** və ya ölçüsü həddən artıq kiçilmişdir. Belə hal splenektomiyalarda, ektopik dalaqda, çoxsaylı dalaq infarktlarında rast gəlinir. Dəqiqləşdirmək üçün KT və digər müayinələr lazım gəlir.
- **Altıncı nəticə - dalaq ölçüləri və hemoqram göstəriciləri də normaldır.** Bu halda yüksək şübhə yoxdursa dalaq patologiyası inkar edilə bilər. Lakin yüksək şübhə əlamətləri olanlarda ikinci pillə müayinləri edilə bilər.

### *İkinci pillə müayinələr*

- İkinci pillə müayinələrin məqsədi ikin müayinə vaxtı dalaqda tapılan üzvi dəyişiklikləri dəqiqləşdirmək və səbəbi araşdırmaqdır. Bu məqsədlə ilk seçim kontrastlı KT-dir. KT mümkün olmayan hallarda MRT tətbiq oluna bilər. KT ilə dalağın ölçülərini, qan təchizatını, dalaq arteriya və venasını, kollateralı, törəmələrin ölçüsünü, qanlanma xüsusiyyətini araşdırmaq olar, ektopik və əlavə dalaqları təyin etmək mümkün olar.
- İkinci pillə müayinənin bir neçə nəticəsi ola bilər.
- Diffuz splenomeqaliyalarda yanaşma növbəti bölümdə verilmişdir.
- Dalaq törəmələrində yanaşma növbəti bölümdə verilmişdir. Qısaca olaraq törəmənin xarakterinə görə (sistik, toxumalı və qarışıq) diaqnostik işləmlər həyata keçirilərək xəstəliyin səbəbi araşdırılır. Əgər KT ilə dianoza dəqiqləşmərsə əlavə müayinələr edilir.
- Ektopik və ya əlavə dalaq adətən KT ilə dəqiqləşir.
- Kiçilmiş dalaq adətən KT ilə dəqiqləşir və növbəti müayinə ilə səbəbi araşdırılır. İlk növbədə hematoloji müayinə gərəkir.
- Üçüncü pillə müayinləri
- Üçüncü pillə müayinələrin məqsədi dalaq patologiyasının səbəbini araşdırmaqdır. Bu müayinələr adətən invaziv və spesifik xarakterli olur. Sümük iliği biopsiyası, genetik və molekulyar müayinələr və s bunlara aiddir. Dalaq törəməsində və diffuz splenomeqaliyalarda səbəb tapılmırsa diaqnostik vasitə kimi splenektomiya və biopsiya edilə bilər.

# DİFFUZ SPLENOMEQALIYA

## Tərifi

- Splenomeqaliya dalaq həcmnin böyüməsinə deyilir.
- Hipersplenizm dalaq ölçüsünün və funksiyasının artmasına deyilir. Yəni hipersplenizm olması üçün aşağıdakı üç kriteriya olmalıdır:
  - » splenomeqaliya
  - » sitopeniya (mono-, di-, trisitopeniya)
  - » sümük iliyində reaktiv hiperplaziya

## Diaqnostik əlamətləri

- Dalağın uzununa ölçüsünün 14 sm-dən və ya eninə ölçüsünün 5 sm-dən çox artması və ya həcmnin artması (həcm 250 sm<sup>3</sup> –dən çox olması)
- Sitopeniya və ağırlaşmaları ola bilər
- Dalaq əllənə bilər və digər qarındaxili əlamətlər ola bilər
- Portal hipertenziya və ağırlaşma əlamətləri ola bilər

## Təsnifatı

Etio-patogenezinə görə	<ul style="list-style-type: none"><li>• Durğunluq (portal hipertenziya)</li><li>• Hipertrofiya, hiperplaziya (hematoloji)</li><li>• Reaktiv (infeksiyalar)</li><li>• Neoplastik (hematoloji və metastatik neoplaziyalar)</li><li>• Yığıntı (metabolik)</li><li>• Digər</li></ul>
Funksiyasına görə	<ul style="list-style-type: none"><li>• Hipersplenizm (sitopeniya ilə)</li><li>• Normosplenizm (sitopeniya yoxdur)</li><li>• Hiposplenizm (trombositoz, eritrositoz, leykoz və s ilə)</li></ul>
Ölçüsünə görə	<ul style="list-style-type: none"><li>• Normal dalaq – 7-12 sm</li><li>• Orta dərəcəli – 14-20 sm</li><li>• Böyük dərəcəli – 21-30 sm</li><li>• Nəhəng dalaq – 30 sm-dən böyük</li></ul>

## Etiologiyası

- Qeyd edildiyi kimi dalaqdakı əksər dəyişikliklər, o cümlədən splenomeqaliya əksər hallarda (95%) digər orqanların xəstəlikləri nəticəsində ikincili olaraq meydana gəlir.

**Hematoloji xəstəliklər**

Membran defektləri  
 Sferositoz  
 Hemoqlobinopatiyalar  
 Talassemiya,  
 Oraq hüceyrəli anemiya  
 Digər  
 Enzim əksikliyi:  
 G-6-FDH defisiti  
 Piruvatkinaza defisiti  
 Autoimmun  
 Autoimmun hemolitik anemiya  
 TTP  
 Felty sindromu  
 Mieloproliferativ xəstəliklər  
 Mielofibroz  
 Polisitemiya vera  
 Trombositemiya  
 Leykozlar  
 Limfoproloferativ xəstəliklər  
 Limfomalar

**Portal hipertenziya**

Qaraciyərüstü  
 Baddi-Kiari sindromu  
 Ürək yetməzliyi  
 Konstruktiv perikardit

**Qaraciyərdaxili**

Sirroz  
 Vilson xəstəliyi  
 Hemoxromatoz  
 Anadangəlmə hepatik fibroz  
 Qaraciyərdaxili

**Qaraciyəraltı**

Portal vena trombozu  
 Dalaq venası trombozu  
 Arterio-venoz fistula  
 Periportal şişlər  
 Xronik pankreatit

**İnfeksiyalar**

Kəskin  
 Sepsis  
 Hepatit  
 CMV  
 Mononukleoz  
 Salmonella  
 Toksoplazma  
 Tularemiya  
 Yarım-kəskin və xroniki  
 QİÇS  
 Vərəm  
 Bruselloz  
 Malyariya  
 Leyşmaniya  
 Bakterial endokardit  
 Tripanosomiya  
 Histoplazmozis  
 Göbələk  
 Siflis  
 Şizostoma

**İltihabi xəstəliklər**

Kollagenozlar  
 Sarkoidoz  
 Amiloidoz

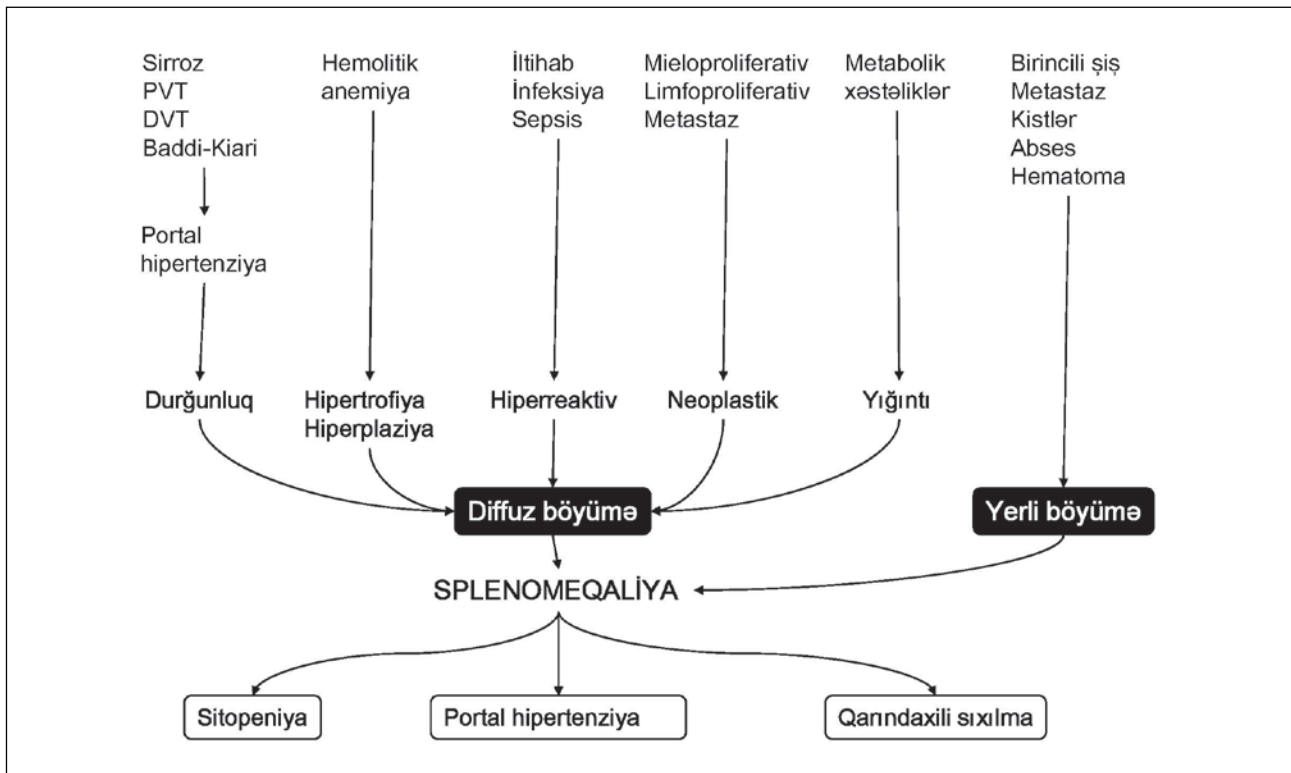
**Metabolik xəstəliklər (yığıntı)**

Gaucher (lipoidoz)  
 Neyman-Pik  
 Qeyri-lipoidozlar  
 Histositoz  
 Hipotiroidizm  
 Hipertiroidizm

- Diffuz splenomeqaliyanın ən çox rast gəlinən səbəbləri aşağıdakılardır:
  - » Hematoloji (40%)
  - » Qc xəstəlikləri (35%)
  - » İnfeksiyon xəstəliklər (15%)
  - » Digər səbəblər (10%)

### Patogenezi

- Diffuz splenomeqaliyanı törədən çoxsaylı xəstəliklər aşağıdakı mexanizmlərlə dalağın diffuz böyüməsinə gətirib çıxarırlar:
- **Durğunluq** mexanizmi qaraciyər xəstəlikləri və portal hipertenziyada baş verən splenomeqaliyada əsas rol oynayır (durğunluq splenomeqaliyası).
- **Hipertrofik** mexanizm əsasən hemolitik xəstəliklərdə dalağa düşən funksional yükün artmasına bağlıdır. Əksər hemolitik xəstəliklərdə splenomeqaliya rastlanır. Lakin oraq hüceyrəli anemiyalarda dalaq kiçik, atrofik ola bilər. Bu dalaqda baş verən mikrotrombozlarla bağlı meydana gəlir.
- **Reaktiv** mexanizm iltihabi və infeksiyon proseslərin nəticəsindəki iltihabi splenomeqaliyada rol oynayır. İltihabi və mezenximal hüceyrə artışı orqanın böyüməsinə səbəb olur. Məsələn, leyşmaniyada makrofaqların artışı, xronik infeksiyalarda (tuberkulyoz, brusellyoz) limfosit artışı dalağın böyüməsinə törədir.
- **Neoplastik və kistik** proseslər adətən lokal böyümə törədirlər. Lakin limfomalarda diffuz böyümə də ola bilər (Şəkil 1).



Şəkil 1. Splenomeqaliyanın etiologiya və patogenezi

### Gedişi və ağırlaşmaları

- Splenomeqaliyanın gedişi səbəbindən asılıdır.
- Səbəb aradan qaldırıldıqdan sonra əksər splenomeqaliyalar funksional olaraq düzəlsə də ölçüsü əksər hallarda tam normallaşmır.
- Splenomeqaliya aşağıdakı ağırlaşmalara səbəb ola bilər:
  - » trombotopeniya və qanaxmalar
  - » anemiya
  - » leykopeniya və infeksiyalar
  - » portal hipertenziya və varikoz qanaxma
  - » qarındaxili oraqların sıxılması
  - » nəhəng splenomeqaliyalarda qaraciyər zədələnməsi (Banti sindromu) və ürək yetməzliyi
  - » Digər

### Klinikası

- Splenomeqaliyada klinik olaraq adətən əsas xəstəliyin əlamətləri ön planda olur.
- Əsas xəstəlik asimptomatik olarsa splenomeqaliya və hipersplenizm əlamətləri əsas simptomları təşkil edir:
  - » qanında kütlə
  - » sitopeniyaya bağlı qanaxma, anemiya
  - » təkrarlayan infeksiyalar
  - » mədə-bağırsaq qanaxması və s.
- Bəzən splenomeqaliya və hipersplenizm təsadüfi müayinələrdə USM və hemoqramda sitopeniya dəyişikliyi ilə tapılır.

### Diagnostika

#### Prinsip

- Qeyd edildiyi kimi dalağın böyüməsi əksər hallarda ikincili (95%) xarakterlidir, yəni başqa xəstəliklərin təzahürüdür. Ona görə də splenomeqaliyada əsas diaqnostik məsələ səbəbin axtarışıdır.

#### Şübhə

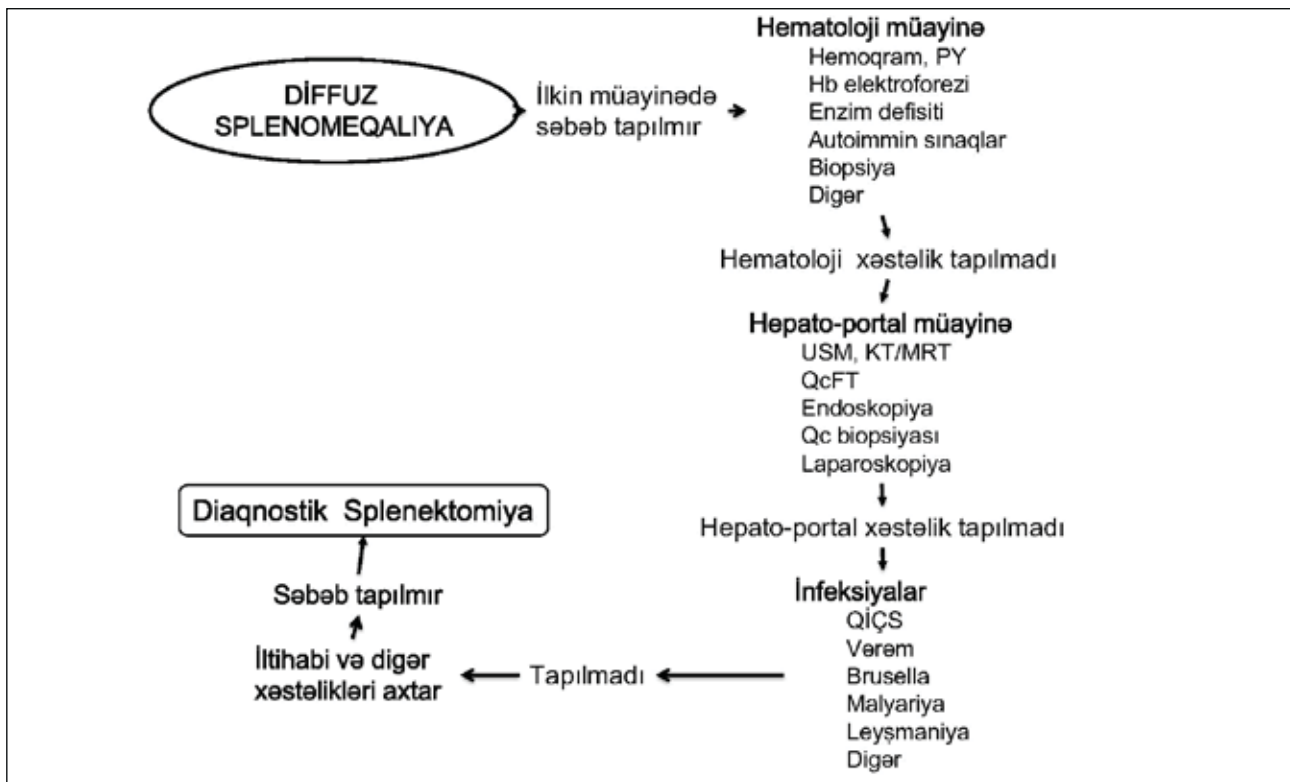
- Splenomeqaliyaya şübhə əlamətləri aşağıdakılardır:
  - » qarında böyümə
  - » qarının sol qabırğaaltı nahiyəsində kütlə əllənməsi
  - » sitopeniyaya məxsus əlamətlər (anemiya, qanaxma, təkrarlayan infeksiyalar)
  - » portal hipertenziya əlamətləri (varikozlar, qanaxmalar və s)
  - » qarındaxili sıxışma əlamətləri (tez doyma, yeməkdən sonra tənqənəfəslik və s)

### *Dəqiqləşdirmə*

- Splenomeqaliyanı dəqiqləşdirmək üçün görüntüləmə üsulları ilə dalağın ölçüləri təyin edilir. İlk seçim USM-dir. Dəqiqləşdirmək üçün KT lazım gələ bilər. Yuxarıda qeyd edildiyi kimi dalağın uzununa ölçüsünün 14 sm-dən, həcmnin isə 200 sm<sup>3</sup>-dan çox olması splenomeqaliyanı göstərir.
- Hipersplenizmi dəqiqləşdirmək üçün üç kriteriyanın birlikdə olmalıdır:
  - » splenomeqaliya
  - » sümük iliyində reaktiv hiperplaziya
  - » sitopeniya
- Sitopeniya tək trombositopeniya (< 100), leykopeniya (<4), anemiya (Hb<10) şəklində və ya bunların birliyi ilə (di-, pansitopeniya) ortaya çıxa bilər.
- Səbəbin təyini
- Anamnezində və klinik olaraq hematoloji, Qc və infeksiyon xəstəlikləri olan xəstələrdə splenomeqaliya səbəbinin təyini ciddi problem təşkil etmir.
- Anamnez, klinik müayinə, USM və KT ilə Qc, qan xəstəlikləri və infeksiyon xəstəliklər (malyariya, brusellyoz, QİÇS, leyşmaniya və s.) təyin edilmirsə ardıcıl görüntüləmə və laborator müayinələrlə səbəb araşdırılmalıdır.
- **Araşdırma planı ən çox rast gələn səbəbdən başlayaraq aparılır. Yəni əvvəlcə hematoloji, sonra Qc, sonra isə infeksiyon xəstəliklər araşdırılır (Şəkil 3).**
  - » **Hematoloji müayinələr.** Əsas hədəflər hemolitik, limfoproliferativ və mieloproliferativ xəstəliklərinin axtarışdır. Bu məqsədlə qanın ümumi analizi ilə yanaşı periferik yayama, hemolitik sınaqlar, enzim təyini, hemoqlobin elektroforezi, sümük iliği biopsiyası, reseptor təyini, immunositokimya kimi müayinələr aparılır. Anemiya və hemoliz əlamətlərində (LDH artışı, bilirubinemiya) ilk növbədə hemolitik xəstəliklər, digər hallarda isə proliferativ xəstəliklər yoxlanılmalıdır.
  - » **Qaraciyər xəstəlikləri.** Hematoloji xəstəliklər inkar olunarsa hepatoloqun nəzarəti altında Qc və portal vena sistemi yoxlanılır. İlk müayinələr diqqətli klinik müayinə, USM, KT və Qc funksional göstəriciləridir. Klinik müayinələrlə diqqətli anamnez, xronik Qc əlamətləri (palmar entima, teleangioektaziya, ensefalopatiya, qarında venoz genişlənmələr), Qc-nin palpator vəziyyəti yoxlanılır. USM və KT ilə Qc ölçüsü, strukturu, kənarları, aşağı boş vena və portal vena haqqında yetərli məlumat almaq olar. Laborator müayinələrlə Qc-nin sintetik (albumin, protrombin), xolestaz (bilirubin, QF, QQT), hepatosellular zədələnmə (ALT, AST) və infiltrasiya (QF) göstəriciləri araşdırılır. Bunlarla yanaşı hepatotrop viruslar (HBV, HCV, HAV) sarılıq, travma, malyariya, alkoqol, hepatotoksinlər yoxlanılmalıdır. İlk müayinələrdə Qc "normal" çıxan xəstələrdə qaraciyər xəstəliyini inkar etmək olar. Lakin subklinik və asimptomatik Qc xəstəliklərinin mövcudluğunu da nəzərə alaraq hər hansı müayinədə kiçik də olsa kənarçıxma olarsa daha irəli təhlillərə ehtiyac yaranır.

Bunlara hemoxromatoz (dəmir, ferritin, dəmir bağlama qabiliyyəti və transferrin doyması), autoimmun hepatit (ANA, disproteinemiya), birincili biliar sirroz (AMA, QF), damarlar (portal, splenik vena trombu, Baddi-Kiari sindromu) yoxlanılır, hətta Qc biopsiyası və laparoskopiya, endoskopiya gərəkə bilər.

- » İnfeksiyalar. Aparılan müayinələrdə hematoloji, hepatoportal (durğunluq hepatomeqaliyası) xəstəliklər inkar edilərsə infeksiyaların nəzarəti altında infeksiyon xəstəlikləri araşdırmaq gərəkir. Bu məqsədlə ən çox dalaq böyüməsi törədən infeksiyon xəstəliklər klinik-laborator olaraq araşdırılır (QİÇS, malyariya, leyşmaniya, vərəm, brusellyoz).
- » **Sistem və metabolik xəstəliklər.** İnfeksiyon yoxlamalardan sonra kollagen xəstəliklər, metabolik xəstəliklər araşdırılır.
- Bütün müayinələrə baxmayaraq splenomeqaliya səbəbi tapılmazsa **diaqnostik məqsədlə splenektomiya** gərəkir. Çünki səbəbi bilinməyən splenomeqaliyaların əksəriyyətində limfoma tapılır.



Şəkil 2. Diffuz splenomeqaliyada diaqnostik yanaşma

### Müalicə

- Splenomeqaliyanın radikal müalicəsi əsas xəstəliyin aradan qaldırılmasıdır.
- Əsas xəstəlik müalicə olunmadıqda splenomeqaliya ağırlaşmalarının müalicəsi üçün palliativ tədbirlər həyata keçirilir:
  - » splenektomiya

- » hissəvi dalaq embolizasiyası
- » dalaq arteriyası liqasiyası
- » böyümə faktoru istifadəsi (trombopoetin, qranulosit-monosit stimulya faktoru və s.)



# DALAQ KÜTLƏLƏRİ

## Tərif

- Dalaq kütlələri dalaqda yerləşən neoplastik və ya digər mənşəli kistik, toxumalı və ya qarışıq tərkibli yerli xəstəliklərə verilən ümumi addır.

## Diagnostik əlaməti

- Görüntülemə və ya klinik müayinədə dalaq toxumasından quruluşca fərqlənən struktur.

## Təsnifatı

### Klinik- morfoloji cəhətlərinə görə

- Kistlər
- Toxumalı və qarışıq
  - » Neoplastik törəmələr
  - » Hematoma
  - » İnfarkt
  - » Kalsifikasiyalar
- Abses

## Səbələri

- Kistlər
- Toxumalı və qarışıq
  - » Neoplastik törəmələr
  - » Hematoma
  - » İnfarkt
  - » Kalsifikasiyalar
  - » Abses
- Dalaq kütlələrinin 60%-i bəd xassəli, 40% isə xoşxassəli törəmələrdir.
- Bədxassəli törəmələr arasında ən çox rast gəlinəni limfoma və metastatik adenokarsinomadır.
- Xoşxassəli törəmələrin təxminən yarısı kistlərdir və bunların da əksəriyyətini parazitər kistlər təşkil edir.

<p><b>Kistlər</b></p> <ul style="list-style-type: none"> <li>• Parazitar (exinokokk)</li> <li>• Sadə sist</li> <li>• Psevdosist - postrvmatik</li> <li>• Neoplastik           <ul style="list-style-type: none"> <li>» Dermoid</li> <li>» Musinoz adenokarsinoma</li> <li>» Peritonal karsinomatoz</li> </ul> </li> <li>• Digər</li> </ul> <p><b>Abses</b></p> <ul style="list-style-type: none"> <li>• Dalağın birincili absesi</li> <li>• Dalağa açılan abses</li> <li>• Dalağı əhatə edən abses</li> </ul>	<p><b>Neoplastik törəmələr</b></p> <ul style="list-style-type: none"> <li>• Birincili xoşxassəli           <ul style="list-style-type: none"> <li>» Hemangioma</li> <li>» Hamartoma</li> <li>» Fibroma</li> <li>» Angioma</li> <li>» İltihabi psevdutumor</li> <li>» Digər</li> </ul> </li> <li>• Birincili bədxasəli           <ul style="list-style-type: none"> <li>» Limfoma</li> <li>» Plazmositoma</li> <li>» Fibrosarkoma</li> <li>» Angiosarkoma</li> <li>» Digər</li> </ul> </li> <li>• Metastatik           <ul style="list-style-type: none"> <li>» Ağciyər xərçəngi</li> <li>» Süd vəzi xərçəngi</li> <li>» Melanoma</li> <li>» Digər</li> </ul> </li> </ul> <p>Hematoma İnfarkt</p>
---	--

### Klinikası

- Dalaq kütlələri təbiətə müxtəlif olduqları kimi klinik olaraq da müxtəliflik göstərə bilirlər
- Kiçik (5 sm-dən kiçik) xoşxassəli kistik və toxumalı törəmələr adətən asimptomatik olurlar.
- Böyük kütlələr ətrafa təzyiq, hipersplenizm və digər ağırlaşmalarla biruzə verə bilirlər.
- Metastatik törəmələrdə adətən əsas xəstəliyin əlamətləri ön planda olur.

### Dianostikası

#### Prinsipi

- Dalaqda kütlə tapılan xəstələrdə ilk növbədə abses, kistik və ya toxumalı olduğu müəyyən edilir və sonra səbəbi dəqiqləşdirilir

### Şübhə

- Aşağıdakı əlamətlər oduqda dalaqda kütlədən şübhələnmək olar
  - » Tez doyma
  - » Epiqastral və ya sol qabırğaaltı palpator kütlə (dalaq əllənməsi)
  - » Sol qabırğa altında ağrı
  - » Qaraciyərdə exinokokk
  - » Limfoma
- Yüksək hərarət
- Dalaq kütlələri əksər hallarda qarın boşluğunun USM və ya KT ilə müayinəsində ortaya çıxır.

### Dəqiqləşdirmə

- Dalaqda kütlə olub olmadığını dəqiqləşdirən müayinə USM və/və ya venoz faza KT-dir.
- Kütlənin təyini üçün erkən arterial faza KT məsləhət deyil. Çünki, bu fazada dalaq mozaik boyanır ("zebra görüntüsü") (Şəkil 1).

### Səbəbin təyini

- İlk görüntüləmə müayinəsi, xüsusən də USM törəmənin kistik, toxumalı və qarışıq olduğunu müəyyənləşdirə bilər.

### Abses

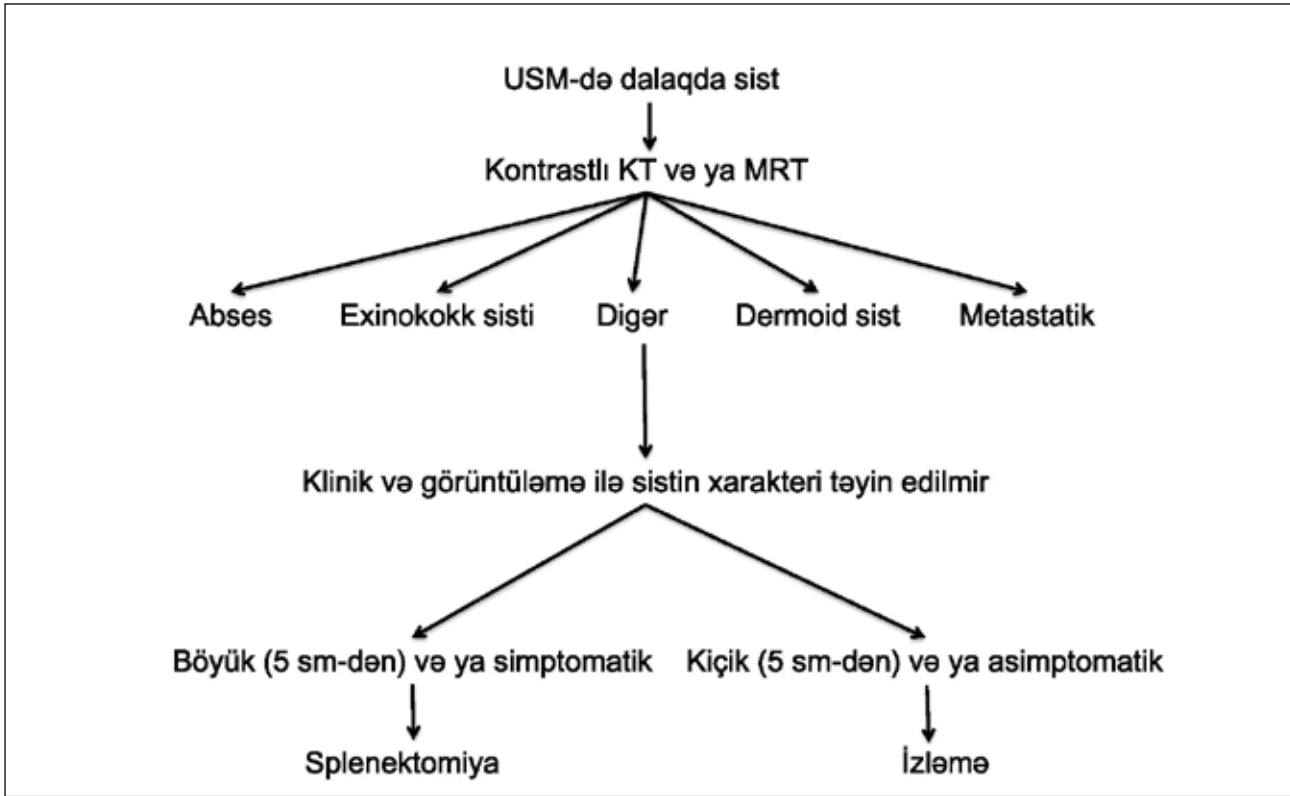
- Abses üçün ağrı, sepsis əlamətləri və USM-də mayeli və ya qarışıq törəmə, KT-də hipodens kütlə və tərkibində hava qabarcıqları xarakterikdir.

### Kistik törəmələr

- Sistik törəmələr USM-də anekoik görünür və kontrastlı KT-də kontrast tutmur və oval görünür.
- Sistin təbiətini müəyyənləşdirmək üçün exinokok, sadə sist (anadangəlmə epitelial sist), psevdosistlər (post-travmatik və ya postinfarkt) və digər sistlər arasında differensiasiya aparmaq lazımdır.
- USM-də sist tapılan xəstələrdə KT edilir və ilk növbədə exinokokk sisti təsdiq və ya inkar edilir.
- Exinokokk sisti üçün xarakterik əlamətlər:
  - » ikiqat divar
  - » qız qovucuqları və ya arakəsmələr, partlamış sist əlaməti
  - » divarda kalsifikasiya
  - » anamnezdə exinokokk və ya hazırda digər orqanlarda, xüsususən də qaraciyərdə exinokokk.
- Görüntüləmədə exinokokk kistlərinə məxsus əlamət tapılmırsa digər kistlər arasında differensiasiya aparılır.
- Nadir də olsa rast gəlinən dermoid sistlər üçün qalın divar, tərkibində

sümük, diş qalıntıları görünür (KT-də).

- Metastatik sistlərdə digər orqanlarda ilkin ocaq tapılır (peritonal karsinomatoz, musinoz adenokarsinoma və s).
- Görüntülmə üsulları ilə epitelial, psevdosist və incə divarlı exinokok kistlərini bir-birindən ayırmaq çətin olur. Belə hallarda asimptomatik və kiçik sistlərdə (5 sm-dən kiçik) izləmə, simptomatik və böyük kistlərdə isə cərrahi müdaxilə məsləhət görülür.

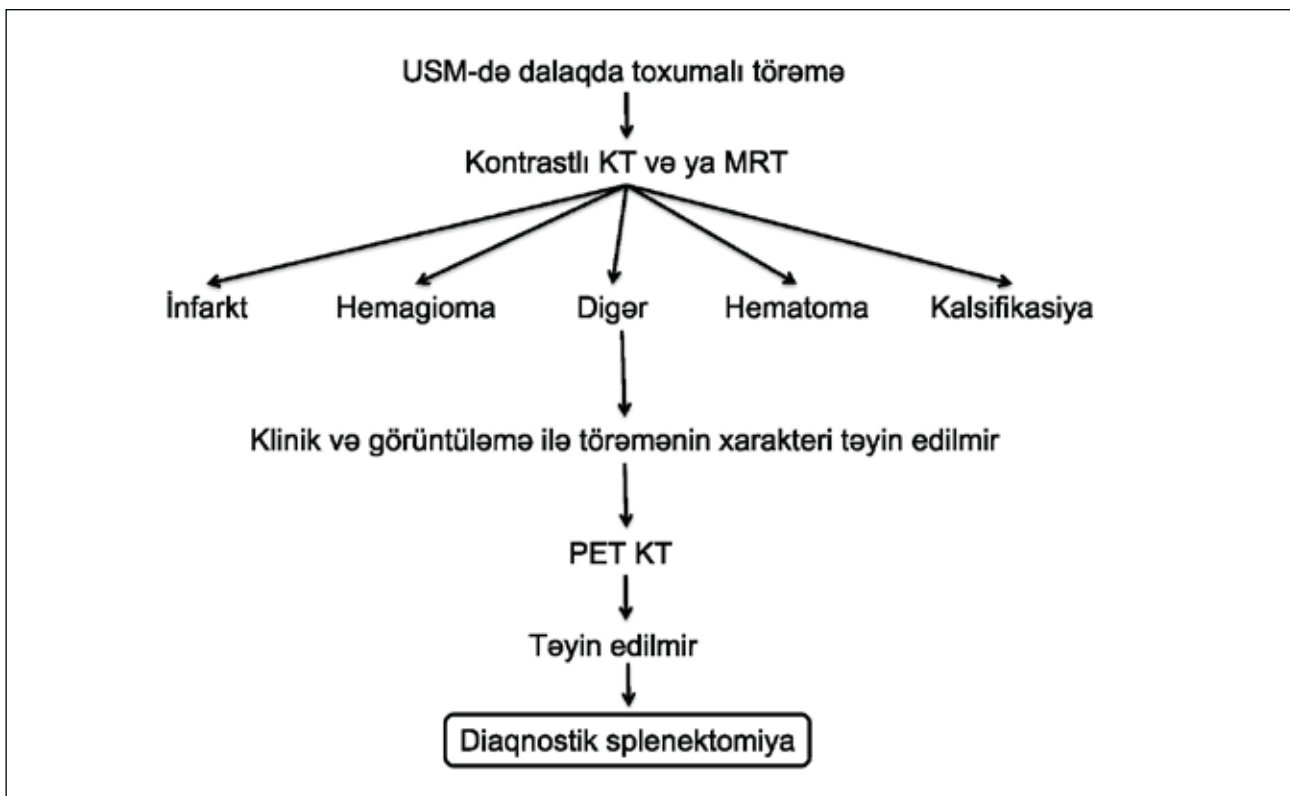


Şəkil 1. Dalaq sistində diaqnostik yanaşma

### Toxumalı törəmələr

- Toxumalı törəmələr USM-də uzo, hiperekoik və ya heterogen , KT-də isə adətən kontrast tutur (bəzi törəmələr istisnadır).
- Dalaqda USM –də toxumalı törəmə tapılırsa kontrastlı KT və ya MRT edilir (Şəkil 2).
- Kütlənin xarakterini təyin etmək üçün klinik və görüntülmə nəticələri birlikdə qiymətləndirilir və aşağıdakı ardıcılıqla differensiasiya aparılır (diaqnostik asanlıqə görə):
  - » infarkt
  - » hematoma
  - » hemangioma
  - » bədxassəli törəmələr
  - » xoşxassəli törəmələr
  - » digər

- İnfarkt üçün aşağıdakı əlamətlər xarakterikdir:
  - » sol qabərğaaltında güclü ağrılar
  - » fon xəstəliyi (digər orqanlarda tromboz, trombofilik vəziyyətlər və s)
  - » kontrastlı KT-də piramidşəkilli kontrastlaşmayan sahə
- Hematoma üçün xarakterik əlamətlər
  - » anamnezdə travma
  - » KT-də kontrast tutmayan hiperdens (parlaq sahə)
- Hemagioma üçün xarakterik əlamətlər:
  - » kontrastlı KT və ya MRT-də arterial fazada periferik düyünşəkilli kontrastlaşma, venoz və gec fazalarda kontrastı buraxmama
- Klinik və USM+KT müayinələri ilə infarkt, hematoma və hemagioma əlamətləri görünməyən xəstələrdə neoplastik xəstəliklər araşdırılır və bu məqsədlə limfomalar və metastatik törəmələr ilk planda tutulur. Bu xəstəliklər üçün dalaqda çoxsaylı kontrastlaşan kütlələrin olması xarakterikdir.
- Əgər dalaqdakı kütlənin bəd və ya xoşxassəli törəmə olduğu müəyyən edilə bilmirsə diaqnostik məqsədlə splenektomiya aparıla bilər.



*Şəkil 2. Dalağın toxumalı törəmələrində diaqnostik yanaşma*

### Müalicə prinsipləri

- Dalaq kütləsində müalicə yanaşması kütlənin səbəbindən asılıdır.
- Abseslərdə drenaj lazımdır.
- Kalsifikasiyalarda, hamartomalarda, infarktda, hematomalarda, asimptomatik və kiçik qeyri-parazitar kistlərdə və hemagiomalarda izləmə tövsiyə olunur.

- Parazitar, simptomatik və ya böyük ölçülü epitelial və psevdokistlərdə və səbəbi bilinməyən kistlərdə əməliyyat lazım gəlir.
- Simptomatik xoşxassəli neoplastik və ya xarakteri məlum olmayan toxumalı törəmələrdə splenektomiya edilə bilər.
- Metastatik törəmələrdə splenektomiya palliativ məqsədlə aparıla bilər.

### BƏZİ DALAQ KÜTLƏLƏRİNİN QISA XARAKTERİSTİKASI

#### Dalaq absesi

##### *Etiologiya*

- Uzaq infeksiyon ocaqdan hematogen yayılması (endokardit, intra-abdominal infeksiyalar, sidik yolu infeksiyaları), təxminən 2/3-ündə
- ətrafdakı infeksiyon ocaqdan birbaşa yayılması (perinefrik abses, pankreatit, divertikulit, mədə və ya kolon perforasiyası və s.)
- kistlərin, dalaq infarktının və ya hematomasının infeksiyalaşması.

##### *Ağırlaşma*

- Spontan absesin açılması və peritonit
- Sepsis və ağırlaşmaları

##### *Klinika*

- Qarın ağrısı
- Hərərət
- Sol qabırğaaltı nahiyədə ağrı
- Palpasiya olunan dalaq
- Peritonitə bağlı əzələ gərginliyi

##### *Diagnostika*

- Laborator – leykositoz və CRP artması ola bilər
- KT- də dalaqda hipodens sahə, maye və qaz səviyyəsi

##### *Müalicə*

- Geniş spektrli antibiotiklər və splenektomiya dalaqda lokalizasiya olunan abseslərdə radikal müalicədir.
- Splenektomiyaya alternativlər (İkinci seçimlər):
  - » təksaylı və periferik abseslərdə perkutan drenaj edilə bilər, lakin residiv və ağırlaşmaları yüksəksir.
  - » absesin laparoskopik drenajı
  - » dalağın hissəvi rezeksiyası (açıq və ya laparoskopik)

#### Dalaq kistləri

- Dalaq kistləri parazitik (əsasən exinokokk) və qeyri-parazitar mənşəli (epitelial, yalançı, dermoid və neoplastik).

### *Parazitar kistlər*

- Dalaqda rast gəlinən kistik törəmələrin təxminən 2/3-ünü parazitar kistlər təşkil edir ki, bunların da əksəriyyət exinokokk kistləridir.
- Exinokok kistləri adətən böyüməyə və partlayaraq peritonitə və digər orqanlara yayıla bilirlər.
- Klinik olaraq əksəriyyəti asimptomatikdir, lakin böyüdükdə və partladıqda simptomlar ortaya çıxır
- Diaqnozu adətən USM və KT-də xarakterik əlmətlərinə görə dəqiqləşdirilir:
  - » ikiqat divar
  - » qız qovucuqları və ya arakəsmələr, partlamış kist əlaməti
  - » divarda kalsifikasiya
  - » anamnezdə exinokokk və ya hazırda digər orqanlarda, xüsususən də qaraciyərdə exinokokk.
- Radikal müalicəsi splenektomiyadan ibarətdir. Əməliyyatətrafı dövrdə antihelmint müalicəsi (albendazol) istifadə edilir. Bəzi hallarda parsial kistektomiya və ya dalaq rezeksiyası edilə bilər.

### *Qeyri-parazitar kistlər*

- Qeyri-parazitar kistlərə həqiqi, yalançı və neoplastik kistlər aid edilir.
- Həqiqi kistlərin divarı epitellə örtülüdür və əksər hallarda anadangəlmə mənşəlidir. Dermoid və epidermal kistlər nadir də olsa rast gəlinir.
- Yalançı kistlərin divarında epitel qatı olmur. Bu kistlər adətən travma və infarktdan sonra əmələ gəlir.
- Həqiqi və yalançı kistlər adətən kiçik olur (5 sm-dən kiçik), əlamət və ağrılaşma törətmir. Böyük kistlərdə infeksiyalaşma, partlama və qanaxma kimi ağrılaşma ehtimalı artır.
- Həqiqi və yalançı kistlər əksər hallarda asimptomatikdir, böyüdükdə və ya ağrılaşma törətdikdə (infeksiyalaşma, qanaxma, partlama) əlamətlər ortaya çıxır.
- Yalançı və həqiqi kistləri klinik və görüntüləmə ilə bir-birindən fərqləndirmək mümkün olmur və diaqnozları histoloji müayinə ilə dəqiqləşdirilir.
- Asimptomatik və kiçik kistləri izləmək məsləhət görülür.
- Simptomatik və 5 sm-dən böyük həqiqi və ya yalançı kistlərdə splenektomiya və ya laparoskopik hissəvi kistektomiya (fenestrasiya) lazımdır. Perkutan drenaj ağrılaşma və residiv törətdiyi üçün tövsiyə edilmir.
- Dalaqda birincili neoplastik kistlər çox nadirdir, metastatik kistlər isə peritoneal karsinomatozda, musinoz adenokarsinomlarda rast gəlinir.

## **DALAĞIN DAMAR XƏSTƏLİKLƏRİ**

### *Dalaq infarktı*

- Dalaq infarktı dalaq arteriyasının və ya şaxələrinin trombla, embolla tutulması və ya sıxılması nəticəsində meydana gələn işemik nekrozdur.

- Dalaq infarktı aşağıdakı xəstəliklərin ağırlaşması kimi ortaya çıxa bilər:
  - » trombofilik vəziyyətlər (bəd xəssəli xəstəliklər, antifosfolipid sindromu və s)
  - » embologen səbəblər: atrial fibrilyasiya, açıq oval dəlik, ateroskleroz, müalicəvi embolizasiya
  - » mileoproliferativ xəstəliklər (polisitemiya vera, mielofibroz, tromboitemiya vəs)
  - » hemoqlobinopatiyalar (oraq hüceyrəli anemiya)
  - » böyük splenomeqaliyalar
  - » dalaq burulması
  - » dalaq travması
- Dalaq infarktı əksər hallarda dalaqda fibroz və ya psevdokistlə nəticələnir. Lakin, qanaxma və absesləşmə kimi ağırlaşmalar da törədə bilər.
- İnfarkt xəstələrin təxminən yarısında simptomuz və ya zəif əlamətlərlə biruzə verir, yarısında isə aşağıdakı əlamətlərlə ortaya çıxır:
  - » qarının sol tərəfində ağrı
  - » ürəkbulanma və qusma
  - » sol qabırğaaltında palpator ağrılı
  - » hərarətin artması
  - » leykositoz
  - » LDH artması
- Dianozu kontrastlı KT ilə qoyulur: kontrast tutmayan piramidşəkilli bölgənin görünməsi xarakterikdir.
- Müalicəsi üçün asimptomatik və ağırlaşmamış hallarda izləmə tövsiyə edilir, ağırlaşmalarda (qanaxma, infeksiya) isə cərrahi müdaxilə lazım gəlir (adətən splenektomiya).

### **Dalaq arteriyası anevrizması**

- Dalaq arteriyasının anevrizması az rast gəlinən patologiyalardandır, qarın boşluğu damarlarının anevrizması arasında aorta və qalça arteriyaları anevrizmalarından sonra üçüncü yerdə durur.
- Ağrı və dalaq infarktı əlamətləri ilə ortaya çıxa bilər, hamiləlikdə isə partlama ehtimalı çox yüksəkdir.
- Adətən təsadüfə USM və KT müayinələrində arteriya proeksiyasında kütlə kimi görünür.
- Diaqnozu KT angioqrafiya ilə dəqiqləşdirilir.
- Müalicəsində ölçüsü, simptomları və hamiləlik nəzərə alınır:
  - » hamiləlik planlaşdırılan xəstələrdə müalicə lazımdır (partlama ehtimalı yüksək olduğu üçün)
  - » ölçüsü 2 sm-dən kiçik və asimptomatik anevrizmalarda müşahidə tövsiyə olunur.
  - » ölçüsü 2 sm-dən böyük və ya simptomatik və ya ətrafında iltihabı olan



anevrizmalarda müalicə lazımdır.

- » İlk seçim anevrizmanın distal və proksimalının bağlanmasıdır. Bu mümkün olmayanda splenektomiya ilə birlikdə eksiziya və ya endovaskulyar embolizasiya edilə bilər (embolizasiylarda dalaq infarktı inkişaf edə bilər)

### **Dalaq venası trombozu**

- Dalaq venasının izole trombozu və ya soltərəfli portal hipertenziya qarındaxili venaların ən çox rast gəlinən trombozudur.
- Səbəbini adətən dalaq xəstəliyi yox, dalaq ətrafı orqanların iltihabi və neoplastik xəstəlikləri təşkil edir.
- Ən çox rastgəlinən səbəbi pankreatitdir, ikinci yerdə pankreas xərçəngi və mədənin arxa divar xorası durur, retroperitoneal fibroz və splenektomiya digər səbəbləri arasındadır.
- Dalaq venası trombozu mədə dibi varikozlarını və varikoz qanaxma (15-20%), splenomeqaliya və hipersplenizm törədə bilər.
- Dalaq venası trombozunda venoz drenaj kiçik venalar vasitəsi ilə mədə damarlarına drenaj olduğu üçün izole mədə varikozları meydana gəlir.
- Dalaq venası trombozu asimptomatik ola bilər və ya splenomeqaliya, hipersplenizm və mədə varikozları ilə biruzə verə bilər.
- Qastrokopiya izole mədə varikozları tapılması dalaq venası trombozuna yüksək şübhə yaradır.
- Diaqnozunu dəqiqləşdirmək üçün KT/MRT angiografiya lazımdır.
- Xoşxassəli xəstəlik mənşəli dalaq venası trombozunda ilk seçim splenektomiyadır.
- Bəd xassəli xəstəlik mənşəli trombozlarda isə splenektomiya faydasızdır.

# SPLENEKTOMİYA

## Tərifi

- Dalağın müalicə və ya diaqnostika məqsədi ilə çıxarılma əməliyyatıdır, açıq və ya laparoskopik üsulla aparıla bilər

## Təsnifatı

<b>Göstərişlərə görə</b>	<ul style="list-style-type: none"><li>• Müalicə məqsədi ilə:<ul style="list-style-type: none"><li>» Dalaqdan qanaxmanı dayandırmaq üçün</li><li>» Xəstə qan hüceyrələrinin ömrünü uzatmaq üçün</li><li>» Splenomeqaliyanın ağırlaşmalarının profilaktika və müalicəsi üçün</li><li>» Dalaqdakı xəstəlik mənbəyini aradan qaldırmaq üçün</li></ul></li><li>• Diaqnostik məqsədlə</li></ul>
<b>Göstərişin dərəcəsinə görə</b>	<ul style="list-style-type: none"><li>• Mütləq göstərişlər</li><li>• Nisbi</li><li>• Mübahisəli göstərişlər</li><li>• Əks göstərişlər</li></ul>
<b>Texnikasına görə</b>	<ul style="list-style-type: none"><li>• Açıq</li><li>• Laparoskopik</li></ul>

## Splenektomiyaya göstərişlər (əsas məqsədlər)

- Splenektomiyaya əməliyyatı müxtəlif məqsədlərlə aparıla bilər ki, bunları da aşağıdakı 5 qrupda cəmləşdirmək olar.
- **Travmalarda qanaxmanı dayandırmaq üçün**
- **Xəstə qan hüceyrələrinin ömrünü uzatmaq üçün**
  - » Sferositoz
  - » Autoimmün hemolitik anemiya
  - » İdiopatik trombositopenik purpura
  - » Trombotik trombositopenik purpura
  - » Talassemiya
  - » Oraq hüceyrəli anemiya
  - » Digər
- **Splenomeqaliya ağırlaşmalarını aradan qaldırmaq üçün**

- » Sitopeniyanı düzəltmək
- » Varikoz qanaxmanın müalicəsi
- » Mexaniki təsiri aradan qaldırma
- **Dalaqda yerləşən xəstəlik mənbəyi və kütlələri çıxarmaq üçün**
  - » Leyşmaniya
  - » Malyariya
  - » Şişlər
  - » Kistlər
  - » Abses
  - » Hematoma
- **Diaqnostik məqsədlə**
  - » Səbəbi bilinməyən splenomeqaliya
  - » Limfomalar
  - » Dalaqda naməlum kütlə

#### **Splenektomiyaya göstəriş dərəcələri və əks göstərişlər**

- **Mütləq göstərişlər (splenektomiya ilk və ya yeganə seçimdir)**
  - » Ağır dalaq travmaları (davam edən qanaxma, şok)
  - » İnvaziv şişlərdə en-blok splenektomiya
  - » Böyük exinokokk
  - » Dalaq venası trombozuna bağlı splenomeqaliya və mədə varikozu
  - » Dalağın birincili törəmələri
  - » Xəstə dalağın zədələnməsi
- **Nisbi göstərişlər (splenektomiyaya yeganə seçim deyil, digər müalicələr fayda vermədikdə tövsiyə edilir)**
  - » Sferositoz
  - » Autoimmun hemolitik anemiya
  - » Oraq hüceyrəli anemiya
  - » İdiopatik trombositopenik purpura
  - » Felty sindromu (immun neytropeniya)
  - » Dalaq absesi
  - » Birincili hipersplenizm
- **Mübahisəli göstərişlər (splenektomiyanın faydası mübahisəlidir)**
  - » Qeyri-parazitar kistlər
  - » Talassemiya
  - » Limfomalar
  - » Trombotik trombositopenik purpura
  - » Mielofibrotik xəstəliklər
- **Əks göstərişlər**
  - » Kəskin leykemiya
  - » Aqranulositoz
  - » Asimptomatik hipersplenizm

## Splenektomiyanın texnikası

- Açıq splenektomiya
- Laparoskopik splenektomiya

## SPLENEKTOMİYA AĞIRLAŞMALARI

### *Soltərəfli plevral maye və ağciyər atelektazi*

- Ən çox rast gəlinən ağırlaşmadır (10%), ağrıya və diafraqmalatı iltihaba bağlı meydana gəlir. Yetərli ağrısızlaşdırma, laparoskopik əməliyyat və erkən aktivləşdirmə, fizioterapiya əsas profilaktik tədbirlərdir. Davamlı hallarda diafraqmamaltı absesi yoxlamaq lazımdır.

### *Qonşu orqan yaralanması*

- Yetərsiz disseksiya və enerji qaynaqlarının orqan divarına yaxın istifadəsi yaralanma və yanıq nekrozlarına səbəb ola bilər.
- Ən çox pankreasın quyruğu (6-15%) və dənin mədənin böyük ayrılıyı zədələnir və nəticədə abses və ya fistullar əmələ gəlir.
- Bunlardan başqa diafraqma, kolon və digər orqanlar da zədələnmə bilər.
- Əməliyyat vaxtı tapılan ağırlaşmalarda tikiş qoymaq və drenaj etmək lazımdır.

### *Qanaxma*

- Əməliyyatdaxili qanaxma adətən qapı disseksiyasında və kapzula zədələnməsi nəticəsində baş verir (2-6%).
- Əməliyyatdan sonrakı qanaxmalar adətən yetərsiz hemostaza və ya hipokoaqulyasiyaya bağlı meydana gəlir. Hematoma və ya massiv qanaxma və şok əlamətləri ilə biruzə verə bilər.
- Massiv qanaxmalarda təcili təkrar əməliyyat, asimtomatik hematomalarda izləmə, infeksiiv hematomalarda (abses) drenaj lazımdır.

### *Subdiafraqmatik abses*

- Adətən hematomanın irinləməsi, pankreatik və ya mədə yaralanmasının nəticəsində əmələ gəlir.
- Splenektomiyalardan sonra 2-3% hallarda rast gəlinir.
- Əməliyyatdan sonrakı ilk həftələr və ya aylarda görünə bilər.
- Diaqnozu klinik (ağrı və sepsis) və görüntüləmə əlamətlərinə (KT-də yığıntı) görə qoyulur.
- Müalicəsi üçün perkutan drenaj və antibiotikoterapiya ilk seçimdir.

### *Trombositoz*

- Splenektomiyadan sonra trombositlərin eliminasiyasının azalması nəticəsində trombositlərin sayı artır.
- Splenomeqaliyalara və mielofibrozisə görə aparılan splenektomiyalar

trombositoz üçün yüksək risk faktorudur.

- Trombosit sayı 1 milyonu keçərsə tromboz profilaktikası üçün aspirin istifadə edilir.

### *Dalaq venası trombozu*

- Splenektomiyalardan sonra dalaq venasında 8-10% hallarda dalaq venası trombozu baş verir. Venada axının azalması, trombositoz və trombofiliya əsas mexanizmləri hesab edilir.
- Geniş splenik vena (splenomeqaliyalar), mileofibrozis və vena güdülünün tikişlə yox büzülərək bağlanması risk amilləridir.
- Dalaq vena trombozu müalicə olunmadıqda portal və mezenterik venalara yayıla bilər.
- Klinik olaraq adətən ağrı və zəif hərartla biruzə verir. Diaqnozu kontrastlı KT ilə dəqiqləşdirilir.
- Tromboz təyin edilərsə təcili antikoagulyant müalicə başlandırılır.
- Profilaktikası üçün trombosit sayı 1 milyon/ml-dan çox olanlarda aspirin, trombofilik vəziyyətlərdə və böyük splenomeqaliyalarda antikoagulyant tövsiyə edilir.

### *Splenoz*

- Splenoz dalaq toxumasının qarın daxilində kiçik parçalarla diffuz implantasiyası və inkişafıdır.
- Adətən dalağın travmatik, spontan və ya yatrogen partlaması nəticəsində meydana gəlir.
- İnplantatlar autotransplantat kimi dalağın immun və digər funksiyalarını davam etdirirlər. Ona görə də postsplenik sepsis, trombositoz kimi ağırlaşmalar meydana gəlmir.
- Lakin bitişmələr və bağırsağ keçməzliyi, xəstəliklərin residivi kimi ağırlaşmalar da törədə bilirlər.
- Əksəriyyəti asimptomatik gedir, ağırlaşmalar meydana gəldikdə simptomlar ortaya çıxa bilər.
- Splenektomiyalardan və ya dalaq travmalarından sonra bağırsağ keçməzliyi, trombositozun olmaması, qanın hüceyrələrinin normal quruluşu, gübrüntüləmədə qarında çoxsaylı törəmələr splenozisə şübhə yaradır.
- Diaqnozu qanda Hovel-Jolly cisimciklərinin olmaması (bu cisimlər eritrosit qalıntılarıdır və dalaq tərəfindən təmizlənilir, splenektomiyalarda çox rastlanır), KT-də çoxsaylı dalaqşəkilli törəmələr, biopsiyada dalaq toxuması əlamətlərinə görə dəqiqləşdirilir.
- Profilaktikası üçün əməliyyat vaxtı dalağın bütövlüyünə diqqət etmək lazımdır.
- Ağırlaşma olmadıqda heç bir müalicəyə ehtiyac yoxdur.
- Ağırlaşma zamanı çıxarmaq və ya bitişmələri kəsmək lazım gəlir.

### *Postsplenektomik sepsis*

- Dalaq çıxarıldıqdan sonra meydana gələn nadir ağırlaşma olub, sürətlə inkişaf edən ağır bakterial sepsisdir.
- Kapsulalı bakteriyalar, xüsusən də pnevmokokk, hemofilius və meningokokklar ən çox rast gəlinən mikroorqanizmlərdir.
- Dalağın immun funksiyasının aradan qalxması əsas mexanizmləri sayılır (opsoninin azalması, İgM sintezinin azalması, faqositozun və bakteriaların təmizlənməsinin azalması)
- Təxminən 80%-i ilk 2 ildə rast gəlinir.
- Uşaqlarda 1-2% hallarda rast gəlinir. Yaş nə qədər kiçik və immun istem nə qədər zəifdirsə risk də o qədər artır: beş yaşından kiçik uşaqlar və immun sistem xəstəlikləri yüksək risk qrupu təşkil edir və letallıq yüksəkdir (50%),
- Böyüklərdə rastgəlmə tezliyi isə daha azdır - 1%-dən az.
- Hematoloji xəstəliklərlə müqayisədə travmaya görə aparılan splenektomiyalarda daha az rast gəlinir ki, bu da travmatik autotransplantasiyaya bağlı ola bilər.
- Xəstəlik əvvəlcə zəif qeyri-spesifik əlamətlərlə (halsızlıq, yorğunluq, burun axıntısı və s) başlayır, sürətlə progressivləşərək yüksək hərarət, septik şok və yaygın damardaxili laxtalanma sindromu meydana gəlir, müalicə olunmazsa 12-48 saat ərzində ölümlə nəticələnə bilər.
- Profilaktikası üçün:
  - » splenektomiyadan 2-3 həftə əvvəl və ya sonrakı 2 həftə ərzində kapsullu bakteriyalara qarşı polivalent vaksinasiya (Pneumovax)
  - » yüksək riskli qruplarda əlavə olaraq uzunmüddətli antibiotikoterapiya (2 yaşındakı uşaqlarda 6 yaşına qədər penisillin və ya ampisillin)
  - » dalaq travmalarında autotransplantasiya.
  - » Splenektomiya olunmuş xəstələrdə ilkin əlamətlər olarsa təcili antibiotikoterapiya
- Müalicədə yüksək doza antibiotiklər verilir və dəstək müalicələri aparılır.

### **SPLENEKTOMİYAYA GÖSTƏRİŞ TƏŞKİL EDƏN BƏZİ HEMATOLOJİ XƏSTƏLİKLƏR**

- Qeyd edildiyi kimi hematoloji xəstəliklərdə splenektomiya edilməsinin əsas məqsədi xəstəliyi müalicə etmək deyil, xəstə qan hüceyrələrinin ömrünü uzatmaqdır. Bundan başqa, heataoloji xəstəliklərin törətdiyi splenomeqaliyanın ağırlaşmalarının müalicəsi üçün də splenektomiya edilə bilər.
- Splenektomiya lazım gələn hematoloji xəstəlikləri klinik baxımdan 4 qrupda cəmləşdirmək olar:
  - » Anemiyalar (sferositoz, hemoqlobinopatiyalar, autoimmun hemolitik anemiya və s)
  - » Trombositopeniyalar (idiopatik trombositopenik purpura, trombotik trombositopenik purpura və s)
  - » Neytropeniyalar (Felty sindromu və s)
  - » Neoplastik xəstəliklər (mieloproliferativ və limfoproliferativ xəstəliklər)

### *Sferozitoz*

- Sferositoz eritrositlərin anadangəlmə membran defektidir.
- Eritrosit membranında spektin adlı proteinin defisiti nəticəsində kürəşəkilli forma alana və elastikliyi azalan eritrositlər dalaq mikrosirkulyasından keçə bilmirlər və parçalanırlar.
- Anemiya ilə yanaşı hemolitik sarılıq, splenomeqaliya və öd kisəsində piqment daşları meydana gəlir (85%).
- Xəstəlik asimptomatik ola bilər və ya hemolitik krizlərlə biruzə verir.
- Diaqnozu osmotik fragilliyin artmasına, Coombs testinin mənfi olmasına və son illər kriohemoliz testinə (inkubasiya olunmuş eritrositlərdə hemoliz testi ) görə qoyulur.
- Sferositozun ən effektiv müalicəsi splenektomiyadır: anemiya və sarılıq aradan qalxır.
- Uşaqlarda gözləmək və splenektomiyanı 6 yaşından sonra etmək məsləhətdir. Lakin transfuziya gərəkdirən çoxsaylı hemolizlərdə dalağın subtotal (80%) rezeksiyası edilə bilər.

### *Oraq hüceyrəli anemiya*

- Hemoqlobinopatiyalardan biridir, hemoqlobinin betta zəncirinin S variantı ilə xarakterizə olunur. Bu xəstələrdə malyariyanın az rast gəlməsinə əsaslanaraq xəstəliyi malyariyaya qarşı adaptiv mutasiya da hesab edirlər.
- Quruluşu və elastikliyi dəyişilmiş eritrositlər kapilyarlarda tıxacların əmələ gəlməsinə, işemik, hemolitik krizlərə, anemiya və sarılığa səbəb ola bilər.
- Xəstələrdə əksər hallarda çoxsaylı işemiyalara bağlı autosplenektomiya rast gəlinir (büzüşmüş fibrotik dalaq)
- Simptomatik splenomeqaliyalarda və dalaq abseslərində splenektomiya lazım gələ bilər.

### *Talassemiya*

- Hemoqlobin sintezinin anadangəlmə defekti olub, betta zəncirinin defekti və alfa zəncirinin artıqlığı ilə xarakterizə olunan xəstə eritrositlər meydana gəlir.
- Talassemiyada həm hemoqlobin sintezinin azalması, həm də hemoliz ağır anemiyaya gətirib çıxarır. Davamlı hemoliz hə də splenomeqaliyaya, dəmir yığılmasına (ikincili hemoxromatoz) və ağırlaşmalarına səbəb olur.
- Kiçik talassemiyalarda (heteroziqot) yüngül hemolizlər rastlanır, böyük talassemiyalarda isə (homoziqot) uşalıqdan başlayan hemolizlər ciddi ağırlaşmalar törədə bilər.
- Talassemiyanın müalicəsi dəmir azaltma və trasfuziyalardan ibarətdir, son illər sümük iliği transplantasiyası tətbiq edilməkdədir.
- Sferozitodan fərqli olaraq talassemiyada splenektomiya anemiya və hemolizi aradan qaldırmır. Lakin transfuziya ehtiyacını azaltmaq üçün və splenomeqaliya ağırlaşmalarının müalicəsi (ağrı, infarkt və təzyiq) üçün splenektomiya gərəkə bilər.

### *Autoimmun hemolitik anemiya*

- Eritrosit membranına qarşı anticimlərin və komplementin membrana yapışaraq dalaqda və ya damardaxilində törətdiyi immun hemolizdir.
- Səbəbi məlum deyil, lakin bəzi amillərin autoimmun hemoliz törətdiyi bilinir:
  - » dərmanlar (penisillin, kuinidin, hidralazin, metildopa)
  - » kollagen xəstəliklər (lupus, revmatoid artrit)
  - » neoplastik preoeslərin (limfoma, mieloma, leykemiya, dermoid kist, yumurtalıq teratoması və s)
  - » infeksiyaların (mikoplazma, malyariya, sifilis, viremiya).
- “Soyuq” və “isti” anticismlər aşkarlanır.
- İsti anticismlər İgG tipli olub eritrositlərin membranındakı Rh faktora birləşirlər və eritrositlərin dalaqda parçalanmasına səbəb olurlar.
- Soyuq anticismlər isə İgM tipli olub I antigenə birləşirlər, komplementi də birləşdirərək damardaxili hemoliz törədirlər və splenektomiya az faydalı olur.
- Adətən 50 yaşdan yuxarı qadınlarda daha çox rast gəlinir.
- Klinik olaraq kəskin başlayan yorğunluq, sarılıq əlaməti ilə biruzə verir, splenomeqaliya, davamlı anemiya və retikulositoz tapılır.
- Diaqnozu normosistik normoxrom anemiya, müsbət düz Coombs testi, retikulositoz (10%-dən çox), qanda birləşmiş bilirubin artması, sümük iliyində eritroid hiperplaziya, haptoglobulin azalması əsasında qoyulur.
- Müalicə:
  - » dərmanlar kəsilir
  - » steroid müalicəsi 4-6 həftə verilir
  - » steroidə cavab verməyən və ya təkralayan hallarda splenektomiya və ya rituksimab tətbiq edilir.

### *Idiopatik trombositopenik purpura*

- Trombositlərə qarşı anticimlərin trombositlərə birləşməsi və dalaqda tutulması nəticəsində meydana gələn immun trombositopeniyadır.
- Etiologiya məlum deyil.
- Qazanılma xəstəlik hesab olunur, trombositlərin divarındakı qlikoproteinlərə qarşı yaranan İgG tipli anticismlər əsas səbəbkar sayılır.
- Dalaq həm anticismlərin mənbəyi, həm də trombositlərin tutulduqları yer hesab edilir.
- Kəskin və xroniki formaları vardır
  - » Kəskin forma adətən uşaqlarda və 16 yaş altında olanlarda rast gəlinir, 80% hallarda spontan sağalır.
  - » Xronik forma böyüklərdə, daha çox qadınlarda rast gəlinir: qadın/kişi nisbəti 3/1 təşkil edir.
- Klinik olaraq trombositopeniya, sümük iliyində artmış meqakariositlər, petexiya və ekximozlar, diş əti qanaxması və hematuriya tez-tez rast gəlinir.
- Anemiya və leykopeniya olmur.



- Dalaq adətən böyümür.
- Diaqnozu trombositopeniya, normal dalaq ölçüsünə və antitrombositar anticisim təyininə görə qoyulur.
- Müalicəsi:
  - » trombosit sayı 50 000/ml-dən yuxarı olan olan asimptomatik xəstələr izlənə bilər.
  - » simptomatik xəstələrdə və ya trombosit sayı 30 000/ml –dən kiçik olan xəstələrdə əvvəlcə 6-8 həftəlik steroidlə başlanılır və bu 50% hallarda effektiv olur.
  - » steroid müalicəsinə cavab verməyən və ya tezliklə təkrarlayan və ya qanaxması olan xəstələrdə venadaxili immunoqlobulin istifadə edilir.
  - » bu müalicələrə cavab verməyən hallarda, təcili əməliyyat gərəkdirən hallarda və həyatı təhlükəli qanaxmalarda (beyindaxili və s) splenektomiya tətbiq edilir.
  - » splenektomiyaya əks göstəriş olarsa anti B-limfosit monoklonal anticisimi olan rituximab (anti –CD20 monoklonal anticisim) istifadə edilir.
- Steroid + splenektomiya 90% remissiya verir.
- Splenektomiyadan sonra təkrarlayan trombositopeniyalarda əlavə dalaq axtarmaq lazımdır.

### *Trombotik trombositopenik purpura*

- Endotel hüceyrələrinə və trombositlərə qarşı anticisimlərin törətdiyi kəskin immun iltihabı proses hesab edilir, vaskulit, tromboz və qanaxmalarla biruzə verir.
- Qazanılmış xəstəlikdir, əksər hallarda viral və bakterial infeksiya fonunda meydana gəlir.
- Anticisimlərin arteriolaların və kapilyarların endotelində törətdiyi immun iltihab hemolizi, trombozları, orqan yetməzliklərini, trombositopeniyaya isə qanaxmaları törədən əsas mexanizmlər hesab edilir.
- Klinik olaraq pentada ilə ortaya çıxır:
  - » hərarət
  - » trombositopenik purpura
  - » hemolitik anemiya
  - » nevroloji pozğunluq
  - » böyrək yetməzliyi
- Diaqnoz purpurik zədələnmədən alınan biopsiya ilə dəqiqləşdirilir.
- Müalicəsi:
  - » Plazmoferez – ilk seçim müalicəsidir.
  - » Steroid və ya rituximab plazmoferezə əlavə edilə bilər.
  - » Splenektomiya az hallarda - yuxarıdakı müalicələrə cavab verməyən xəstələrdə plazmoferezlə birlikdə tətbiq edilir.

### *Felty sindromu*

- İmmun neytropeniyadır və triada xarakterikdir:
  - » revmatoid artrit
  - » splenomeqaliya
  - » neytropeniya
- Hesab edilir ki, revmatoid artritdə neytrofillərin səthində yüksək miqdarda İgG toplanır və belə neytrofillərin dalaq tərəfindən tutulması nəticəsində neytropeniya baş verir (immun neytropeniya)
- Klinik olaraq təkrarlayan infeksiyalarla biruzə verir.
- Diaqnozu klinik triadaya (revmatoid artrit, splenomeqaliya və neytropeniya), neytrofillərdə İgG yüksəkliyinə və sümük iliyində qranulopezinin artmasına əsaslanaraq qoyulur.
- Simptomatik hallarda splenektomiya göstərişdir (60-70% faydalı olur) .

### *Neoplastik hematoloji xəstəliklər*

- Mieloproliferativ və mielidisplastik xəstəliklərdə adətən splenektomiya splenomeqaliyanı və hipersplenizmi aradan qaldırmaq üçün tətbiq edilir.
- Limfoproliferativ xəstəliklərdə splenomeqaliya mərhələ təyini üçün və dalaq limfomasında isə müalicə məqsədi ilə tətbiq edilir.

## DALAQ TRAVMASI

- Travmalarda dalaq qaraciyərdən sonra ən çox zədələnən parenximatöz orqandır, küt travmalarda isə ən çox zədələnən orqandır.

### *Təsnifatı*

<b>Mexanizminə görə</b>	<ul style="list-style-type: none"> <li>• Açıq travma</li> <li>• Küt travma</li> <li>• Odlu silah yaralanmaları</li> </ul>
<b>Zədələnmənin növünə görə</b>	<ul style="list-style-type: none"> <li>• Hematoma</li> <li>• Yaralanma</li> <li>• Qarışıq</li> </ul>

<b>Ağırliq dərəcəsinə görə AAST təsnifatı (Amerika Travma Cərrahiyyəsi Cəmiyyəti)</b>	<p>I dərəcə</p> <ul style="list-style-type: none"> <li>• Hematoma: subkapsulyar, səthin 10%-dən az sahəsində</li> <li>• Yaralanma: kapsula yarası, qanaxma yox, dərinliyi 1 cm-dən az</li> </ul> <p>II dərəcə</p> <ul style="list-style-type: none"> <li>• Hematoma: subkapsulyar, səthin 10-50% arası sahəsində</li> <li>• Yaralanma: kapsula yarası, parenxima dərinliyi 1-3 cm, trabekulyar damarları tutmamışdır</li> </ul> <p>III dərəcə</p> <ul style="list-style-type: none"> <li>• Hematoma: <ul style="list-style-type: none"> <li>» subkapsulyar, səthin 50% dən çox sahəsində və ya</li> <li>» genişlənən və ya</li> <li>» zədələnmiş subkapsulyar, intraparenximal hematoma və ya</li> <li>» aktiv qanaxmalı və ya</li> <li>» intraparenximal 5 c m-dən böyük və ya genişlənən.</li> </ul> </li> <li>• Yaralanma: 3 cm-dən çox parenxima dərinliyi olan və ya trabekulyar damarları zədələnməsi</li> </ul> <p>IV dərəcə</p> <ul style="list-style-type: none"> <li>• Yaralanma: dalağın 25%-ndən çoxunun devaskulyarizasiyasına səbəb olan segmentar və ya qapı damar zədələnməsi</li> </ul> <p>V dərəcə</p> <ul style="list-style-type: none"> <li>• Hematoma: tamamilə parçalanmış dalaq</li> <li>• Yaralanma: dalağı tam devaskulyarizə edən hilus zədələnməsi</li> </ul>
---	--

### *Səbəbləri və mexanizmi*

- Küt travma
- Açıq travma
- Odlu silah travmaları

### *Diagnostikası*

- İstənilən qarın travmasında dalaq zədələnməsi ilk planda tutulmalıdır.
- Soltərəfli qabırğa sınıqlarında və qaındaxili qanaxma və şok əlamətləri olanlarda dalaq zədələnməsinə şübhə daha da artır.

- Ağıq zədələnmələrin diaqnozu adətən əməliyyat vaxtı qoyulur
- Küt zədələnmələri diaqnozu KT ilə və ya əməliyyat vaxtı dəqiqləşdirilir.

### *Müalicəsi*

- **Prinsip** – dalaq zədələnmələrində əsas prinsip qanaxmanı dayandırmaqdır (hemostaz).
- Hemostaz üçün aşağıdakı tədbirlər mövcuddur:
  - » cərrahi üsullar – splenektomiya, sintetik yamaq və torbalar, tamponada və digər
  - » dalaq arteriyası embolizasiyası
  - » spontan hemostazı gözləmə

### *Müalicə yanaşması*

- Dalaq zədələnmələrinin müalicəsi aşağıdakı iki prinsip üzərində qurulur:
  - » **Qeyri-operativ** (50-80%/) - hemodinamikası stabil olan və əməliyyat tələb olunmayan digər zədələnmələr yoxdursa xəstələr müşahidə edilir (hemodinamika, KT). Əgər qanaxma varsa (hemoqlobində düşmə, KT-angioqrafiyada ekstravazasiya) embolizasiya edilir, hemodinamika qeyri-stabilərsə əməliyyat edilir.
  - » **Operativ** – hemodinamikası qeyri-stabil olan və ya əməliyyat tələb edən digər qarındaxili zədələnmə varsa əməliyyat edilir. Hemostaz üçün ilk seçim splenektomiyadır, lakin alternativləri də istifadə edilə bilər. Koaqulopatiyası olanlarda ilk mərhələdə tamponada edilir. Splenektomiyalarda postsplenik ağırlaşmaların profilaktikası üçün dalaq autotransplantasiyası edilə bilər.

## HİPOSPLENİZM

### *Tərif*

- Dalağın funksiyasında azalmanı ifadə edir, ölçüsü ilə düz mütənasib deyildir.
- Təmizləmə funksiyası olmadığından periferik yaxmada Heinz cisimcikləri, Hovell-Jelly cisimcikləri görünür.

### *Səbəbləri*

- Anadangəlmə aspleniya
- Yaşlılıq
- Təkrarlayan sekestrasion krizləri:
  - » Oraq hüceyrəli anemiya
  - » Essensial trombositoz
  - » Malyariya
  - » Splenik arteriya trombozu

- Autoimmun xəstəliklər
  - » xoralı kolit
  - » Glomerulonefrit
  - » SLE
  - » Revmatoid artrit
  - » Sarkoidoz
- Şiş və ya kistlər
- Amiloidoz
- Postsplenektomiya
- Digər

### *Diaqnostika*

- Hiposplenizmin xarakterik əlaməti qanda , Hovell-Jelly cisimciklərinin tapılmasıdır.

### *Müalicəsi*

- Spesifik müalicəsi yoxdur.

**DALAQ VƏ SPLENEKTOMİYA ÜZRƏ SUALLAR VƏ CAVABLAR**

N.Y.Bayramov, A.K.Səfiyeva, N.F.Mürvələdova

<b>Dalaq hansı arteriyalarla qidalanır?</b>	Günəş kötüyünün şaxəsi olan dalaq arteriyası və gastroepiploik arteriyadan gələn qısa mədə arteriyaları ilə
<b>Dalağın venoz qanı hara axır?</b>	Dalaq venası ilə portal venaya
<b>Dalağı nə "qıdıqlayır"?</b>	Pankreasın quyruğu
<b>Neçə faiz adamlarda əlavə dalaq olur?</b>	Təxminən 20%
<b>Bədəndə olan trombositlərin neçə faizi dalaqda saxlanır?</b>	33%
<b>İnsanlarda dalağın funksiyası nədir?</b>	<ul style="list-style-type: none"> <li>• Təmizləmə-süzgəc funksiyası - zədələnmiş və yaşlı eritrositlər, qranulositlər və trombositlər dalaqda təmizlənir.</li> <li>• Immun funksiya - opsoninlərin sintezi, anticisim sintezi, xüsusilə İgM, faqositoz</li> <li>• Depolama funksiyası – trombositlərin 1/3-i dalaqda depolanır</li> </ul>
<b>Dalaq hansı opsoninləri ifraz edir?</b>	Properdin, tuftsin
<b>Cərrahi praktikada dalaq daha çox nə ilə məhsurdur?</b>	Küt travmalarda intraabominal orqan ən çox ən çox zədələnən orqanlardandır
<b>"Gecikmiş dalaq zədələnmələri" nədir?</b>	Küt travmalarından bir müddət sonra subkapsulyar hematoma və ya psevdanevrizma. Partlama klassik olaraq travmadan sonrakı iki həftə ərzində meydana gəlir, şok, qarın ağrısı ilə biruzə verir.
<b>Dalaq zədələnmələrinin , partlmasının əlamətləri hansılardır?</b>	Hemoperitonium əlamətləri: qarında ağrı, "hacıyatmaz" simptomu, yumşaq qarında müsbət əlçəkmə simptomu

<b>Dalaq zədələnmələrinin diaqnozu necə qoyulur?</b>	KT və USM
<b>Dalaq zədələnməsində əsas müalicə prinsipi nədən ibarətdir?</b>	Qanaxmanı dayandırma
<b>Dalaq travmasının müalicəsi üçün hansı üsullar var?</b>	<ul style="list-style-type: none"> <li>• Qeyri-operativ</li> <li>• Operativ</li> </ul>
<b>Dalaq zədələnmələri ən çox hansı üsulla müalicə olunur?</b>	Qeyr-operativ (80%)
<b>Dalaq travmalarında hansı hallarda qeyri-operativ üsul tətbiq edilir?</b>	Hemodinamik stabil xəstələrdə və digər orqanların əməliyyat gərəkdirən xəstəliyi yoxdursa
<b>Dalaq travmalarında hansı halda operativ üsul göstərişdir?</b>	Hemodinamik qeyri-stabil xəstələr.
<b>Splenorafiya nədir?</b>	Dalaq qoruyucu hemostaz əməliyyatıdır: vikril torba ilə sarımaq, yerli hemostatiklərlə sarımaq və ya hissəvi splenoektomiya
<b>Hansı bədən xassəli xəstəliklər splenektomiyaya göstərişdir?</b>	KT ilə mərhələsi dəqiqləşdirilməyən Hogkin limfomaları Dalaq törəmələrində (birincili, metastatik, invaziv) Hipersplenizm
<b>Hemolitik anemiyalarda splenektomiyanın məqsədi nədir?</b>	Deffektli eritrositlərin ömrünü uzatmaq üçün
<b>Splenektomiya hansı hemolitik anemiyada ən effektiv müalicədir?</b>	Sferositoz
<b>Splenektomiya hansı hemolitik anemiyada anemiyanı aradan qaldırmır?</b>	Talassemiya
<b>Splenektomiya hansı trombotopeniyanın müalicəsi üçün göstərişdir?</b>	İTP

<b>Splenektomiya hansı neytropeniyanı aradan qaldırmaq üçün istifadə edilir</b>	Felty sindromu (immun neytropeniya)
<b>Splenektomiya hansı neytropeniyada əks göstərişdir?</b>	Aqranulositoz
<b>Niyə 5-6 yaşlı uşaqlarda postsplenik sepsis daha çox rast gəlinir?</b>	Bu yaşda immun sistem tam formalaşmır.
<b>Splenektomiyalarda ən çox zədələnən orqan hansıdır?</b>	Pankreas quyruğu
<b>Postsplenektomik absesin səbəbi nədir?</b>	Dalaq yatağında hematoma və yığıntının infeksiyalaşması, orqan zədələnmələri
<b>Postsplenik hiposplenizmin ən effektiv profilaktikası hansıdır?</b>	Dalaq autotransplantasiyası
<b>Hansı hallarda dalaq autotransplantasiyası daha çox tövsiyə edilir?</b>	Durğunluğa və travmaya görə aparılan splenektomiyalarda
<b>Dalaq venası trombozunda splenektomiyaya göstəriş hansıdır?</b>	Hipersplenizm və mədə varikozu
<b>Qlükoza 6 fosfat dehidrogenaza əksikliyi splenoektomiyaya göstərişdirmi?</b>	Xeyr!!!
<b>Splenoektomiyadan sonra hansı ağırlaşmalar baş verə bilər?</b>	Trombositoz, diafraqmaaltı abses, atelektaz, pankreatit, pankreatik fistul, mədə durğunluğu postsplenektomik sepsis.
<b>Postsplenektomik sepsis nədir?</b>	Dalaq funskiyasının itirilməsi nəticəsində bakteriyalara qarşı müqavimətin azalması və sürətlə inkişaf edən sepsis və septik şok
<b>Böyüklərdə postsplenektomik sepsis rastgəlmə tezliyi nə qədərdir?</b>	<1%



<b>Uşaqlarda rastgəlmə tezliyi və letallığı nə qədərdir?</b>	Rastgəlməsi 1%-2%, letallığı 50%
<b>Postsplenektomik sepsisin tipik klinikası necədir?</b>	Qeyri-spesifik əlamətlərlə başlama (halsızlıq, yorğunluq, burun axıntısı və s), sürətlə progressivləşmə (yüksək hərarət, septik şok və yaygın damardaxili laxtalanma sindromu), müalicə olunmazsa 12-48 saat ərzində ölümlə nəticələnmə
<b>Ən çox hansı bakteriyalar postsplenektomik sepsisə səbəb olur?</b>	Kapsullu bakteriyalar: Streptococcus pneumoniae, Neisseria meningitis, H.influenza
<b>Postsplenektomik sepsisin profilaktikası nədən ibarətdir?</b>	<ul style="list-style-type: none"> <li>• splenektomiyadan 2-3 həftə əvvəl və ya sonrakı kapsullu bakteriyalara qarşı polivalent vaksinasiya</li> <li>• yüksək riskli qruplarda əlavə olaraq uzunmüddətli antibiotikoterapiya (2 yaşındakı uşaqlarda 6 yaşına qədər penisillin və ya ampicillin)</li> <li>• dalaq travmalarında autotransplantasiya.</li> <li>• Splenektomiya olunmuş xəstələrdə ilkin əlamətlər olarsa təcili antibiotikoterapiya</li> </ul>
<b>Splenoektomiyalı xəstələrdə immunizasiya üçün ən yaxşı vaxt nə zamandır?</b>	Əməliyyatdan əvvəl. Əməliyyat təcildirsə əməliyyatdan iki həftə sonra
<b>Splenoektomiya olunan xəstələr adətən hansı vaksinasiyaları almalıdırlar?</b>	Pneumococcus, Meningococcus, Haemophilus influenza tip B
<b>Splenoektomiyadan sonra hansı laborator testlər normal deyil?</b>	Leykosit 50% yuxarı qalxır, nəzərəçarpan trombositosis, qan yaxması normal olmur
<b>Postsplenektomik xəstələrdə qan yaxmasında nə tapılır?</b>	Periferik yaxmada Pappenheimer cisimləri, Howell-Jolly cisimləri və Heinz cisimləri tapılır

<b>Trombositozis nə vaxt və necə müalicə olunur?</b>	Əgər trombositlərin sayı 1milyondan , çox olarsa aspirin təyin edilir
<b>Dalaq venası trombozunun ən çox rastlanan səbəbi?</b>	Pankreatitlər
<b>İzolə qastrik varikozlara daha çox nə səbəb olur?</b>	Dalaq venası trombozu(adətən pankreatitlərdə olur)
<b>Splenik vena trombozundan əmələ qastrik varikozların müalicəsi nədir?</b>	Splenoektomiya
<b>Hiposplenizm hansı xəstələrdə olur?</b>	Xorali koliti olan xəstələrdə
<b>Hipersplenizm nədir?</b>	<ul style="list-style-type: none"> <li>• Hiperfunksiya edən dalaq (sitopeniya), qan elementlərinin itirilməsi</li> <li>• Böyük dalaq (splenomeqaliya)</li> <li>• Hipereaktiv sümük iliği</li> </ul>
<b>Splenomeqaliya nədir?</b>	Böyümüş dalaq
<b>İmmun trombositopenik purpura (İTP) nədir?</b>	Trombositlərin autoimmün destruksiyası nəticəsində baş verən qanaxmalar
<b>İTP-yə görə edilən splenektomiyadan qısa müddət sonra xəstəlik təkrarlayarsa ilk növbədə nə düşünülməlidir?</b>	Əlavə dalaq
<b>Trompsitopenik trombotik purpurada hansı müalicələrvedilir?</b>	Plazmoferez, steroid və son olaraq splenoektomiya
<b>Portal hipertenziyanın ilk əlamətilərindən biri hansıdır?</b>	Splenomeqaliya

## Ədəbiyyat – dalaq xəstəlikləri

- Blackbourne LH. Surgical Recall. 4 edition, 2006, LWW, Philadelphia
- Fraker D. Speen. in: Current Diagnosis and Treatment: Surgery, 13<sup>th</sup> edition, 2010, Lang International Edition. p: 597-614
- MacConmara M, Brunt LM. Spleen. in: The Washington Manual of Surgery, 6<sup>th</sup> edition, 2012, LWW, Philadelphia, p: 387-403.
- McNally PR. GI/Liver Serets Plus. 4 edition. Mosby, Elsevier, 2010
- Oxford Handbook of Clinical Surgery, 3d edition, 2011, Oxford Press
- **N.Y.Bayramov, H.A.Sultanov, A.H.Abbasov, P.F.Məhərrəmov. Splenomeqaliya və Hipersplenizm. Metodik tövsiyə. Bakı, 2007**
- Schrier SL, Mentzer WC, Tirnauer JS, **Approach to the adult patient with splenomegaly and other splenic disorders.** UpToDate, <http://www.uptodate.com>



PERİTON VƏ PİYLIYİN  
CƏRRAHİ XƏSTƏLİKLƏRİ

**N.Y.Bayramov**  
**S.M.Zeynalov**  
**T.Q.Əliyev**



# PERİTONUN ANATOMİYASI VƏ FİZİOLOGİYASI

## ANATOMİYASI

### Ölçüləri

- Periton qarının daxili səthini və orqanları örtən nazik təbəqədir, səthinin sahəsi təxminən bədən səthinin sahəsinə bərabərdir (1.7 m<sup>2</sup>)

### Quruluşu

- Periton bötöv təbəqə kimi periton boşluğunun divarını təşkil edir. Periton boşluğu kişilərdə qapalıdır, qadınlarda isə uşaqlıq borusu vasitəsi ilə xariclə əlaqəlidir. Periton boşluğu normada 50 ml həcmində maye ilə doludur.

### Hissələri

- Periton qatının parietal, visseral hissələri və bunların bir birinə keçidindən əmələ gələn bağları, böyük piylik və cibləri var.
- **Parietal periton** qarın divarını örtən hissədir ki, bu da yerinə görə diafraqmal, çanaq, ön və yan bölgələrə bölünür.
- **Visseral periton** peritondaxili orqanları örtən hissəyə deyilir. Qarındaxili orqanlar sanki təbəqə ilə birlikdə periton boşluğuna qabarıq.
- Orqanlar peritonla örtülmə dərəcəsinə görə:
  - » intraperitoneal (tam örtülən - bağırsaqlar, qaraciyər, dalaq, uşaqlıq və s)
  - » retroperitoneal (az hissəsi örtülən - 12bb, düz bağırsaqlar, mədəaltı vəzi, )
  - » mezoperitoneal (1/3-dən çoxu örtülən – qalxan və enən çənbər bağırsaqlar) ola bilərlər.
- Visseral periton adətən orqanlarla sıx əlaqəlidir və bəzən orqanın adı ilə adlanır – qaraciyərdə Qlisson kapsulu, bağırsaqlarda seroz qat, müsariqə peritonu, dalaq kapsulu və s.
- Peritonun parietal hissəsinin visseral hissəyə və ya bir orqandan digərinə keçərkən təkqatlı və ya ikiqatlı **bağlar və piylik** adlanan hissələr əmələ gəlir ki, bunlar əsasən orqanların fiksasiyasında iştirak edirlər. Bu bağlara yerinə görə adlar verilir: **qaraciyərin girdə, oraqvəri**, üçbucaq, tac bağları, qaraciyər 12bb və mədə bağı, mədə-diafraqma, dalaq-diafraqma, dalaq çənbər bağırsaqları, uşaqlığın enli bağı və s.
- **Böyük piylik** peritonun mədədən köndələn çənbər bağırsağa keçən hissəsi olub, ikiqatlı təbəqədən və arasında yerləşən piy toxumasından ibarətdir.
- **Piylik ciblərindən** kiçik piylik cibi (mədəarxası), qaraciyər-böyrək cibi (Morisson), kor bağırsaqlar ətrafı və kiçik çanaq (Duqlas) cibləri klinik daha çox əhəmiyyətlidir.

### Histologiyası

- **Periton təbəqəsi histoloji olaraq 3 qatdan ibarətdir:**

- » Mezotel
- » Fibroz
- » Vaskulyar

- Mezotel qatında mezotel hüceyrələri və müəyyən miqdarda tosğun hüceyrələr var. Bu qat peritoneal maye ifraz edir və sorur.
- Fibroz qatda çoxsaylı və istiqamətli kollagen və elastik liflər mövzuddur.
- Vaskulyar qat peritonun qidalanmasını, sekresiya və absorbsiyasını təmin edən zəngin damarlardan təşkil olunmuşdur.

### Qan təczizhati

- Parietal periton qarın divarı damarları ilə (yuxarı və aşağı epiqastral arteriyalar və venalar, diafraqmal arteriya və venalar və s), visseral periton isə örtüdü orqanın damarları ilə qidalanır.

### İnnervasiya

- Parietal periton somatik sinirlərlə (qabırğaarası və fəqərəarası), visseral periton isə vegetativ sinirlərlə innervasiya olunur. Ona görə də visseral ağrılar yaygın xarakterli, parietal peritonun qıcıqlanması isə dəqiq lokalizasiyalı ağrılar törədir.

## FİZİOLOGİYASI

- Peritonun vücutda bir çox funksional əhəmiyyəti var ki, bunlardan ən vacibləri aşağıdakılardır:
  - » Sürüşkənlik
  - » Qoruyucu
  - » Örtük-fiksasiya

### Sürüşkənlik

- **Mezotelin** özünün apikal səthi ilə bir-birinə yapışmaması və peritondaxili maye boşluqda sürüşkənlik yaradır və bağırsaqların hərəkətliliyini asanlaşdırır.
- Normada peritonda 50 ml maye olur ki, bunun tərkibi -özüllüyü 1016, zülal 3q/dL, leykosit 3000 /mkl. Periton boşluğunda böyük miqdarda maye transportu (500 ml/saat) həyata keçirilir. Peritonun digər hissələrindən ifraz olunan maye əsasən diafraqmal peritondan sorulur. İfrazat ilə sorulma arasında tarazlığın pozulması assitə səbəb olur.

### Qoruyucu

- Peritonun qoruyucu xüsusiyyəti var ki, bu da **bakteriyalara qarşı qoruma** və zədələnmiş bölgələri **hüdüdləmə** ibarətdir.
- Normal halda periton sterildir və peritona daxil olan bakteriyalar peritoneal



mayədəki leykosit, opsonin vasitəsi ilə və qandan gələn komplementlə zərərsizləşdirilir. Peritonda opsoninlərin azalması (sirroz) spontan bakterial peritonitə gətirib çıxara bilər.

- Peritonun hüdudlama xüsusiyyəti əsasən böyük piylik və hərəkətli periton hissələri ilə həyata keçirilir və bu prosesdə iltihabın, fibrinogenin və mezotelin önəmli rolu var.
- Kiçik zədələnmələrdə və zəif iltihabda peritonda əmələ gələn fibrin telləri mezotel hüceyrələri tərəfindən ifraz olunan plazminogen aktivatorunun köməyi ilə əriyir və bitişmə əmələ gəlmir. Məhz bunun sayəsində qarın boşluğuna tökülmiş qan infeksiyalaşmadıqda lizisə uğraya bilər. Lakin böyük, davam edən zədələnmələrdə və bakterial iltihabda TNF sitokini və bakterial endotoksinlər plazminogen aktivatorunu inhibə edərək fibrin tellərinin ömrünü uzadır, fibroz toxumanın inkişafına şərait yaradır və bitişməni möhkəmləndirir.

### Fiksasiya

- Periton əmələ gətirdiyi bağlar vasitəsi ilə qarın boşluğundakı əksər orqanların fiksasiyasında iştirak edir, örtüklər (kapsula, seroza) vasitəsi ilə orqanların divarını möhkəmləndirir.

### Regenerasiya

- Mezotelin yüksək və özünəməxsus iki növ regenerasiya qabiliyyəti var.
- Birinci növ regenerasiya klassik olaraq **kənarı yolla** - yerli mezotelin bölünməsi ilə baş verir.
- İkinci növ regenerasiyada isə, periton boşluğuna düşmüş sərbəst mezotel hüceyrələri defekt sahələrinə yapışaraq bölünə bilirlər.
- Hər iki prosesin sayəsində böyük periton defektləri 12-24 saat ərzində mezotel təbəqəsi ilə örtülə bilər.

# PERİTON XƏSTƏLİKLƏRİ VƏ DİAQNOSTİK YANAŞMA

## XƏSTƏLİKLƏRİ

- Peritonit
  - » Birincili
  - » İkincili
  - » Üçüncülü
- Abseslər
  - » Intraperitoneal abseslər
  - » Retroperitoneal abseslər
- Xroniki peritonit – tuberkuloz, qranulomatoz
- Bitişmə xəstəliyi
- Peritonun törəmələri
  - » Mezotelioma
  - » Pseudomiksoma
  - » Mezenterial sistlər
  - » Mezenterk lipodistrofiya
- Retroperitoneal fibroz
- Assit

## MÜAYİNƏLƏRİ

<b>Klinik</b>	Periton xəstəlikləri klinik olaraq aşağıdakı əlamətlərlə biruzə verir: <ul style="list-style-type: none"><li>• Ağrı</li><li>• Kəskin qarın (peritonit, bağırsağ keçməzliyi və s)</li><li>• Assit</li><li>• Qarında kütlə</li><li>• Digər</li></ul>
<b>Laborator Hemoqram</b>	Periton xəstəliklərində plazmadakı dəyişikliklər spesifik deyil laborator əlamətləri yoxdur.

<p><b>Assit müayinəsi</b></p> <ul style="list-style-type: none"> <li>• Leykosit</li> <li>• Albumin</li> <li>• Protein</li> <li>• Möhtəviyyat analizi (bilirubin, kreatinin, amilaza və s)</li> <li>• Qlükoza</li> <li>• Mikrobioloji</li> <li>• Sitoloji</li> </ul>	<p>Assitik maye müayinəsində bəzi spesifik əlamətlər görünə bilər. Qeyd etmək lazımdır ki, assitik mayenin biokimyəvi müayinəsi qanın müayinəsi ilə paralel qiymətləndirilərək fərqli diqqət edilməlidir. Assitik mayenin müayinəsi aşağıdakı məlumatlar verə bilər:</p> <ul style="list-style-type: none"> <li>• transudat (zülal 2,5 q/dl-dən az) və eksudat (zülal 2,5 q/dl-dən çox)</li> <li>• assitin qaraciyər mənşəli assit olduğu: plazma-assit albumin fərqi (PAAF) 1,1-dən az olur</li> <li>• peritoneal iltihab: eksudat, polimorf nüvəli leykositlər 250/ml-dən çox olur</li> <li>• peritonitin birincili yoxsa ikincili olduğu: birincili peritonitlərdə assitdəki albumin miqdarı qandakından çox aşağıdır (PAAF 1,1-dən çoxdur) və tək mikrob tapılır, ikincilidə isə PAAF 1,1-dən azdır və polimikrob tapılır.</li> <li>• perforasiya və fistullar: mayədə bilirubin, kreatinin, triqliseridlərin, amilazanın miqdarı qandakından çox olur</li> <li>• qanaxma (qanlı maye və ya eritrositlərin çox olması və s)</li> <li>• tuberkuloz: mayədə TBC basilləri,</li> <li>• bəd xassəli xəstəliklər: şiş hüceyrələri</li> </ul>
<p><b>Genetik müayinə</b></p>	<p>Genetik müayinə ailəvi ağdəniz qızdırmasının (periodik xəstəlik) diaqnozunu dəqiqləşdirmək üçün tətbiq edilir.</p>
<p><b>USM</b></p>	<p>İlkin müayinələrdəndir, peritonda mayeni və peritonda qalınlaşmanı göstərə bilər. Bununla yanaşı parenximatöz orqanlarda dəyişiklikləri, törəmələrin sistik və ya toxumalı olduğunu göstərə bilər.</p>
<p><b>Rentgen</b></p>	<p>Əhəmiyyəti azdır, kalsifikasiyaları və peritonda havanı, ekstravazasiyanı göstərə bilər.</p>

<b>KT</b>	<p>Periton xəstəliklərində vacib diaqnostik müayinələrdəndir:</p> <p>Birincili və ikincili peritonitlərin differensiasiyasında (perforasiya, orqan zədələnməsi, sirroz və s)</p> <p>Peritonda mayeni göstərir</p> <p>Peritonal karsinomatozu göstərə bilir</p> <p>Peritonal və retroperitoneal törəmələri göstərə bilir.</p> <p>Qarındaxili orqanları göstərir</p> <p>Törəmələrin yerini, mənşəyini dəqiqləşdirə bilir.</p>
<b>MRT</b>	<p>MRT peritonal və retroperitoneal dəyişiklikləri göstərmədə KT-dən daha həssasdır.</p>
<b>Laparoskopiya və ya laparotomiya</b>	<p>Laparoskopiya peritoneal xəstəliklərin diaqnostikasında həlledici və adətən son mərhələ müayinədir.</p>
<b>Biopsiya</b>	<p>Tuberkuloz peritonitin, qranulomatoz peritonitin və peritoneal törəmələrin diaqnostikasında dəqiqləşdirici müayinədir.</p>

## PERİTON XƏSTƏLİKLƏRİNƏ DİAQNOSTİK YANAŞMA

### Prinsip

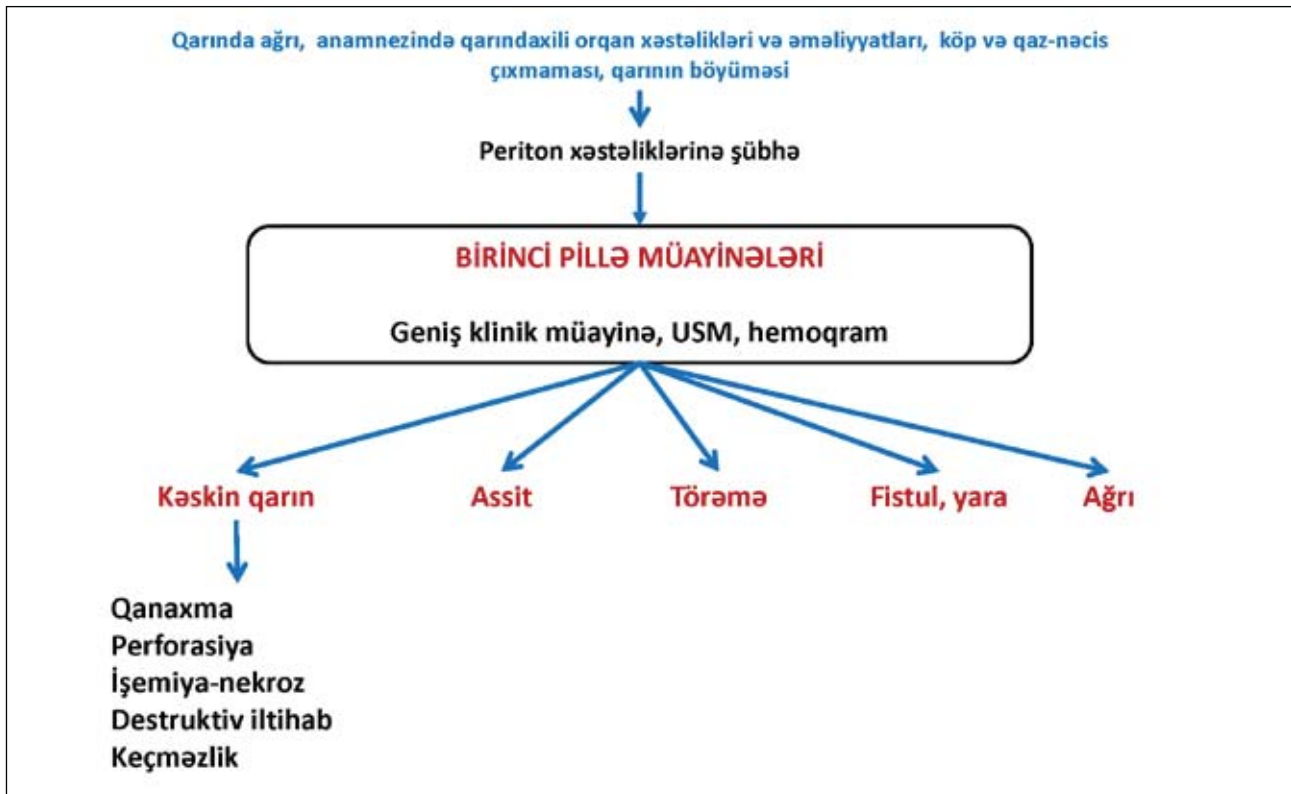
- Peritonun birincili xəstəlikləri az rast gəlir və periton adətən qarındaxili orqanların xəstəliyinə ikincili qoşulur və ya ağırlaşması kimi ortaya çıxır (dalaq və plevra kimi). Ona görə də, qarın əlamətləri və peritonda dəyişiklik tapılırsa ilk növbədə qarındaxili orqanların xəstəliklərini axtarmaq lazımdır.

### Şübhə

- Qarında ağrı, anamnezində qarındaxili orqan xəstəlikləri və əməliyyatları, köp və qaz-nəcis çıxmaması, qarının böyüməsi periton xəstəliklərinə şübhə yaradır (*Şəkil 1*).

### Birinci pillə

- Birinci pillə müayinələrdə məqsəd qarında təcili cərrahi xəstəliyin olub-olmamasını, assitin və kütlənin olub-olmamasını müəyyənləşdirməkdir.
- Bunun üçün hərtərəfli klinik müayinə, hemoqram və USM edilir.



*Şəkil 1. Periton xəstəliklərində birinci pillə müayinələrinin nəticələri*

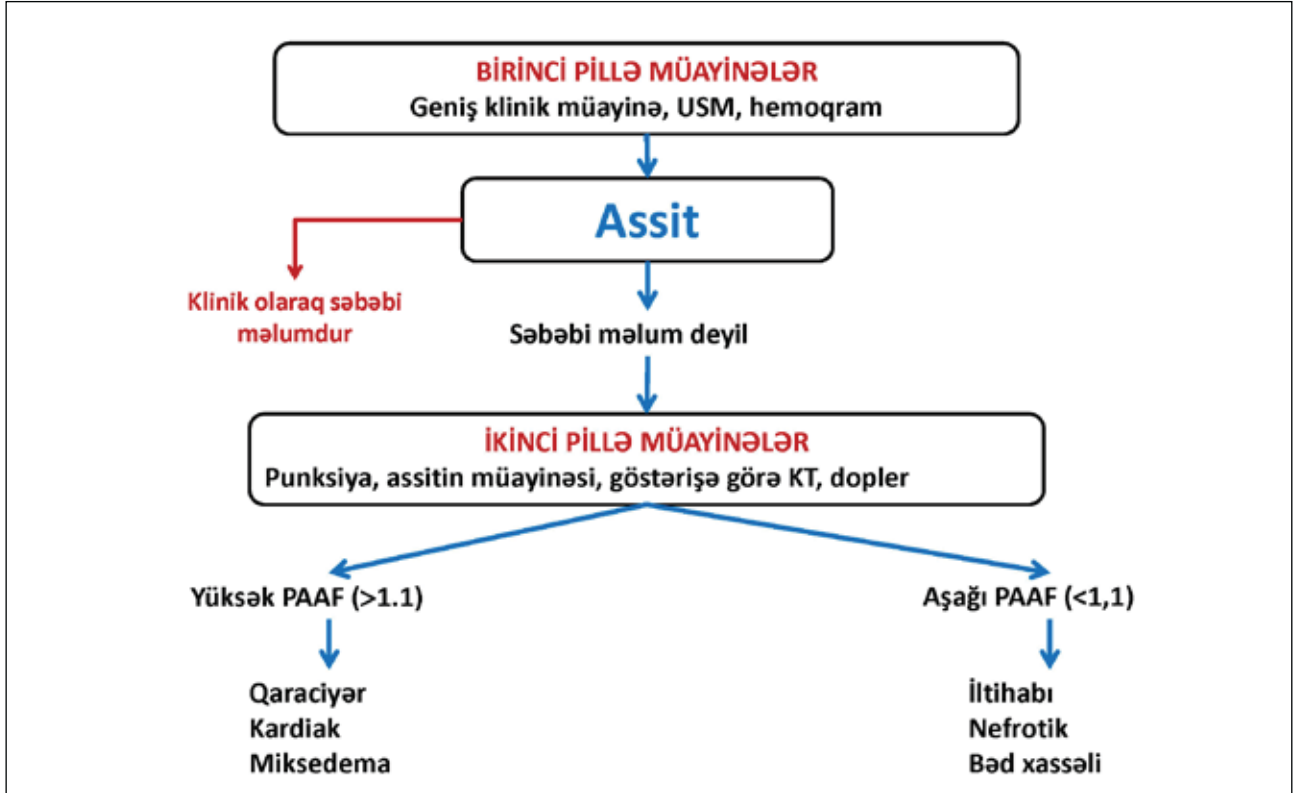
- Birinci pillə müayinələrdən bir neçə nəticə ortaya çıxa bilər:
  - » Kəskin qarın
  - » Assit
  - » Qarında kütlə
  - » Qarın divarında fistul, yara
  - » Qarında daimi və ya təkrarlayan ağrı

### **Kəskin qarında diaqnostika**

- **Kəskin qarın** əlamətləri tapılan xəstələrdə (ağrı və şok, peritonit (taxta qarın, kompartman), keçməzlik, törəmə və sepsis, ağrı və sepsis və s.) kəskin qarındakı standart diaqnostik yanaşma tətbiq edilərək klassik 5 patologiya axtarılır- **qanaxma, perforasiya, işemiya-nekroz, destruktiv iltihab və keçməzlik (Qan-Per-İn-il-Tı)**. Bu barədə digər bölümdə geniş məlumat verilmişdir (*Şəkil 2*).

### **Assitdə diaqnostika**

- İlk müayinələr **assitin** varlığını və ağırlıq dərəcəsini təyin edə bilər, əksər hallarda isə mənşəyini müəyyənləşdirir.
- USM assitin mövcudluğunu təsdiq və ya inkar edə bilən həssas müayinədir.



*Şəkil 2. Periton xəstəliklərinin diaqnostikası*

### *Assitin səbəbin təyini*

- Assitdə ilk məsələ səbəbin müəyyənəşdirilməsidir.
- Əksər hallarda klinik və USM müayinəsi bu məsələni həll edə bilər. Məsələn anmnzində qaraciyər sirrozu, ürək yetməzliyi, böyrək yetməzliyi, qarındaxili bəd xassəli xəstəlik və s.
- Əgər ilkin müayinələrlə assitin səbəbi təyin edə bilmirsə mənbələr aşağıdakı ardıcılıqla yoxlamalar aparılır: **qaraciyər, ürək, böyrək, bəd xassəli xəstəliklər və digər.**
- Bu məqsədlə ilk növbədə assitik mayenin punksiyası və müayinəsi aparılır:
  - » assitdə qan hüceyrələri
  - » protein miqdarı
  - » albumin miqdarı, PAAF.
- Yüksək albumin fərqli (PAAF>1,1 q/dl) assitdə üç patologiya – portal hipertenziya, sağ ürək yetməzliyi və miksedema. Yüksək PAAF və transudativ assit sirroz üçün xarakterikdir. Sirrozu və digər qaraciyər xəstəliklərini dəqiqləşdirmək üçün KT, doppler və digər müayinələr edilir.
- Yüksək PAAF və eksudativ assitlərdə kardiak assit miksedema və sirroz fonunda ağırlaşmalar (tuberkuloz, peritonit, karsinomatoz) arasında differensiasiya aparılır. Bu məqsədlə exokardioqrafiya, toraks KT, hormonal müayinə gərəkir.
- Aşağı fərqli (PAAF<1,1 q/dl) assitlərdə əlavə müayinələrlə (sitoloji,

mikrobioloji, öd piqmenti, amilaza, qlükoza, LDH və b.) iltihabi, neoplastik, ekstravazasiya, limfatik səbəblər axtarılır.

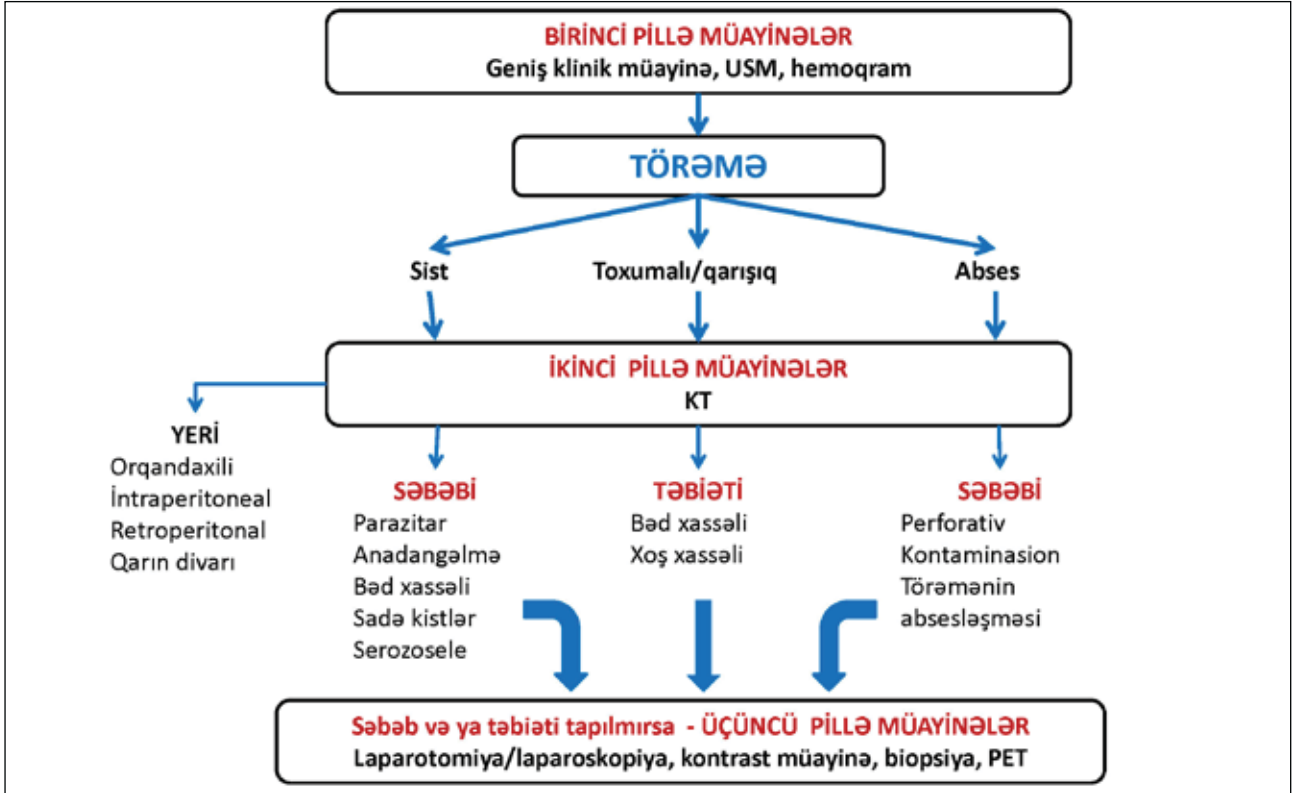
- Aşağı fərqli assitdə aşağı protein (<2,5 q/dl) nefrotik sindroma xasdır, yüksək leykositoz, yüksək protein, aşağı qlükoza (<50 mq/dl), yüksək LDH (>250 tv/l) və qarışıq infeksiya ikincili peritonitlərdə görünür. Atipik hüceyrələr peritonal karsinomatozda rast gəlinir. Vərəm peritonitində limfosit artımıyla yanaşı turşuya davamlı bakteriyalar tapıla bilər (40-60%). Diaqnozu dəqiqləşdirmək üçün laparoskopiya ("darı dənələri" və "kamança simi" görüntüləri) və biopsiya vacibdir. Assitdəki bilirubin və amilazanın plazmadakından çox olması uyğun olaraq öd və pankreatik assiti göstərir.
- **Assitin** ağırlıq dərəcəsinin təyini
- Klinik müayinə və USM assitin ağırlıq dərəcəsinin təyin etmək üçün yetərlidir.
  - » Kiçik assitlər yalnız USM ilə müəyyən olunur (I dərəcə assit).
  - » Klinik olaraq təyin edilən assitlər (dalğalanma simptomu) orta dərəcəli (II dərəcə)
  - » Gərginliyə və ya qarının çox böyüməsinə səbəb olan assitlərə isə böyük (III dərəcə) assitlər deyilir.

### **Assitin ağırlaşmalarının təyini**

- İnfeksiyalaşma və gərgin assit əsas ağırlaşmalardır.
- Assitik mayenin müayinəsi infeksiyalaşmanı göstərə bilər.
- Gərgin assit klinik olaraq təyin edilir, qarında böyümə, gərginlik, tənqənəfəslik.

### **Qarın kütləsində diaqnostika**

- İlk klinik, laborator və USM ilə qarında törəmə tapıldıqda növbəti məsələ törəmənin xarakterini təyin etməkdir. Adətən USM və klinik müayinə ilə törəmənin aşağıdakı 4 növü ortaya çıxır:
  - » Sistik
  - » Toxumalı
  - » Qarışıq
  - » Abses
- Törəmələrdə növbəti diaqnostik məsələlər törəmənin yerini (orqandan çıxan və ya retroperitondan çıxan) və təbiətini (bəd xassəli, xoş xassəli və s) müəyyən etməkdir. Bu məqsədlə KT edilir.
- Orqandan çıxan törəmələrdə təbiəti müəyyən etmək üçün uyğun diaqnostik işləmlər yerinə yetirilir.
- Retroperitondan və ya peritondan çıxan törəmələrdə isə KT nəticələri ilə klinik və USM məlumatları birlikdə qiymətləndirilərək qərar verilir. Əgər diaqnostik çətinlik olarsa laparotomiya/laparoskopiya edilərək biopsiya edilir (**Şəkil 3**).



Şəkil 3. Qarında törəmə tapılan xəstələrdə diaqnostik yanaşma

### Qarında sistoz törəmə

- **Sistik törəmələr** USM-də hipovə ya anexoik görünür (qara) və vaskulyarizasiyası olmur, assiddən fərqli olaraq məhduddur, kapsulası ola bilər, sərbəst hərəkətli deyil. Bu halda növbəti məsələ sistin yerini və təbiətini müəyyən etməkdir.
- Kiçik sistlərin yerini USM göstərə bilər, lakin ən dəqiq üsul KT-dir. KT kistin orqandan çıxdığını (qaraciyər, yumurtalıq, böyrək, pankreas, dalaq və s) və yoxsa reteroperiton və mezenterdən çıxdığını göstərə bilər.
- Orqandan çıxan sistlərin təbiətini dəqiqləşdirmək üçün uyğun diaqnostik işləmlər aparılır.
- Retroperiton və mezenterdən çıxan sistlərdə parazitar, neoplastik, anadangəlmə və digər mənşəli sistlər arasında differensiasiya aparılır.
- İkiqatlı divar, qız qovucuqları, arakəsmələr **exinokokk** sisti üçün xarakterikdir.
- Tərkibində kalsifikatlar, sümük elementləri, qarışıq tərkibli və mərkəzdə yerləşmə **dermoid** üçün xarakterikdir.
- İncə divarlı böyük sistlər **anadangəlmə** mezenter sistlər üçün xarakterikdir.
- Sürətlə böyümə, qalın divar, arakəsmələr **neoplastik** sistlərdə (miksoid sarkoma) və s.
- Qarının ön divarında yerləşən sistlərdə **uraxus** sisti də unudulmamalıdır.
- Qarında incə divarlı, gərginliksiz, anamnezində peritonit, əməliyyat və ya



travma **serozocle** üçün xarakterikdir.

- Əgər klinik USM, KT əlamətləri ilə sistin təbiəti müəyyən edilmirsə laparoskopiya/ laparotomiya edilərək sisti çıxartmaq və ya biopsiya etmək lazımdır.

### **Qarında toxumalı və qarışıq törəmə**

- **Toxumalı törəmələr** USM-də hipo-, izo-, hiperekoik və ya hetrogen görünə bilir, adətən qan axını izlənilir. Bu törəmələrdə də sistlərdə olduğu kimi mənbənin (orqandan yoxsa peritondan, retroperitondan çıxır) və təbiətinin təyini (xoşxassəli, bədxassəli) ilkin diaqnostik məsələlərdir.
- Törəmənin yerini dəqiqləşdirmək üçün KT edilir. Orqandan çıxan törəmələrdə orqana uyğun diaqnostik yanaşma tətbiq edilir.
- Retroperitonda yerləşən toxumalı törəmələrdə piy toxuması (lipoma, liposarkoma), birləşdirici toxuma (fibroma, fibrosarkoma), sinir (nevroma) və digər mənşəli bəd və xoş xassəli törəmələr arasında differensiasiya aparmaq lazımdır.
- MRT və klinik məlumatlar bəzi hallarda faydalı ola bilər.
- Bu müayinələrlə diaqnoz dəqiqləşməyən törəməni bəd xassəli kimi qəbul edərək, mərhələləndirmə müayinələri apardıqdan (yerli yayılma üçün MRT, ağciyər və digər yayılma üçün KT) sonra törəməni radikal çıxarmaq lazımdır. Çıxarılması mümkün olmayan hallarda dəridənkeçən yolla biopsiya aparıla bilər.
- Qarışıq törəmələrə yanaşma toxumalı törəmələrdə olduğu kimidir

### **Qarın absesində diaqnostika**

- Abses klinik olaraq ağrılı kütlə, hərarət və leykositoz ilə biruzə verir, USM-də mərkəzində maye və ətrafı infiltrativ görünür.
- Törəmənin abses olduğunu dəqiqləşdirmək üçün KT edilir və klinik əlamətlərlə birlikdə qiymətləndirilir. Təkribində hava-maye səviyyəsinin olması abses diaqnozunu dəqiqləşdirir, havanın görünməməsi isə inkar etmir.
- Absesin diaqnostikasında da əsas məsələlər yerinin və səbəbinin təyiniyədir. Yerinə görə:
  - » Orqandaxili abseslər
  - » Intraperitoneal abseslər
  - » Retroperitoneal abseslər
  - » Qarın divarı absesləri
- Orqandaxili abseslərdə (qaraciyər absesi, böyrək furunkulu, tubo-ovarian abses) uyğun diaqnostik yanaşma ilə absesin səbəbi təyin edilir.
- İntraperitoneal abseslər üç mənşəli ola bilər:
  - » perforasiyası (xora, travma, anastomoz buraxması və s)
  - » kontaminasiya yığıntısının irinləməsi (peritonitlərdə, əməliyyatdan sonra,

hematoma irinləməsi)

- » qarındaxili törəmənin absesləşməsi (sist irinləməsi, törəmənin destruksiyası və irinləməsi).
- Retroperitoneal abseslər nadir hallarda birincili ola bilər (stafilokokk absesləri), əksər hallarda isə ətraf orqanların perforasiya, destruksiya və iltihabi ilə əlaqədar olur (pankreatit, spondilit, pielonefrit, bağırsağ və sidik yolları zədələnməsi), bəzən də kontaminasiya mənşəli (hematoma və yığıntının infeksiyalaşması).
- Qarın divarı absesləri yara absesi, liqatur absesi, postravmatik hematoma irinləməsi və intra-ekstraperitoneal abseslərin irinləməsi nəticəsində ola bilər.
- Ümumiyyətlə abses təyin olunan xəstələrdə ilk növbədə perforativ olub-olmadığı araşdırılır. Kontrastlı müayinə bu məqsədlə aparılan ilk müayinədir. Kontrast müayinə abses drenajına qədər boşluqlu orqanla əlaqəni göstərmirsə, drenajdan sonra təkrarlamaq lazımdır. Endoskopik müayinə də aparıla bilər.

### Qarın divarında yara və fistul

- Bu halda anamnestik məlumatlara əsaslanaraq və gərəkersə fistuloqrafiya və komputer tomoqrafiya aparılaraq səbəbi müəyyən olunur.
- Qarında ağrı
- Qarında ağrı olan lakin, kəskin qarın əlamətləri, qarında assit, kütlə tapılmayan xəstələrdə ilk növbədə klinik nəticələri qiymətləndirmək və qarındaxili orqanların geniş müayinləri aparılaraq diaqnozu dəqiqləşdirmək lazımdır. Son variant kimi diaqnostik laparoskopiya edilə bilər.

## PERİTON XƏSTƏLİKLƏRİNDƏ MÜDAXİLƏLƏR

- Punksiya
- Laparoskopiya
- Laparotomiya
- Peritoneal dializ
- Drenaj
- Peritonektomiya
- Hipertermik peritoneal kimyaterapiya

### Əməliyyatdan sonrakı ağırlaşmalar

- Qanaxma
- Orqan zədələnmələri
- Bitişmə xəstəliyi

# PERİTONİT

## Tərif və klassifikasiyası

- Peritonit periton qişasının müxtəli septik və ya aseptik səbəblərdən meydana gələn iltihabına deyilir.
- Peritonitlərin müxtəlif klassifikasiyaları var. Klinik praktikada ən çox istifadə olunan təsnifata görə peritonitlər kəskin və xronik peritonitlərə bölünür.

<b>Gedişi və səbəbinə görə</b>	<p>Kəskin peritonit – kəskin zədələnmə və eksudativ iltihabla xarakterizə olunur</p> <ul style="list-style-type: none"><li>» Birincili peritonitlər - orqan möhtəviyyatının ekstrasvazasiyası olmadan periton boşluğundakı (birincili bakterial peritonit, vərəm, bruselyoz) iltihabdır.</li><li>» İkincili və ya cərrahi peritonitlər – boşluqlu-vəzili orqanların möhtəviyyatının və ya iltihabı eksudatın periton boşluğuna keçməsi (iltihab, perforasiya, nekroz) nəticəsində baş verir.</li><li>» Üçüncülü – periton boşluğunu kirlədən mənbənin aradan qalxmasına baxmayaraq davam edən ikincili peritonitə deyilir.</li></ul> <p>Xroniki peritonit – xroniki zədələnmə, fibroz və ya qranulomaların inkişafı ilə xarakterizə olunur</p> <ul style="list-style-type: none"><li>» tuberkuloz</li><li>» qranulomatoz</li><li>» Digər</li></ul>
<b>Səbəbin xarakterinə görə</b>	<p>Septik Aseptik</p>
<b>Yayılmalarına görə</b>	<p>Diffuz Yerli Məhdud (abses)</p>

## İKİNCİLİ PERİTONİT

### Tərif

- İkincili peritonitlər abdominal orqanların xəstəliklərinin, əməliyyat və travmalarının ağırlaşması olub, boşluqlu-vəzili orqanların möhtəviyatının və ya iltihabı eksudasiyanın periton boşluğuna keçməsi (iltihab, perforasiya, nekroz) nəticəsində baş verir.
- İkincili peritonitlərə cərrahi peritonit də deyilir.

### Diaqnostik əlamətləri

- Kəskin ağrı.
- Peritonun qıcıqlanma simptomları - palpator ağrı, gərginlik, bağırsağ səslərinin azalması, köp, qarının tənəffüsdə iştirak etməməsi və s.
- Sepsis əlamətləri - taxikardiya, yüksək hərarət, təngənəfəslik, leykositoz, dehidratasiya, oliqouriya, tərləmə, şok və s.
- USM/KT – də qarında maye, hava, kontrast ekstravazasiyası və orqan patologiyaları.
- Laparoskopiya və ya laparotomiyada periton boşluğunda eksudat, peritonda iltihab.

### Rastgəlmə tezliyi

#### Təsnifatı

<b>Səbəbinə görə</b>	<ul style="list-style-type: none"> <li>• Perforasiya</li> <li>• İltihab</li> <li>• İşemiya</li> <li>• Travma</li> <li>• Əməliyyat (anastomoz, qanaxma və s)</li> <li>• Digər</li> </ul>
<b>Yayılma dərəcəsinə görə</b>	<ul style="list-style-type: none"> <li>» Diffuz</li> <li>» Yerli</li> <li>» Məhdud (abses)</li> </ul>
<b>Eksudatın xarakterinə görə</b>	<ul style="list-style-type: none"> <li>» Seroz</li> <li>» İrinli</li> <li>» Nəcis</li> <li>» Ödlü</li> <li>» Digər</li> </ul>

<b>Mərhələləri</b>	» Başlanğıc » Sepsis » Orqan və sistem yetməzlilikləri
<b>Ağırlıq dərəcəsinə görə</b>	» Manheym indeksi » Sepsisin ağırlıq dərəcələri » Digər

### Etiologiyası

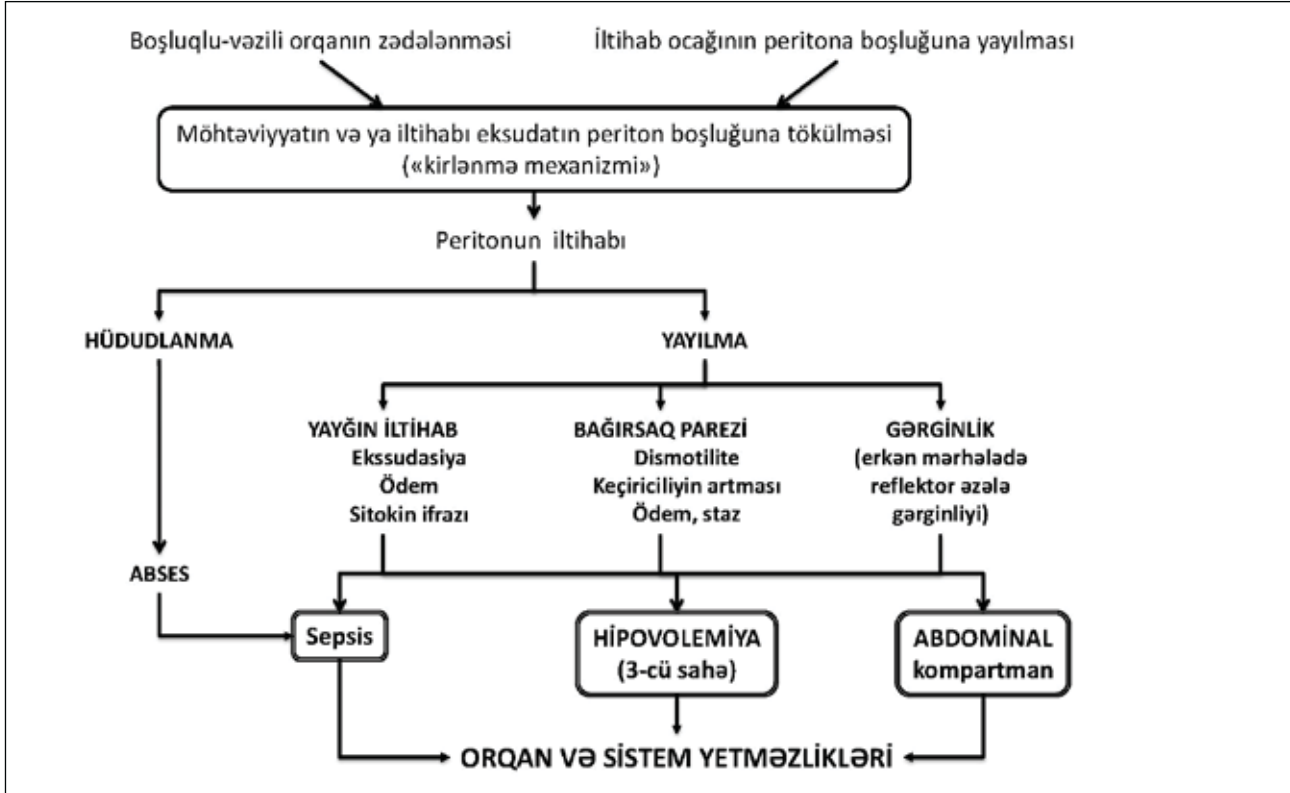
- İkincili peritonitlər qarın boşluğu orqanlarının zədələnməsi, perforasiyası, əməliyyatı və ya iltihabi destruktiv xəstəliklərinin ağırlaşması kimi meydana gəlir.
- Kəskin appendisit, pankreatit, xora, şiş və divertikul perforasiyası, anastomoz buraxması və genital iltihabi xəstəliklər kəskin cərrahi peritonitlərin ən çox rast gəlinən səbəbləridir.
- İkincili peritonitlərdə infeksiya əksər hallarda ikincili qoşulur.

### Patogenezi

- Kəskin peritonit adətən qarındaxili orqanların xəstəliklərinin, travmalarının və ya əməliyyatlarının ağırlaşmasıdır.
- Kəskin ikincili peritonitlərdə başladıcı və aparıcı patomekanizm boşluqlu-vəzili orqan **möhtəviyyatının** (perforasiya, anastomoz buraxması, travma) və ya **iltihabi-destruktiv** eksudatın (pankreatit, absesin yayılması) periton boşluğuna axmasıdır ("**kirlənmə**" **mexanizmi**).
- Boşluğa tökülmüş möhtəviyyat və ya eksudat periton qişasının zədələnməsinə və geniş iltihabına səbəb olur.
- Sahəsi təxminən dəri səthinə yaxın olan peritondakı yaygın ödem və eksudasiya retroperitonda, qarın divarında və bağırsaqlarda böyük ödemlərə (**üçüncü sahə**) səbəb olur.
- Abdominal ödemlər bir tərəfdən **hipovolemiya** törədir, digər tərəfdən isə, artaraq **kompartmenta** (qarındaxili təzyiqin artmasına) səbəb ola bilər.
- Davam edən peritoneal iltihab və hipovolemiya ümumi iltihab sindromunu, (SIRS, sepsis) və **orqan disfunksiyalarını** törədir.
- Cərrahi peritonit mahiyyətə abdominal sepsis və kompartment (sıxışma) sindromunun birliyidir: **Cərrahi peritonit = abdominal iltihab + SIRS + abdominal kompartment**.
- Kəskin cərrahi peritonitlərdə infeksiya polimikrobial və bağırsaq mənşəli olur və adətən iltihabi prosesə ikincili qoşularaq gedişi ağırlaşdırır (**Şəkil 1**).

### Gedişi və proqnozu

- Kəskin peritonit adətən progressiv gedişlidir, letallıq 10-80% təşkil edir.
- Kəskin peritonit qarındaxili orqanların zədələnmə və destruktiv xəstəliklərinin ağırlaşmasıdır və gedişində şərti olaraq başlanğıc, sepsis və orqan-sistem yetməzlilikləri mərhələlərini qeyd etmək olar.



*Şəkli 1. Kəskin ikincili peritonitin patogenezi*

- Bağlanğıc mərhələdə əsas xəstəliyin əlamətləri və törətdiyi dəyişikliklər ön plana çıxır. Bu mərhələ bir neçə saatdan bir neçə günə qədər davam edə bilər.
- Sepsis mərhələsində SIRS-in klassik əlamətləri ilə yanaşı abdominal kompartman və dehidratasiya meydana gəlir.
- Sepsis mərhələsi müalicə olunmadıqda orqan və sistem yetməzlikləri meydana gəlir. Bu özünü **septik şok**, respirator distress, böyrək yetməzliyi, qaraciyər disfunksiyası, yaygın damardaxili laxtalanma sindromu, refrakter bağırsağ parezi və s. əlamətlərlə göstərir.
- Gedişinə təsir edən önəmli amillərə aşağıdakılar aiddir:
  - » səbəb
  - » yayılma dərəcəsi
  - » lokalizasiya
  - » orqanizmin rezervləri
  - » vaxtında müalicə
- Müalicə olunmayan və mənbəsi aradan qaldırılmayan kəskin peritonitlər adətən ölümlə nəticələnir.
- Erkən cərrahi müalicə və mənbənin aradan qaldırılması peritonitdən sağalma ehtimalını xeyli artırır (80-90%). Lakin, gecikmiş müalicələrdə, yanaşı ağır xəstəliyi və orqan yetməzliyi olanlarda letallıq yüksəkdir (50-80%).
- Mənbənin aradan qaldırılmasına baxmayaraq bəzən peritonit davam edir. Bu vəziyyət orqanizmin immun müdafiə imkanlarının tükənməsi və rezistent infeksiyaların qoşulması ilə əlaqədar baş verir. Buna davam edən və ya üçüncü

peritonit də deyilir. Üçüncülü peritonitlər əksər hallarda letallıqla nəticələnir.

- Yoğun bağırsağ və öd mənşəli peritonitlər daha ağır gedişlidir.

### *Ağırlaşmaları*

- abses, ağır sepsis və septik şok
- multiorqan yetməzliyi
- letallıq -40% (10-80%)

### **Klinikası**

- Qarında ağrı
- Yerli əlamətlər (peritonun qıcıqlanma əlamətləri) - palpator ağrı, gərginlik, bağırsağ səslərinin azalması, köp, qarının tənəffüsdə iştirak etməməsi və s
- Sepsis əlamətləri- taxikardiya, hərarət, tənqənəfəslik, dehidratasiya, oliqouriya, tərləmə, şok və s.
- Kompartman əlaməti: yaygın gərginlikli və hərəkətsiz qarın

### **Diagnoz**

#### *Şübhə*

- Qarında kəskin ağrısı olan bütün xəstələrdə kəskin peritonitdən şübhələnmək olar.
- Ağrı gərginlik və sepsis əlamətləri ilə müşayət olunarsa bu şübhə daha da artır.

#### *Dəqiqləşdirmə*

- Kəskin peritonitin patognomonik əlaməti yoxdur və diaqnoz klinik kriteriyalar əsasında qoyulur, laparoskopiya və ya laparotomiyada dəqiqləşdirilir.
- Laborator və görüntüləmə müayinələri peritonitin ağırlıq dərəcəsi və səbəbinin axtarışı üçün aparılır:
  - » **Laborator** - Leykositoz, CRP artması xarakterikdir.
  - » **USM** – qarında maye, azhərəkətli və ya hərəkətsiz bağırsaqlar, orqan patologiyaları
  - » **KT** – qarında maye, sərbəst hava, ± kontrast ekstravazasiyası, orqan patologiyaları.

#### *Diagnostik kriteriyaları*

- Xəstədə qarındaxili iltihab əlamətləri ilə yanaşı sepsis əlamətləri varsa peritonit diaqnozu qoyulur:
  - » Kəskin ağrı
  - » Peritonun qıcıqlanma simptomları - palpator ağrı, gərginlik, bağırsağ səslərinin azalması, köp, qarının tənəffüsdə iştirak etməməsi və s
  - » Sepsis əlamətləri - taxikardiya, yüksək hərarət, tənqənəfəslik, leykositoz, dehidratasiya, oliqouriya, tərləmə, şok və s
  - » USM/KT – də qarında maye, hava, kontrast ekstravazasiyası və orqan

patologiyaları

- » Laparoskopiya və ya laparotomiyada periton boşluğunda eksudat, peritonda iltihab

### *Diferensial diaqnostika*

- infeksiyon (qonokokk, amöb və s)
- qeyri-infeksiyon (uremiya, diabet, kollagenozlar və s)
- periodik xəstəlik
- birincili bakterial peritonit
- Digər

### *Ağırliq dərəcəsinin təyini*

- Peritonitin ağırliq dərəcəsinin təyin etmək üçün müxtəlif klassifikasiyalar tətbiq edilir.
- Peritonitin gedişində əsas mexanizm sepsis hesab edilir və ağırliq dərəcəsinin təyinində də sepsisin ağırliq dərəcəsi, xüsusən də orqan və sistem yetməzliklərinə əsaslanan ağırliq dərəcələndirilməsi daha geniş tətbiq edilir.
- **Peritonitlərdə Manheym indeksi**

Xəstədə risk faktoru	Bal
Yaşı 50 çox	5
Qadın cinsi	5
Orqan yetməməzliyinin olması	7
Bədxassəli törəmənin olması	4
Peritonitin səbəbi – yoğun bağırsağ	4
Peritonitin müddəti – 24 saatdan çox	4
Diffuz peritonit	6
Eksudat:	
- şəffaf	0
- bulanlıq-irinli	6
- nəcis-irinli	12
• 20 baldan aşağı – I dərəcə (letallıq – 0)	
• 20-30 bal – II dərəcə (letallıq – 29%)	
• 30 baldan çox – III dərəcə (letallıq – 100%)	

### *Peritonitin səbəbinin təyini*

- Əksər hallarda anamnestik və klinik məlumatlara əsasən peritonitin səbəbini təyin etmək olar. Bir çox hallarda isə USM vəKT köməkçi ola bilər.
- Səbəbin dəqiqləşməsi adətən əməliyyat vaxtı mümkün olur.
- Əməliyyatı dövrədə peritonitin səbəbinin axtarışına vaxt sərf etmək düzgün sayılmır.



## Müalicəsi

### Prinsipi

- Kəskin ikincili peritonitin müalicəsi klassik "4+ prinsipi" üzərində qurulur:
  - » SIRS və sepsisə görə dəstək müalicələri
  - » Kontaminasiyanın (qarın boşluğu kirlədən mənbənin) qarşısının alınması
  - » İrinli-nekrotik toxumların aradan qaldırılması (sanasiya, debridment, drenaj)
  - » Antibiotikoterapiya
  - » Konpartman varsa qarın boşluğunun dekompressiyası
- Kəskin ikincili peritonitin əsas müalicəsi təcili əməliyyatdır: laparotomiya və ya laparoskopiyaya ilə mənbənin aradan qaldırılması və ya nəzarətə alınması, peritonun sanasiyası və drenajı. Digər mütləq tədbirlər isə (dəstək, antibiotikoterapiya) əməliyyatdan əvvəl və sonra aparılır.

### Müalicə taktikası

- Kəskin peritonit diaqnozu qoyulan xəstələr təcili olaraq yatırılır və əməliyyata hazırlanır.
- Stabilləşmə tədbirləri (infuzion terapiya və s.) və antibiotikoterapiya başlanır.
- Xəstə bir 2-4 saat ərzində stabilləşərsə əməliyyata alınır, stabilləşməyən xəstələrdə (septik şok, ağır sepsis, MOY) reanimasiya tədbirlər həyata keçirilir. Bu da fayda verməzsə yüksək risklə əməliyyat oluna bilər.
- Əməliyyat açıq və ya laparoskopik üsulla edilə bilər.
- Əgər xəstədə aşağıdakı vəziyyətlər olarsa laparoskopiyaya əks göstəriş sayılır:
  - » Köp və kompartman.
  - » Əməliyyatdan sonrakı böyük çapıq.
  - » Stabilləşməyən xəstələr.
- Əməliyyat vaxtı aşağıdakı işləmlər həyata keçirilir:
  - » Kültür götürülür, eksudat sorulur, ilkin yuyulur (2 – 3 L).
  - » Mənbənin aradan qaldırılması: ocaq çıxarılır, nekrotik toxumalar maksimal dərəcədə eksiziya edilir. Tam çıxarılmayan mənbələrdə peritona ekstravazasiyanı aradan qaldırma tədbiri (drenaj, ekstraperitonizasiya) edilir.
    - » Periton boşluğu tam yuyulur (8 – 10 L 0,9 % Na Cl).
    - » Bağırsaqlardakı və divardakı fibrin ərplər yaş tamponlarla təmizlənir.
    - » Laparoskopiyada qarın boşluğuna 8 – 10 mm Hg st, 10 dəq. oksigen vurulur.
    - » Drenaj. 3 – 4 drenaj qoyulur: mənbə yatağı, çanaq, Qc üstü, sol yan kanal.
    - » Laparotomiyanın tikilməsi. Aponevroz prolenlə tikilir, əlavə 2 – 3 ədəd gövşədici "U" şəkilli prolen tikişlər qoyulur. Dəri yarası açıq saxlanılır.
- Laparostomiya (qarın açıq saxlanması) aşağıdakı hallarda tətbiq edilir:
  - » Kompartman varsa (bağırsağ köpü və ödem).
  - » Mənbə tam ləğv olunmayıbsa (destruktiv pankreatit, ayrılmayan irinli ərplər)
  - » Mənbənin nəzarətdən çıxma ehtimalı yüksəkdirsə (anastomoz qoyularsa perforasiyanın bağlanmama ehtimalı varsa, 12 bb yaralanması və s.).
- Əməliyyatdan sonra dəstək tədbirləri və antibiotikoterapiya davam etdirilir.

## QARINDAXILI ABSESLƏR

### Tərif

- Abses hüdüdlənmiş irinli və ya irinli-nekrotik ocaqdır

### Diagnostik əlamətləri

- Anamnezində kəskin cərrahi xəstəliklər, əməliyyat, travma
- Qarında ağrı, kütlə ola bilər
- İltihab əlamətləri: yüksək hərarət, leykositoz, CRP artması
- Görüntüləmədə xarakterik əlamətlər

### Təsnifatı

#### Yerinə görə

Peritondaxili

- diafraqmaaltı
- qaraciyəraltı
- ilgəklərəarası
- çanaq

Retroperitoneal

#### Səbəbinə görə

- orqanətrafı (zədələnməətrafı)
- distant (yığıntı və ya hematomanın infeksiyalaşması)

## PERİTONDAXILI ABSESLƏR

### Səbələri

- Qarındaxili abseslərin səbəblərini 2 qrupda cəmləşdirmək olar:
  - » Orqan zədələnmələri nəticəsində əmələ gələn abseslər: perforasiya, nekroz, anastomoz buraxması, travma , genitourinar infeksiya və digər səbəblər nəticəsində orqan möhtəviyyatının çıxması və hüdüdlənməsi
  - » Qarındaxili yığıntının infeksiyalaşması nəticəsində əmələ gələn abseslər (qan, yığıntı, yad cisim və s infeksiyalaşması)
- Postoperativ abseslərin səbəbləri:
  - » möhtəviyyat sızması (anastomoz buraxması, zədələnmə)
  - » qanaxma
  - » seroz yığıntının infeksiyalaşması
  - » yetərsiz sanasiya
- Bakteriyalar diffuz peritonitdə olduğu kimi əksər hallarda polimikrobial xarakterli olur.
- Qarındaxili abseslərin təxminən 1/3 peritonitlərdən sonra müşahidə edilir.

### Patogenezi

- Qarındaxili abseslər iltihabı-nekrotik ocağın hüdüdlənməsi ilə formalaşır.
- İltihabı-nekrotik ocaq iki klassik yolla əmələ gəlir: orqan zədələnməsi və distant.
  - » Orqanların zədələnməsi nəticəsində periton boşluğuna tökülən

möhtəviyyat yerli iltihab yaradır, infeksiya qoşularaq irinli iltihab meydana gəlir və hüdudlanaraq abses əmələ gəlir. Buna perforasiya, travma, anastomoz buraxmasından sonra meydana gələn absesləri aid etmək olar. Bu abseslər adətən orqan ətrafında yerləşir (məsələn appendikulyar, perivezikal, peri-anastomotik, qaraciyərəaltı, divertikulyar və s.) və boşluqla əlaqəsi olur.

- » Distant mexanizmdə isə qarın boşluğunda drenaj olunmamış və ciblənmiş qeyri-orqan möhtəviyyatları infeksiyalaşır və hüdudlanaraq abses əmələ gəlir. Postoperativ abseslər (hematoma və drenaj olunmamış yığıntılar, yad cisimlər) və peritonitlərdən sonra meydana gələn abseslər (drenaj olunmamış ciblənmiş eksudat) bu yolla əmələ gəlir. Xüsusən, əməliyyatdan və travmadan sonrakı hematomaların, drenaj olunmamış yığıntıların, diffuz peritonitlərdə ciblənmiş yığıntıların və yad cisimlərin infeksiyalaşması və hüdudlanması ətrafında yaranan abseslər bu yol əmələ gəlir. Distant abseslər qarın boşluğunun hər hansı bir yerində formalaşa bilər.

### Gedişi və ağırlaşmaları

- Qarındaxili abseslərin aqibəti müxtəlif ola bilər:
  - » uzumnüddətli davam etmə və xronikləşmə
  - » perforasiya
  - » sepsis, orqan yetməzliklərinə və letallığa səbəb olma (30%)
- Uzunmüddətli davam etmə və xronikləşmə əsasən kiçik abseslər üçün xarakterikdir.
- Abses vaxtında müalicə olunmadıqda orqana, peritona, hətta dəriyə açıla bilər. Bu müvəqqəti yaxşılaşmaya səbəb olsa da xronikləşmə ehtimalını artırır.
- Abseslər adətən sepsis törədirlər və vaxtında müalicə olunmadıqda orqan yetməzliklərinə gətirib çıxarırlar.
- Intraabdominal abseslərdə letallıq 30% təşkil edir.
- Absesin lokalizasiyası, səbəbi və müalicəyə başlama müddəti gedişə və letallığa təsir edən önəmli amillərdir.

### Ağırlaşmaları

- Sepsis
- Perforasiya
- Qanaxma

### Klinikası

- Ağrı xarakterik əlamətdir, lakin əməliyyatdan sonrakı xəstələrdə zəif biruzə verə bilər.
- Hərərət əksər hallarda hektik xarakter daşıyır, lakin zəif xəstələrdə olmaya da bilər.
- Bağırsağ fəaliyyətində dəyişiklik ola bilər.
- Obyektiv müayinədə qarında kütlə təyin oluna bilər, lakin dərin abseslərdə bu əlamət hiss edilmir.

## Diaqnostika

### Şübhə

- Aşağıdakı əlamətlər qarındaxili abseslərə şübhə yaradır:
  - » Qarında ağrı, kütlə və sepsis əlamətləri
  - » Əməliyyat və ya travmadan sonra ağrı, yüksək hərarət və leykositoz və/və ya CRP artması
  - » Peritonitlərdən sonra hektik hərarət, davam edən leykositoz və/və ya CRP artması

### Dəqiqləşdirmə

- Abses diaqnozunu dəqiqləşdirmək üçün klinik, laborator və görüntüləmə müayinələri birlikdə qiymətləndirilir.
- Qarındaxili absesi təsdiq və ya inkar etmək üçün ən vacib müayinə tomoqrafiyadır. Tomoqrafiyada içərisində hava-maye səviyyəsi olan hüdudlu maye yığıntısının olması abses üçün xarakterik əlamətdir.
- **Qarındaxili absesin diaqnostik əlamətləri:**
  - » Anamnezində kəskin cərrahi xəstəliklər, əməliyyat, travma
  - » Qarında ağrı, kütlə ola bilər
  - » İltihab əlamətləri: yüksək hərarət, leykositoz, CRP artması
  - » Görüntülmədə xarakterik əlamətlər

## Müalicəsi

### Prinsipi

- Qarındaxili abseslərin müalicəsi təcili olaraq aparılır və prinsipləri digər irinli-septik xəstəliklərində olduğu kimi "klassik 4 prinsip" üzərində qurulur:
  - » mənbənin aradan qaldırılması
  - » irinli-nekrotik toxumaların kənarlaşdırılması (sanasiya və drenaj)
  - » antibiotikoterapiya
  - » SIRS və sepsisə görə dəstək müalicələri

### Drenaj üsulları

- Absesləri drenaj etmək üçün 3 klassik drenaj üsulu var:
  - » Perkutan (dəridən keçən)
  - » Laparoskopik
  - » Açıq

### Müalicə taktikası

- Qarındaxili abseslərdə ilk seçim perkutan drenajdır.
- Perkutan drenaj mümkün olmadıqda və ya yetərsiz olarsa cərrahi drenaj tətbiq edilir.
- Cərrahi drenaj açıq və ya laparoskopik yolla yerinə yetirilə bilər və aşağıdakı hallarda göstəriş sayılır:
  - » dərin yerləşən və perkutan girişi çətin olan abseslər
  - » mənbəyə nəzarət lazım gələn hallar (anastomoz buraxması, divertikulu, fistullar və s)
  - » perkutan drenajla çıxmayan böyük nekrotik detritlər
- Əməliyyatdan əvvəl və sonra antibiotikoterapiya və dəstək müalicələri aparılır.

**RETROPERİTONEAL/RETROFASİAL (PREPERİTONEAL) ABSES****Tərif**

- Retroperitoneal abseslər peritonarxası sahədə yerləşən abseslərə deyilir.

**Diagnostik əlamətləri**

- Bel ağrıları
- Sepsis əlamətləri
- KT-də retroperitoneal iltihab əlamətləri (maye, infiltrasiya, ödem, hava)

**Səbəbləri**

- Səbəblərinə görə birincili və ikincili retroperitoneal abseslər ayrılır:
  - » Birincili abseslər– nadirdir və infeksiyanın hematogen yayılması nəticəsində meydana gəlir
  - » İkincili abseslər retroperitoneal orqanların travma və ya iltihabı xəstəliklərinin nəticəsində meydana gəlir (böyrək, bağırsaq, pankreas və s)
- Bakteriyalar əksər hallarda qarışıq xarakterli olur.

**Patogenezi**

- Travmadan sonra retroperitoneal abses aşağıdakı yolla formalaşır: travma - hematoma –infeksiyalaşma –abses.
- Orqan xəstəliklərində isə absesin formalaşması klassik yolla baş verir: orqandakı iltihabın və ya möhtəviyyatın kənara çıxması –hüdüdlanma və infeksiyalaşma

**Gedişi**

- Retroperitoneal abseslər müalicə olunmadıqda artaraq ağır sepsisə, retroperitoneal fleqmonaya, hətta mediastinitə səbəb ola bilər.
- Orqanla əlaqəsi olmayan retroperitoneal abseslər adətən drenajla sağala bilirlər, əlaqəsi olanlarda isə fistullar meydana gələ bilər.
- Hematogen abseslərin gedişi əsas xəstəliyin gedişinə uyğundur.
- Letallıq müalicə olunanlarda 25%, müalicə olunmadıqda isə 100%-ə çatır.

**Klinkası**

- Anamnezində travma, böyrək, bağırsaq, mədəaltı vəzi xəstəlikləri və ya əməliyyatları olanlarda ağrı və sepsis əlamətləri (yüksək hərarət, taxikardiya, taxipnoe, leykositoz, CRP artması) əlamətləri ilə ortaya çıxır.
- Palpator ağrı və gərginlik, müsbət psoas simptomu (aşağı ətrafı yuxarı qaldırarkən ağrı, hərəkət vaxtı güclü ağrılar, bəzən də dəridə ödem və qızartı ola bilər.

## Diagnozistikası

### Şübhə

- Anamnezində travma, sidik yolları, bağırsağ (xüsusən 12bb və yoğun bağırsağ), mədəaltı vəzi xəstəlikləri və əməliyyatları olanlarda bel ağrıları və sepsis əlamətləri varsa retroperitoneal absedən şübhələnmək olar.
- Palpator bel ağrıları və və gərginlik bu şübhəni daha da artırır.

### Dəqiqləşdirmə

- Retroperitoneal absesin diaqnozunu dəqiqləşdirmək üçün KT qızıl standart sayılır. KT-də retroperitoneal sahədə ödem, maye, hətta qaz görünə bilər.
- Retroperitoneal absesin diaqnostik əlamətləri:
  - » Bel ağrıları
  - » Sepsis əlamətləri
  - » KT-də retroperitoneal iltihab əlamətləri (maye, infiltrasiya, ödem, hava)

### Diferensial diaqnostikasi

- soyuq abses
- retroperitoneal törəmələr

### Müalicəsi

- Təcili drenaj, mənbəni aradan qaldırma, antibiotikoterapiya və dəstək retroperitoneal absesin müalicə prinsipləridir.
- Drenaj üçün perkutan və cərrahi üsullar tətbiq edilə bilər.
- Perkutan drenaj ilk seçimdir.

## TUBERKULOZ PERİTONİTİ

### Tərif

- Vərəm çöplərinin peritonda törətdiyi iltihabdır, assit, qranuloma, bitişmələrin əmələ gəlməsi ilə xarakterizə olunur. Qarındaxili və ya qarınxarici orqanların vərəm ilə birlikdə və ya ayrıca rast gələ bilər.

### Diagnozistik əlamətlər

- Qarında assit və/və ya bitişmələr
- Assitik mayədə və ya kültürdə vərəm çöplərinin görünməsi
- Laparoskopiyada peritonda qranulomatoz iltihab
- Patohistoloji müayinədə kazeoz qranuloma

## Təsnifatı

<b>Digər orqan vərəmi ilə münasibətinə görə</b>	<ul style="list-style-type: none"> <li>• Birincili – qarındaxili və qarınxarici orqanlarda vərəm ocağı yoxdur</li> <li>• İkincili – qarındaxili orqanlarda vərəm ocağı var</li> <li>• Disseminasiya - qarınxarici orqanlarda vərəm ocağı var</li> </ul>
<b>Patomorfolojiyasına görə</b>	<ul style="list-style-type: none"> <li>• Seroz forma             <ul style="list-style-type: none"> <li>» Sərbəst assit</li> <li>» Cibləşmiş assit (kistoz forma)</li> </ul> </li> <li>• Plastik forma             <ul style="list-style-type: none"> <li>» Adheziv forma – qarındaxili bitişmələr</li> <li>» İnfiltrativ forma – orqanlarda infiltrasiya və bitişmə</li> <li>» Destruktiv forma- qarın divarında, mezenterial limfa düyünlərində və ya orqanlarda destruksiya</li> </ul> </li> </ul>

## Rastgəlməsi

- Vərəm xəstələri arasında rastgəlmə tezliyi – 0,5-1,5% təşkil edir

## Səbələri və risk faktorları

- Vərəm peritonitinin əsas səbəbi *Micobacterium tuberculosis* bakteriyalarıdır.
- Aşağıdakı risk faktorları vərəm çöplərinin peritonit törətmə riskini artırır:
  - » QİÇS
  - » Diabet
  - » Alkoqolizm
  - » Sirroz
  - » Endemik bölgə

## Patogenezi

- Ehtimal edilir ki, vərəm infeksiyası peritonda və limfa düyünlərində limfadenit və kazeoz nekroz törədir. Prosesin davam etməsi disseminasiyaya, bu isə assit və fibrozun əmələ gəlməsinə səbəb olur.

## Gedişi və ağırlaşmaları

- Vərəm peritoniti əksər hallarda xroniki assit əlamətləri ilə ortaya çıxır, az hallarda kəskin peritonit əlamətləri ilə biruzə verə bilər.
- Assit müəyyən müddətdən sonra fibrozla nəticələnir. Qarındaxili fibroz kistlərin əmələ gəlməsinə və ya bağırsaqlarda bitişmələrin və bağırsaq keçməzliyinin baş verməsinə səbəb ola bilər.
- Bəzən vərəm prosesinə ikincili infeskiyalar da qoşula bilər.

- Qarındaxili orqanların vərimi ilə birlikdə rast gələn vərəm peritonitlərinin gedişi daha progressiv olur.
- Əksər hallarda vərəm peritoniti konservativ müalicə ilə aradan qalxa bilir.
- Müalicə olunmayan və ağırlaşmış vərəm peritonitləri letal nəticələrə gətirib çıxara bilir.

### *Ağırlaşmaları*

- Bağırsağ keçməzliyi
- İkincili infeksiyalar
- Qarındaxili orqanlarda vərəm
- Disseminasiya

### **Klinikası**

- Klinik olaraq vərəm peritoniti iki formada biruzə verə bilər: kəskin peritonit və xroniki assit
- Kəskin forma kəskin peritonit əlamətləri ilə biruzə verir və az rast gəlinir.
- Xroniki forma çox rast gəlir və aşağıdakı əlamətlərlə biruzə verir:
  - » Ağrı – xarakterik əlamətdir (90%) və adətən həftələrlə davam edən küt şəkildə olur.
  - » Qarında şişkinlik (60%)
  - » Hərərət və tərləmə (60%)
  - » Klinik müayinədə peritonun qıcıqlanma əlamətləri adətən çox zəif olur.

### **Diagnostika**

#### *Şübhə*

- Qarında ağrı və/və ya assit olan xəstələrdə aşağıdakı əlamətlərdən hər hansı biri varsa vərəm peritonitində şübhələnmək olar:
  - » Anamnezdə və ya hazırda digər orqanlarda vərəm (50%)
  - » Bir neçə həftə davam edən ağrı, hərərət, gecə tərləmələri
  - » Obyektiv müayinə - assit və ya kütlə (60%), keçməzlik əlamətləri (10%), ekstraperitoneal əlamətlər (50%)
  - » USM- maye və ay peritoneal qalınlaşma
  - » KT- məhdud və ya diffuz maye, periton qalınlaşması, bağırsağ və digər orqanlarda infiltratlar, omentumda düyünlər
  - » Assitik maye analizi- albumin qradienti, limfositoz, adenozin deaminaz
  - » Tuberkulin testi (Mountuox) müsbət olanlarda -50% həssaslıq
  - » Eritrositlərin çökmə reaksiyası çox yüksək olanlar
  - » Laparoskopiya və ya laparotomiyada – peritonda diffuz millimetrik düyünlər

### *Dəqiqləşdirmə*



- Vərəm peritonitinə şübhə olanlarda aşağıdakı ardıcılıqla müayinələr aparılır:
  - » klinik , laborator (EÇS, tuberkulin testi) və görüntüləmə (USM, KT) ilə vərəmə məxsus əlamətlər, qarındaxili və ekstraabdominal orqanların patologiyaları axtarılır.
  - » pasesentez edilərək assitin xarakteri və digər səbəbləri ilə differensiasiya aparılır.
  - » laparoskopiya edilərək peritondan və piylikdən biopsiya götürülür.
- Kəskin formada təcili laparoskopiya və ya laparotomiya edilir, periton biosiyası götürülür.

#### *Vərəm peritonitinin diaqnostik əlamətləri*

- Assitik mayedə və ya kültürdə vərəm çöplərinin görünməsi
- Patohistoloji müayinədə kazeoz qranuloma

#### **Müalicəsi**

##### *Prinsipi*

- Vərəm peritonitində əsas müalicə antituberkuloz müalicədir, əməliyyat göstərişə görə aparılır.

##### *Müalicə üsulları*

- Antituberkuloz müalicə - 3-lü və ya 4-lü müalicə 18 ay davam etdirilir
- Cərrahi müdaxilə aşağıdakı hallarda göstərişdir:
  - » Keçməzlik və ya perforasiya varsa – rezeksiya edilir
  - » Diaqnostik çətinlik varsa periton biopsiyası

### **SPONTAN BAKTERIAL PERİTONİT**

- Spontan bakterial peritonit (SBP) assitik mayenin infeksiyalaşması nəticəsində meydana gəlir, müalicə olunmazsa yüksək letallıq törədir.
- SBP assitli xəstənin pisləşməsi, ensefalopatiyanın dərinləşməsi, bəzən də yerli peritonit əlamətləri ilə biruzə verir.
- Diaqnozu assitik mayedə neytrofil miqdarının 250 hüceyrə/ml – dən ( $0,25 \times 10^9/L$ ) çox olması ilə qoyulur.
- İkincili peritonitlərdən fərqli olaraq spontan bakterial peritonitlərdə peritoneal eksudatda albumin miqdarı qandakından çox aşağı olur və tək növ mikroflora tapılır.
- Müalicəsi adətən konservativdir və albumin + antibiotik kombinasiyası istifadə edilir.

# PERİTONUN DİGƏR CƏRRAHİ XƏSTƏLİKLƏRİ

## PERİTONUN TÖRƏMƏLƏRİ

### Təsnifatı

<b>Birincili</b>	<ul style="list-style-type: none"><li>• Xoşxassəli<ul style="list-style-type: none"><li>» Lipoma</li><li>» Fibroma</li><li>» Digər</li></ul></li><li>• Bəd xassəli<ul style="list-style-type: none"><li>» Mezotelioma</li><li>» Psevdomiksoma</li></ul></li></ul>
<b>İkincili</b>	<ul style="list-style-type: none"><li>• Peritoneal karsinomatoz (mədə-bağırsağ, yumurtalıq və digər bəd xassəli törəmələrin yayılması)</li></ul>

- Mənbəyinə görə peritoneal törəmələr iki qrupa bölünür: birincili və ikincili.
- Peritonda rast gəlinən törəmələrin əksəriyyəti ikincilidir (peritoneal karsinomatoz), adətən mədə-bağırsağ, yumurtalıq və digər orqanların bəd xassəli şişlərinin yayılması nəticəsində meydana gəlir, əsasən assit və kütlə əlamətləri ilə biruzə verirlər.
- Peritonun birincili törəmələri nadir rast gəlinir.

### Peritoneal mezotelioma

- Peritoneal mezotelioma peritonun mezotelindən inkişaf edən törəmələrdir.
- Morfoloji və gediş xüsusiyyətlərinə görə mezoteliomaların 3 növü ayrılmalıdır:
  - » Bədxassəli diffuz mezotelioma
  - » Yüksək diferensiasiyalı diffuz mezotelioma
  - » Multisistik mezotelioma

### *Bədxassəli diffuz mezotelioma*

- Bədxassəli diffuz mezotelioma aqressiv gedişli bəd xassəli xəstəlikdir.
- Plevral mezotelioma kimi adətən asbestozla əlaqəlidir.
- Törəmələr əksər hallarda periton boyu diffuz şəkildə böyüyür, qarın divarına invaziya xarakterik deyil, lakin qarın daxilində böyük törəmələr

və assit əmələ gətirir, metastazlar verə bilər.

- Ağırlaşmaların və letallığın başlıca səbəbi qarındaxili orqanlara invaziya.
- Xəstəlik daha çox qadınlarda rastlanır, qarında ağrı və şişkinliklə biruzə edir.
- Diaqnozu qoymaq üçün USM, KT və biopsiya edilir.
- KT-də peritonda qalınlaşma, qarın divarına invaziya etməyən düyünşəkilli törəmələr, omentum və müsariqədə törəmələr, az miqdarda assit görünür. Plevrada da qalınlaşma və törəmələr görünə bilər.
- Peritoneal karsinomatozdan fərqli olaraq asitik mayenin sitoloji müayinəsi diqanozda faydalı olmur. Ona görə də dəqiqləşdirmə üçün perkutan, laparoskopik və ya açıq biopsiya lazım gəlir.
- Bədxassəli diffuz mezoteliomanın müalicəsi sitoreduktiv cərrahiyyə və peritondaxili kimyaterapiyadır.
- Sitoreduktiv cərrahiyyə aşağıdakılardan ibarətdir:
  - » parietal peritonun çıxarılması (mezoteliomalar əksər hallarda vertikal invaziya etmədikləri üçün peritonu çıxarmaq olur
  - » piyliyin çıxarılması
  - » visseral peritondakı törəmələrin çıxarılması
  - » gərəkərsə orqan çıxarılması və rezeksiyaları (xolesistektomiya, splenektomiya, kolon rezeksiyası və s.)
- İntraperitoneal kimyaterapiya iki usulla aparıla bilər:
  - » əməliyyatdaxili hipertermik kimyaterapiya (sisplatin, doxorubsin, tamoksifen və s.)
  - » əməliyyatdan sonra 5 gün ərzində peritondaxili infuziya
- Əməliyyat olunmayan yüksək riskli xəstələrdə sistemik kimyaterapiya aparıla bilər.

### *Yüksək differensiasiyalı papilyar mezotelioma*

- Yüksək differensiasiyalı papilyar mezotelioma bədxassəli diffuz mezoteliomanın formalarından biri hesab edilir və bir çox cəhətlərinə görə ondan fərqlənir:
  - » asbestozla əlaqəsi olmur
  - » əksər hallarda çanaq peritonu səviyyəsində olur və assitlə biruzə verir.
  - » əksər hallarda başqa xəstəliyə görə aparılan əməliyyatlarda təsadüfən tapılır.
  - » yerli peritonektomiya əksər hallarda sağaldıcı nəticə verir, ona görə də ilkin olaraq geniş peritonektomiyaya və intraperitoneal kimyaterapiyaya ehtiyac qalmır.

### *Multikistik peritoneal mezotelioma*

- Multikistik mezotelioma və ya xoş xassəli sistik mezotelioma peritondan inkişaf edən neoplastik xəstəlikdir, mezotellə örtülü proliferativ sistlərin olması və xoş gedişli olması ilə səciyyələnir.
- Xəstəlik ən çox qadınlarda rast gəlinir.
- Əsas morfoloji əlaməti tək və ya çoxkamaralı sistdir (sistlərdir.)
- Sistlər adətən başlanğıcda çanaqdan inkişaf edir, yayılaraq parietal və visseral peritonun digər hissələrində də ola bilər. Sistlər radikal çıxarıldıqdan sonra 50% hallarda 1-30 il ərzində təkrarlana bilər.
- Qarında qeyri-spesifik əlamətlərlə biruzə verirlər, görüntüləmədə və ya laparotomiyada tək və ya çoxsaylı sistlər tapılır.
- Diaqnozu sistin patohistoloji müayinəsi ilə dəqiqləşdirilir.
- Yayılmamış, lokal formalarda sistin radikal çıxarılması əsas müalicədir. İlkin yayılmış və ya residvləşmiş vəziyyətlərdə sitoreduktiv cərrahiyyə və peritondaxili kimyaterapiya lazım gəlir.

### *Peritonal psevdomiksoma*

- Peritonal psevdomiksoma yumurtalıq və ya appendiksdən inkişaf edən aşağı dərəcəli musinoz adenokarsinoma hesab edilir, çoxlu miqdarda seliklə zəngin epitel hüceyrənin "sekresiyası" ilə xarakterizə olunur ("şiş ifraz edən törəmə").
- Xarakterik olaraq qarında jelatinəbənzər maye tapılır və meyenin histoloji müayinəsində seliklə zəngin adenokarsinoma hüceyrələri müəyyən edilir.
- Bədxassəli hüceyrələr appendiks və ya yumurtalıqdan "ifraz" olunsalar da, bəzən bu orqanlarda makroskopik törəmə tapılmır, lakin qarının iki bölgəsində - diafraqmal səthdə və yan kanal-çanaqda depozitlər ola bilər.
- Klinik olaraq adətən qarında şişkinliklə ortaya çıxır.
- KT-də qarında maye və bəzən də depozit bölgələrində (diafraqma, yan kanal, çanaq) törəmələr görünə bilər. Əməliyyat vaxtı qarında jelatinəbənzər qatı maye tapılır, appendiks və yumurtalıqlarda törəmə olmaya bilər.
- Diaqnozu patohistoloji müayinədə selik tərkibli hüceyrələrin tapılması ilə dəqiqləşdirilir.
- Appendikal mukoseldən fərqləndirmək lazımdır.
- Müalicəsi üçün sitoreduktiv cərrahiyyə və intraperitoneal kimyaterapiya tövsiyə edilir.
- Sitoreduktiv əməliyyatlar bir və ya bir neçə dəfə aparıla bilər.
- İlkin əməliyyatda appendiks və ya yumurtalıqda törəmə tapılmasa belə bu orqanların çıxarılması tövsiyə edilir.

## RETROPERİTONEAL FİBROZ

### Tərif

- Retroperitoneal fibroz az rast gələn patologiya olub retroperitoneal sahədə iltihabın və fibrozun inkişafı ilə xarakterizə olunur, və retroperitoneal orqanların sıxılmasına gətirib çıxarır.
- Bu xəstəlik Ormond xəstəliyi, periaortit, fibroz periuretrit kimi adlarla da tanınır.

### İdiopatik retroperitoneal fibrozun diaqnostik əlamətləri

- Bel ağrısı var, xroniki iltihab və ya sidik axarı və ya damar obstruksiyası əlamətləri ola bilər.
- KT və ya MRT-də retroperitonda infiltrasiya.
- Klinik-anamnestic və ya biopsiya ilə İkincili səbəblər inkar edilir.

### Etiologiyası

Səbəblərini iki qrupa bölmək olar:

- idiopatik (70%) – səbəbi dəqiq bilinməyən.
- ikincili (30%) – müəyyən xəstəliklərin ağırlaşmasıdır
- İkincili retroperitoneal fibrozun səbəblərinə aşağıdakıları aid etmək olar:
  - » Dərmanlar (ergot dərmanları, bromkriptin, beta-blokatorlar, medildopa, analgetiklər və s)
  - » Bəd xassəli xəstəliklər – karsinoid, limfomalar, sarkomalar, kolorektal, süd vəzi, prostat, sidik kisəsi xərçəngi və s
  - » İnfeksiyalar – tuberkulyoz, histoplazmoz, aktinomikoz
  - » Radioterapiya
  - » Retroperitoneal qanaxma

### Patogenezi

- İkincili fibrozun inkişaf mexanizmini xəstəliklərin və dərmanların retroperitonda törətdiyi xroniki iltihabın fibrozla nəticələnməsi ilə izah etmək olar.
- İdiopatik fibrozun patogenezi isə dəqiq məlum deyil və 2 nəzəriyyə var:
  - » Birinci – ateroskleroz nəzəriyyəsinə görə aterosklerozla əlaqədar aorta ətrafında baş verən aşırı iltihab fibrozun əmələ gəlməsinə səbəb olur.
  - » İkinci – autoimmun nəzəriyyəyə görə retroperitoneal fibroz sistemik autoimmun xəstəliklərinin təzahürlərindən biridir. Retroperitoneal fibrozu olanların əksəriyyətində autoimmun xəstəliklər tapılır. Xüsusən, son illər bu xəstəliyin İgG4 qrupu xəstəliklərinə aid olduğu bildirilir. İgG4 xəstəliklərinin xüsusiyyəti ondan ibarətdir ki, toxumalara İgG4 auto-anticismləri ifraz edən plazmatik hüceyrələr infiltrasiya edir və bu

anticimlərinin törətdiyi immun iltihab fibrozlaşmaya səbəb olur. İgG4 qrupu xəstəliklərə autoummun pankreatiti, birincili skleroz xolangit, medistinal fibroz, sialadenit və s. aid etmək olar. Son illər bu qrup xəstəliklərin sayı artmaqdadır.

### Gedişi və ağırlaşmaları

- İkincili retroperitoneal fibrozun gedişi əsas xəstəliyin gedişində asılıdır.
- İdiopatik fibrozda aylarla davam edən və progressivləşən infiltrativ - fibrotik proses retroperitoneal orqanlarda obstruksiya törədir. Sidik və damar sistemində törətdiyi sıxılma dərəcəsinə görə gedişinin şərti olaraq 3 mərhələsini qeyd etmək olar:
  - » birinci mərhələdə sistik axarları və damarlarda sıxılma əlamətləri görünür.
  - » ikinci mərhələdə sıxılma əlamətləri görüntüləmə müayinələrində görünür (hidronefroz və s), lakin klinik və laborator təyin olunmur
  - » üçüncü mərhələdə sıxılma klinik, laborator və görüntüləmə əlamətləri ilə ortaya çıxır (böyrək yetməzliyi, hipertoniya, aşağı ətraflarda venoz staz və ya arterial işemiya).
- Sidik axarı və damarlardan başqa bağırsaqlarda və digər orqanlarda fibrotik daralmalar baş verə bilər.
- İdiopatik fibroz əksər hallarda prednizolon müalicəsinə cavab verir, lakin 30-70% hallarda residivləşə bilər. Erkən mərhələlərdə aparılan müalicə adətən orqan sıxılmasının qarşısını ala bilər.

### Ağırlaşmaları

- Sidik axarı stenozu
- Hidronefroz
- Obstruktiv böyrək yetməzliyi
- Hipertoniya
- Aorta və qalça arteriyalarının stenozu
- Venoz stenoz
- Bağırsaq stenozu
- Digər

### Klinikası

- Retroperitoneal fibrozun spesifik klinik əlaməti yoxdur və qeyri-spezifik əlamətlərlə biruzə verir.
- Ağrı retroperitoneal fibrozun xarakterik əlamətidir (90%), adətən bel nahiyəsində yerləşir, xayalara və qarın nahiyəsinə irradiasiya edir, hərəkətlə və bağırsaq fəaliyyəti ilə əlaqədar dəyişir.
- Xroniki iltihaba xas digər əlamətlər də rast gələ bilər: zəiflik, yorğunluq, hərəkətin artması, ariqlama və s.
- Üçüncü qrup əlamətlər sidik axarı və damarların sıxılması əlamətləridir ki,

bunlara hipertoniya, sidik ifrazının azalması, aşağı ətraflarda ödem, ağrılar və s. aid edilə bilər

## Diaqnostikası

### Prinsip

- Retroperitoneal fibrzon diaqnostikasına prinsipal yanaşma ondan ibarətdir ki, şübhəli xəstələrdə əvvəlcə fibrozun olub-olmadığı dəqiqləşdirilir, fibroz dəqiqləşərsə ilk növbədə ikincili səbəblər araşdırılır. Səbəbi tapılmayan fibrozlar idiopatik qəbul olunur.

### Şübhə

- Aşağıdakı hallarda retroperitoneal fibroza şübhə yaranır:
  - » İkincili fibroz törədə bilən xəstəliklərdə (dərman qəbul edənlərdə, qarın əməliyyatları, limfomalarda, vərəm və histoplazmoz və s.) bel ağrısı, hidronefroz, hipertoniya və aşağı ətraflarda ödem müşahidə edilərsə.
  - » Autoimmün xəstəliklər, o cümlədən İgG4 xəstəliyi olanlar.
  - » Tək və ya ikitərəfli daşsız hidronefroz
  - » Refrakter hipertoniya
  - » Aşağı ətraflarda ikitərəfli venoz durğunluq

### Dəqiqləşdirmə

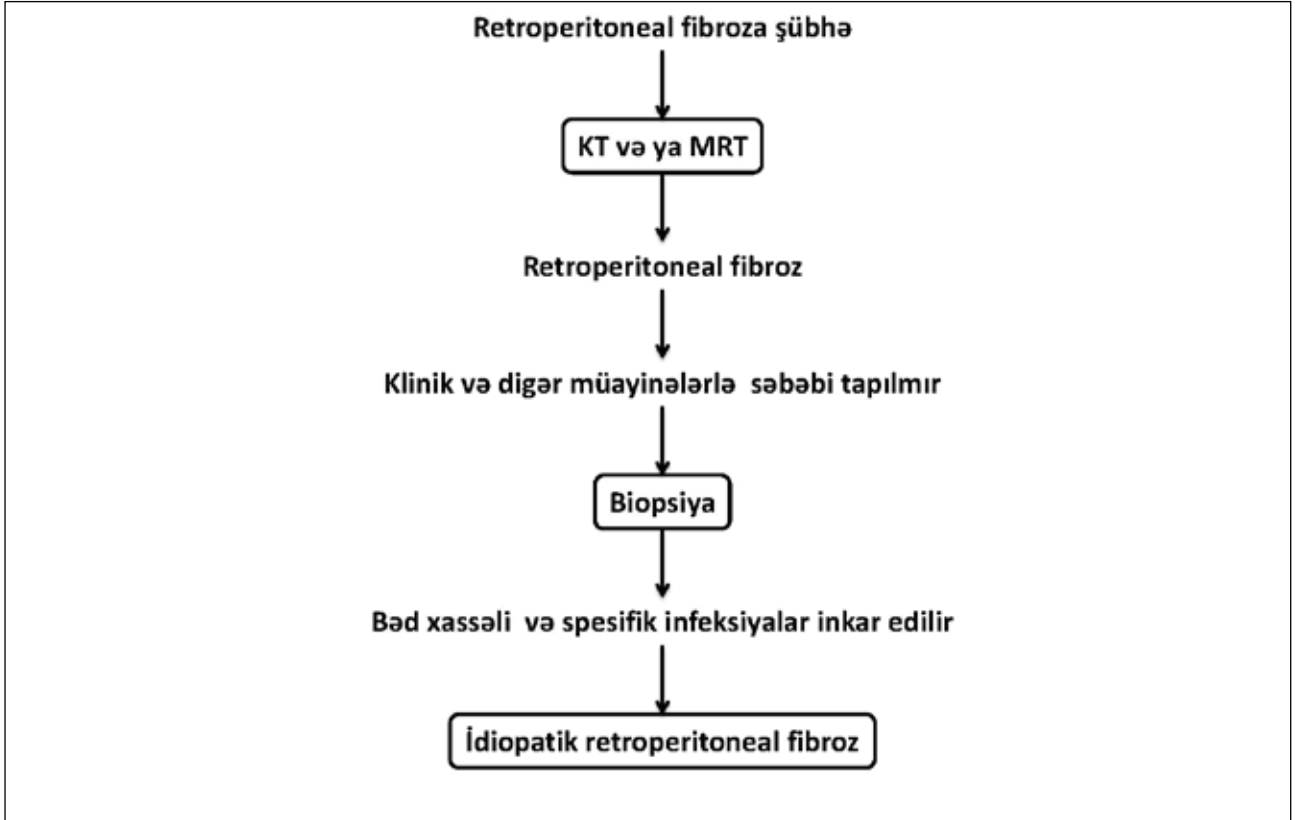
- Retroperitoneal fibrozun dəqiqləşdirən müayinə kontrastlı KT-dir. KT-də aorta ətrafında tək və ya ikitərəfli infiltralar xarakterikdir. Bununla yanaşı, sidik axarlarında obstruksiya, hidronefroz, damar sıxılması və s. kimi ağırlaşma əlamətləri də görünə bilər.
- Böyrək yetməzliyi olanlarda MRT istifadə edilə bilər.
- Retroperitoneal fibrozun spesifik klinik və laborator əlaməti yoxdur.
- Laborator müayinələr qeyri-spesifikdir, iltihab əlamətləri (EÇS və CRP artması), bəzi anticisimlərdə artma (ANA, İgG4), kreatinin və qalıq azotda artma müşahidə edilə bilər (*Şəkil 1*).

### Səbəbin təyini

- Retroperitoneal fibroz təyin edildikdən sonra ikinci məsələ səbəbin təyini.
- Klinik və anamnestik məlumatlara görə səbəb müəyyən olunmursa bədxassəli xəstəlikləri və xroniki spesifik iltihabı təsdiq və ya inkar etmək üçün **biopsiya** edilir.

### İdiopatik retroperitoneal fibrozun diaqnostik əlamətləri

- » Bel ağrısı var, xroniki iltihab və ya ağırlaşma əlamətləri ola bilər.
- » KT və ya MRT-də retroperitonda infiltrasiya
- » İkincili səbəblərin klinik-anamnestik və ya biopsiya ilə inkarı



*Şəkil 1. Retroperitoneal fibrozda diaqnostik taktika*

### *Ağılaşmalarının təyini*

- Retroperitoneal fibrozun ağılaşmalarının təyini üçün tomoqrafiya vacib müayinədir.

### **Müalicəsi**

- Müalicəsi səbəbinə və ağılaşmasına uyğun aparılır.
- İkincili retroperitoneal fibrozda əsas müalicə səbəbin aradan qaldırılmasıdır: dərmlərin kəsilməsi, bəd xassəli və iltihabı xəstəliklərin müalicəsi və s.
- İdiopatik retroperitoneal fibrozda ilk seçim prednizolondur (birinci ay induksion dozada - 1 mg/kq dozada, sonrakı 6-18 ay ərzində 10 mq/gün dozada).
- Prednizolona zəif cavab verənlərdə mikofenolat mofetil əlavə edilir, əks göstəriş olanlarda isə tamoksifen istifadə edilir.
- Hidronefrozu olanlarda kreatinində artma varsa stent qoymaq gərəkir, kreatinin yüksək deyilsə prednizolon müalicəsi fonunda izləmə tövsiyə olunur.



# PIYLIYIN VƏ MÜSARİQƏNİN XƏSTƏLİKLƏRİ

## OMENTUMUN İNFARKTI

### Tərifi

- Piyliyin burulması və ya yıtıq kisəsində boğulması nəticəsində baş verən işemik nekrozudur.

### Etio-patogenezi

- Burulma piyliyin bir ucunun divara bitməsi və öz ətrafında fırlanması nəticəsində baş verir
- Boğulma piyliyin yırtıqda boğulması nəticəsində meydana gəlir, bəzən də travma nəticəsində hematoma və nekrozu baş verir.

### Gedişi

- Omentum nekrozlaşdıqdan sonra iltihablaşır və fibrozlaşır. Nadir hallarda infeksiyalaşma baş verir.

### Klinikası

- Omentum nekrozu adətən kəskin başlayan ağrılarla biruzə verir. Palpator olaraq ağrı qeyd edilir, müvəqqəti hərarət, zəif lekositoz bəzən də qarında kütlə müşahidə edilə bilər. Bəzən appendisit və ya xolesistit klinikasına bənzəyir.

### Diagnostikası

- USM – qarında maye və ya kütlə ola bilər.
- KT – qarında piy infiltratı və maye göstərir.
- Laparoskopiyada hemorragik maye, nekrotik omentum müşahidə edilir
- Differensial diaqnostika – appendisit və xolesistit, divertikulit, appendagit və s.

### Müalicə

- Diaqnoz əməliyyatdan əvvəl məlum olarsa müşahidə edilə bilər.
- Əməliyyat vaxtı tapılan omentum nekrozunda rezeksiya radikal müalicəsidir.

## MÜSARİQƏNİN SİSTİ

### Tərifi

- Anadangəlmə inkişaf pozulması olub, ektopik limfoid və ya yumurtalıq toxumasının sistoz transformasiyasıdır.

### Rastgəlməsi

- Az rast gələn patologiyadır.
- Omentum sistlərinin 1/3 uşaqlarda 2/3 isə böyüklərdə tapılır.

### Etiologiyası

- İnkişaf qüsurudur.

### Patogenezi

- Ektopik limfoid və ya yumurtalıq toxumasının kistoz transformasiyası hesab olunur.

### Gedişi

- Sistlər stabil ölçüdə qala bilər, progressiv böyüyə bilər və ya partlayaraq periton boşluğuna yayıla bilərlər.

### Morfologiyası

- Əksər hallarda 4-10 sm olur, lakin bəzən ölçüləri 30-50 sm- qədər çata bilər.

### Klinikası

- Sistlər asimptomatik ola bilər, qarında xroniki ağrı və ya kəskin qarın və kütlə əlamətləri (şişkinlik, palpator yumşaq və hərəkətli kütlə) ilə biruzə verə bilərlər. Adətən bağırsağ fəaliyyəti pozulmur.

### Diaqnostikası

- USM- Sist
- KT/MRT mezenter səviyyəsində böyük kista
- Laparoskopiyada müsariqədən çıxan sist

### Diferensial diaqnostikası

- pankreatik psevdosist
- yumurtalıq sisti
- retroperitoneal törəmələr

### Müalicəsi

- Radikal kistektomiya və göstərişə görə bağırsağ rezeksiyası.

**KƏSKİN QARIN VƏ PERİTONİT ÜZRƏ SUALLAR VƏ CAVABLAR**

N.Y.Bayramov, A.K.Səfiyeva, N.F.Mürvələdova

<b>Kəskin qarın nədir?</b>	Kəskin başlayan qeyr-travmatik qarın ağrısıdır, digər qarın əlamətləri ilə müşayət oluna bilər (qusma, diareya, köp, qaz və nəcisin çıxmaması və digər), təcili diaqnostika lazım gəlir və təcili əməliyyat gərəkdirə bilər.
<b>Peritonizm və ya peritonun qıcıqlanma əlamətləri hansılardır?</b>	Palpator və ya perkutor ağrı, palpator gərginlik, əlçəkmə vaxtı ağrı, qarın əzələlərinin iradi və qeyri-iradi yığılması.
<b>Hansı vəziyyətlər kəskin qarın olmasına baxmayaraq ağrını azalda bilər?</b>	Steroidlər, diabet, paraplegiya, narkotik
<b>Kəskin qarının ən çox rast gələn cərrahi səbəbi hansıdır?</b>	Kəskin appendisit
<b>Kəskin qarında ilk müayinə nədən başlayır?</b>	Bütün təcili xəstələrdə müayinələr həyati təhlükəli kritik vəziyyətin yoxlanılmasından başlanılır ki, bu da YADDAŞ ardıcılığı ilə aparılır.
<b>Kəskin qarının kardinal simptomu hansıdır?</b>	Qarında ağrı
<b>Kəskin qarın ağrılarında hansı əlamətlər cərrahi patologiyaya yüksək şübhə yaradır?</b>	Ağrı ilə yanaşı şok, sepsis, peritonizm və ya keçməzlik

<p><b>Kəskin qarın əlamətləri olan xəstələrə hansı sualların verilməsi vacibdir?</b></p>	<p>Bu ağrılar əvvəl olubmu?  On ballıq şkala üzrə bu ağrı hansı səviyyədədir?  Hərərət, üşütmə varmı?  Ağrının xarakteri (küt yoxsa kəskin)  Ağrını kəskinləşdirən və ya zəiflədən bir şeylər varmı?  Ağrı miqrasiya edirmi?  Sidik simptomları  Ürəkbulanma, qusma, diareya  Anoreksiya  Qəbizlik  Axırncı defekasiya  Bağırsağ vərdişində dəyişiklik varmı?  Ağrının yeməklə əlaqəsi varmı?  Axırncı mensis  Axırncı qida qəbulu  Vaginal ifrazat  Melena  Hematoxeziya  Hematomezis  Dərmanlar  Allergiya varmı  Daha öncə anamnezde xəstəlik?  Cərrahi əməliyyat olunubmu?  Ailə anamnezi  Sigaret, narkotika qəbulu</p>
<p><b>Kəskin qarın ağrılarında hansı obyektiv müayinələr aparılmalıdır?</b></p>	<p>Baxma - cərrahi çapıq varmı, köp, deformasiya, qarının tənəffüsdə hərəkəti  Auskultasiya - bağırsağ küyləri,  Palpasiya – ağrı, gərginlik, yırtıqlar, rektal, pelvik müayinə, iradi və qeyri-iradi yığılmalar, kütlə varmı  Perkusiya - qaraciyər kütlüyü, timpanit və dalaq ölçüləri</p>
<p><b>Xəstədə ağrının lokalizasiyasını göstərməyin ən yaxşı yolu?</b></p>	<p>Bir barmaqla ağrının daha çox kəskin olduğu nöqtəni göstərmək</p>

<b>Peritoniti olan xəstələrin klassik pozisiyası?</b>	Hərəkətsizlik (daha çox dizlərin yığılması)
<b>Böyrək daşısı olan xəstələrin klassik pozisiyası?</b>	Xəstə rahat ola bilmir, bir yerdə dura bilmir, qıvrılır
<b>Ağrılı qarın əlamətinin təyininin ən yaxşı yolu?</b>	Xəstənin özü tərəfindən edilən hərəkətlərlə törədilməsi (dərindən nəfəs alma, öksürmə, çevrilmə)
<b>Müayinədən qorxan uşaqların və qıcolması olan böyüklərin müayinəsinin ən yaxşı yolu?</b>	Palpasiya üçün stetoskopdan istifadə etmək və ya öksürmə təklif etmək
<b>Kəskin qarını olan xəstələrin qiymətləndirilməsi üçün hansı laborator testlərdən istifadə olunur?</b>	Qanın ümumi analizi, biokimya (şəkər, kreatinin, bilirubin, ALT, AST, QQT, digər), sidik analizi, qadınlarda beta-hGG
<b>Ümumi qan analizində "Sola meyillik" nə deməkdir?</b>	İltihabi reaksiya əlaməti
<b>Reproduktiv yaşda olan qadınlarda hansı laborator test yoxlanılmalıdır?</b>	Human xorionik qanodotropin(b-hGG), hamiləliyi və ya boru hamiləliyini inkar etmək üçün
<b>Xəstələrdə kəskin qarını dəyərləndirmək üçün hansı R-müayinəsi olmalıdır?</b>	Döş qəfəsinin və qarının ayaqüstü Rentgen-oqrafiya, əgər xəstə ayaqüstə dura bilmirsə, sol lateral vəziyyətdə Rentgen-oqrafiya.
<b>Əgər xəstə ayaqüstə dura bilmirsə o zaman sərbəst hava olmasını necə inkar etmək olar</b>	Xəstə sol lateral uzanmış vəziyyətdə olduğu zaman sərbəst hava qaraciyerüstü sahəyə yayılır ki, bununla da mədədə olan bubble(qabarcıq) ayırmaq olur
<b>USM hansı xəstələrdə göstərişdir?</b>	Kəskin qarını olan bütün xəstələrdə

<b>USM nəyi göstərir?</b>	Qarında maye, orqanların böyüməsini, divar qalınlaşmasını
<b>Kəskin qarın diaqnostikasında həlledici müayinə hansıdır?</b>	Klinik müayinə
<b>Kəskin qarını olan xəstələrin müayinəsində ilk olaraq nəzərdə tutulması gərəkən 5 klassik patologiya hansılardır?</b>	Qarındaxili qanaxma, perforasiya, işemiyanekroz, destruktiv iltihab, tıxanma keçməzliyi (Qan-Per-İn-İl-Tı)
<b>Kəskin qarında KT nə üçün istifadə edilir?</b>	Differensial diaqnoz üçün

## AĞRININ LOKALİZASIYASI VƏ SƏBƏBLƏRİ

<b>Sağ yuxarı kvadrant ağrıları hansı xəstəliklərdə olur?</b>	Xolesistit, hepatit, peptic xora, perforativ xora, pankreatit, qaraciyər şişləri, qaraciyər absesi, xolelitolitiaz, xolangit, pielonefrit, nefrolitiaz, appendisit (xüsusən hamiləlik zamanı) pnevmoniya, perikardit, miokard infarktı
<b>Sol yuxarı kvadrant ağrıları hansı xəstəliklərdə olur?</b>	Peptik xora, perforativ xora, qastrit, dalaq xəstəlikləri və ya cırılması, abses, refluks, aorta anevrizması, disseksiyası, döş qəfəsi xəstəlikləri, pielonefrit, nefrolitiaz, hiatal yırtıq, Boerhavves sindromu, Mallory-Weys, dalaq arteriyası anevrizması
<b>Sol aşağı kvadrant ağrıları hansı xəstəliklərdə olur?</b>	Divertikulit, sigmoid burulması, kolon perforasiyası, kolon kanseri, sidik yolları infeksiyası, nazik bağırsağın obstruksiyası, iltihabi bağırsağ xəstəliyi, nefrolitiaz, pielonefrit, genital orqanların iltihabi xəstəliyi, yumurtalıq sistemi, endometrioz, ginekoloji şişlər, torsion sist

<b>Sağ aşağı kvadrant ağrıları hansı xəstəliklərdə olur?</b>	Sol aşağı kvadrant ağrıları törədən xəstəliklər və xüsusi olaraq-appendisit, mezenterik limfadenit, sekum divertikulları, Meckel divertikulu, invaginasiya
<b>Epigastral ağrılar hansı xəstəliklərdə olur?</b>	Peptik xora, qastrit, duodenit, xolesistit, pankreatit, miokard infarktı, qastrik burulma, Mallory-Weys və s
<b>Kəskin qarın ağrısı törədən ginekoloji xəstəliklər?</b>	Yumurtalıq sistisi, yumurtalıq burulması, pelvioperitonit, tubo-ovarial abses, mioma, nekrotik mioma, hamiləlik, boru hamiləliyi, endometrit, uşaqlıq boynunun, uşaqlığın, yumurtalığın kanseri, endometriz
<b>Kəskin qarın ağrısı törədən döş qəfəsi xəstəlikləri?</b>	Miokard infarktı, pnevmoniya, aorta disseksiyası, aortik anevrizma, empiema, ezoafqial cırılma, ezofagusun yad cismi, pnevmotoraks, plevrit
<b>Kəskin qarın ağrısı törədən xaya xəstəlikləri?</b>	Xaya burulması, epidiminitis, orxit
<b>Qeyri-cərrahi qarın ağrılarının ən çox rast gəlinən səbəbləri?</b>	Qastroenterit, diabetik ketoasidoz, oraqvari hüceyrə anemiyası krizisi, düz əzələ hematması, kəskin porfiruriya, uşaqlıq artımları iltihabı, böyrək daşları, pielonefrit, hepatit, pnevmoniya, miokard infarktı, C.difficile koliti, herpes zoster
<b>QİÇS olan xəstələrdə qarın ağrıların özünə məxsus qeyri-cərrahi səbəbləri?</b>	Sitomeqalovirus, Kapoşi sarkoması, limfoma, tuberkuloz
<b>Hansı endokrin patologiya qarın ağrısına səbəb olur?</b>	Addision kriz, diabetik ketoasidoz
<b>Suprapubik ağrıları yaradan mümkün səbəblər</b>	Sistit, kolon ağrıları, ginekoloji ağrılar, appendisit ola bilər.

<b>Qastroenterit nədir?</b>	Qastrointestinal traktın Viral və ya bakterial mənşəli infeksiyası, adətən qusma və diarreya ilə başlayır, sonra ağrı quşulur
<b>Kəskin xolesistitdə ağrıların klassik yeri</b>	Sağ qabırğaaltı və epiqastral ağrı
<b>Kəkin appendisitdə ağrıların klassik yeri?</b>	Erkən-göbəkətrafı, sonra sağ aşağı kvadrant ağrısı
<b>Diafraqmaaltı iltihabda ağrıların klassik yeri?</b>	Kürək ağrısı
<b>Pankreatitdə ağrıların klassik yeri?</b>	Epiqastral və bel ağrısı
<b>Rektal xəstəliklərdə ağrıların klassik yeri?</b>	Oma- bel ağrıları
<b>Nefrolitiazisdə ağrıların klassik yeri?</b>	Xaya və böyür ağrıları
<b>Nazik bağırsağ xəstəliklərində xəstəliklərdə ağrıların klassik yeri?</b>	Göbəkətrafı ağrılar
<b>Uşaqılıq xəstəliklərinə ağrıların klassik yeri?</b>	Aşağı orta kvadrant və beldə zəif ağrılar

## KLİNİK VƏZİYYƏTLƏRDƏ DİAQNOZ

<b>Qarın müayinəsində səbəbi aşkarlana bilməyən güclü qarın ağrısı varsa ilk növbədə nə etmək lazımdır?</b>	Mezentrik işemiyani inkar et.
<b>Hipotoniya və pulsasiya edən abdominal kütlə varsa nə düşünülür?</b>	Abdominal aorta anevrizmasının partlaması



<b>Qarında şiddətli ağrısı olan xəstələrdə ilk növbədə hansı xəstəlik düşünülür?</b>	Aorta anevrizması partlaması, mezenterial tromboz, pankreatit və perforasiya
<b>Qarın ağrısı və şok əlamətləri olan xəstədə ilk növbədə hansı düşünülür?</b>	Qarındaxili qanaxma, perforasiya, pankreatit, mezenterial tromboz və peritonit, miokard infarktı
<b>“Taxta qarın” nə deməkdir?</b>	Qarın içə çəkilmiş vəziyyətdə (qayığabənzər), hərəkətsiz, diffuz gərgin (taxta kimi)
<b>“Taxta qarın” əlaməti varsa ilk növbədə nə düşünülür?</b>	Perforasiya
<b>“Taxta qarın” hansı qeyri-cərrahi xəstəlikdə də rast gələ bilər?</b>	Ailəvi ağdəniz qızdırması (periodik xəstəlik)
<b>Abdominal kompartman nə deməkdir?</b>	Qarındaxili orqanların sıxılması (qarındaxili orqanların həcmnin artması və ya qarın divarının yığılması)
<b>Abdominal kompartman əlamətləri hansılardır?</b>	Şişkin və gərgin qarın, tənqəfəslik, sidik ifrazının azalması
<b>Ağrı və abdominal kompartman varsa nə düşünülür?</b>	Peritonit və bağırsağ keçməzliyi
<b>Lokal ağrı və peritonizm varsa nə düşünülür?</b>	Yerinə uyğun orqanların iltihabi xəstəlikləri
<b>Ağrı, palpator kütlə və sepsis əlamətləri varsa nə düşünülür?</b>	Abses
<b>Qızdırma, sol aşağı kvadrantda ağrı, bağırsağ vərdişinin dəyişməsi varsa ilk növbədə nə düşünülür?</b>	Divertikulitlər

<b>Qarındaxili qanaxmanı təsdiqləyən əlamət hansıdır?</b>	Qarında qan
<b>Perforasiyanı təsdiqləyən əlamət hansıdır?</b>	Qarında sərbəst hava, kontrast ekstravazasiyası, qarında möhtəviyyət
<b>İşemik nekrozu təsdiqləyən əlamət hansıdır?</b>	Angioqrafiyada damar bloku
<b>Destruktiv iltihabı təsdiqləyən əsas müayinə hansıdır?</b>	KT
<b>Keçməzliyi təsdiq edən əlamət hansıdır?</b>	Proksimal dilatasiya və kontrastın keçməməsi
<b>Daşlı xolesistiti təsdiqləyən müayinə?</b>	USM
<b>Abdominal aortik anevrizmanın cırılmasını təsdiqləyən müayinə?</b>	Əməliyyat otağında laparotomiya
<b>Abdominal aorta anevrizmasını təsdiqləyən müayinə?</b>	Abdominal KT və ya USM
<b>Qarın absesini təsdiqləyən müayinə?</b>	Abdominal KT
<b>Kəskin divertikuliti təsdiqləyən müayinə?</b>	Abdominal KT

## ƏDƏBİYYAT – PERİTONİT

- Blackbourne LH. Surgical Recall. 4 edition, 2006, LWW, Philadelphia
- Doherty GM. Acute abdomen. in: Current Diagnosis and Treatment: Surgery, 13<sup>th</sup> edition, 2010, Lang International Edition. p 451-463
- Doherty GM. Peritoneal Cavity. in: Current Diagnosis and Treatment: Surgery, 13<sup>th</sup> edition, 2010, Lang International Edition. p 463-478
- Symons W, Fleshman JW. Acute abdominal Pain and Appendicitis in: The Washington Manual of Surgery, 6<sup>th</sup> edition, 2012, LWW, Philadelphia, p: 291-323.
- McNally PR. GI/Liver Serets Plus. 4 edition. Mosby, Elsevier, 2010
- Oxford Handbook of Clinical Surgery, 3d edition, 2011, Oxford Press
- Brian J Daley, Julian Katz. Peritonitis and Abdominal Sepsis/ Medscape 2015. <http://emedicine.medscape.com/article/180234-overview#a6>
- Alexander HR, Tanabe KK, Savarese D, Malignant peritoneal mesothelioma: Epidemiology, risk factors, clinical presentation, diagnosis, and staging. UpToDate, <http://www.uptodate.com>



# YIRTIQLAR

**N.Y.Bayramov**  
**A.E.Namazov**



# YIRTIQLAR

## Tərif

Orqanların yerləşdiyi boşluqdan kənara çıxmasının 3 forması var: yırtıq, eventrasiya və prolaps.

- **Yırtıq** orqanların yerləşdiyi boşluğun divarındakı deffektdən peritonla birlikdə kənara çıxmasına deyilir.
- **Eventrasiya (evisserasiya)** orqanların yaradan periton səhifəsiz kənara çıxmasıdır.
- **Prolaps** (sallanma) orqanın bitişik olduğu təbii dəlikdən təkbaşına və ya digər orqanlarla birlikdə kənara çıxmasıdır.

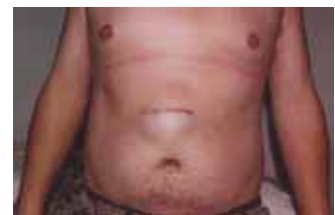## Yırtıqların diaqnostik əlamətləri:

- Klinik olaraq öksürək simptomu və/və ya geriyyə qayıtma simptomu
- USM-də yırtıq kisəsi və Valşalava testində orqanın kisəyə yerdəyişməsi.
- KT və ya MRT-də qarın divarında defekt, yırtıq kisəsi və yırtıq möhtəviyyatının (bağıracaq, piylik və digər)
- Laparoskopiya və ya laparotomiyada qarın boşluğuna açılan kisənin görünməsi.

## Təsnifatı

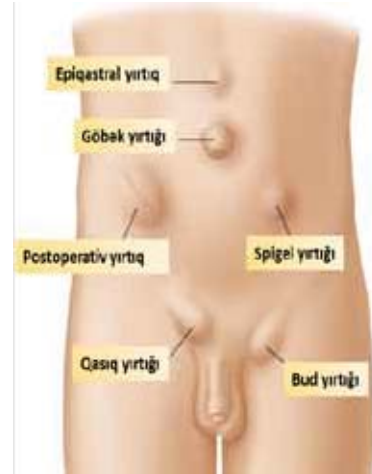### Səbəbinə görə

- Anadangəlmə
- Qazanılmış
  - » Təbii dəliklərdən
  - » Əməliyyat kəsiyindən

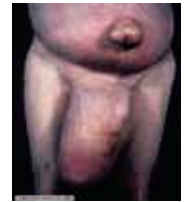

**Yerinə görə**

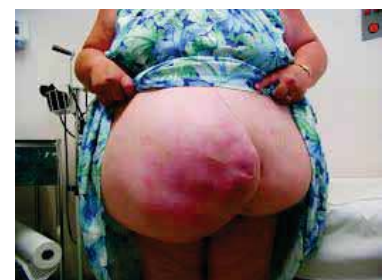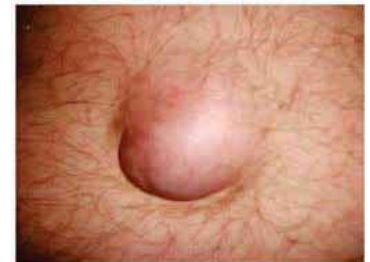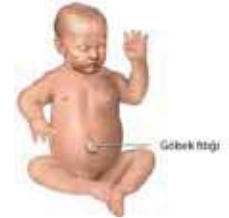- Xarici yırtıqlar
  - » Ön divar yırtıqları
    - ◇ Qasıq
    - ◇ Bud
    - ◇ Göbək
    - ◇ Ağ xətt
    - ◇ Aypara qövs (Spigel)
    - ◇ Əməliyyatdan sonrakı
  - » Bel yırtıqları
  - » Çanaq yırtıqları
    - ◇ Obturator
    - ◇ Çanaq dibi
- Daxili yırtıqlar
  - » Diafraqmal
  - » İnteraabdominal

**Gedişinə görə**

- Düzələn
- Düzəlməyən
- Boğulmuş
- İltihablaşmış
- Residiv
- Kiçik (1,5 sm-dən kiçik)

**Ölçüsünə görə**

- Orta (1,5-3 sm)
- Böyük (3 sm-dən böyük)





**Yırtığın  
quruluşuna  
görə**

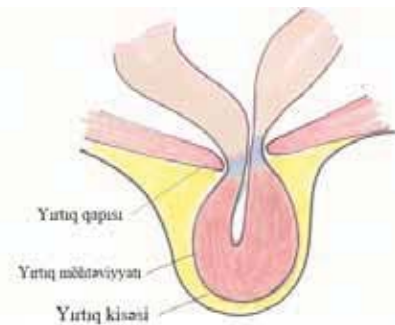
Tam – yırtıq kisəsi və möhtəviyyatı əzələ-fassiya defektindən dəri altına çıxır.

İntramural – yırtıq kisəsi qarın divarının qatları arasında yerləşir

Sürüşkən – yırtıq kisəsinin bir divarını orqan təşkil edir

**Morfologiyası**

- Yırtıq 3 komponentdən ibarətdir:
  - » Yırtıq kisəsi – peritonun əmələ gətirdiyi kisədir.
  - » Yırtıq qapısı – qarın divarındaki əzələ-fassiya defektidir.
  - » Yırtıq möhtəviyyatı – qarındaxili orqanlar və ya orqan hissələridir (bağirsaq, piylik, yumurtalıq, uşaqlıq borusu, hətta dalaq, qaraciyər, mədə və s) (*Şəkil 1*).
- Yırtıqların ölçüsü bir neçə millimetrdən tutmuş 40-50 sm-ə qədər çata bilər



**Şəkil 1. Yırtığın  
morfologiyası**

**Rast gəlməsi**

- Yırtıqlar təxminən əhalinin 5-10%-ində rast gəlinir.
- Yırtıqların təxminən 75%-i qasıq (50%-ni çəp, 25%-ni düz), 5%-i bud yırtıqlarının, 20% -i isə digər yırtıqların payına düşür.

**Səbələri**

- Patogenetik baxımdan yırtığa səbəb olan amilləri iki qrupda cəmləşdirmək olar: əsas və köməkçi.
- Əsas səbəblər toxumalarının möhkəmliyini zəiflədərək qarın divarında əzələ-fassiya defekti törədən anadangəlmə və qazanılmış amillərdir.
- Köməkçi səbəblər isə qarındaxili təziyi artıraraq yırtığa şərait yaradırlar.
- Defektlər təbii (qasıq, bud, göbək və s.) və ya əməliyyatdan sonra meydana gələn dəliklər ola bilər.
- Normal halda təbii dəliklər ya çox kiçik olur, ya da qoruma mexanizmləri olur ki, bunlar yırtığın əmələ gəlməsini əngəlləyir. Lakin aşağıdakı anadangəlmə və ya qazanılmış faktorlar toxumaların zəifləməsinə, təbii dəliklərin genişlənməsinə və yırtığa şərait yaradır:
  - » Anadangəlmə geniş defektlər
  - » Anadangəlmə birləşdirici toxuma zəifliyi (kollagen displaziyası)
  - » Sürətli arıqlama
  - » Hamiləlik
  - » İmmunosupressiya
  - » Ahıl yaş
  - » Sinir zədələnməsi

- Əməliyyatdan sonrakı çapıqlarda yırtıq inkişafı 10-15% hallarda rast gəlinir. Aşağıdakı amillər çapıqın zəifləməsinə və əməliyyatdan sonrakı yırtıqların əmələ gəlməsinə meyl yaradır:
  - » Yaranın irinləməsi
  - » Erkən postoperativ dövrdə qarındaxili hipertenziya (köp, öksürək, ağır fiziki iş)
  - » Piylənmə
  - » Anadangəlmə birləşdirici toxuma zəifliyi
  - » Sinir zədələnməsi
- Qarındaxili təzyiq artıran aşağıdakı amillər yırtığa şərait yaradır:
  - » Ağır fiziki iş
  - » Qəbzlik
  - » Öksürək
  - » Prostat adenoması
  - » Piylənmə
  - » Hamiləlik
  - » Assit

### Patogenezi

- Yırtığın meydana gəlməsi üçün iki amilin birlikdə olması vacibdir: defekt və qarındaxili təzyiqin artması.
- Kiçik defektlərdə yırtığın əmələ gəlməsi üçün qarındaxili təzyiqin çox artması lazım gəlir, böyük defektlərdə isə fizioloji qarındaxili təzyiq yırtıq törədə bilər.

### Gedişi və ağırlaşmaları


- Yırtığın öz-özünə aradan qalxması, yəni defektin spontan sağalması praktik olaraq mümkün deyil, tam tərsinə yırtıq gedərək böyüyən və ağırlaşmalar törədə bilən xəstəlik hesab edilir.
- Yırtıqların aşağıdakı gediş formaları ola bilər:
  - » **Düzələn** - yırtıq möhtəviyyatı vaxtaşırı yırtıq kisəsinə daxil olur (öksürərkən, yeriyərkən, fiziki iş zamanı, defekasiya vaxtı və s.) və qarındaxili təzyiq azaldıqda və ya əllə qarın boşluğuna geriyyə qaydır.
  - » **Düzəlməyə** (bitişmə) – yırtıq möhtəviyyatı kisənin divarı ilə bitişmələr əmələ gətirdikdə geriyyə qayıtmır. Bu adətən uzunmüddətli yırtıqlarda travmatizasiyaya bağlı meydana gəlir.
  - » **Boğulma** yırtıqların ən təhlükəli ağırlaşması olub yırtıq möhtəviyyatının yırtıq qapısında sıxışması və nəticəsində meydana gəlir. Boğulma yırtıq kisəsinə çoxlu miqdarda möhtəviyyatın biridən birə daxil olması nəticəsində (elastik boğulma) və ya yırtıq kisəsindəki bağırsaqlarda peristaltikanın zəifləməsi və bağırsaq möhtəviyyatının toplanması nəticəsində meydana gəlir (koprostaz mexanizmi). Boğulma orqanın sıxılmasına, işemiya və nekrozuna səbəb olur.
  - » **Residivləşmə** yırtıqlar üçün xarakterik hadisədir. Residivin baş

verməsində aşağıdakı amillərin rolu var:

- ◇ Yırtığın növü
- ◇ Yırtıq qapısıətrafı toxumanın vəziyyəti
- ◇ Yaranın irinləməsi
- ◇ Müalicə üsulu, xüsusən toxumalarda gərginlik və yamaq istifadəsi
- ◇ Yaş
- ◇ Genetik toxuma zəifliyi

» Yamaq istifadə edilməyən qasıq yırtıqlarında 5-10%, əməliyyatdan sonrakı yırtıqlarda 30-40%, hiatal yırtıqlarda 40-50% hallarda rast gəlir. Sintetik yamaq istifadəsi residivi dəfələrlə azaltmışdır.

- Yırtığın ölçüsü, yeri, möhtəviyyəti və s. gedişinə təsir edə bilər. Qapısı kiçik, kisəsi isə böyük olan yırtıqlar, bud yırtığı, spigel yırtığı elastiki boğulmaya, əməliyyatdan sonrakı və böyük yırtıqlar düzəlməməyə və koprostatik boğulmaya, hiatal və böyük yırtıqlar residivlərə meyillidir.



### Ağırlaşmaları

- Boğulma
- İltihab (aseptik və ya bağırsağ nekrozuna bağlı abses və ya fleqmona)
- Bağırsağ keçməzliyi
- Xroniki qəbzlik
- Digər

### Klinikası

- Yırtıqlar klinik olaraq 3 formada ortaya çıxır – asimptomatik, simptomatik və ağırlaşma əlamətləri ilə.
  - » Asimptomatik yırtıqlar çox az rast gəlir, çox kiçik yırtıqlarda və erkən mərhələlərdə görünə bilər.
  - » Simptomatik olaraq yırtıqlar şişkinlik (qabarma), ağrı və geriyə qayıtma əlamətləri ilə ortaya çıxır. Şişkinlik və ağrı adətən fiziki iş vaxtı və ya qarındaxili təyiq artarkən meydana gəlir. Öskürək simptomu – öskürdükdə qabarmanın görünməsi və ya əllə hiss edilməsi yırtığın xarakterik əlamətidir. İkinci xarakterik əlaməti yırtığın tam və ya hissəvi olaraq geriyə qayıtmasıdır (spontan və ya palpasiya ilə)
  - » Ağırlaşma əlamətləri – boğulma, keçməzlik, iltihabla ortaya çıxır. Davam edən güclü ağrılar və palpator ağrı fonunda, öskürək təkəninin mənfi olması və geriyə qayıtmama boğulmanın xarakterik əlamətləridir. Keçməzlik əlamətlərinin olması bağırsağ boğulmasını göstərir. Yırtıq kisəsində bağırsaqlar nekroza uğradıqda kisədə və ətrafında abses və fleqmona baş verir. Piylik boğulduqda başlanğıcda aseptik iltihab baş verir, sonra infeksiya qoşula bilər.

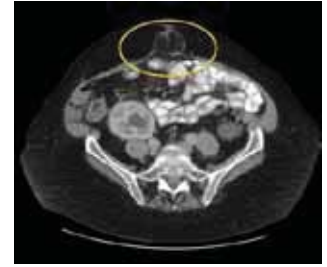
## Diqnostikası

### Şübə

- Qarındaxili təzyiqin artdıqda qabarma və ağrının meydana gəlməsi, qarındaxili təzyiq azaldıqda isə azalma və ya aradan qalxma yırtığa şübə yaradan əsas əlamətlərdir.

### Dəqiqləşdirmə

- Xarici yırtıqları əksər hallarda fiziki müayinə ilə dəqiqləşdirmək olur.
- Daxili yırtıqların və fiziki müayinə ilə təyin olunmayan kiçik xarici yırtıqların diaqnostikasında, yırtıqların digər xəstəliklərlə differensiasiyasında USM, tomoqrafiya bəzən də laparoskopiya lazım gəlir.
- Yırtığın heç bir laborator əlaməti yoxdur, peritoneoqrafiya hazırda tətbiq olunmur.
- **Yırtıqların diaqnostik əlamətləri:**
  - » Klinik olaraq öksürək simptomu və ya geriyyə qayıtma simptomu
    - ◊ Öksürək təkəni simptomu: öskürəkən qabarmanın ortaya çıxmasını, böyüməsini və ya hərəkətli strukturu görmə və ya palapator hiss etmə.
    - ◊ Geriyə qayıtma simptomu: qabarmanın uzanarkən spontan və ya əllə tam və ya hissəvi aradan qalxması.
  - » USM-də yırtıq kisəsi və Valsalava testində orqanın kisəyə yerdəyişməsi.
  - » KT və ya MRT-də qarın divarında defekt, yırtıq kisəsi və yırtıq möhtəviyyatının (bağırsağ, piylik, və digər) görünməsi (**Şəkil 2**)
  - » Laparoskopiya və ya laparotomiyada qarın boşluğuna açılan kisənin görünməsi.



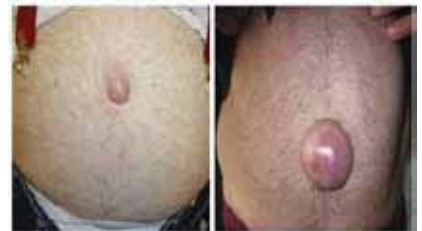**Şəkil 2. Yırtığın diaqnostikası**

### Diferensial diaqnostikası:

- Törəmələr
- Qasıq limfa düyünləri
- Varikozlar

### Ağırlaşmaların təyini

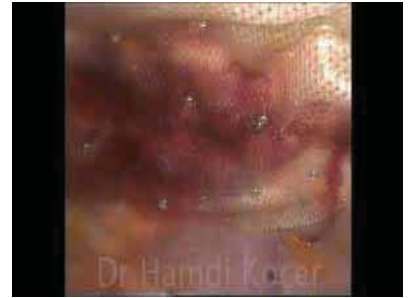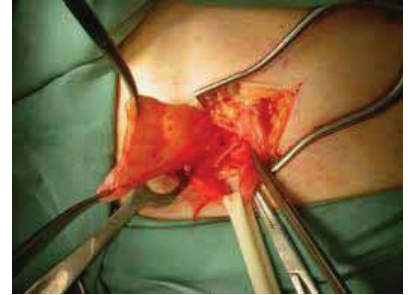
- Boğulmanın xarakterik əlamətləri:
  - » kəskin başlayan ağrı
  - » kəskin ağrılı və gərgin yırtıq qabarı
  - » Öksürək təkəni simptomunun mənfi olması
  - » Görüntüləmədə orqanların ödemə və yırtıq kisəsində maye
- İltihablaşmanın əlamətləri:
  - » Yırtıq qabarında ağrı, ödem, qızartı və ümumi iltihab əlamətləri (**Şəkil 3**)
- Düzəlməmə əlamətləri:
  - » Öksürək simptomu müsbət olur, lakin yırtıq möhtəviyyatı spontan və ya palapator olaraq qarın boşluğuna salına bilmir.



**Şəkil 3. Boğulmuş yırtıq**

## Müalicəsi

- Yırtığın müalicəsi cərrahi yolladır: yırtıq kisəsinin çıxarılması, orqanların boşluğa qaytarılması və defektin bərpası (*Şəkil 4*).
- Hazırda yırtıqların müalicə üsullarını 3 qrupda cəmləşdirmək olar:
  - » **Herniotomiya** – yırtıq kisəsi ləğv edilir (adətən kiçik uşaqlarda tətbiq edilir)
  - » **Herniorafiya** – herniotomiya edilir və defekt yerli toxumalarla bərpa olunur (gərginlikli bərpa üsulu). Məsələn Bassini, McVay, Shouldice və s.
  - » **Hernioplastika** – herniotomiyadan sonra defekt yamaqla möhkəmləndirilir (gərginliksiz üsullar da deyilir). Məsələn, Lixtneştin, laparoskopik və s.
- Herniotomiya kiçik uşaqlarda rast gəlinən kiçik yırtıqlarda edilə bilər.
- Kiçik yırtıqlarda (1,5 sm-dən kiçik orta xətt yırtıqları) defekti yerli toxumalarla bərpa etmək olar.
- Defektin bərpası üçün hazırda standart yanaşma yamaq istifadə etməkdir (sintetik və ya bioloji yamaqlar) və yerli toxumalarda gərginlik yaratmamaqdır.
- Hernioplastika açıq üsullarla və ya laparoskopik yolla aparıla bilər.





*Şəkil 4. Yırtığın müalicəsi*

## QASIQ YIRTIĞI

### Tərif

Qasıq kanalından çıxan yırtıqdır.

### Təsnifatı

<p><b>Klinik morfoloji xüsusiyyətlərinə görə</b></p>	<ul style="list-style-type: none"> <li>• Çəp qasıq yırtığı – daxili dəlikdən çıxır (aşağı epigastrik damarların bayır tərəfindən), yırtıq kisəsi toxum ciyəsinin içərisində yerləşir, anadangəlmə və ya qazanılma ola bilər, xayalığa enə bilər, boğulmaya meyillidir.</li> <li>• Düz qasıq yırtığı – Hesselbax üçbucağından çıxır (aşağı epigastrik damarların içəri tərəfindən), qazanılmadır, yırtıq kisəsi toxum ciyəsindən kənarında yerləşir, nadir hallarda xayalığa enir, boğulmaya az meyillidir.</li> <li>• Qarışıq (pantolon, ikili) qasıq yırtığı - həm düz, həm də çəp yırtıq eyni vaxtda rast gəlinir.</li> <li>• İdmançı yırtığı – Hesselbax üçbucağı nahiyəsində köndələn fassiyanın zəifliyidir, formalaşmış yırtıq kisəsi olmur.</li> <li>• Residiv qasıq yırtığı</li> </ul>	
<p><b>Tərəfinə görə</b></p>	<p>Təktərəfli İkitərəfli</p>	
<p><b>Ölçüsünə görə</b></p>	<p>Kiçik – 1,5sm-dən kiçik Orta – 1,5-3 sm Böyük – 3 sm-dən böyük</p>	
<p><b>Mərhələsinə görə</b></p>	<p>I mərhələ - yırtıq kanalda yerləşir, xarici dəliyə çatmır II mərhələ - yırtıq kanalda yerləşir, xarici dəliyə çatır, lakin xayalığa enmir III mərhələ - xayalığa enən yırtıq</p>	

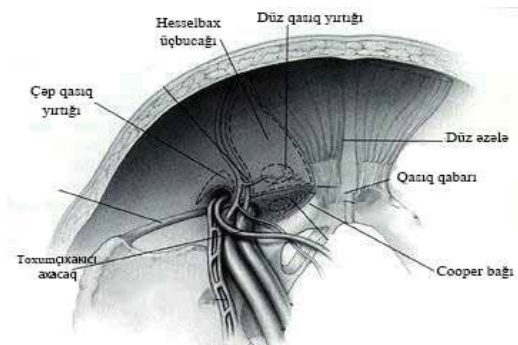
<p><b>Daxili dəliyin və arxa divarın vəziyyətinə, yırtıq kisəsinin ölçüsünə görə Nuhs təsnifatı</b></p>	<p>Tip 1. – Çəp qasıq yırtığı, daxili dəlik normaldır, yırtıq kisəsi kanada yerləşir          Tip 2. – Çəp qasıq yırtığı, daxili dəlik genişləyib, lakin arxa divar intaktdır, yırtıq kisəsi xayalığa enmir.          Tip 3a – düz qasıq yırtığı          Tip 3b- çəp qasıq yırtığı, arxa divar zəifliyi var          Tip 3c – bud yırtığı          Tip 4 – residiv yırtıqlar</p>
<p><b>Zollinger klassifikasiyası</b></p>	<p>I tip – çəp qasıq yırtığı          II tip – düz qasıq yırtığı          III tip - qarışıq          IV tip – bud yırtığı          Digər          Residiv yırtıqlar</p>

### Rastgəlməsi

- Yırtıqların 75% qasıq yırtığının payına düşür.

### Qasıq kanalının və yırtığının anatomiyası

- Qasıq kanalı qarının ön divarının aşağı hissəsində yerləşir, kişilərdə toxum ciyəsinin, qadınlarda isə girdə bağı qarın boşluğundan çıxdığı kanaldır.
- Qasıq kanalının 4 divarı, iki dəliyi var:
  - » Ön divarını qasıq xarici çəp əzələnin aponevrozu təşkil edir.
  - » Arxa divarını Hesselbax üçbucağı adlanan nahiyədəki köndələn fassiya təşkil edir. Köndələn fassiya intraabdominal fassiyanın qasıq bölgəsindəki qalınlaşmış hissəsidir. Hesselbax üçbucağının tərəfləri: aşağıda qasıq bağı, bayırda aşağı epiqastrik damarlar, orta tərəfə isə düz əzələ kənarı təşkil edir. Qadınlarda çanaq enli və geniş olduğu üçün Hesselbax üçbucağı dar olur və qasıq yırtıqları az rast gəlir. Kişilərdə isə çanaq dar və hündür olduğu üçün Hesselbax üçbucağı geniş olur və qasıq yırtığı çox rast gəlir.
  - » Yuxarı divarını daxili çəp və köndələn əzələlərin aşağı kənarı təşkil edir.
  - » Aşağı divarını qasıq bağı təşkil edir. Qasıq bağı yuxarı qalça tını ilə qasıq qabarını birləşdirən aponevdoz qalınlaşmasıdır, iliopubik trakt və ya Kuppfer bağı da adlanır.
  - » Daxili dəliyi aşağı epiqastrik damarlardan lateralda yerləşir, xarici və



**Şəkil 1. Qasıq yırtığının anatomiyası**

köndələn əzələlərin liflərindən dəşkil olunmuş sfinkterəbənzər strukturla əhatə olunur. Bu “sfinkter” yırtığın əmələ gəlməsinin qarşısını alan önəmli strukturdur.

- » Xarici dəlik xarici çəp əzələ aponevozunun qasıq qabarı səviyyəsində yerləşir (*Şəkil 1*).
- Qasıq kanalında qalça-qasıq siniri(n. ilio-ingivinalis) ilə yanaşı kişilərdə toxum ciyəsi, qadınlarda isə girdə bağ yerləşir. Toxum ciyəsinə bayırdan kremaster əzələ (daxili çəp əzələlərin liflərindən təşkil olunur) əhatə edir, daxilində toxum axacağı (ductus deference), xaya arteriyası, venoz kələf, limfa axarları, genitofemoral sinirin ingivinal şaxəsi və zəif piy toxuması var.
- Yırtıq kisəsi anadangəlmə yırtıqlarda peritonun obliterasiya olunmamış çıxıntısının hesabına əmələ gəlir, qazanılma yırtıqlarda isə peritonun özünün qabarması hesabına əmələ gəlir.
- Çəp yırtıqlarda yırtığın qapısını daxili dəlik təşkil edir, yırtıq kisəsi isə adətən toxum ciyəsinin işərisində yerləşir.
- Düz yırtıqlarda isə yırtığın daxili dəliyini Hesselbax üçbucağı təşkil edir, yırtıq kisəsi isə adətən toxum ciyəsindən kənarında yerləşir.
- İdmançı yırtıqlarında isə arxa divarın zəifliyi qeyd olunur, bariz yırtıq kisəsi formalaşmır.
- Yırtığın möhtəviyyəti peritondaxili və ya retroperitoneal orqanlar ola bilər. Kişilərdə peritondaxili orqanlar arasında ən çox nazik bağırsaqlar, qadınlarda isə uşaqlıq boruları və yumurtalıqlar yırtıq möhtəviyyətini təşkil edir. Retroperitoneal orqanlar arasında yırtıq möhtəviyyətini ən çox piy toxuması və sidik kisəsi təşkil edir.

### **Klinika və diaqnostikasi**

- Qasıq yırtıqlarının diaqnozunu əksər hallarda klinik müayinə ilə dəqiqləşdirmək olur:
  - » qasıqda fiziki aktivlik vaxtı ağrı və şişkinlik
  - » xarici qasıq dəliyinin genişlənməsi
  - » öksürək təkanı simptomu
  - » şişkinliyin geriyə qayırtması
- Diaqnostik çətinlik olarsa USM və KT edilir.
- İdmançı yırtıqlarının təyini üçün MRT lazım gəlir. MRT yırtıq ilə qasıq sümüyü periostitini differensiasiya etməyə imkan verir.

### **Diferensial diaqnostika**

- linfadenopatiya
- varikoz
- lipoma
- hidrosele
- varikosele



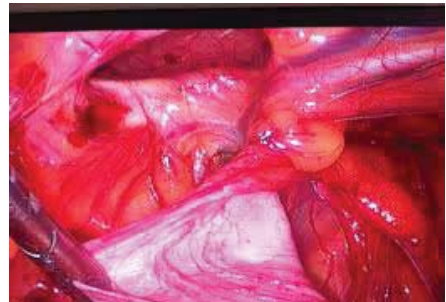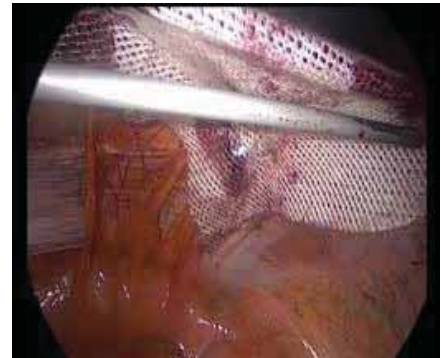## Müalicəsi

### Prinsip

- Yırtığın yeganə müalicəsi cərrahi əməliyyatdır - yırtıq kisəsinin ləğvi (herniotomiya) və defektin bərpaası (yamaqla və yamaqsız)

### Üsulları

- Herniotomiya – yırtıq kisəsi ləğv edilir. Adətən kiçik uşaqlarda tətbiq edilir.
- Herniorafiya – herniotomiya edilir və qasıq kanalının arxa və ya ön divarı yerli toxumalarla bərpa olunur (məsələn Bassini üsulu).
- Hernioplastika – herniotomiyadan sonra qasıq kanalının arxa divarı yamaqla möhkəmləndirilir (məsələn, Lixtenşteyn üsulu).
- Hernioplastika üsulları (yamaqla bərpa)
- Qasıq yırtıqlarının müalicəsində standart müalicə kimi açıq və laparoskopik hernioplastika üsulları tətbiq edilir (**Şəkil 2**).
- Açıq hernioplastika üsullarına aşağıdakılar aiddir:
  - » Lixtenşteyn üsulu – qasıq kanalının arxa divarına, köndələn fassiyanın üstünə yamaq qoyulur.
  - » Trabukko üsulu – qasıq kanalı ləğv edilir, aponevrozun üstünə, yamaq qoyulur, toxum ciyəsi dəri altına çıxarılır.
  - » Sintetik dolğu – daxilə dəliyə sintetik dolğu yerləşdirilir (hazırda az istifadə edilir)
  - » Yırtıq sistemi (hernia sistem) – arxa divarı ikiqat yamaqla möhkəmləndirilir.
- Qasıq kanalının laparoskopik hernioplastika-sının iki üsulu geniş tətbiq olunur:
  - » Laparoskopik transabdominal hernioplastika (TAPP) – qarın boşluğuna daxil olunur, periton kəsilir, retroperitoneal sahəyə (köndələn fassiya ilə peritonun arasına) yamaq qoyulur.
  - » Laparsokopik total ekstraperitoneal hernioplastika (TEPP) – periton açılmadan retroperitoneal sahəyə daxil olunur, köndələn fassiya ilə peritonun arasına yamaq qoyulur



**Şəkil 2.** Yırtığın cərrahi müalicəsi

### Herniorafiya üsulları (yamaqsız bərpa)

- Qasıq kanalının herniorafiya üsulları (yamaqsız bərpa) hazırda az tətbiq edilir, əsasən toxumaları normal olan gənc xəstələrdə göstəriş sayılır.
  - » **Bassini üsulu** – arxa divarı möhkəmləndirilməsi üsuludur, yuxarı çəp və köndələn əzələlərin aponevrozu və köndələn fassiya qasıq bağına tikilir, düz əzələ yatağında gövşədicə kəsik aparılır. Hernioplastikayaqədərki

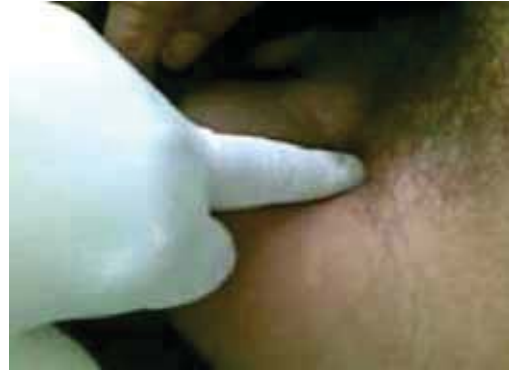dövrədə ən çox tətbiq edilən üsul idi.

- » **Shouldice üsulu** - arxa divar 4 qat möhkəmləndirilir: köndələn fassiya kəsilərək ust-üstə ikiqat tikilir, köndələn-çəp əzələ aponevrozu isə ikiqat tikişlə qasıq bağına tikilir.
- » **McVay üsulu** – arxa divarı möhkəmləndirmək üçün köndələn fassiya qalça venasına qədər qasıq sümüyü periostuna (Cooper bağına), venadan lateralda isə isə qasıq bağına tikilir. Bu üsul bud yırtıqlarında da istifadə edilə bilər.
- » **Darn üsulu** – arxa divarın gərginliksiz möhkəmləndirmə üsuludur, köndələn və çəp əzələ aponevrozu fəziləsiz tikişlərlə qasıq bağına gərginliksiz tikilir.
- » **Ön divarın möhkəmləndirilməsi** (Martinov, Spasokukotski, Jirari və s.) nadir hallarda tətbiq edilir.
- » **Postemski** – qasıq kanalı ləğv edilir, toxum ciyəsi dəri altına çıxarılır, çox az hallarda residiv yırtıqlarda tətbiq edilir

## BUD YIRTIĞI

### Tərif

- Bud kanalından çıxan yırtıqdır, köndələn fassiyanın bud kanalının daxili dəliyi səviyyəsindəki defekti ilə əlaqədar meydana gəlir (*Şəkil 1*).
- Hazırkı təsnifatlarda qasıq bölgəsi yırtıqlarının bir forması kimi təqdim edilir.



*Şəkil 1. Bud yırtığı*

### Bud kanalının anatomiyası

- Qasıq kanalından fərqli olaraq normada formalaşmış bud kanalı yoxdur və onun formalaşması yırtıqlar zamanı baş verir. Bud kanalı formalaşdıqda üç divarı, daxili və xarici dəlikləri ortaya çıxır :
  - » Ön divarını bud fassiyası təşkil edir
  - » Arxa divarını dişli əzələ fassiyası təşkil edir
  - » Bayır divarını bud venası təşkil edir.
  - » Daxili dəliyinə tərəfləri- yuxarıda qasıq bağı, aşağıda dişli bağı, ortada lakinar bağı, bayırda bud venası.
  - » Xarici dəliyini isə bud fassiyasındakı gizli dəlik təşkil edir (böyük gizli venanın bud venasına giriş yeri)
- Lakunar bağı üzərindən aşağı epiqastrik arteriya ilə qapayıcı arteriyaları birləşdirən kollateral damar keçir ki əməliyyat vaxtı bunun zədələnməsi ağır qanaxmaya səbəb ola bilər.

### Rastgəlməsi

- Kişilərdə qasıq yırtıqları arasında 2%, qadınlarda isə 30% hallarda rast gəlinir.

### Gediş xüsusiyyətləri

- Nadir hallarda asimptomatik olur.
- Boğulmaya və və residivə meyilli yırtıqdır.
- Bud yırtıqlarının 30%-ində boğulma rastlanır və bunların 50%-ində bağırsaq rezeksiyası lazım gəlir.
- Yırtığın daxili dəliyinin tərəflərini təşkil edən 4 strukturdan üçünün sərt olması (qasıq, lakinar və dişli bağlar) boğulmaya meyl törədən amil hesab edilir.

### Klinika və diaqnostikası

- Klinikası və diaqnostikası qasıq yırtıqlarına çox bənzəyir.
- Qasıq yırtıqlarından fərqli olaraq qapısı qasıq bağından aşağıda yerləşir, qadınlarda çox rast gəlir, boğulmaya meyillidir.
- Diaqnoz dəqiqləşdirmək və differensiasiya məqsədi ilə USM və tomoqrafiya lazım gəlir.

### Diferensial diaqnostikası

- qasıq yırtığı
- varikoz
- lipoma
- limfa düyünü
- bud arteriyası anevrizması

### Müalicəsi

- Bud yırtıqlarının müalicəsində 3 giriş yolu tətbiq edərək yamaqlı və yamaqsız bərpa aparıla bilər:
  - » preperitoneal
  - » ingivinal
  - » femoral
- Defektin yamaqsız bərpasında standart üsul qasıq bağını Cooper bağına tikməkdən ibarətdir və bud venasının sıxılmamasına diqqət etmək lazımdır.
- **Preperitoneal giriş** açıq və laparoskopik yolla aparıla bilər.
  - » Açıq girişdə qasıq kanalından yuxarıda köndələn kəsilərək preperitoneal sahə açılır, yırtıq kəsəsi ləğv edilir. Defektin bərpası üçün herniorafiya (qasıq bağı Cooper bağına tikilir) və ya yamaqla hernioplastika edilir.
  - » Laparoskopik giriş qasıq yırtıqlarındakı kimi yerinə yetirilir və boğulma olmayan hallarda tövsiyə edilir.
- **Inguinal girişdə** (yuxarı giriş) qasıq kanalı açılır, arxa divarındakı köndələn fassiya kəsilir və preperitoneal sahə açılır, qasıq bağının altında yerləşən yırtıq ləğv edilir. Defektin bərpası üçün McVay üsulu ilə herniorafiya (qasıq bağı Cooper bağına tikilir) və ya yamaqla hernioplastika edilə bilər.
- **Femoral girişdə** (aşağı giriş) yırtıq üzərində və qasıq bağından aşağı və paralel kəsiklə bur kanalını açılır, yırtıq kəsəsi ləğv edilir. Defektin bərpası

üçün herniorafiya (qasıq bağının Cooper bağına tikilməsi) və ya yamaqla hernioplastika tətbiq edilə bilər.

## GÖBƏK YIRTIĞI

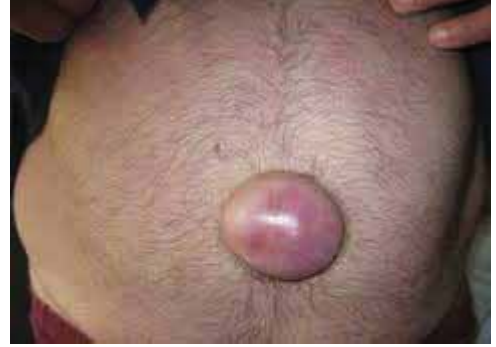- Göbək həlqəsindən çıxan yırtıqdır (*Şəkil 1*)

### Rastgəlməsi

- Uşaqlarda, hamilə qadınlarda və sirrozda çox rast gəlinir.

### Risk faktorları

- Əsasən anadangəlmə olur, hamiləlik vaxtı və ya sirrozda genişlənərək bariz hala gəlir.



*Şəkil 1. Göbək yırtığı*

### Gediş xüsusiyyəti

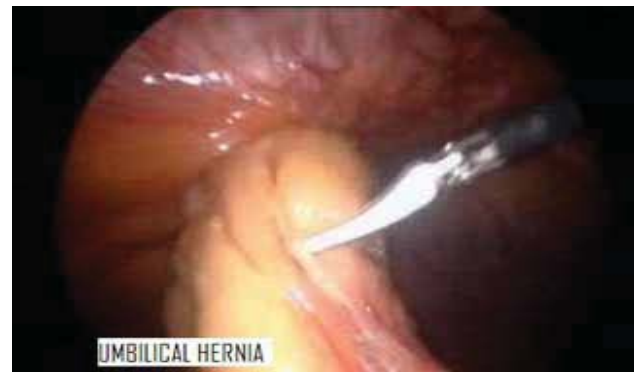- Uşaqlarda əksər hallarda 2-3 yaşına qədər spontan aradan qalxır.
- Kiçik yırtıqlar uzun müddət böyümədən dava edə bilərlər.
- Hamiləlik vaxtı ortaya çıxan yırtıqlar doğuşdan sonra kiçilə bilər.
- Əksər hallarda kiçik olurlar (1,5 sm-dən kiçik) və möhtəviyyatını piylik və ya preperitoneal yağ toxuması təşkil edir.
- Böyük yırtıqlarda boğulma, o cümlədən bağırsağ boğulması medana gələ bilər.

### Klinika və diaqnostikası

- Kiçik yırtıqlar uzun müddət simptomuz ola bilərlər.
- Boğulma əlamətləri olan və böyük yırtıqlar göbəkdə şişkinlik və ağrı əlamətləri ilə ortaya çıxır.
- Diaqnozu əksər hallarda klinik olaraq təyin edilir.
- Differensiasiya üçün KT lazım gəlir.

### Müalicəsi

- İki yaşına qədərki uşaqlarda gözləmə tövsiyə olunur.
- Kiçik (1,5 sm-dən kiçik), böyüməyən və asimptomatik göbək yırtıqları da müşahidə edilə bilər.
- Simptomatik və ağırlaşma riski yüksək olan yırtıqlar əməliyyat olunmalıdır (*Şəkil 2*).



*Şəkil 2. Göbək yırtığının müalicəsi*

- **Hernirafiya** kiçik yırtıqlarda tətbiq olunur: göbəyi çıxarmadan aponevrozdakı defekt təkqat və ya ikiqat (Meyo üsulu) tikişlərlə bərpa olunur.
- **Hernioplastika** 3 sm-dən böyük yırtıqlarda göstərişdir.

- Yamaq aponevrozüstü, aponevrozaltı və ya periton üzərinə qoyula bilər (İPOM –intraperitoneal online mesh).
- İPOM açıq və ya laparoskopik üsulla edilə bilər.

### ƏMƏLIYYATDAN SONRAKI YIRTIQLAR

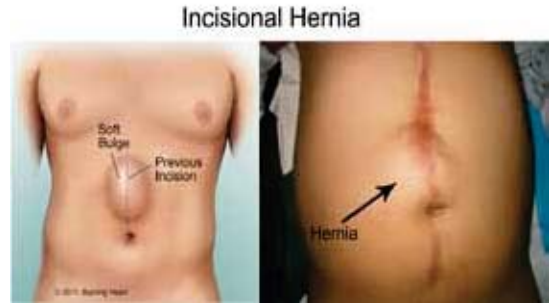- Əməliyyatdan sonrakı yarada meydana gələn yırtıqdır (*Şəkil 1*)

#### Rastgəlməsi

- Laparotomiyalardan sonra 10-20% hallarda rast gəlinir.

#### Risk faktorları

- Yaranın irinləməsi, erkən postoperativ dövrdə qarındaxili hipertenziya (köp, öksürək, ağır fiziki iş), piylənmə, anadangəlmə birləşdirici toxuma zəifliyi, sinir zədələnməsi, orta kəsik, qidalanma azlığı, siqaret çəkmə və s risk amilləridir.



*Şəkil 1. Əməliyyat sonrası yırtıqlar*

#### Gediş xüsusiyyətləri

- Bitişmələr, fistul, iltihab çox rast gəlinir.
- Düzəlməmə və boğulma ehtimalı yüksəkdir.
- Əksəriyyəti ilk 5 il ərzində meydana gəlir.

#### Klinika və diaqnostikası

- Ölçüsü bir neçə santimetrdən tutmuş qarındaxili mobil orqanların hamızını tutan böyük ölçülərə çata bilər.
- Diaqnozunu əksər hallarda klinik olaraq təyin etmək mümkün olsa da, tərkibini , ölçüsünü dəqiqləşdirmək və differensiasiya üçün KT lazım gəlir.

#### Diferensial diaqnostikası

- Törəmələr
- Qranulomalar
- Endometrioz

#### Müalicəsi

- Əməliyyatdan sonrakı yırtıqların standart müalicəsi hernioplastikadır.
- Yamaq açıq və laparoskopik yolla qoyula bilər.
- Herniorafiya (təkqat və ya ikiqat tikişlər) kiçik yırtıqlarda istifadə edilə bilər.

**YIRTIQLAR UZRƏ SUALLAR VƏ CAVABLAR****N.Y.Bayramov, A.K.Səfiyeva, N.F.Mürvələdova**

<b>Yırtıq nədir?</b>	Qarındaxili orqanların yerləşdiyi boşluğun divarındakı defektdən peritonla birlikdə kənara çıxmasıdır.
<b>Rastgəlmə tezliyi?</b>	Təxminən əhalinin 5-10%-ində rast gəlinir. Yırtıqların təxminən 75%-i qasıq (50%-ni çəp, 25%-ni düz ), 5%-i bud yırtıqlarının, 20% -i isə digər yırtıqların payına düşür.
<b>Əmələ gəlməsinə səbəb olan faktorlar?</b>	Qarın daxili təzyiqin yüksəlməsi, defekasiya və sidik ifrazı zamanı gücənmə , öksürmə (XOAX)
<b>Yırtıqlar nəyə görə mütləq təmir olunmalıdır?</b>	Ağırlaşmanın qarşısını almaq üçün (boğulma, nekroz, ağrı, nazik bağırsağ obstruksiyası)
<b>Hansı daha təhlükəlidir - kiçik yoxsa böyük yırtıq defekti?</b>	Kiçik ölçülü yırtıqlar daha təhlükəlidir, çünki defekt dar olduğu üçün daha çox boğulmağa, dartılmağa meyillidir.
<b>Düzələn yırtıq nədir?</b>	Möhtəviyyatın qarın boşluğuna qayıda bilən yırtıqlar.
<b>Boğulmuş yırtıq nədir?</b>	Yırtıq möhtəviyyatının qarında pərçimlənməsi və stranqulyasiyasıdır. Nəticədə bağırsağ keçməzliyi və orqanda işemik nekroz baş verir.
<b>Sürüşən yırtıq nədir?</b>	Yırtıq kisəsinin bir divarını boşluqlu orqan təşkil edir (sidik kisəsi, sekum).
<b>Littre yırtığı nədir?</b>	Yırtıq möhtəviyyatını Meckel divertikulu təşkil edir.
<b>Spigell yırtığı nədir?</b>	Yırtıq Spigel xəttindəki defektdən çıxır, lateral yırtıq deyildir.
<b>Daxili yırtıq nədir?</b>	Yırtıq intrabdominal ciblərdən və ya qarın-döş boşluğunda olur.

<b>Obturator yırtıq nədir?</b>	Obturator kanaldan çıxan yırtığa deyilir.
<b>Lumbar yırtıq nədir?</b>	Bel nahiyəsindəki Petit və ya Grynfelt dəliklərindən əmələ gəlir.
<b>Petit yırtığı nədir?</b>	Petit üçbucağından çıxan yırtığa deyilir, eyni zamanda aşağı lumbar üçbucaqdan çıxan yırtıq kimi də tanınır.
<b>Grynfelt yırtığı nədir?</b>	Grynfelt-Lesshaft üçbucağından çıxan yırtığa deyilir (yuxarı lumbar üçbucaq).
<b>Pantolon yırtıq nədir?</b>	Yırtıq kisəsi həm düz, həm də çəp yırtıq kisələrinin birləşməsindən ibarətdir - aşağı epiqastral damarlar yırtıq kisəsini iki yerə ayırır (pantolon – şalvar formasını xatırladır).
<b>Kəsik yırtığı nədir?</b>	Əməliyyatdan sonrakı kəsik yerindən əmələ gələn yırtıqlara deyilir (adətən infeksiyalaşmış yaralardan sonra ortaya çıxır).
<b>Ventral yırtıq nədir?</b>	Qarın divarında olan yırtıqlara deyilir.
<b>Parastomal yırtıqlar nədir?</b>	Stomiyalar ətrafında əmələ gələn yırtıqlara deyilir.
<b>Richter yırtığı nədir?</b>	Bağırsağın bir divarı boğulmaya məruz qalır. Obstruksiya əlamətləri olmadan bağırsaq perforasiyası və nekrozu verə bilər.
<b>Epiqastrik yırtıq nədir?</b>	Göbəkdən yuxarı ağ xəttədən çıxan yırtıqlara deyilir.
<b>Göbək yırtığı nədir?</b>	Göbək həlqəsindən çıxan yırtığa deyilir. Assitlərdə, hamiləlikdə, piylənmədə müşahidə olunur.
<b>İntraparietal yırtıq nədir?</b>	Yırtıq kisəsi qarın divarının təbəqələri arasında yerləşən yırtığa deyilir.
<b>Bud yırtığı nədir?</b>	Bud həlqəsindən çıxan və damarlardan içəridə yerləşən yırtığa deyilir.

<b>Hesselbach yırtığı nədir?</b>	Femoral damarlardan lateralda qasıq bağının altında olan yırtığa deyilir.
<b>Bochdalek yırtığı nədir?</b>	Diafraqmanın arxa divarından, adətən soldan çıxan yırtığa deyilir.
<b>Morgagni yırtığı nədir?</b>	Ön parasternal diafraqmatik yırtıq.
<b>Preperitoneal yırtıq nədir?</b>	Peritonla köndələn fassiya arasında olan yırtığa deyilir.
<b>Cooper yırtığı nədir?</b>	Femoral kanaldan çıxan, xayalığa və ya böyük cinsiyyət dodaqlarına doğru inkişaf edən yırtıqlar.
<b>Çəp qasıq yırtığı nədir?</b>	Aşağı epiqastral damarların lateralından çıxan yırtıq.
<b>Düz qasıq yırtığı nədir?</b>	Aşağı epiqastral damarların lateralından çıxan yırtıq.
<b>Hiatal yırtıq nədir?</b>	Diafraqmanın ezofageal dəliyindən çıxan yırtığa deyilir.
<b>Amyands yırtığı nədir?</b>	Yırtıq kisəsində perforativ appendiks olur.
<b>Hesselbach üçbucağının tərəfləri hansılardır?</b>	Aşağı epiqastral damarlar Qasıq bağı (Lig. Pouparts) Düz əzələ yatağının kənarı
<b>Qarın divarının hansı təbəqələri var?</b>	Dəri, dərialtı təbəqə, Scarp fassiya, xarici çəp əzələ, daxili çəp əzələ, köndələn əzələ, köndələn fassiya, preperitoneal yağ təbəqəsi, periton
<b>Qasıqda kütlənin səbəbləri nə ola bilər?</b>	Qasıq yırtığı, limfadenopatiya, hematoma, seroma, abses, hidrosele, femoral arteriya anevrizması, xayalığa enməyən xayalar, sarkoma, xaya torsionu



<b>Yırtıqların müalicəsində hansı üsullar istifadə olunur?</b>	Herniotomiya Herniorafiya Hernioplastika
<b>Herniorafiya nədir?</b>	Yırtıq kisəsi ləğv edilir. Adətən kiçik uşaqlarda tətbiq edilir.
<b>Herniorafiya nədir?</b>	Herniorafiya – herniotomiya edilir və defekt yerli toxumalarla bərpa olunur (məsələn: Bassini üsulu).
<b>Hernioplastika nədir?</b>	Herniotomiyadan sonra yırtıq qapısı yamaqla möhkəmləndirilir (məsələn: Lixtenşteyn üsulu).

### DÜZ QASIQ YIRTIĞI

<b>Düz qasıq yırtığı nədir?</b>	Hesselbach üçbucağı tabanından (aşağı epiqastral damarların medialından), daxili qasıq həlqəsini keçmədən qarın divarından çıxan yırtıqlara deyilir.
<b>Səbəbi nədir?</b>	Mexaniki faktorların uzunmüddətli təsirindən yaranan defekt.
<b>Rast gəlmə tezliyi nə qədərdir?</b>	Təxminən kişilərin 1%-ində rastlanır, yaşla əlaqədar artır.
<b>Qasıq kanalından hansı sinir keçir?</b>	İlioinguinal sinir

### ÇƏP QASIQ YIRTIĞI

<b>Çəp qasıq yırtığı nədir?</b>	Qasıq kanalının daxili həlqəsindən çıxaraq (aşağı epiqastral damarların lateralından), qasıq kanalından keçən və xarici həlqədən çıxan yırtığa deyilir, xayalığa enə bilər.
<b>Əsas səbəbi nədir?</b>	Əksər hallarda peritonun vaginal çıxıntısının anadangəlmə obliterasiya olunmaması nəticəsində əmələ gəlir.
<b>Rastgəlmə tezliyi nə qədərdir?</b>	Kişilərin 5%-ində rast gəlinir. Həm qadınlar, həm də kişilər arasında yayğındır.

<b>Qasıq yırtığının diaqnozu necə qoyulur?</b>	Diaqnoz anamnez və fiziki müayinələr əsasında qoyulur. Şəhadət barmağı xarici həlqədən daxil edilərək yırtıq kəsəsi əllənir. Xəstənin diaqnozu tam aydın deyilsə ayaqüstündə də müayinə etmək gərəkir. Çətinlik olarsa USM və KT edilir.
<b>Qasıq yırtığını hansı xəstəliklərdən differensiasiya etmək lazımdır?</b>	Qasıq limfadenopatiyası, femoral limfadenopatiya, abses, ektopik xaya, hidrosele, varikoz, lipoma
<b>Boğulma riski nə qədərdir?</b>	Çəp qasıq yırtığı düz qasıq yırtığına nisbətən daha çox boğulmağa meyillidir. Bud yırtığının boğulma riski daha yüksəkdir.
<b>Müalicəsi nədir?</b>	Boğulma varsa təcili, boğulma əlamətləri yoxdursa planlı cərrahi əməliyyat – herniotomiya, herniorafiya və ya hernioplastika.

## QASIQ YIRTIĞINDA TƏMİR ÜSULLARI

<b>Bassini üsulu nə deməkdir?</b>	Arxa divarı möhkəmləndirilməsi üsuludur, yuxarı çəp və köndələn əzələlərin aponevrozu və köndələn fassiya qasıq bağına tikilir, düz əzələ yatağında gövşədici kəsik aparılır.
<b>McVay üsulu nə deməkdir?</b>	Kuper bağı qarnın köndələn fassiyasına tikilir. (tension-free repair)
<b>Lixtenşteyn</b>	Arxa divarı möhkəmləndirmək üçün köndələn fassiya qalça venasına qədər qasıq sümüyü periostuna (Cooper bağına), venadan lateralda isə qasıq bağına tikilir. Bu üsul bud yırtıqlarında da istifadə edilə bilər.
<b>Shouldice</b>	Arxa divar 4 qat möhkəmləndirilir: köndələn fassiya kəsilərək üst-üstə ikiqat tikilir, köndələn-çəp əzələ aponevrozu isə ikiqat tikişlə qasıq bağına tikilir.
<b>TAPP əməliyyatı nədir?</b>	Laparoskopik təmirin növüdür, - TransAbdominal PrePeritoneal qasıq yırtığı təmiri

<b>TEP əməliyyatı nədir?</b>	Laparoskopik təmirin növüdür - TotalAbdominalPeritoneal plastika
<b>Yırtıqların Laparoskopik təmirinə əsas göstərişlər hansıdır.</b>	İki tərəfli qasıq yırtığı Residiv yırtıq. Fiziki aktivliyin erkən bərpası zamanı

## QASIQ YIRTIĞI ƏMƏLİYYATI

<b>İlk identifikasiya olunan dəriləti təbəqənin adı nədir?</b>	Scarp fassiyası(arıq adamlarda zəif olur)
<b>Liqasiya olunan dərialtı venanın adı nədir?</b>	Səthi epiqastik vena
<b>İlioinguinal sinir kəsilsə nə ola bilər?</b>	Budun iç səthində və skrotumun lateral səthində keyləşmə olur ki, buda 6 ay müddətinə keçir.
<b>Cremaster əzələsi qarnın hansı əzələ qatından əmələ gəlir?</b>	Daxili çəp əzələdən
<b>Poupart bağı qarnın hansı əzələ qatından əmələ gəlir?</b>	Xarici çəp əzələ aponevrozundan
<b>Poupart bağı nəyə birləşir?</b>	Ön yuxarı qalça tininə və qasıq qabarına
<b>Qasıq kanalında hansı sinir olur?</b>	İlioinguinal sinir
<b>Toxum ciyəsi nədir?</b>	Cremaster əzələ lifləri, ductus deferens, testikulyar arteriya, testikulyar venoz kələf, genito-femoral sinirin genital şaxəsi
<b>Yırtıq kisəsi nədən əmələ gəlir?</b>	periton və ya processus vaginalis-dən
<b>Kişilərdə qasıq yırtığı möhtəviyyatını daha çox nə təşkil edir?</b>	Nazik bağırsaq
<b>Qadınlarda qasıq yırtığı möhtəviyyatını daha çox nə təşkil edir?</b>	Yumurtalıq və borular

<b>Qadınlarda qasıq kanalında nə yerləşir?</b>	Girdə bağı
<b>Toxum ciyəsi "lipoması" nədir?</b>	Ciyə üzərində peritonönu piy toxumasıdır (həqiqi lipoma deyil), amortizasiya rolu oynayır, bəzən böyük olur və özünü yırtıq kimi göstərir. Əməliyyat vaxtı adətən çıxarılır.
<b>Əməliyyat vaxtı tikiş bud arteriyası və ya venasından keçərsə nə etmək lazımdır?</b>	Tikişi bacardıqca tez çıxartmaq və qanaxma varsa tamponada etmək.
<b>Hesselbach üçbucağında hansı tip yırtıq olur?</b>	Düz qasıq yırtığı
<b>Gövşədici kəsik nədir?</b>	Düz əzələ yatağında aparılan kəsikdir, qasıq bağında gərginliyi azaltmaq üçün aparılır.

## BUD YIRTIĞI

<b>Bud yırtığı nədir?</b>	Yırtıq kisəsi bud kanalından çıxır, bud damarlarından medialda yerləşir.
<b>Bud kanalının sərhədləri hansılardır?</b>	Arxadan Kuper bağı, öndən İnguinal bağı, bayırdan bud venasi, içəridən lacunar bağı.
<b>Bud yırtığının risk amilləri?</b>	Qadın, hamiləlik, gücənmə
<b>Bud yırtığı yırtıqların neçə faizini təşkil edir?</b>	5%
<b>Qadınlarda bud yırtığı neçə faiz təşkil edir?</b>	85%
<b>Ən çox rast gələn fəsadı hansıdır?</b>	Boğulma (xəstələri 1/3-ində)
<b>Qadınlarda daha çox rast gəlinən yırtıq növü?</b>	Çəp qasıq yırtığı
<b>Təmir növü?</b>	McVay (Kuper bağı təmiri), yamaqla plastika

**YIRTIQ ÜZRƏ ÜMUMİ SUALLAR**

<b>Prostat adenoması və yırtığı olan xəstədə ilk olaraq hansı əməliyyat olunmalıdır – TUR yoxsa herniorafiya?</b>	TUR
<b>Hansı ezofageal hiatal yırtıq gastroezofageal reflüklə müştərək gedir?</b>	Sürüşən tip hiatal yırtıq
<b>Təcili yardım şöbəsində “Boğulmaqda olan yırtıq” yerinə necə salına bilər?</b>	<ol style="list-style-type: none"> <li>1. Yırtıq üzərinə buz qoyulur</li> <li>2. Sedasiya edilir</li> <li>3. Qasıq yırtığı üçün Trendelenburg pozisiyası verilir</li> <li>4. Davamlı zəif təzyiqlə basdırılır</li> <li>5. Yerinə salındıqdan sonra bağırsağ nekrozu əlamətlərini müşahidə etmək üçün stasionarda saxlanılır</li> <li>6. Xəstə erkən herniorafiyaya hazırlanır</li> </ol>
<b>Qasıq yırtığı plastikası üzrə uşaqlarla böyüklər arasında hansı fərq var?</b>	Yenidoğulmuşlarda və uşaqlarda herniotomiya (kisənin liqasiyası) edilir, böyüklərdə isə mütləq herniorafiya və ya hernioplastka lazımdır.
<b>“İpək əlcək” əlaməti nədir?</b>	Yenidoğulmuşlarda yırtıq kisəsi müayinə sırasında ipək əlcəyin barmağını xatırladır.

**HİATAL YIRTIQLAR**

<b>Hansı növləri var?</b>	Paraezofageal Sürüşkən
---------------------------	---------------------------

**PARAEZOFAGEAL HİATAL YIRTIQ**

<b>Paraezofageal yırtıq nədir?</b>	Mədənin tam və ya hissəvi olaraq ezofageal hiatusdan döş qəfəsinə keçməsidir, gastroezofageal birləşmə yerini dəyişmir.
<b>Rastgəlmə tezliyi nə qədərdir?</b>	Bütün hiatal yırtıqların 5%-ni təşkil edir.

<b>Hansı əlamətləri var?</b>	Kəskin və ya xroniki mexaniki keçməzlik, disfagiya, strangulyasiya, bəzən asimptomatik.
<b>Hansı ağırlaşmaları var?</b>	Qanaxma, boğulma, strangulyasiya, obstruksiya
<b>Müalicəsi nədir?</b>	Cərrahi, çünki ağırlaşmaları ağır dərəcəli olur.

### SÜRÜŞƏN TİP HİATAL YIRTIQLAR

<b>Nədir?</b>	Mədə və qastroezofageal birləşmənin ezofageal hiatusdan döş boşluğuna yırtığıdır.
<b>Rast gəlmə tezliyi nə qədərdir?</b>	Bütün hiatal yırtıqların 90% ni təşkil edir
<b>Simptomları hansılardır?</b>	Əksər hallarda asimptomatik gedir. Lakin xəstələrdə reflüks, disfagiya, ağciyər problemləri ola bilər.
<b>Diaqnoz necə qoyulur?</b>	Rentgen, manometriya, endoskopiya
<b>Ağırlaşmaları hansılardır?</b>	Reflüks Ezofagit Barret ezofaqusu Kanser Striktur Xora Qanaxma Aspirasion pnevmoniya
<b>Müalicəsi nədir?</b>	85% hallarda konservativ müalicə: <ul style="list-style-type: none"> <li>• antasidlər</li> <li>• HKB və ya H<sub>2</sub> blokator</li> <li>• yeməkdən sonra başın yuxarı qaldırılması</li> <li>• kiçik porslarla yemək</li> <li>• yatmadan öncə yemək yeməmək.</li> </ul> Konservativ müalicəyə cavab verməyən hallarda cərrahi müalicə tövsiyə olunur.

**Cərrahi müalicəsi nədir?**

Laparoskopik fundoplikasiya – Toupet və ya Nissen

## ƏDƏBİYYAT - Yırtıqlar üzrə

- Blackbourne LH. Surgical Recall. 4 edition, 2006, LWW, Philadelphia
- Brooks DC, Rosen M, Chen W. **Overview of abdominal wall hernias in adults.** UpToDate, <http://www.uptodate.com>
- Deveney K. Hernias and other lesions of abdominal wall. in: Current Diagnosis and Treatment: Surgery, 13<sup>th</sup> edition, 2010, Lang International Edition. p 724-736
- McNally PR. GI/Liver Serets Plus. 4 edition. Mosby, Elsevier, 2010
- Melman L, Matthews B. Hernia. in: The Washington Manual of Surgery, 6<sup>th</sup> edition, 2012, LWW, Philadelphia, p: 302-616.
- Oxford Handbook of Clinical Surgery, 3d edition, 2011, Oxford Press
- Rather AA, Geibel J. **Abdominal Hernias.** Medscape, 2015, medicine. [medscape.com/article/189563](http://medscape.com/article/189563)



# KƏSKİN QARIN

**N.Y.Bayramov**

**A.B.Həsənov**

**R.Y.Əliyev**



# KƏSKİN QARIN

## Tərif

- Kəskin qarın - kəskin və spontan başlayan (qeyri-travmatik) ağrı və digər qarın əlamətləri ilə biruzə verən (qusma, diareya, qəbzlik və digər), təcili diaqnostika lazım gələn və təcili əməliyyat gərəkdirə bilən patologiyalara verilən ümumi addır.
- Adətən ilkin diaqnostik etaplarda işçi diaqnoz kimi istifadə edilir.

## Diaqnostik əlamətləri

- Kəskin və spontan başlayan ağrı və digər qarın əlamətləri (qusma, diarreya, qəbzlik və digər)
- Təcili diaqnostika gərəkdirir
- Təcili əməliyyat lazım gələ bilər

## Təsnifatı

<b>Səbəbinə görə</b>	<ul style="list-style-type: none"><li>• Təcili cərrahi xəstəliklər</li><li>• Qeyri-cərrahi xəstəliklər</li></ul>
<b>Kəskin cərrahi patologiyaların xarakterinə görə</b>	<ul style="list-style-type: none"><li>• Qarındaxili qanaxma</li><li>• Perforasiya</li><li>• İshemiya və infarkt (nekroz)</li><li>• İltihab</li><li>• Tıxanma keçməzliyi</li></ul>

## Səbələri

- Kəskin qarın əlamətlərini həm qarındaxili orqanların, həm də qarından kənar orqan və sistemlərin çoxsaylı xəstəlikləri törədə bilər.
- Bu xəstəlikləri iki böyük qrupa ayırmaq olar:
  - » təcili cərrahi əməliyyat tələb edən xəstəliklər -təcili cərrahi xəstəliklər
  - » əməliyyat tələb etməyən - konservativ xəstəliklər:

Orqanlar	Təcili cərrahi xəstəliklər	Əsasən konservativ müalicə
<b>Qastro-intestinal xəstəliklər</b>	Appendisit Perforativ xora Bağirsaq perforasiyası Qida borusu perforasiyası (Boerhave sindromu) Divertikulit Boğulmuş yırtıqlar Bağirsaq keçməzliyi	İltihabi bağırsaq xəstəlikləri Mallori-Veiss sindromu Qastroenterit Kəskin qastrit Mezenterik adenit Parazitar xəstəliklər Qeyri-spesifik qarın ağrısı
<b>Qaraciyər və öd yolları xəstəlikləri</b>	Öd sancısı Kəskin xolesisit Kəskin xolangit Qaraciyər absesi Partlamış qaraciyər törəməsi Baddi-Kiari sindromu (kəskin faza)	Kəskin hepatit Spontan bakterial peritonit Portal vena trombozu Baddi-Kiari sindromu (kəskin)
<b>Mədəaltı vəzi xəstəlikləri</b>	Kəskin pankreatit	Xroniki pankreatit tutması
<b>Dalaq xəstəlikləri</b>	Spontan dalaq partlaması	Dalaq infarktı
<b>Sidik yolları xəstəlikləri</b>	Sidik daşı sancısı	Kəskin pielonefrit Kəskin sistit Böyrək infarktı Sidik daşı sancısı
<b>Ginekoloji xəstəliklər</b>	Uşaqılıqdan kənar hamiləliyin partlaması Yumurtalıq kisti partlaması Yumurtalıq burulması Pelvioperitonit	Kəskin salpingit Dismenorreya Endometrioz
<b>Damar xəstəlikləri</b>	Aorta və ya damar anvrizmalarının partlaması Mezenterial tromboz İşemik kolit	

<b>Periton xəstəlikləri</b>	İntrabdominal abses	Birincili peritonit Tuberkuloz peritoniti Piylik infarktı
<b>Retroperitoneal xəstəliklər</b>	Retroperitoneal abses	Retroperitoneal hema- toma

### Patogenezi

- **Kəskin qarın törədən mexanizmlər.** Qarın boşluğunun təcili cərrahi xəstəlikəri 5 klassik patoloji proseslərdən birini və ya bir neçəsini törədərək kəskin qarına səbəb olur. Bu patologiyaları təcillik ardıcılığına görə aşağıdakimi kimi düzmək olar (**Qan-Per-İn-İl-T1**):
  - » Qarındaxili qanaxma
  - » Perforasiya
  - » İşemik nekroz (infarkt)
  - » Destruktiv iltihab
  - » Bağırsağ keçməzliyi (tıxanma)

### Qarındaxili qanaxma

- Qarındaxili qanaxma adətən xəstəlik nəticəsində orqan divarında baş verən destruksiya nəticəsində meydana gəlir. Əksər hallarda sürətlə (bir neçə dəqiqə ərzində) inkişaf edən qanaxma şoka səbəb olur, bəzən abdominal kompartman da baş verə bilər.
- Aorta anevrizması partlaması, ektopik hamiləliyin partlaması, şiş partlamaları ağır və həyati təhlükəli qanaxmalara səbəb olur.

### Perforasiya

- Mədə-bağırsağ traktı divarının deşilməsi nəticəsində möhtəviyyat periton boşluğuna tökülür, əvvəlcə aseptik, sonra isə septik peritonit başlayır (bağırsağ perforasiyalarında 4-6 saat ərzində, mədə və 12bb perforasiyalarında 6-12 saat sonra). Sürətlə inkişaf edən proses ağır sepsisə, orqan və sistem yetməzliklərinə səbəb olur.
- Mədə və 12bb xora perforasiyaları daha çox rast gəlir. Steriod müalicəsi alanlarda və bəzi infeksiya xəstəliklərdə nazik bağırsağ perforasiyaları da rast gəlir.

### İşemik nekroz

- Mədə-bağırsağ arteriya və ya venalarında tromboz, emboliya, bəzən də gülcü spazm (nonokluziv işemiya) divar nekrozuna, möhtəviyyatın peritona tökülməsinə, peritonit, şok və sepsisə səbəb ola bilər.
- Bu proses sürətlə inkişaf edir, 2-4 saat ərzində bağırsağdan işemik nekroz baş verə bilər və ağır nəticələr meydana gəlir.

### *Destruktiv iltihab*

- Qarın boşluğu orqanlarının bəzi iltihabi prosesləri (xüsusən də uc orqanların iltihabı) orqan divarını destruksiyaya məruz qoyur, prosesin peritona yayılmasına səbəb ola bilər. Məsələn kəskin appendisit, xolesistit, divertikulit, pankreatit və s.
- Bu proseslər nisbətən yavaş inkişaf edir, peritonit günlər sonra meydana gəlir. Peritonit həm sepsis, həm də kompartman törədərək orqan və sistem yetməzliklərinə səbəb olur.

### *Keçməzlik*

- Bağırsağ mənfəzinin daxili və ya xarici mənşəli tıxanması nəticəsində meydana gələn keçməzlik ilk mərhələdə proskimal hissədə durğunluğa, bağırsağ genişlənməsinə, qusmaya və hipovolemiyaya səbəb olur.
- Keçməzlik davam etikdə genişlənməmiş bağırsağ divarında venoz işemiya, nekroz, bakterial translokasiya baş verir ki, bunlar da peritonit və sepsisə gətirib çıxarır.
- Ostruksiyanın lokalizasiyası, dərəcəsi, stranqulyasiyanı olub-olmaması proseslərin inkişaf sürətinə ciddi təsir edən amillərdir.

### *Klinikası*

- » Kəskin qarın qarın əlamətləri və ümumi əlamətləri ilə biruzə verir. Qarın əlamətlərinə ağrı, qusma, diarreya, köp, qaz və nəcisin çıxmaması və s. aiddir, sepsis, şok – hipovolemiya və anemiya ən çox rast gəlinən ümumi əlamətlərdir.

### *Ağrı*

- Kəskin qarının kardinal simptomu qarında ağrıdır. Ağrı adətən anidən və ilk başlayan təhlükə əlamətidir və xəstəni xəstəxanaya gətirən əsas səbəbdir.
- Qarın ağrısının iki mexanizmi bilinir:
  - » **visseral**
  - » **paretal**
- Visseral ağrılar parenximatoz orqan kapsulunun gərilməsi, bağırsağ divarının gərilməsi (genişlənmə, ödem) və ya işemiyası (spazm, damır tıxanması) nəticəsində meydana gəlir. Bağırsağ divarındakı sinir kələfinin, neyronların, sinir uclarının qıcıqlanması nəticəsində meydana gələn ağrı implusları vegetativ sinirlərlə əvvəlcə günəş kələfinə, sonra isə mərkəzi sinir sistemində gedir. Ona görə də bu ağrılar dəqiq lokalizasiyalı olmurlar.
- Parietal ağrılar parietal peritondakı somatik sinir uclarının qıcıqlanması nəticəsində baş verir. İltihab, kimyəvi zədələnmə (öd, sidik, qan, mədə-bağırsağ möhtəviyyəti), travma, gərilmə nosiseptiv impluslar törədən faktorlardır.
- Visseral ağrılardan fərqli olaraq parietal ağrı implusları somatik sinirlərlə daşındığı üçün dəqiq lokalizasiyalı olur. Digər tərəfdən parietal ağrılar adətən əzələ gərilməsi və ya qarında qeyri-iradi gərginliklə müəşayət olunur.

### *Ağrının növləri*

- Ağrı subyektiv əlamət olmasına baxmayaraq prinsiplə olaraq üç növünü ayırmaq olar:
  - » şiddətli
  - » sancışəkilli
  - » küt
- Şiddətli ağrı (xəncərvari) bir neçə saniyə və ya dəqiqə ərzində sürətlə artan və dözülməz şəkildə davam edən ağrıdır, adətən perforasiyalarda, orqan partlamalarında (aorta anevrizması partlaması, ektopik hamiləlik partlaması, sist və ya törəmə partlaması) və arterial trombozda və pankreatitdə rast gəlinir. Şiddətli ağrılar adətən şok ilə müşayiət olunur (sürətli ekstravazasiyaya bağlı).
- **Sancışəkilli** ağrılar tutub-buraxan ağrılardır, peristaltika ilə əlaqədar artıb-azalır, visseral mexanizm əsas rol oynayır. Bağırsağ keçməzliyində, sidik axarı daşlarında çox rast gəlinir. Sidik axarlarının peristaltik tezliyi bağırsaqlardakılardan çox olduğuna görə, ağrı tutmaları da daha tez-tez olur.
- **Küt daimi** ağrılar iltihabi proseslər üçün xarakterlidir. Başlanğıcda visseral mexanizm (orqan genişlənməsi), sonra isə iltihab peritona sirayət etdikdə isə parietal mexanizm (peritonun qıcıqlanması) rol oynayır.

### *Ağrının lokalizasiyası*

- Yerinə görə qarında diffuz, sağ və sol qabırğaaltı, epigastral, mezoqastral, sağ və sol aşağı, hipogastral, yan ağrıları ola bilər.

### *Ağrını artıran və azaldan amillər*

- Hərəkət əksər qarın ağrılarını artırır.
- Xüsusən, peritona sirayət edən patologiyalarda (perforasiya, iltihab, qanaxma və s.) xəstənin və ya qarın divarının hərəkəti ağrını artırır. Ona görə də belə xəstələr adətən hərəkətsiz olmağa və ya məcburi vəziyyət almağa çalışırlar. Qarın divarının özü tərəfindən hərəkəti (öksürək, dərin nəfəs alma, çevrilmə və s) və ya həkim tərəfindən hərəkəti (palpasiya, perkusiya) ağrı törədir.
- Peristaltik ağrılar isə adətən hərəkətlə ciddi dəyişmələr, xüsusən də sidik axarı tıxanmalarına bağlı ağrısı olanlar narahat və hərəkətlili olurlar.
- Qusmalar bağırsağ keçməzliyində ağrıları müvəqqəti azalda bilər.
- ***Ağrıkəsicilər cərrahi ağrıları azaldır, lakin tam aradan qaldırmır. Ona görə də, əvvəlki fikirlərin əksinə olaraq kəskin qarın əlamətləri olan xəstələrdə ağrıkəsici istifadə etmək olar və lazımdır (xəstəxanada)***

### *Qusma*

- Kəskin qarında adətən digər əlamətlər ağrıdan sonra başlayır.
- Qusma kəskin qarında əksər hallarda rast gəlinir.

- Qusuntunun tərkibi və xarakteri fərqli ola bilər: qanlı qusma xorada və gastritdə, nəcisli qusma keçməzlikdə rast gəlir.
- Pankreatit və keçməzlikdə aramsız qusmalar olur, bağırsağ keçməzliyində nəcis qusmaları ola bilər və qusma müvəqqəti yüngüllük gətirir, pankreatitdə isə yüngüllük gətirmir.
- Kəskin appendisit və xolesistitdə bir neçə dəfəlik qusmalar ağrıları azaltmır.
- Perforasiya və qarındaxili qanaxmalar üçün isə qusma xarakterik deyil.
- Kəskin gastritdə də bulantı və qusmalar çox rast gəlir.

### *Diarreya*

- Diareya və qusma ağrıdan əvvəl başlayarsa gastroenterit üçün xarakterikdir.
- Kəskin cərrahi xəstəliklərə diarreya az rast gəlir, adətən gec mərhələrdə bağırsağ iltihabına, pelvik absesə və bəzən də antibiotikoterapiyaya bağlı psevdomembranoz kolitə bağlı meydana gəlir.

### *Köp*

- Bağırsağ keçməzliyinin xarakterik əlamətidir. Bununla yanaşı peritonitdə parezə bağlı köp rastlanır.

### *Qaz və nəcis çıxmaması*

- Proksimal bağırsağ keçməzliyində erkən mərhələlərdə qaz və nəcis çıxa bilər. Distal bağırsağ keçməzliyində bu əlamət stabildir.

### *Digər əlamətlər*

- Kəskin qarında qarın əlamətləri ilə yanaşı əksər hallarda ümumi əlamətlər də rast gələ bilər:
  - » İltihab -sepsis əlamətləri: hərarət, tənqənəfəslik
  - » Hiovolemiya-şok əlamətləri: taxikardiya, hipotenziya, diurezin azalması, quru dil və s.
  - » Qanaxma əlamətləri
  - » Digər

## **Diaqnostika**

### *Prinsiplər*

- Kəskin qarın əlaməti olan xəstələr təcili qaydada müayinə və müalicə olunmalıdırlar.
- Qarında kəskin ağrısı olan bütün xəstələrdə ilk növbədə kritik vəziyyələri (YADDAŞ prinsipi üzrə hemodinamika, tənəffüs, beyin yoxlanılır) və təcili cərrahi xəstəlikləri (24 saat ərzində əməliyyat tələb edən) təsdiq və ya inkar etmək lazımdır.
- Diaqnostikada ilk və əsas istiqamət təcili cərrahiyyəyə göstəriş olan əlamətlərin və ya sindromların axtarışıdır (bunlara qarındaxili qanaxma,



perforasiya, işemiya-nekroz, destruktiv iltihab və keçməzlik aiddir), nozoloji səbəbin (xəstəliyin) axtarışı isə, ikinci planda tutulur.

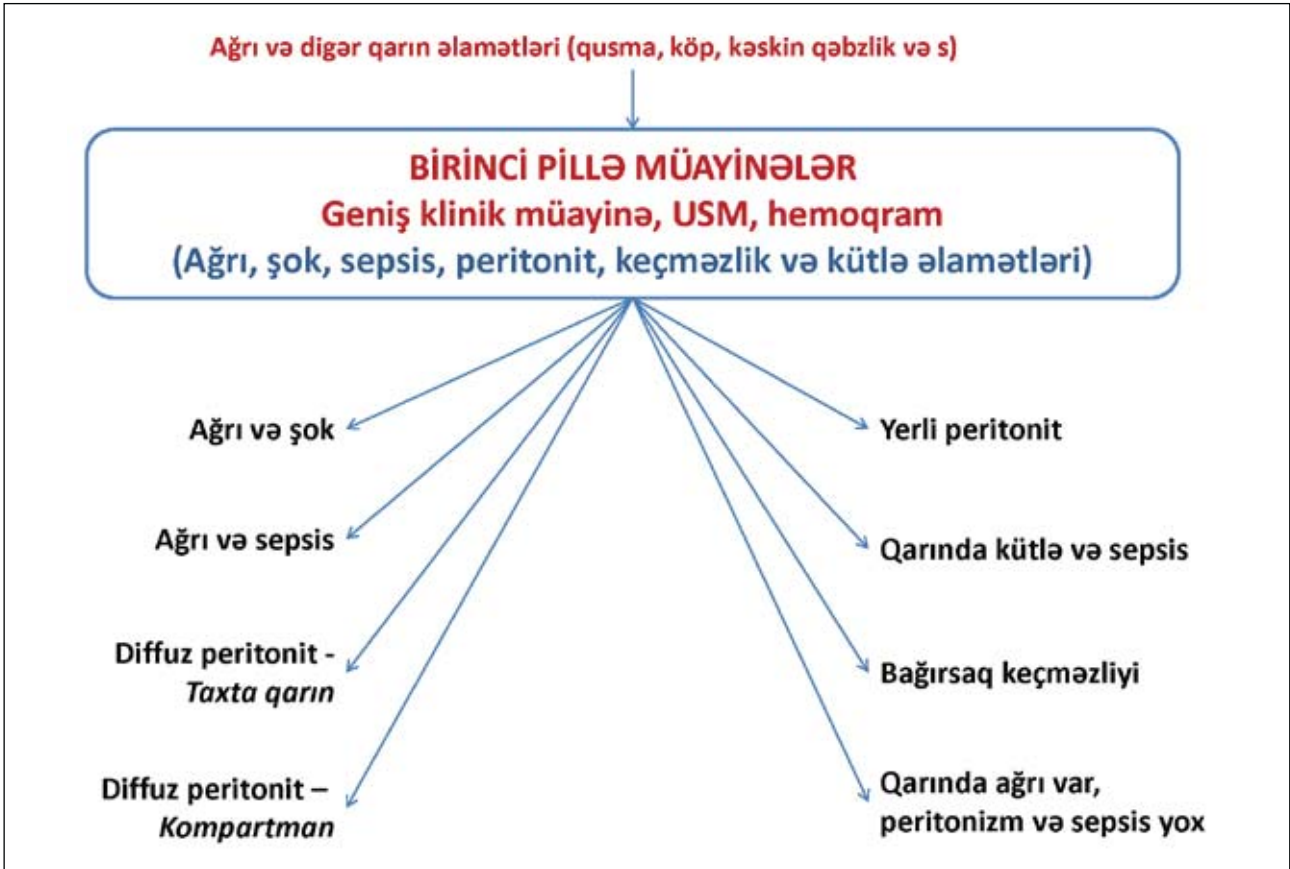- Təcili cərrahi xəstəliklərin patonomonik simptomu yox dərəcəsindədir, diaqnoz simptomokompleks və differensiasiya əsasında qoyulur.
- Klinik müayinə həlledicidir, laborator və ya görüntüləmə müayinələri isə klinik nəticəni dəstəkləmək və ya differensiasiya üçündür (diaqnoz inkar etməz).
- Təcili cərrahi xəstəlik inkar edilə bilmirsə xəstə əməliyyat olunmalıdır (laparoskopiya və ya laparotomiya).

### Şübhə

- Qarında kəskin bağlayan ağrısı olan bütün xəstələri kəskin qarın kimi qəbul edilməli və yoxlanmalıdır.
- Kəskin qarına yüksək şübhə əlamətləri aşağıdakılardır:
  - » Ağrı
  - » Şok, sepsis
  - » Peritonizm (ağrılı qarın və ya gərginlik, əlçəkmə simptomu müsbət)
  - » Keçməzlik əlamətləri (qusma, köp və qaz-nəcis çıxmaması)
  - » Ağrı hissiyatı aradan qalxmış xəstələrdə (intubasiya, koma və s) qarın əlamətləri (köp, kompartman, qaz və nəcisin çıxmaması), sepsis və asidoz kəskin qarına şübhə yarada bilər.

### Birinci pillə

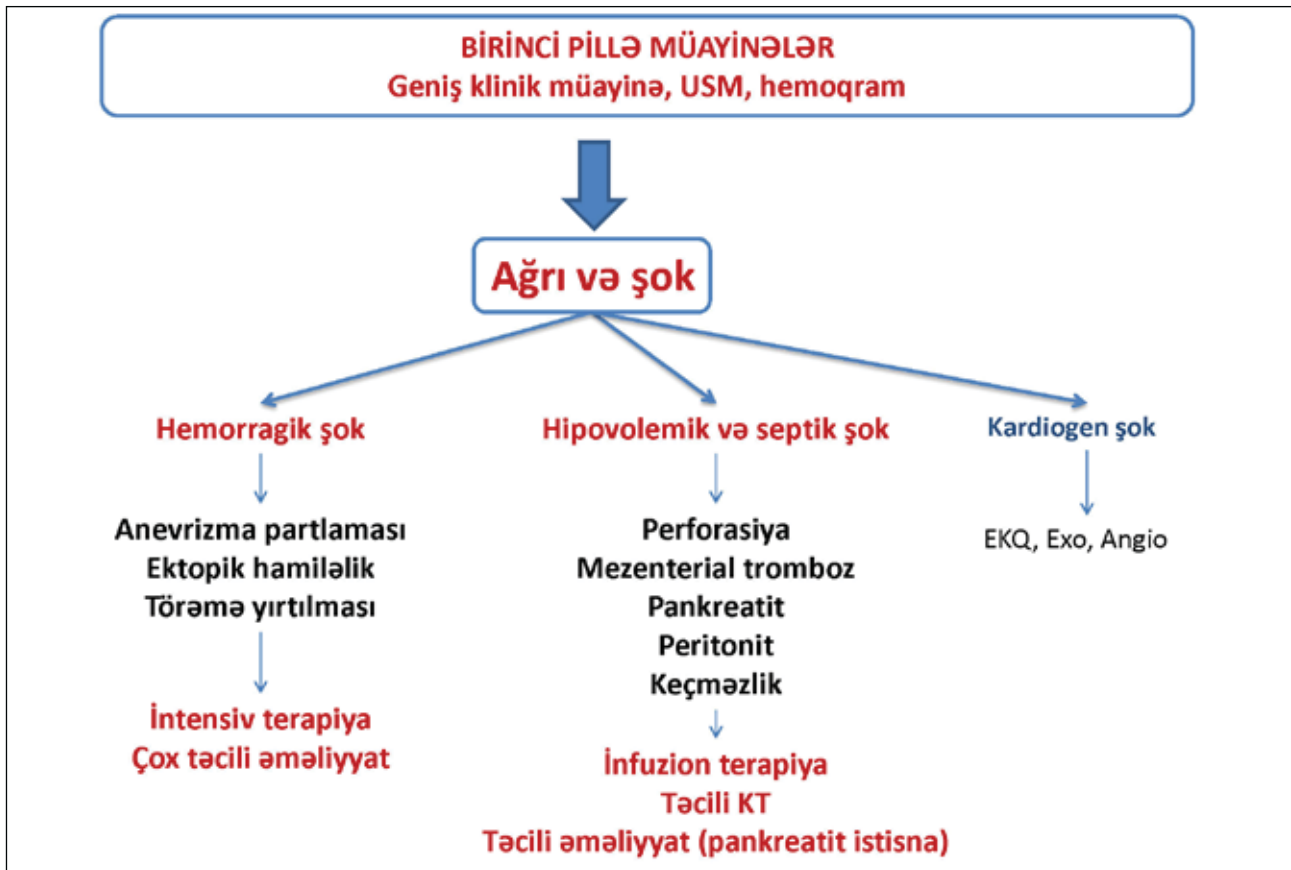- Bu mərhələdə məqsəd **kritik vəziyyətləri** (şok, tənəffüs yetməzliyi, koma) və qarında klassik 5 təcili cərrahi patologiyayı – **qanaxma, perforasiya, işemik nekroz, destruktiv iltihab və keçməzliyi-tıxanmanı** göstərən və ya yüksək şübhə yaradan əlamətləri axtarmaqdır.
- Bu patologiyaların axtarış ardıcılığını qısaca olaraq **“Qan-Per-İn-İl-Tı” adlandırmaq olar.**
- Bunun üçün aşağıdakı ilkin müayinələr təcili şəkildə aparılır:
  - » Anamnez
  - » Diqqətli fiziki müayinə
  - » Hemoqram
  - » USM
- Bu pillə müayinələr əksər hallarda kəskin qarını təsdiq və ya inkar etməyə imkan verir.
- Klinik əlamətlər arasında ağrının xarakteri, qarın və ümumi əlamətlər önəmli yer tutur.
- Ağrının xarakteri, qarın əlamətləri (peritonizm, keçməzlik) və ümumi əlamətlər (şok, sepsis) nəzərə alındıqda birinci mərhələ müayinələrdən bir neçə nəticə ortaya çıxır (**Şəkil 1**).



*Şəkil 1. Kəskin qarında İlkin müayinələrin nəticələri*

### *Qarında* şiddətli ağrı və şok

- Bu klinik vəziyyət aşağıdakı əlamətlərlə biruzə verir:
  - » Bir neçə dəqiqə əvvəl başlayan şiddətli ağrılar
  - » Avazımış rəng, soyuq dəri və tər
  - » Taxikardiya, hipotenziya
  - » Ortostatik kollaps
  - » Qarın ağrılı, əlçəkmə müsbət
  - » Qarın gərgin və şişkin ola bilər
  - » Hemoqramda anemiya ola bilər
  - » USM-də qarında maye ola bilər
- Şok və qarın əlamətləri olan xəstələrdə bir neçə dəqiqə ərzində hemorragik, hipovolemik, septik və kardiogen şok arasında differensiasiya aparmaq lazımdır (*Şəkli 2*).
- **Hemorragik şok** qarındaxili qanaxma nəticəsində meydana gələ bilər:
  - » Aorta anevrizması partlaması
  - » Uşaqlıqdan kənar hamiləlik
  - » Törəmələrin yırtılması və qanaxma
- **Hipovolemik və septiki şoku** aşağıdakı patologiyalar törədə bilər:
  - » Perforasiya

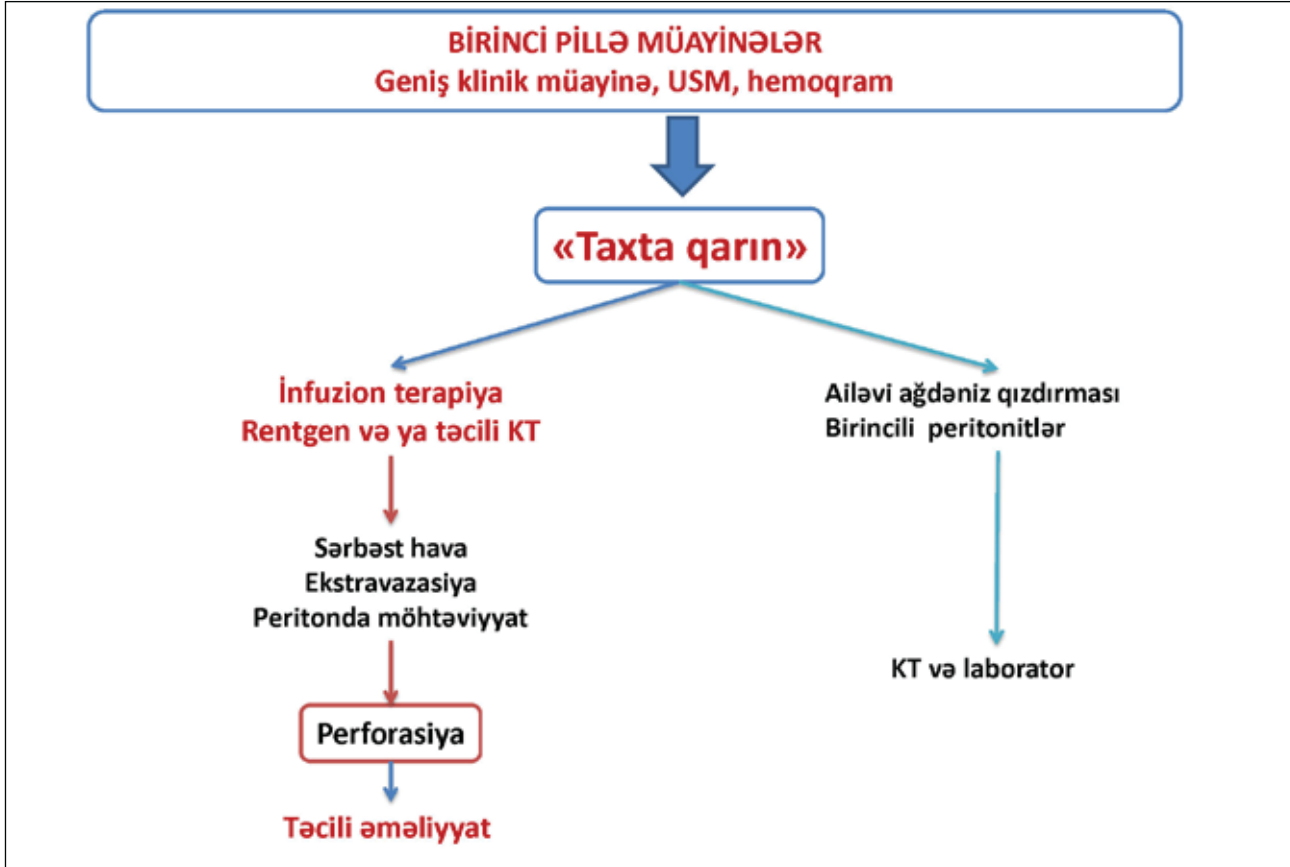


Şəkil 2. Qarında ağrı və şok əlamətləri olanlarda diaqnostik yanaşma

- » Kəskin mezenterial tromboz
- » Stranqulyasiya
- » Kəskin pankreatit
- » Exinokokk kistinin abdominal yırtılması
- **Kardiogen şok**
  - » Miokard infarktı (abdominal forma)
- Bu xəstələrdə ilk növbədə qarındaxili qanaxma və kardiogen şok təsdiq və ya inkar edilməlidir. Hemorragik şokda infuzion-transfuzion terapiyaya paralel olaraq hemostaz məqsədi ilə dəqiqələr içərisində cərrahi müdaxilə gərəkir.

### *Diffuz peritonit – “taxta qarın”*

- “Taxta qarın” klinik vəziyyəti aşağıdakı əlamətlərlə biruzə verir:
  - » Bir neçə dəqiqə əvvəl başlayan şiddətli ağrılar
  - » Hərəkətsiz və çəkilmiş qarın
  - » Palpator ağırlı və gərgin qarın
  - » Ölçəkmə simptomu müsbət
  - » Bağırsaq səsləri zəifdir və ya eşidilmir
  - » Qaraciyər kütlüyü itə bilər
  - » Şok əlamətləri ola bilər
  - » USM qarında maye göstərə bilər



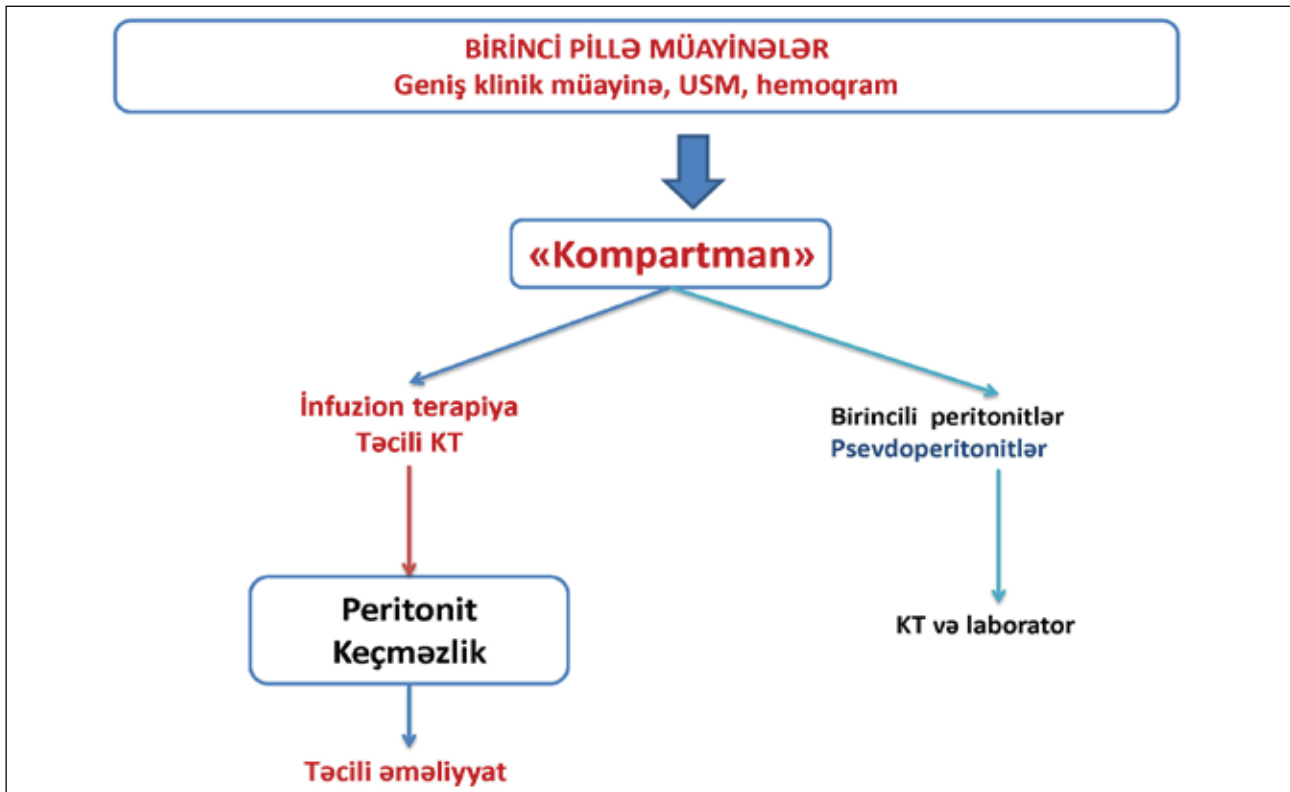
Şəkil 3. "Taxta qarın" əlamətləri olanlarda diaqnostik yanaşma

- "Taxta qarın" klinikasını aşağıdakı xəstəliklər törədə bilər (Şəkil 3):
  - » Perforasiya
  - » İltihabi və işemik xəstəliklərin, keçməzliyin gec mərhələsi
- Bu klinik vəziyyətlərdə adətən təcili əməliyyat edilir. Differensiasiya çətinliyi olarsa KT edilir. Lakin əməliyyata əks göstəriş olan xəstəlikləri də unutmaq lazımdır:
  - » Ailəvi ağdəniz qızdırması (periodik xəstəlik)
  - » Birincili peritonitlər (Spontan bakterial peritonit, vərəm peritoniti, psevdoperitonitlər)

#### Diffuz peritonit – kompartman

- Kompartman sindromu aşağıdakı əlamətlərlə biruzə verir (Şəkil 4):
  - » Qarında bir neçə saat və ya gün əvvəl başlayan, hazırda davam edən küt diffuz ağrılar
  - » Hərəkətlə ağrılar artır
  - » Şişkin və hərəkətsiz qarın
  - » Palpator diffuz gərgin və ağrılı qarın
  - » Ölçəkmə müsbət
  - » Bağırsaq səsləri yoxdur və ya azalır
  - » Sepsis, orqan və sistem yetməzlikləri (taxikardiya, hipotenziya, taxipnoe,

- hərarət, septik şok, quru dil, sidikçixarma kəskin azalıb)
- » Leykositoz xarakterikdir
  - » USM qarında maye göstərə bilər.

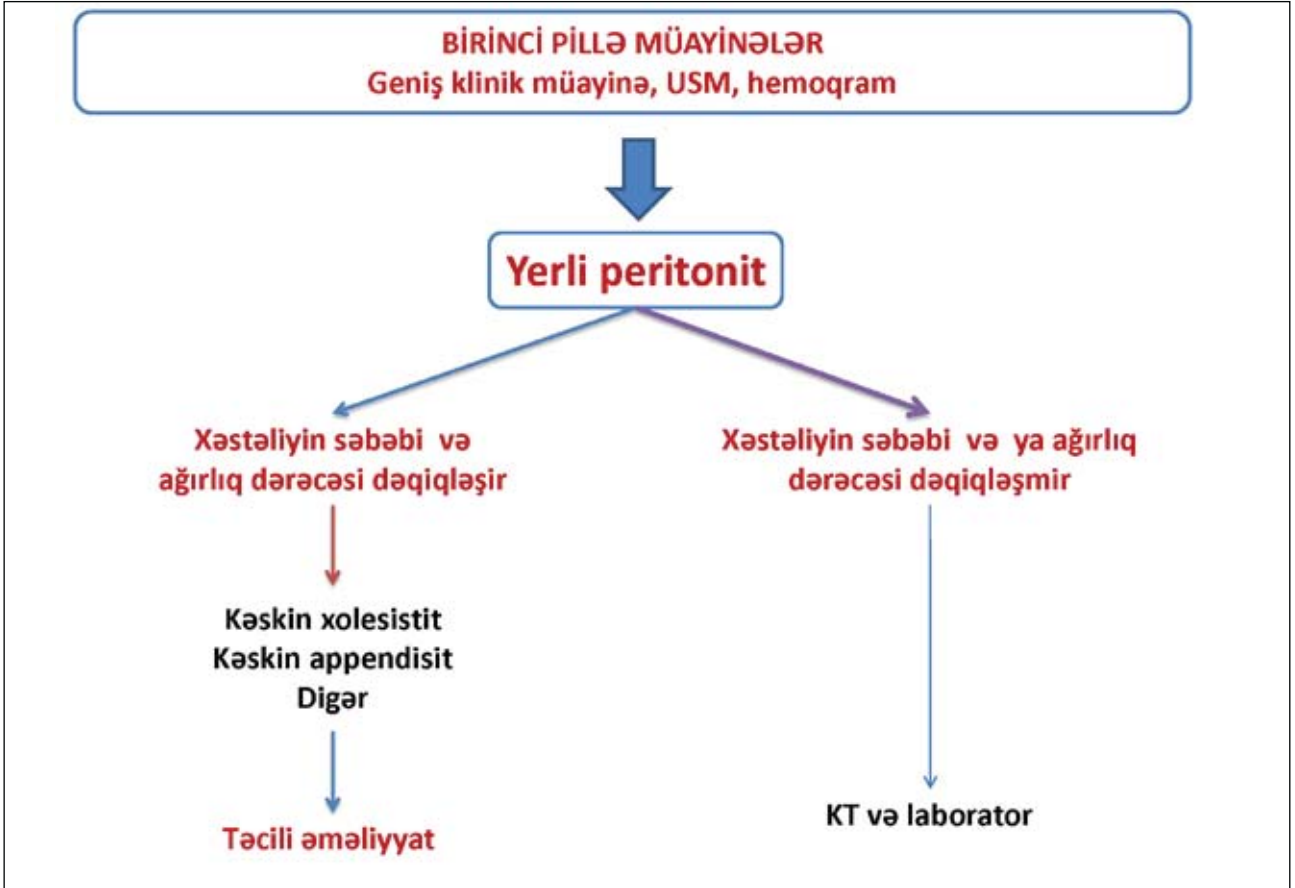

*Şəkil 4. Kompartman sindromu*

- Kompartman əlaməti adətən peritonitin və bağırsaq keçməzliyinin gec mərhələsində rast gəlinir. Aorta anevrizma partlaması və retroperitoneal böyük qanaxmalarda da kompartman rast gələ bilər. Stabil xəstələrdə təcili KT diaqnozu dəqiqləşdirmədə faydalı olur.

#### *Yerli peritonit*

- Yerli peritonit klinikası aşağıdakı əlamətlərlə biruzə verir:
  - » Qarında bir neçə saat və ya gün əvvəl başlayan, hazırda davam edən küt ağrı
  - » Hərəkətlə ağrılar artır
  - » Yerli palpator ağrı, gərginlik və ya gərmə
  - » Əlçəkmə müsbət ola bilər
  - » Stabildir, ümumi iltihab əlamətləri ola bilər (hərarət, taxikardiya)
  - » Leykositoz xarakterikdir
  - » USM-də qarında maye və orqanlarda iltihab əlaməti görünə bilər.
- Yerli peritonit əlamətlərini aşağıdakı iltihabı xəstəliklər törədə bilər:
  - » Kəskin appendisit
  - » Kəskin xolesistit
  - » Divertikulit

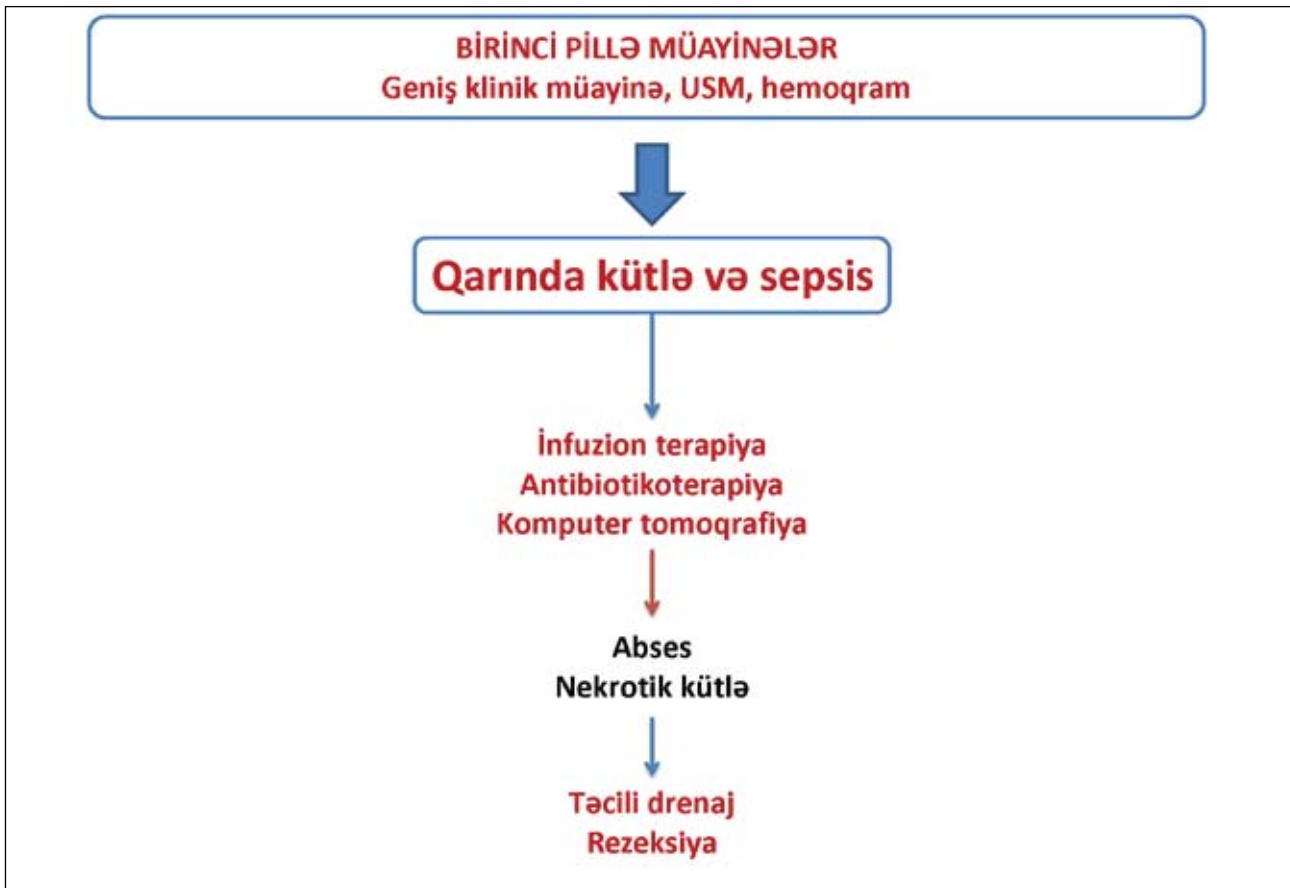


*Şəkil 5. Yerli peritonit əlamətləri olanlarda diaqnostik yanaşma*

- » Pankreatit
- » Pelvioperitonit
- Bu klinik vəziyyətdə klinik və USM əlamətləri diaqnozu dəqiqləşdirmirsə ikinci pillə müayinə kimi KT tətbiq edilə bilər (*Şəkil 5*).

#### *Qarında kütlə və sepsis (abses, infiltrat)*

- Bu klinik vəziyyət aşağıdakı əlamətlərlə biruzə verir:
  - » Qarında bir neçə gün başlayan, davam edən küt ağrı
  - » Palpator ağırlı kütlə
  - » Sepsis (hərarət, taxikardiya və s.)
  - » Leykositoz xarakterikdir
  - » USM-də kütlə, maye görünə bilər
- Qarında palpator kütlə və sepsis əlamətlərini aşağıdakı destruktiv iltihabi xəstəliklər törədə bilər:
  - » Appendikulyar infiltrat, abses
  - » Destruktiv xolesistit
  - » Divertikulit, divertikulyar abses
  - » İnfektiv pankreatit, pankreatik fleqmona
  - » Kron xəstəliyi

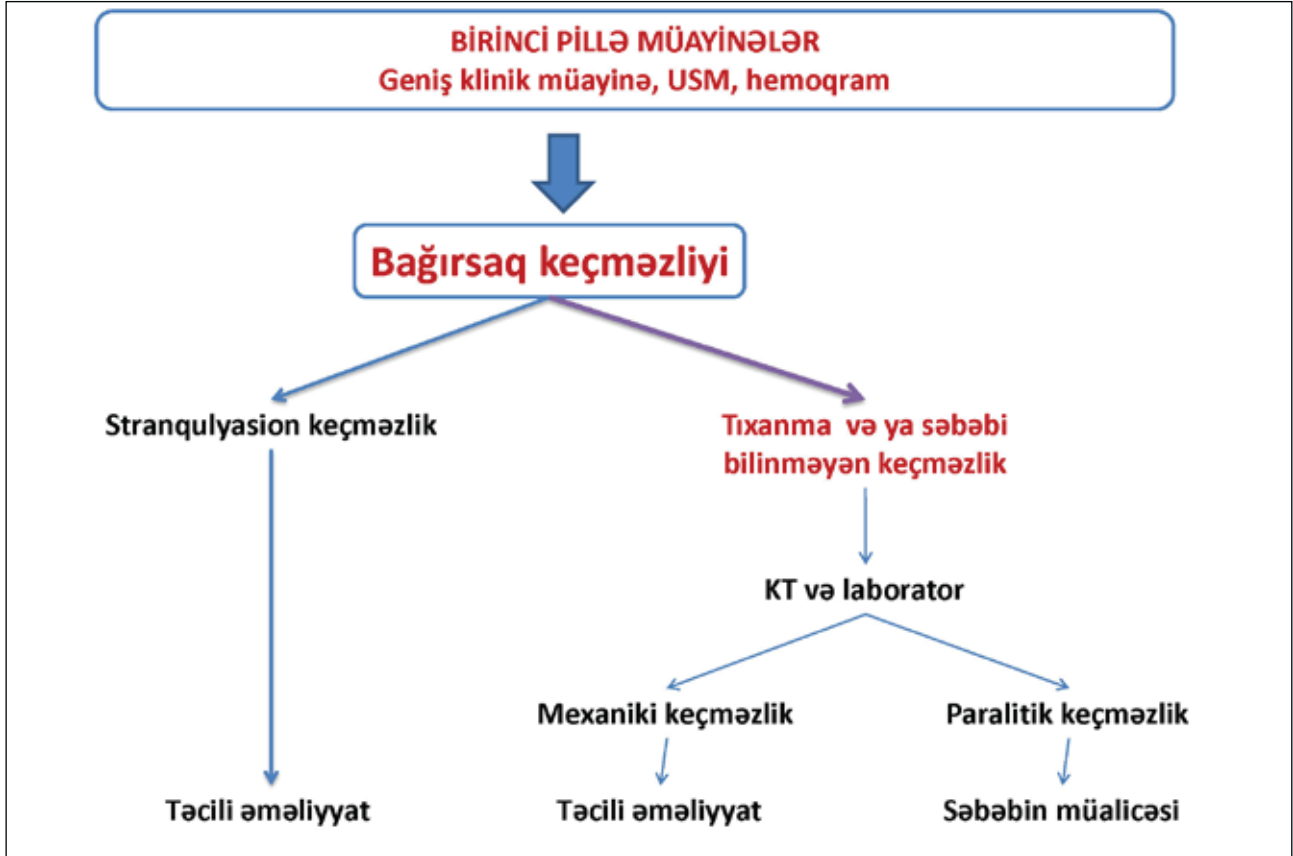


*Şəkil 6. Qarında palpator kütlə və sepsis əlamətləri olanlarda diaqnostika*

- » Törəmələrin destruksiyası
- » Tubo-ovarian abses
- » Pielonefrit
- » Digər abdominal abseslər
- Qarında kütlə və sepsis əlamətləri olan xəstələrdə klinik və USM əlamətləri diaqnozu dəqiqləşdirmirsə ikinci pillə müayinə kimi KT tətbiq edilə bilər (*Şəkil 6*)

### *Bağırmaq keçməzliyi*

- Bağırmaq keçməzliyi aşağıdakı əlamətlərlə biruzə verir:
  - » Qarında davam edən daimi və sancışəkilli ağrılar
  - » Qusma
  - » Köp (diffuz və ya regional)
  - » Qaz və nəcisin çıxmaması
  - » Bağırmaq səsləri əvvəl artır, sonra azalır
  - » Qarın ağrılı, erkən mərhələdə gərginlik olmur, gec mərhələdə kompartman
  - » Hipovolemiya
  - » Leykositoz erkən mərhələdə xarakterik deyil
  - » USM faydalı olmur.



*Şəkil 7. Bağirsaq keçməzliyində diaqnostika*

- Bağirsaq keçməzliyini müxtəlif xəstəliklər törədə bilər (*Şəkil 7*):
  - » Mexaniki bağirsaq keçməzlik
    - ◇ Nazik bağirsaq keçməzliyi (bitişmə, yırtıqda boğulma, burulma, törəmə və s)
    - ◇ Yoğun bağirsaq keçməzliyi (şişlər, nəcis daşları, burulma, boğulma və s)
  - » Paralitik bağirsaq keçməzliyi
    - ◇ Peritonit
    - ◇ Əməliyyatdan sonra
    - ◇ Sepsis və şok
    - ◇ Zəhərlənmələr
    - ◇ Digər
- Stabil xəstələrdə diaqnozu dəqiqləşdirmək üçün adətən KT edilir.

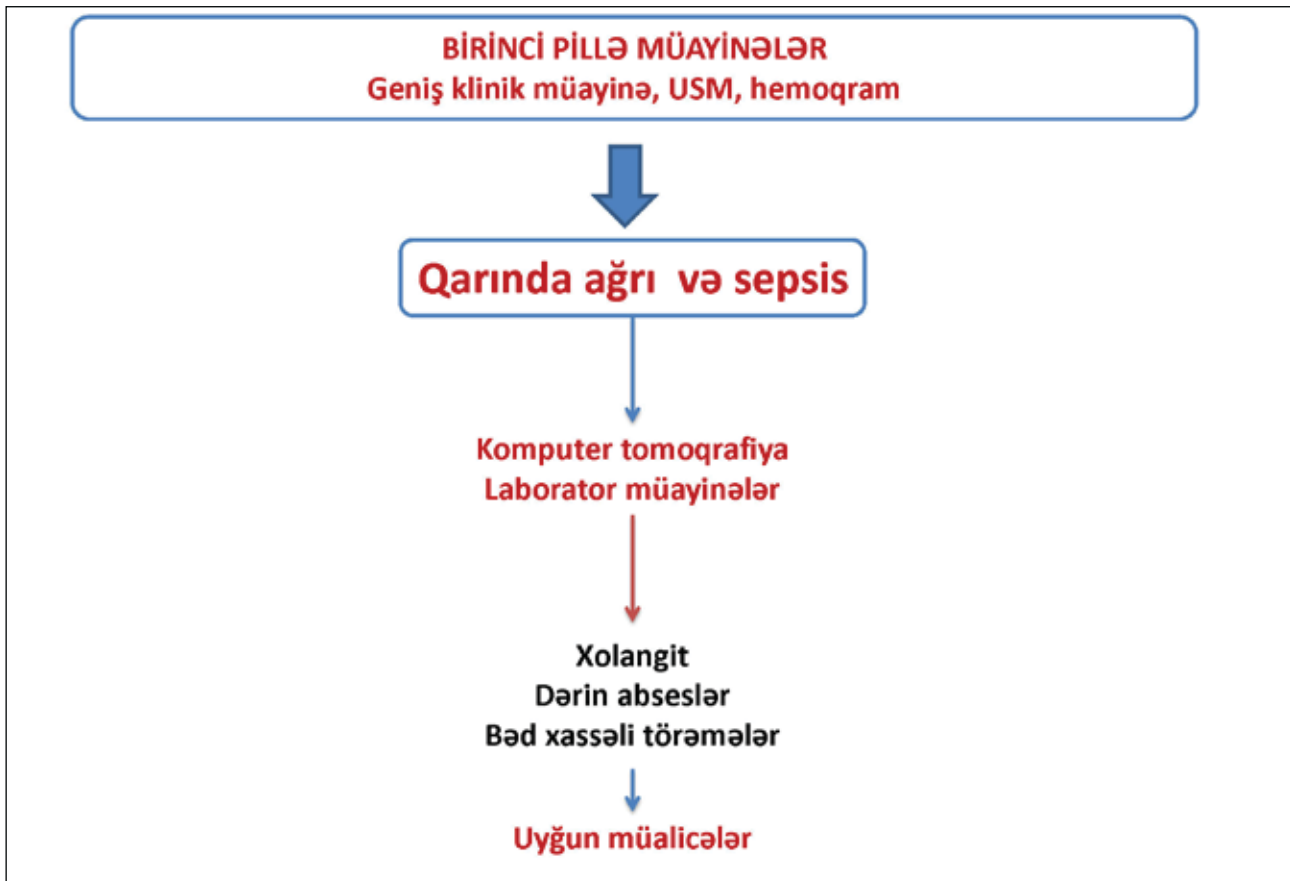### *Qarında ağrı və sepsis*

- Bu klinik vəziyyət az da olsa rast gəlinir və aşağıdakı əlamətlərlə xarakterizə olunur:
  - » Qarında bir neçə gün əvvəl başlayan və hazırda davam edən küt ağrı
  - » Sepsis əlamətləri var
  - » Qarın əlamətləri zəifdir və ya şübhəlidir (qarında gərginlik, gərmə,



törəmə və keçməzlik yoxdur, palpator ağrı zəifdir və ya şübhəlidir)

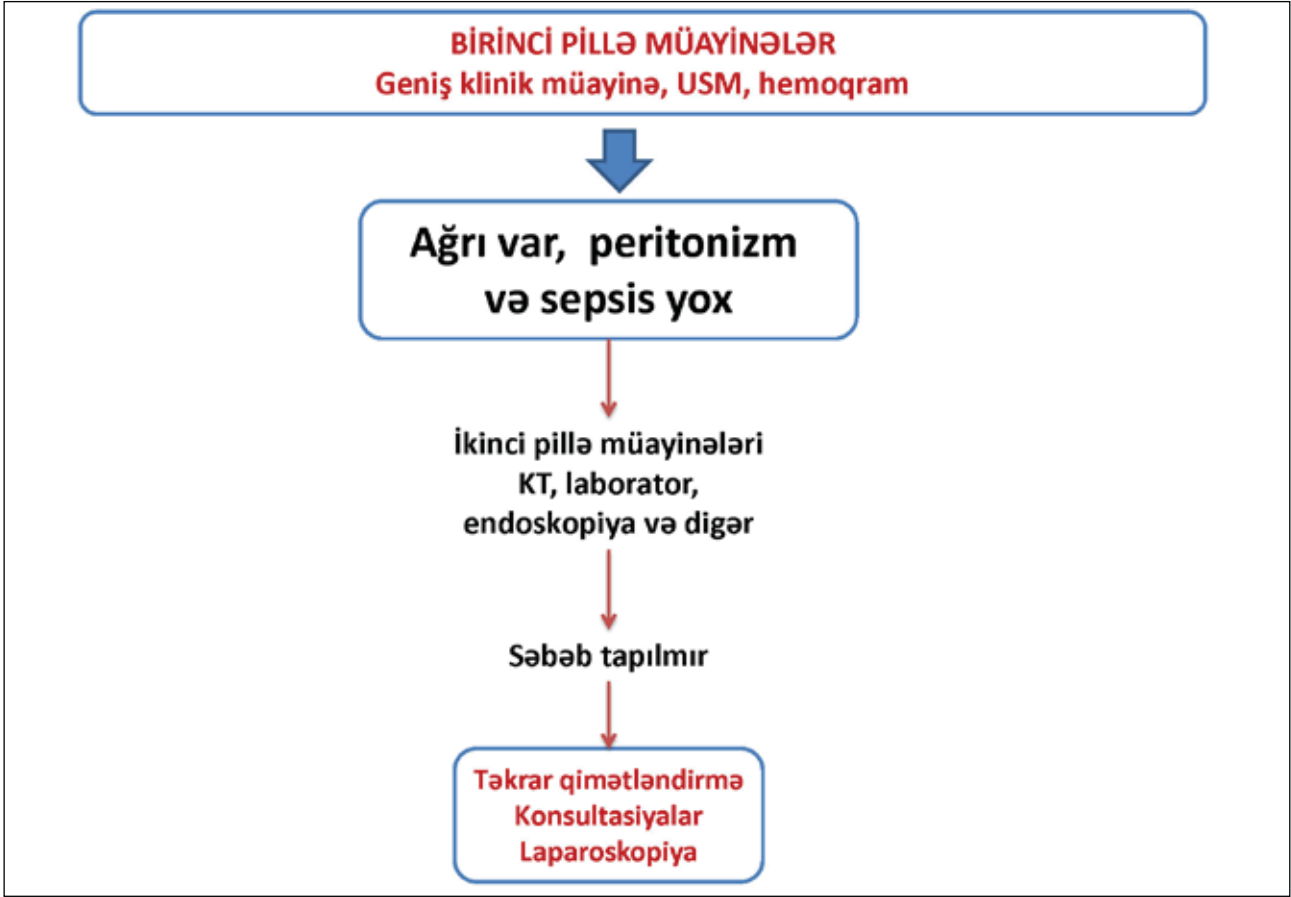
- » Leykositoz
- » USM öd yolları genişlənməsi , retroperitonda dəyişiklik və ya şübhəli əlamətlər göstərə bilər.
- Bu hal adətən aşağıdakı hallarda çox rast gəlinir:
  - » Xolangit
  - » Dərində yerləşən abseslər (qaraciyər absesi, dalaq absesi, retroperitoneal abses və s)
  - » Bəd xassəli törəmələr
- Qarında ağrı və sepsis əlamətləri olanlarda növbəti müayinə ilə, xüsusən də KT və ya MRT ilə diaqnozu dəqiqləşdirmək lazım gəlir (*Şəkil 8*).



*Şəkil 8. Qarında ağrı və sepsis əlamətləri olanlarda diaqnostika*

#### *Qarında ağrı var, peritonizm və sepsis yox*

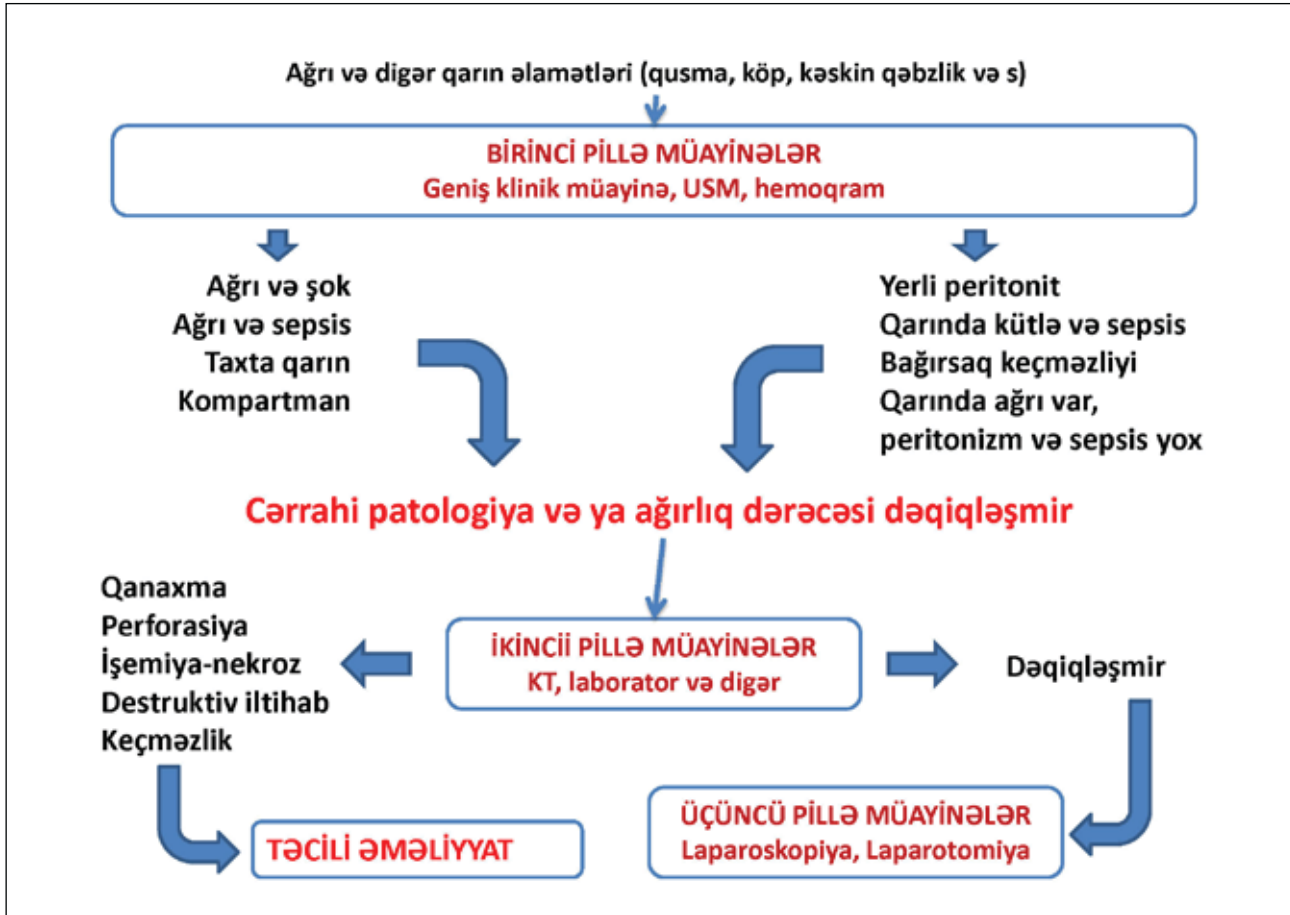
- Bu klinik vəziyyətdə adətən qarında küt və ya sancışəkilli ağrılar olur, lakin kəskin qarın və ümumi əlamətlər olmur və ya çox zəif olur. USM bəzən diaqnozu dəqiqləşdirə bilər (öd daşları, sidik daşları və yırtıqları). Əks halda ikinci pillə müayinələrə ehtiyac yaranır (*Şəkil 9*).



*Şəkil 9. Qarında ağrısı olan, lakin peritonit və sepsis əlamətləri olmayanlarda diaqnostika*

### İkinci pillə müayinələr

- Bu mərhələdə məqsəd qarındaxili **cərrahi patologiyayı dəqiqləşdirməkdir**. Bunun üçün əvvəlki klinik, hemoqram və USM nəticələri də nəzərə alınmaqla əlavə müayinələr aparılır:
  - » KT
  - » Laborator müayinələr
  - » Konsultasiyalar
  - » Digər (rentgen, MRT, endoskopiya və s.)
- Bu pillə müayinələr adətən stabil xəstələrdə və əvvəlki mərhələdə diaqnozu və ya ağırlıq dərəcəsi müəyyən olmayan xəstələrdə aparılır.
- İkinci pillə müayinələr əksər hallarda qarının kəskin cərrahi patologiyalarını dəqiqləşdirə bilir. Bu pillədə də patologiyalar dəqiqləşmərsə üçüncü pillə müayinələrə ehtiyac yaranır. (*Şəkil 9*).
- İlkin və ikinci pillə müayinələrlə dəqiqləşdirilən təcili cərrahi abdominal patologiyaların əlamətləri aşağıdakılardır:



Şəkil 10. Kəskin qarında ikinci pillə müayinələri və nəticələri

Sindrom	Klinik	Dəqiqləşdirici əlamət
<b>Qanaxma</b>	<ul style="list-style-type: none"> <li>• Qarında kəskin başlayan güclü ağrı</li> <li>• Hemorragik şok (taxikardiya, hipotenziya, ortostatik kollaps, soyuq və avazımış dəri, soyuq tər, avazımış selikli qişa)</li> <li>• Gərginlik zəif, əlçəkmə müsbət</li> <li>• Köp ola bilər</li> <li>• Kompartment ±</li> </ul>	<ul style="list-style-type: none"> <li>• USM və ya KT-də qarında qan əlamətləri</li> <li>• Hemoqlobinin kəskin azalması</li> <li>• Parasentezdə peritonda qan</li> </ul>

<b>Perforasiya</b>	<ul style="list-style-type: none"> <li>• Qarında kəskin başlayan güclü ağrı (bir neçə dəqiqə və ya saat əvvəl)</li> <li>• Diffuz peritonit (hərəkətsiz və gərgin qarın, palpator ağrı, əlçəkmə)</li> <li>• Qaraciyər kütlüyünün itməsi</li> <li>• Sepsis</li> <li>• Şok əlamətləri ola bilər.</li> </ul>	<ul style="list-style-type: none"> <li>• Sərbəst hava</li> <li>• Ekstravazasiyası (kontrast və ya boya)</li> <li>• Peritoneal mayedə öd, bağırsaq möhtəviyyəti, sidik</li> </ul>
<b>İşemiya-nekroz</b>	<ul style="list-style-type: none"> <li>• Qarında bir neçə dəqiqə və ya saat əvvəl başlayan güclü ağrılar</li> <li>• Şok (taxikardiya, hipotenziya)</li> <li>• Rektal qanaxma</li> </ul>	<ul style="list-style-type: none"> <li>• KT: Bağırsaqların difuz divar qalınlaşması</li> <li>• Angioqrafiyada blok</li> </ul>
<b>İltihab</b>	<ul style="list-style-type: none"> <li>• Qarında bir neçə saat əvvəl başlayan (sancışəkili, küt, güclü) və hazırda davam edən ağrılar və:</li> <li>• Yerli peritonit əlamətləri ± sepsis</li> <li>• Diffuz peritonit əlamətləri ± sepsis</li> <li>• Qarında kütlə və sepsis</li> <li>• Zəif ağrı fonunda sepsis əlamətləri</li> </ul>	<ul style="list-style-type: none"> <li>• USM/KT:</li> <li>• Orqan böyüməsi</li> <li>• Divar qalınlaşması</li> <li>• Ətrafında maye,</li> <li>• Abses</li> <li>• Parasentezdə irin</li> </ul>
<b>Obstruksiya</b>	<ul style="list-style-type: none"> <li>• Qarında davam edən daimi və sancışıkilli ağrılar</li> <li>• Qusma</li> <li>• Köp</li> <li>• Qaz və nəcisin çıxmaması</li> <li>• Kompartman ±</li> </ul>	<ul style="list-style-type: none"> <li>• Prokimal dilatasiya, progressivləşən</li> <li>• KT-də kontrastın keçməməsi, bağırsaq dilatasiyası və daralmış bölgə</li> </ul>
<b>Kompartman</b>	<ul style="list-style-type: none"> <li>• Peritonit və keçməzliyin gec mərhələsində (adətən bir neçə gün sonra)</li> <li>• Böyümüş (köpmüş qarın)</li> <li>• Gərgin qarın</li> <li>• Hərəkətsiz qarın</li> <li>• Təngənəfəslik və şok əlamətləri ola bilər</li> </ul>	<ul style="list-style-type: none"> <li>• Qarındaxili təzyiqin 25 mm-dən çox olması</li> </ul>

### Üçüncü pillə müayinələr

- Bu mərhələdə məqsəd əvvəlki müayinələrlə səbəbi tapılmayan xəstəliyi dəqiqləşdirməkdir. Bunun üçün adətən aşağıdakı invaziv müayinələr aparılır ki, bunlardan da ən çox tətbiq olunanı diaqnostik laparoskopiyadır.
  - » Laparoskopiya
  - » Laprotomiya
  - » Angioqrafiya
  - » Digər

### Müalicə prinsipləri

#### Prinsip

- Kəskin cərrahi qarının müalicə prinsipi *təcili cərrahi müdaxilə və stablizasiyadır.*
- Təcili əməliyyata göstərişlər:

<b>Sindromlar (Qan-Per-İn-İLT<sub>1</sub>)</b>	<p>Aşağıdakı sindromlardan hər hansı biri dəqiqləşmişsə:</p> <ul style="list-style-type: none"> <li>• Qandaxili qanaxma</li> <li>• Perforasiya</li> <li>• İşemiya və nekroz</li> <li>• Destruktiv iltihab</li> <li>• Bağırsağ keçməzliyi (tıxınması)</li> </ul>
<b>Obyektiv müayinə əlamətləri:</b>	<ul style="list-style-type: none"> <li>• Qarında gərginlik</li> <li>• Palpator ağrı</li> <li>• Qarında gərgin və ya artan köp</li> <li>• Ağrılı kütlə</li> <li>• Davam edən qanaxma və şok</li> <li>• Qarında zəif ağrı və ya zəif palpator ağrı və aşağıdakılardan hər hansı biri:           <ul style="list-style-type: none"> <li>» Sepsis</li> <li>» Qanaxma</li> <li>» İşemiyaya şübhə (asidoz, hərarət, taxikardiya)</li> <li>» Konservativ müalicəyə baxmayaraq pisləşmə</li> </ul> </li> </ul>
<b>Görüntüləmə əlamətləri</b>	<ul style="list-style-type: none"> <li>• Sərbəst hava</li> <li>• Böyük və ya progressivləşən bağırsağ genişlənməsi</li> <li>• Kontrastın kənara çıması</li> <li>• Abdominal kütlə və hərarət</li> <li>• Angioqrafiyada damar okkluziyası</li> </ul>

**Endoskopiya əlamətləri**

- Perforasiya
- Davam edən və dayandırılmayan qanaxma

**Parasentez əlaməti**

- Qan
- Öd
- Sidik
- İrin
- Bağırsağ möhtəviyyəti

***Təcili cərrahiyyədə tətbiq edilən əsas müdaxilələr:***

- Qanaxmada – təcili hemostaz
- Perforasiyada – təcili örtmə və ya rezeksiya
- İşemiyada – təcili revaskulyarizasiya və ya rezeksiya
- İltihabda – təcili çıxarma, drenaj və ya hüdudlama
- Obstruksiyada – təcili de-obstruksiya və ya dekompressiya

**KƏSKİN QARIN VƏ PERİTONİT ÜZRƏ SUALLAR VƏ CAVABLAR**

N.Y.Bayramov, A.K.Səfiyeva, N.F.Mürvələdova

<b>Kəskin qarın nədir?</b>	Kəskin başlayan qeyri-travmatik qarın ağrısıdır, digər qarın əlamətləri ilə müşayiət oluna bilər (qusma, diareya, köp, qaz və nəcisin çıxmaması və digər), təcili diaqnostika lazım gəlir və təcili əməliyyat gərəkdirə bilər.
<b>Peritonizm və ya peritonun qıcıqlanma əlamətləri hansılardır?</b>	Palpator və ya perkutor ağrı, palpator gərginlik, əlçəkmə vaxtı ağrı, qarın əzələlərinin iradi və qeyri-iradi yığılması.
<b>Hansı vəziyyətlər kəskin qarın olmasına baxmayaraq ağrını azalda bilər?</b>	Steroidlər, diabet, paraplegiya, narkotik
<b>Kəskin qarının ən çox rast gələn cərrahi səbəbi hansıdır?</b>	Kəskin appendisit
<b>Kəskin qarında ilk müayinə nədən başlayır?</b>	Bütün təcili xəstələrdə müayinələr həyati təhlükəli kritik vəziyyətin yoxlanılmasından başlanılır ki, bu da YADDAŞ ardıcılığı ilə aparılır.
<b>Kəskin qarının kardinal simptomu hansıdır?</b>	Qarında ağrı
<b>Kəskin qarın ağrılarında hansı əlamətlər cərrahi patologiyaya yüksək şübhə yaradır?</b>	Ağrı ilə yanaşı şok, sepsis, peritonizm və ya keçməzlik

**Kəskin qarın əlamətləri olan xəstələrə hansı sualların verilməsi vacibdir?**

Bu ağrılar əvvəl olubmu?  
 On ballıq şkala üzrə bu ağrı hansı səviyyədədir?  
 Hərərət, üsütmə varmı?  
 Ağrının xarakteri (küt yoxsa kəskin)  
 Ağrını kəskinləşdirən və ya zəiflədən bir şeylər varmı?  
 Ağrı miqrasiya edirmi?  
 Sidik simptomları  
 Ürəkbulanma, qusma, diareya  
 Anoreksiya  
 Qəbizlik  
 Axırncı defekasiya  
 Bağırsağ vərdişində dəyişiklik varmı?  
 Ağrının yeməklə əlaqəsi varmı?  
 Axırncı mensis  
 Axırncı qida qəbulu  
 Vaginal ifrazat  
 Melena  
 Hematoxeziya  
 Hematomezis  
 Dərmanlar  
 Allergiya varmı  
 Daha öncə anamnezde xəstəlik?  
 Cərrahi əməliyyat olunubmu?  
 Ailə anamnezi  
 Sigaret, narkotika qəbulu

**Kəskin qarın ağrılarında hansı obyektiv müayinələr aparılmalıdır?**

Baxma - cərrahi çapıq varmı, köp, deformasiya, qarının tənəffüsdə hərəkəti  
 Auskultasiya - bağırsağ küyləri,  
 Palpasiya – ağrı, gərginlik, yırtıqlar, rektal, pelvik müayinə, iradi və qeyri-iradi yığılmalar, kütlə varmı  
 Perkusiya - qaraciyər kütlüyü, timpanit və dalaq ölçüləri

**Xəstədə ağrının lokalizasiyasını göstərməyin ən yaxşı yolu?**

Bir barmaqla ağrının daha çox kəskin olduğu nöqtəni göstərmək



<b>Peritoniti olan xəstələrin klassik pozisiyası?</b>	Hərəkətsizlik (daha çox dizlərin yığılması)
<b>Böyrək daşı olan xəstələrin klassik pozisiyası?</b>	Xəstə rahat ola bilmir, bir yerdə dura bilmir, qıvrılır
<b>Ağrılı qarın əlamətinin təyininin ən yaxşı yolu?</b>	Xəstənin özü tərəfindən edilən hərəkətlərlə törədilməsi (dərindən nəfəsalma, öksürmə, çevrilmə)
<b>Müayinədən qorxan uşaqların və qıcolması olan böyüklərin müayinəsinin ən yaxşı yolu?</b>	Palpasiya üçün stetoskopdan istifadə etmək və ya öksürmə təklif etmək
<b>Kəskin qarını olan xəstələrin qiymətləndirilməsi üçün hansı laborator testlərdən istifadə olunur?</b>	Qanın ümumi analizi, biokimya (şəkər, kreatinin, bilirubin, ALT, AST, QQT, digər), sidik analizi, qadınlarda beta-hGG
<b>Ümumi qan analizində "Sola meyillik" nə deməkdir?</b>	İltihabi reaksiya əlaməti
<b>Reproduktiv yaşda olan qadınlarda hansı laborator test yoxlanılmalıdır?</b>	Human xorionik qanodotropin (b-hGG), hamiləliyi və ya boru hamiləliyini inkar etmək üçün
<b>Xəstələrdə kəskin qarını dəyərləndirmək üçün hansı R-müayinəsi olmalıdır?</b>	Döş qəfəsinin və qarının ayaqüstü Rentgen-oqrafiya, əgər xəstə ayaqüstə dura bilmirsə, sol lateral vəziyyətdə Rentgen-oqrafiya.
<b>Əgər xəstə ayaqüstə dura bilmirsə o zaman sərbəst hava olmasını necə inkar etmək olar?</b>	Xəstə sol lateral uzanmış vəziyyətdə olduğu zaman sərbəst hava qaraciyərüstü sahəyə yayılır ki, bununla da mədədə olan bubble (qabarcıq) ayırmaq olur

<b>USM hansı xəstələrdə göstərişdir?</b>	Kəskin qarını olan bütün xəstələrdə
<b>USM nəyi göstərir?</b>	Qarında maye, orqanların böyüməsini, divar qalınlaşmasını
<b>Kəskin qarın diaqnostikasında həlledici müayinə hansıdır?</b>	Klinik müayinə
<b>Kəskin qarını olan xəstələrin müayinəsində ilk olaraq nəzərdə tutulması gərəkən 5 klassik patologiya hansılardır?</b>	Qarındaxili qanaxma, perforasiya, işemiyanekroz, destruktiv iltihab, tıxanma keçməzliyi (Qan-Per-İn-İl-Tı)
<b>Kəskin qarında KT nə üçün istifadə edilir?</b>	Differensial diaqnoz üçün

## AĞRININ LOKALİZASIYASI VƏ SƏBƏBLƏRİ

<b>Sağ yuxarı kvadrant ağrıları hansı xəstəliklərdə olur?</b>	Xolesistit, hepatit, peptic xora, perforativ xora, pankreatit, qaraciyər şişləri, qaraciyər absesi, xoledoxolitiaz, xolangit, pielonefrit, nefrolitiaz, appendisit (xüsusən hamiləlik zamanı) pnevmoniya, perikardit, miokard infarktı
<b>Sol yuxarı kvadrant ağrıları hansı xəstəliklərdə olur?</b>	Peptik xora, perforativ xora, qastrit, dalaq xəstəlikləri və ya cırılması, abses, refluks, aorta anevrizması, disseksiyası, döş qəfəsi xəstəlikləri, pieloeneftit, nefrolitiaz, hiatal yırtıq, Boerhavves sindromu, Mallory-Weys, dalaq arteriyası anevrizması
<b>Sol aşağı kvadrant ağrıları hansı xəstəliklərdə olur?</b>	Divertikulit, sigmoid burulması, kolon perforasiyası, kolon kanseri, sidik yolları infeksiyası, nazik bağırsağın obstruksiyası, iltihabi bağırsağ xəstəliyi, nefrolitiaz, pielonefrit, genital orqanların iltihabi xəstəliyi, yumurtalıq sisti, endometrioz, ginekoloji şişlər, torsion sist

<b>Sağ aşağı kvadrant ağrıları hansı xəstəliklərdə olur?</b>	Sol aşağı kvadrant ağrıları törədən xəstəliklər və xüsusi olaraq-appendisit, mezenterik limfadenit, sekum divertikulları, Meckel divertikulu, invaginasiya
<b>Epiqastral ağrılar hansı xəstəliklərdə olur?</b>	Peptik xora, gastrit, duodenit, xolesistit, pankreatit, miokard infarktı, gastrik burulma, Mallory-Weys və s
<b>Kəskin qarın ağrısı törədən ginekoloji xəstəliklər?</b>	Yumurtalıq sisti, yumurtalıq burulması, pelvioperitonit, tubo-ovarial abses, mioma, nekrotik mioma, hamiləlik, boru hamiləliyi, endometrit, uşaqlıq boynunun, uşaqlığın, yumurtalığın kanseri, endometriz
<b>Kəskin qarın ağrısı törədən döş qəfəsi xəstəlikləri?</b>	Miokard infarktı, pnevmoniya, aorta disseksiyası, aortik anevrizma, empiema, ezoafgial cırılma, ezofagusun yad cismi, pnevmotoraks, plevrit
<b>Kəskin qarın ağrısı törədən xaya xəstəlikləri?</b>	Xaya burulması, epidiminitis, orxit
<b>Qeyri-cərrahi qarın ağrıların ən çox rast gəlinən səbəbləri?</b>	Qastroenterit, diabetik ketoasidoz, oraqvari hüceyrə anemiyası krizisi, düz əzələ hematması, kəskin porfiruriya, uşaqlıq artımları iltihabı, böyrək daşları, pielonefrit, hepatit, pnevmoniya, miokard infarktı, C.difficile koliti, herpes zoster
<b>QİÇS olan xəstələrdə qarın ağrıların özünə məxsus qeyri-cərrahi səbəbləri?</b>	Sitomeqalovirus, Kapoşi sarkoması, limfoma, tuberkuloz
<b>Hansı endokrin patologiya qarın ağrısına səbəb olur?</b>	Addision kriz, diabetik ketoasidoz
<b>Suprapubik ağrıları yaradan mümkün səbəblər</b>	Sistit, kolon ağrıları, ginekoloji ağrılar, appendisit ola bilər.

<b>Qastroenterit nədir?</b>	Qastrointestinal traktın Viral və ya bakterial mənşəli infeksiyası, adətən qusma və diarreya ilə başlayır, sonra ağrı quşulur
<b>Kəskin xolesistitdə ağrıların klassik yeri</b>	Sağ qabırğaaltı və epiqastral ağrı
<b>Kəkin appendisitdə ağrıların klassik yeri?</b>	Erkən-göbəkətrafı, sonra sağ aşağı kvadrant ağrısı
<b>Diafraqmaaltı iltihabda ağrıların klassik yeri?</b>	Kürək ağrısı
<b>Pankreatitdə ağrıların klassik yeri?</b>	Epiqastral və bel ağrısı
<b>Rektal xəstəliklərdə ağrıların klassik yeri?</b>	Oma- bel ağrıları
<b>Nefrolitiazisdə ağrıların klassik yeri?</b>	Xaya və böyür ağrıları
<b>Nazik bağırsağ xəstəliklərində xəstəliklərdə ağrıların klassik yeri?</b>	Göbəkətrafı ağrılar
<b>Uşaqılıq xəstəliklərinə ağrıların klassik yeri?</b>	Aşağı orta kvadrant və beldə zəif ağrılar

## KLİNİK VƏZİYYƏTLƏRDƏ DİAQNOZ

<b>Qarın müayinəsində səbəbi aşkarlanmayan güclü qarın ağrısı varsa ilk növbədə nə etmək lazımdır?</b>	Mezentrik işemiyani inkar et.
<b>Hipotoniya və pulsasiya edən abdominal kütlə varsa nə düşünülür?</b>	Abdominal aorta anevrizmasının partlaması

<b>Qarında şiddətli ağrısı olan xəstələrdə ilk növbədə hansı xəstəlik düşünülür?</b>	Aorta anevrizması partlaması, mezenterial tromboz, pankreatit və perforasiya
<b>Qarın ağrısı və şok əlamətləri olan xəstədə ilk növbədə hansı düşünülür?</b>	Qarındaxili qanaxma, perforasiya, pankreatit, mezenterial tromboz və peritonit, miokard infarktı
<b>“Taxta qarın” nə deməkdir?</b>	Qarın içə çəkilmiş vəziyyətdə (qayığabənzər), hərəkətsiz, diffuz gərgin (taxta kimi)
<b>“Taxta qarın” əlaməti varsa ilk növbədə nə düşünülür?</b>	Perforasiya
<b>“Taxta qarın” hansı qeyri-cərrahi xəstəlikdə də rast gələ bilər?</b>	Ailəvi ağdəniz qızdırması (periodik xəstəlik)
<b>Abdominal kompartman nə deməkdir?</b>	Qarındaxili orqanların sıxılması (qarındaxili orqanların həcmnin artması və ya qarın divarının yığılması)
<b>Abdominal kompartman əlamətləri hansılardır?</b>	Şişkin və gərgin qarın, tənəgnəfəslik, sidik ifrazının azalması
<b>Ağrı və abdominal kompartman varsa nə düşünülür?</b>	Peritonit və bağırsaq keçməzliyi
<b>Lokal ağrı və peritonizm varsa nə düşünülür?</b>	Yerinə uyğun orqanların iltihabi xəstəlikləri
<b>Ağrı, palpator kütlə və sepsis əlamətləri varsa nə düşünülür?</b>	Abses

<b>Qızdırma, sol aşağı kvadrantda ağrı, bağırsaq vərdişinin dəyişməsi varsa ilk növbədə nə düşünülür?</b>	Divertikulitlər
<b>Qarındaxili qanaxmanı təsdiqləyən əlamət hansıdır?</b>	Qarında qan
<b>Perforasiyanı təsdiqləyən əlamət hansıdır?</b>	Qarında sərbəst hava, kontrast ekstravazasiyası, qarında möhtəviyyət
<b>İşemik nekrozu təsdiqləyən əlamət hansıdır?</b>	Angioqrafiyada damar bloku
<b>Destruktiv iltihabı təsdiqləyən əsas müayinə hansıdır?</b>	KT
<b>Keçməzliyi təsdiq edən əlamət hansıdır?</b>	Proksimal dilatasiya və kontrastın keçməməsi
<b>Daşlı xolesistiti təsdiqləyən müayinə?</b>	USM
<b>Abdominal aortik anevrizmanın cırılmasını təsdiqləyən müayinə?</b>	Əməliyyat otağında laparotomiya
<b>Abdominal aorta anevrizmasını təsdiqləyən müayinə?</b>	Abdominal KT və ya USM
<b>Qarın absesini təsdiqləyən müayinə?</b>	Abdominal KT
<b>Kəskin divertikuliti təsdiqləyən müayinə?</b>	Abdominal KT

## ƏDƏBİYYAT – Kəskin qarın üzrə

- Blackbourne LH. Surgical Recall. 4 edition, 2006, LWW, Philadelphia
- Doherty GM. Acute abdomen. in: Current Diagnosis and Treatment: Surgery, 13<sup>th</sup> edition, 2010, Lang International Edition. p 451-463
- Doherty GM. Peritoneal Cavity. in: Current Diagnosis and Treatment: Surgery, 13<sup>th</sup> edition, 2010, Lang International Edition. p 463-478
- Symons W, Fleshman JW. Acute abdominal Pain and Appendicitis in: The Washington Manual of Surgery, 6<sup>th</sup> edition, 2012, LWW, Philadelphia, p: 291-323.
- McNally PR. GI/Liver Serets Plus. 4 edition. Mosby, Elsevier, 2010
- Oxford Handbook of Clinical Surgery, 3d edition, 2011, Oxford Press
- Brian J Daley, Julian Katz. Peritonitis and Abdominal Sepsis/ Medscape 2015. <http://emedicine.medscape.com/article/180234-overview#a6>





MƏDƏ-BAĞIRSAQ  
QANAXMALARI

**N.Y.Bayramov**  
**N.M.Xıdırova**



# MƏDƏ-BAĞIRSAQ QANAXMALARI

## Tərif

- Müxtəlif xəstəliklərin mədə-bağirsaq mənfəzinə qanaxma ilə ağırlaşmasıdır.

## Dianostik əlamətləri

- Yerli əlamətlər: qanqusma, melena, hematoxeziya, nəcisdə gizli qan
- Ümumi əlamətlər: kəskin və ya xroniki anemiya, şok əlamətləri ola bilər
- Endoskopiya və ya angiografiyada qanaxma əlamətləri

## Təsnifatı

<b>Yerinə görə</b>	<ul style="list-style-type: none"><li>• Yuxarı qanaxmalar – Treitz bağından prokimalda</li><li>• Aşağı qanaxmalar – Treitz bağından distalda</li></ul>
<b>Səbəbinə görə</b>	<ul style="list-style-type: none"><li>• Səbəbi tapılan qanaxmalar<ul style="list-style-type: none"><li>» Qida borusu xəstəlikləri</li><li>» Mədə, 12BB xəstəlikləri</li><li>» Hepatobiliyar</li><li>» Nazik, yoğun və düz bağırsağ xəstəlikləri</li><li>» Qarışıq</li><li>» Sistem xəstəlikləri</li></ul></li><li>• Səbəbi və ya yeri tapılmayan qanaxmalar</li></ul>
<b>Ağırlıq dərəcəsinə görə</b>	<ul style="list-style-type: none"><li>• Yüngül (anemiya və şok yoxdur)</li><li>• Orta (anemiya var)</li><li>• Ağır -massiv (şok var)</li></ul>
<b>Gedişinə görə</b>	<ul style="list-style-type: none"><li>• Xroniki</li><li>• Kəskin<ul style="list-style-type: none"><li>» Davam edən</li><li>» Dayanmış</li><li>» Təkrarlayan</li></ul></li></ul>

## Səbəlləri

- Mədə-bağırsağ qanaxması yerinə görə iki qrupa ayrılır: yuxarı və aşağı.
- Treitz bağından proksimal hissədən qanaxmalara yuxarı (qida borusu,

mədə, öd yolları, mədəaltı vəzi, 12bb), distaldakı bölgələrdən qanaxmalara isə aşağı qanaxmalar deyilir (nazik, yoğun bağırsağ və anus).

- Yuxarı qanaxmalar qanqusma və melena ilə, aşağı qanaxmalar isə melena və hematoxeziya ilə biruzə veiri.
- Yuxarı qanaxmalar arasında xora (45%), varikoz (20%), qastrit (20%), Mallori-Veyss (10%), aşağı massiv qanaxmalar arasında isə hemorroy, divertikulyoz və angioektaziya çox rast gəlinir.
- Aşağıda ən çox rast gəlinən səbəblər verilmişdir:

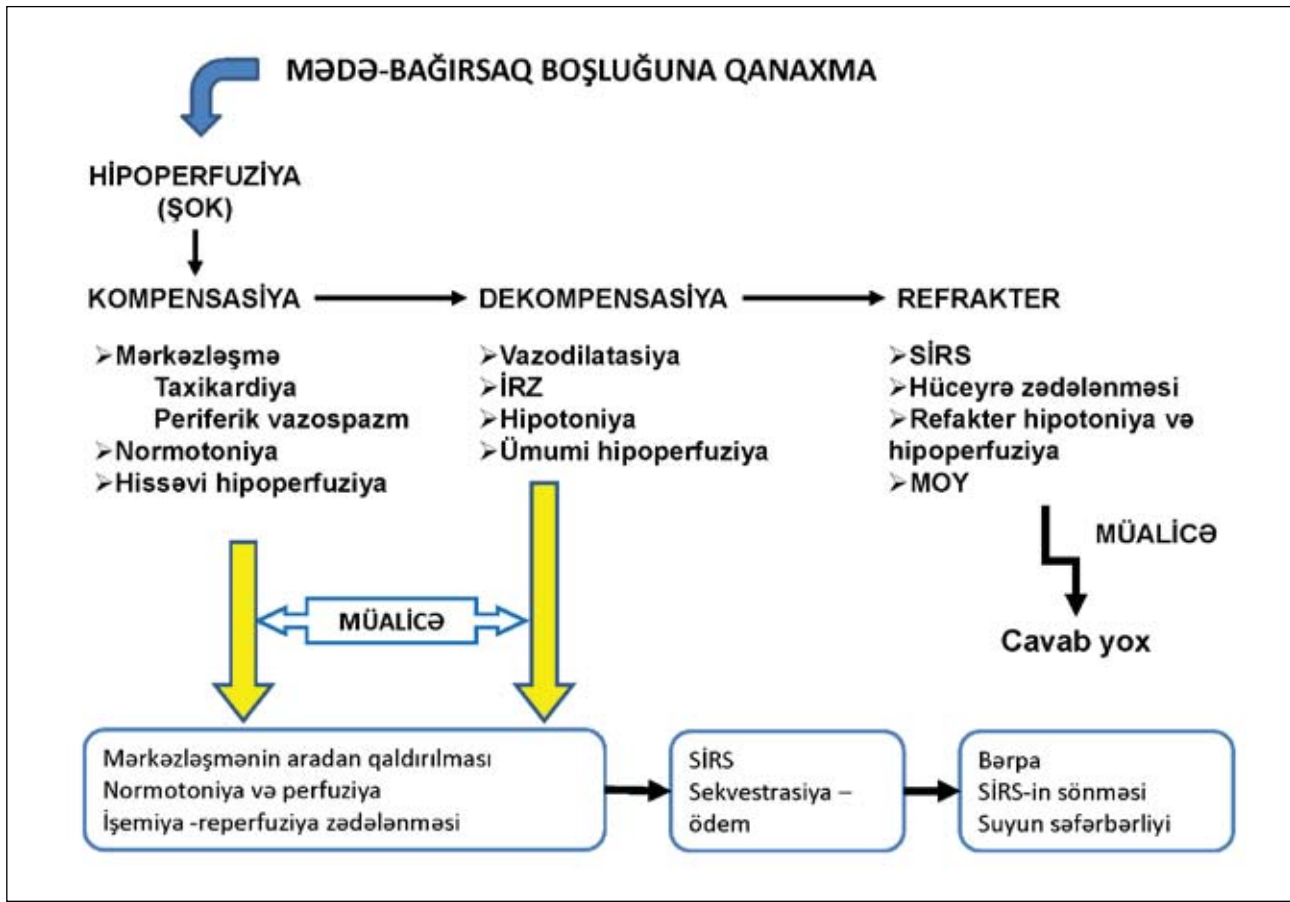
Qida borusu xəstəlikləri	Aşağı qanaxmalar – nazik, yoğun və düz bağırsağ xəstəlikləri
Varikoz venalar	Mekkel divertikulu
Şişlər	Divertikulyoz
Xoralı ezofagit	Poliplər
Yanıqlar, travmalar	Xərçəng
Mədə, 12BB xəstəlikləri	Xoralı kolit
Xora	Hemorroy, çat
Stress xoraları	Dizenteriyalar
Portal hipertenziya	Qarışıq
Mallori-Veyss	Sistem xəstəlikləri
Şişlər	Qan xəstəlikləri
Divertikul	Qan damar xəstəlikləri
Hemorragik qastrit	
Travmalar	
Aorto-duodenal fistul	
Hepatobiliyar	
Şişlər	
Travmalar	

### Patogenezi və gedişi

- Mədə-bağırsağ boşluğuna qanaxmanın 3 əsas mexanizmi məlumdur.
- **Birinci** və ən çox rast gələn mexanizm mədə-bağırsağ divarının zədələnməsi nəticəsində divar damarlarından qanaxma (məsələn, varikoz, xora, qastrit, polip, törəmə).
- **İkinci mexanizm**, qaraciyər və öd yollarında bağ verən qanaxmanın öd yolları ilə mədə-bağırsağa tökülməsidir (hemobiliya).
- Nəhayət **üçüncü mexanizm**, boşluqdan kənar baş verən qanaxmaların divarı destruksiya edərək mənəfəzə açılması. Bu hadisə travmalarda və pankreatitlərdə rast gələn qanaxmalardır.

### Gedişi və proqnozu

- Mədə-bağırsağ qanaxmasının iki gediş forması var – kəskin və xroniki.



*Şəkil 1. Hemorragik şokun patogenizi*

- Xroniki qanaxmada yavaş inkişaf edən anemiya baş verir.
- Kəskin qanaxma ani baş verən çoxlu qanıtirmə nəticəsində meydana gəlir və kəskin anemiya, şok və SIRS baş verir.
- Hemorragik şokun gedişində klassik olaraq 3 faza ayrılır (*Şəkil 1*). İlk fazada kompensator mexanizmlər (periferik vazospazm, depodan mobilizasiya və taxikardiya) qan dövranını mərkəzləşdirərək arterial təzyiqli stabil saxlamağa, ürək, ağciyər və beyin qan təchizatını qorumağa çalışır. Qanaxma dayanarsa, spontan və ya infuzion-transfuzion terapiya ilə bu faza düzələ bilər. Qanaxma davam edərsə və ya müalicə olunmazsa dekompenzasiya baş verir: periferik vazospazm aradan qalxır, təzyiqli düşür və total hipoperfuziya baş verir. Vazodilatasiya bu fazanı başlandı mexanizmdir və periferik toxumalarda işemiya nəticəsində əmələ gələn metabolitlər (laktat, ADF və s) tərəfindən törədilir. Qanaxma dayanarsa və hemodinamik dəstək müalicəsi aparılırsa dekompenzasiya mərhələsi geriyyə dönmə bilər. Lakin, total işemiya-reperfuziya zədələnməsinin törətdiyi SIRS meydana gəlir ki, bu da ilk 48 saat ərzində maye sekvestrasiyası, ödem və disfunksiyalara səbəb olur, sonrakı genlər isə bərpa başlayır.
- Qanaxma dayanmazsa və ya adekvat hemodinamik dəstək müalicəsi aparılmazsa davam edən hipoperfuziya geriyyə dönməsi çətin olan terminal

fazanın baş verməsinə səbəb olur. Septik şok (infuziya ilə düzəlməyən şok), orqan disfunksiyaları və yetməzlikləri ilə biruzə verən bu faza “qüsurly dövrənin” inkişafı ilə xarakterizə olunur. Hipoperfuziya və anemiya bir tərəfdən işemiya və birincili disfunksiya, digər tərəfdən isə işemiya-reperfuziya zədələnməsi (İRZ) və SİRS törədir. İRZ və SİRS isə bir tərəfdən sellular zədələnmə və disfunksiyaya (ikincili disfunksiya), digər tərəfdən isə vazodilatasiyanı və keçiriciliyi artıraraq təzyiği azaldır, hipoperfuziyanı dərinləşdirir. Hüceyrə zədələnməsi (ödem, nekroz, apoptoz və s) və disfunksiyası (oksigen mənimsənilməsinin azalması, funksiyanın yerinə yetirilməməsi) bir tərəfdən SİRS-ə səbəb olur, digər tərəfdən bərpanı çətinləşdirir.

- Davam edən qanaxma, qanaxmanın miqdarı və ağırlıq dərəcəsi, şok, səbəbi, yanaşı xəstəliklər və adekvat müalicə qanaxmanın gedişinə təsir edən ən önəmli amillərdir.
- **Mədə-bağirsaq qanaxmaları əksər hallarda (85%) spontan və ya konservativ tədbirlərlə dayanır, 15 % halda davam edir, təxminən 25% halda təkrarlayır.**
- Təkrarlama adətən ilk iki gün ərzində baş verir, 5 gündən sonra təkrarlama ehtimalı 2% həddindədir.
- Qanaxması dayanan xəstələrdə letallıq 2%, təkrarlayan və ya davam edən qanaxmalarda isə 10-30%-dir. Yaş artdıqca letallıq dar artır. Yaş artdıqca artır (60-80 yaşlarda 15%, 80 yaşdan yuxarı 25%),
- Təcili əməliyyat 10-15% hallarda lazım gəlir.
- Varikoz, xora, anemiya, şok, qanaxmanın təkrarlanması üçün risk faktorlarıdır.

### Klinikası

- Mədə-bağirsaq qanaxmaları iki qrup əlamətlərlə biruzə verir: yerli və ümumi.

#### *Yerli əlamətlər:*

- Qanqusma - yuxarı qanaxmalar üçün xarakterikdir, qanlı qusma və ya mədə möhtəviyyəti ilə qarışaraq qəhvə çöküntüsü şəkilində ola bilər.
- Melena - qətran xarakterli nəcisə deyilir, həm yuxarı, həm də aşağı qanaxmalarda olur. Adətən 50 ml-dən çox qanaxmalarda rastlanır.
- Hematokeziya - düz bağırsaqdan al qanın çıxmasıdır, adətən rektal və kolon qanaxmalarında, bəzən massiv nazik bağırsaq və yuxarı qanaxmalarda da ola bilər (artmış peristaltikada).

#### *Ümumi əlamətlər:*

- Anemiya - Qanaxmalarda ümumi əlamətlər az miqdardakı uzunmüddətli qanaxmalarda və ya çoxlu qanaxmalarda ortaya çıxır. Hemoqlobinin 10 mg/

dl-dən aşağı düşməsi ağır qanaxmanın əlamətidir.

- Şok (hipoperfuziya) - sürətli və çoxlu (500 ml-dən çox) qanaxmalardan sonra meydana gəlir, taxikardiya, hipotenziya, soyuq, avazımsız dəri və tər, ortostatik kollaps, sidikvermənin azalması ilə biruzə verir.

## Mədə-bağırsaq qanaxmalarına diaqnostik yanaşma

### Prinsip

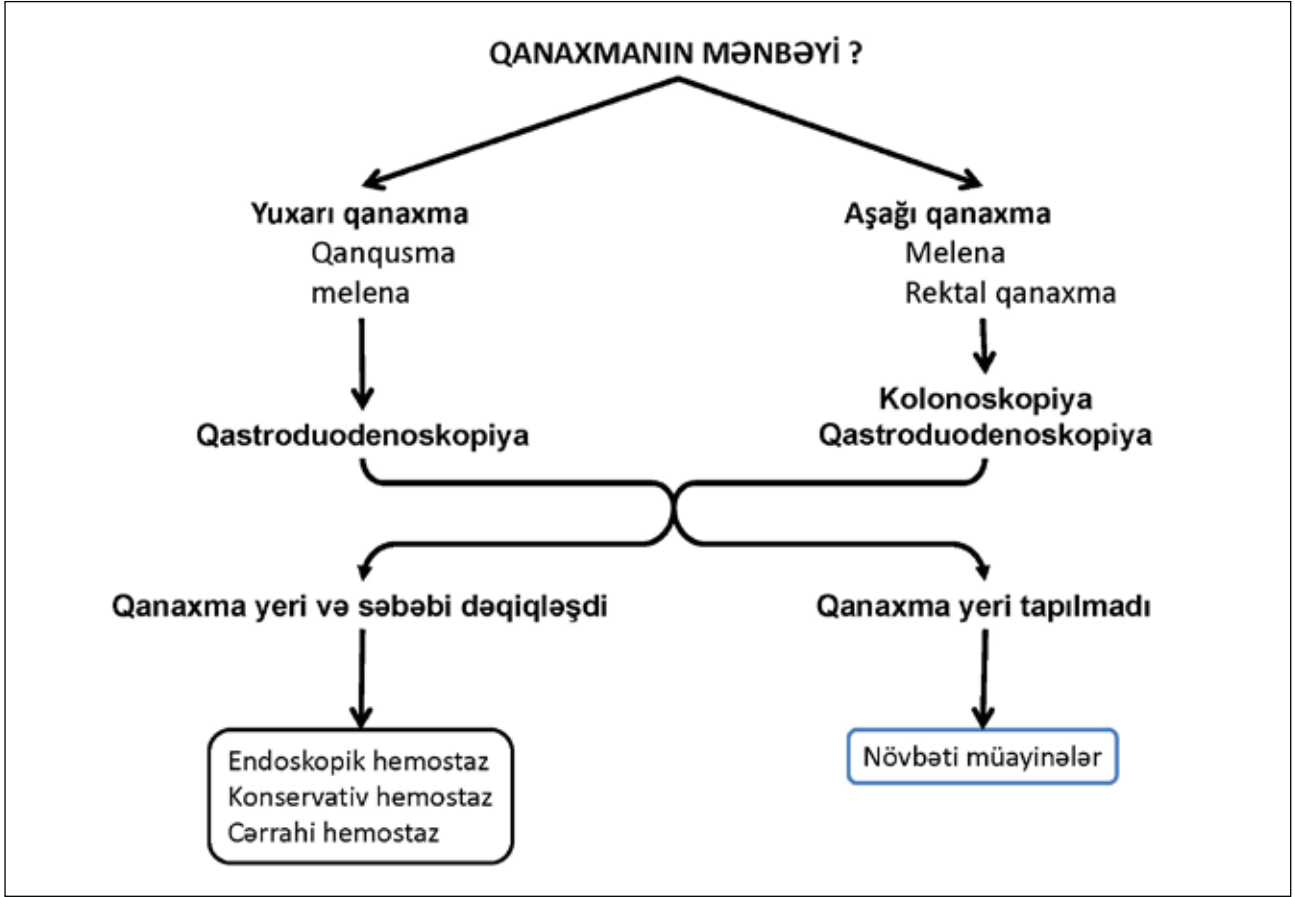
- Kəskin anemiya və şok əlamətləri ilə biruzə verən qanaxmalarda müayinələr stabilizasiya tədbirləri ilə paralel aparılmalıdır.
- Diaqnostik plan 4 klassik məsələnin həllinə yönəlir:
  - » qanaxma varmı?
  - » ağırlıq dərəcəsi (miqdarı və sürəti)?
  - » yeri və səbəbi?
  - » davam edib-etməməsi?.

### Qanaxma varmı?

- Qanqusma və melena mədə-bağırsaq qanaxmalasını təsdiqləyən əlamətlərdir.
- Şok və kəskin anemiya ağır qanaxmanın olduğunu göstərən əlamətdir.
- Klinik biruzə verməyən (kiçik və zəif qanaxmalarda melena və ya qanqusma, anemiya olmaya bilər) və ya şübhəli hallarda nəcisdə gizli qan testi yoxlanılaraq qanaxma təsdiq və ya inkar edilir.

### Qanaxmanın ağırlıq dərəcəsi ?

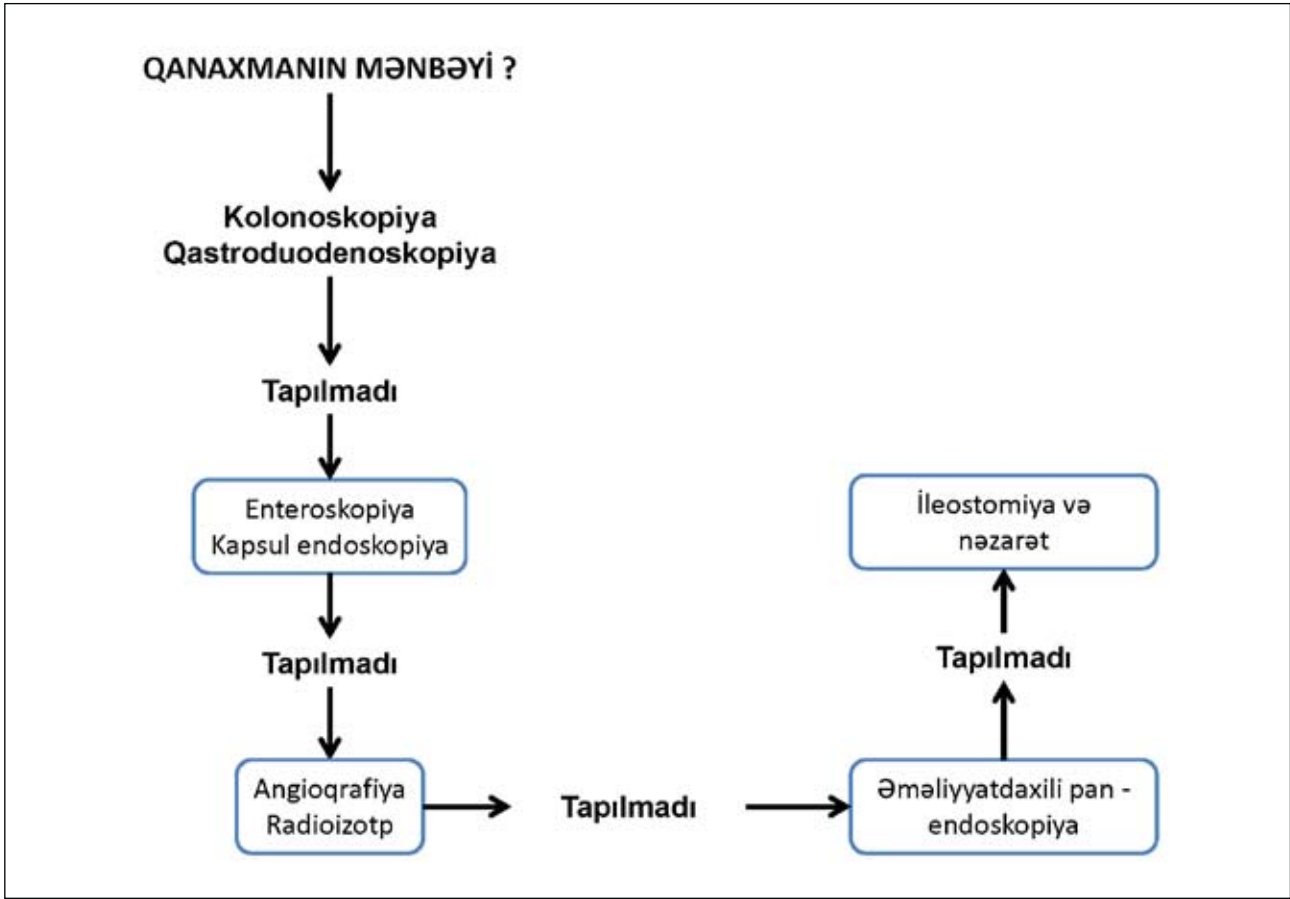
- Qanaxmanın ağırlıq dərəcəsini müəyyən edən amillər qanaxmanın sürəti və miqdarıdır. Bunu təyin etmək üçün müxtəlif təsnifatlar mövcuddur.
- Ən çox istifadə edilən **sadə klinik** təsnifat və **Amerikan Cərrahlar Kollecinin qanaxmalar** təsnifatıdır.
- Hemodinamik və qanda hemoqlobin konsentrasiyasına əsaslanan **sadə klinik dərəcələndirməyə** görə 3 ağırlıq dərəcəsi ayrılır:
  - » Yüngül dərəcəli – anemiya və hipovolemiya yoxdur. Bu hal adətən az miqdardakı qanaxmalarda rast gəlir.
  - » Orta dərəcəli – anemiya var, hemodinamika stabil. Bu hal adətən uzunmüddətli təkrarlayan qanaxmalarda rast gəlir
  - » Ağır dərəcəli – anemiya və şok əlamətləri var, bu hal böyük qanaxmalarda rast gəlir.
- **Amerikan Cərrahlar Kollecinin qanaxmalar təsnifatında** hemodinamik və perfuzion göstəricilərinə əsaslanaraq **kəskin qanaxmalar** 4 dərəcəyə ayrılır:



*Şəkil 2. Mədə-bağirsaq qanaxmasında diaqnostik taktika*

Dərəcə	Dövr edən qan həcmninin təxmini itirilmə miqdarı	Klinik əlamətlər
I dərəcə	15%-dən az	Klinik simptomlar yoxdur və ya ortostatik taxikardiya var (nəbz 20 və ya daha çox artması)
II dərəcə	20-25%	Ortostatik hipotenziya var – sistolik təzyiq 15 mm Hg st və ya daha çox azalır. Diurez normaldır.
III dərəcə	30-40%	Uzunmuş vəziyyətdə belə arterial hipotenziya və oliquriya var ( 400 ml/sutkadan az olması).
IV dərəcə	40%-dən çox	Huşun pozulması və koma





Şəkil 3. Yeri tapılmayan mədə-bağırısaq qanaxmalarında taktika

#### Qanaxmanın yeri və səbəbi?

- Qanaxmanın yeri və səbəbi dəqiqləşdirmək üçün ilk seçim müayinə endoskopiya (Şəkil 2).
- Yuxarı qanaxmalarda gastro-duodenoskopiya, aşağı qanaxmalarda kolonoskopiya aparılır.
- Kəskin anemiya və şok əlamətləri olan aşağı qanaxmalarda gastroduodenoskopiya da aparılmalıdır.
- **Yeri tapılmayan qanaxmalarda** kapsul endoskopiya, angioqrafiya, radioizotop və əməliyyatdaxili endoskopiya tətbiq edilir (Şəkil 3).
- Əməliyyatdaxili endoskopiya da yeri tapılmayan qanaxmalarda ileostomiya qoyulur və xəstə izlənilir. Əgər qanaxma ileostomiyadan olarsa nazik bağırsağın təkrarı yoxlanılır (enteroskopiya, angioqrafiya, radioizotop). Əgər yoğun bağırsaqdan olarsa təkrar müayinələr edilir (kolonoskopiya, angioqrafiya).
- Yoğun bağırsaqdan olan və səbəbi tapılmayan qanaxmalarda çıxış yolu kimi total kolektomiya edilə bilər.
- Endoskopiya əksər hallarda səbəbi də göstərə bilər. Qaraciyər və mədəaltı vəzi mənşəli qanaxmalarda USM və KT köməkçi olur.

### *Qanaxmanın davam edirmi?*

- Qanaxmanın davam edib-etməməsini göstərən əlamətlərə aşağıdakılar aiddir:
  - » klinik - melena, qanqusma, nazoqastrik drenajdan qan gəlmə
  - » laborator - qanda Hb və ya Ht
  - » hemodinamik gəstəricilər - nəbz, təzyiq, laktat, oksigenasiya
  - » endoskopik əlamətlər - laxta, sızma və s.
- Adətən bu göstəricilər birlikdə qiymətləndirildikdə daha düzgün nəticə verir.
- Melena olmaması, Hb sabit qalması və hemodinamkanın stabilləşməsi qanaxmanın dayanmasını göstərir. Əks hallar qanaxmanın davam etdiyinin işarəsidir və endoskopiya ilə dəqiqləşdirmək lazım gəlir.

### **Müalicəsi**

#### *Prinsipi*

- Mədə-bağirsaq qanaxmalarında müalicə tədbirləri digər qanaxmalarda olduğu kimidir: əvvəlcə **qanaxmanı dayandırma** (hemostaz) və **dəstək tədbirləri**, sonra **etiotrop müalicələr**.

#### *Hemostaz üsulları*

- Medikamentoz - antisekretor və vazoaaktiv
- Endoskopik üsullar – skleroterapiya, koaqulyasiya, klipləmə, liqasiya
- Edovaskulyar – embolizasiya (koyl, trombin və s)
- Cərrahi üsullar – damar bağlanması, rezeksiya, və digər spesifik əməliyyatlar.

## MƏDƏ-BAĞIRSAQ QNQXMALARI ÜZRƏ SUALLAR

N.Y.Bayramov, A.K.Səfiyeva, N.F.Mürvələdova

### ÜST MƏDƏ-BAĞIRSAQ QANAXMALARI

Üst gastrointestinal qanaxmalar nə deməkdir?	Mədə-bağirsaq traktının Treitz bağından proksimaldakı hissələrdən baş verən qanaxmalara deyilir.
Hansı səbəbləri var?	Duodenal xora, mədə xorası, kəskin qastrit, ezofageal varikozlar, Mallory-Weiss sindromu, mədə xərçəngi, ezofagit, hemobiliya, duodenal divertikul, mədə burulması, Boerhaaves sindromu, aortaenterik fistula, paraezofageal hiatal yırtıq, nazoqastral zond, Deiulofoy xorası, angiodisplaziya, yanıqlar, travma
Ən çox rast gəlinən səbəbləri hansılardır?	Mədə və 12bb xoraları (45%)
Hansı əlamətləri var?	Yerli qanaxma əlamətləri: hematomesis (qanqusma), melena, hematokeziya, və s. Ümumi əlamətlər: bayılma, şok, hipovolemiya, halsızlıq, avazımış dəri və s.
Hematokeziya (qanlı ifrazat) ola bilirmi?	Qanın bağırsaqlara qıcıqlandırıcı təsiri nəticəsində baş verir və adətən massiv qanaxmaları göstərir.
Melena olması ucun nə qədər qanaxma olmalıdır?	50 ml-dən çox.
Hansı laborator müayinələr aparılmalıdır?	Hemoqram, qan qrupu, rezus factor, koaguloqramma, amilaza
Nəyə görə qalıq azot yüksəlir?	Qanın GI traktından sorulması hesabına
Dəqiqləşdirici müayinə hansıdır?	Endoskopiya
Əgər endoskopik müayinə mümkün olmazsa hansı müayinə metodunu seçərsiniz?	Angioqrafiya

<b>Müalicə prinsipi nədən ibarətdir?</b>	Əvvəlcə qanaxmanı dayandırma (hemostaz) və dəstək tədbirləri, sonra etiotrop müalicələr
<b>İlkin tədbirlər nədən ibarətdir?</b>	Venadaxili infuziya Foley kateteri Nazoastral zond və mədəni yuma Endoskopiya (etiologiyasını, yerini müəyyən etmək və mümkünsə endoskopik müalicə üçün)
<b>Hansı endoskopik müalicə imkanları var?</b>	Koaqulyasiya, noradrenalin inyeksiyası, skleroterapiya, liqasiya, klipləmə və s
<b>Cərrahi müalicəyə göstərişlər hansılardır?</b>	Yeri bilinən və digər üsullarla dayanmayan və ya tezliklə təkrarlayan massiv qanaxmalar (stabiləşdirmək üçün 3 vahiddən çox eritrositar kütlə tələb edən və ya 6 vahiddən çox eritrosit kütləsi köşürülən)
<b>Cərrahi müalicə xəstələrin nə qədər hissəsində lazım gəlir?</b>	Təxminən 10-15%
<b>Xəstələrin neçə faizində qanaxma spontan dayanır?</b>	Təxminən 80-85%
<b>Kəskin mədə-bağirsaq qanaxmalarında letallıq nə qədərdir?</b>	Təxminən 10%, yaş artdıqca artır (60-80 yaşlarda 15%, 80 yaşdan yuxarı 25%), davam edən qanaxmalarda da yeksəkdir - 30%
<b>Letallığı artıran risk amilləri hansılardır?</b>	60-dan yuxarı yaş, şok, 5 vahid eritrositar kütlə transfuziyası

## AŞAĞI QASTROİNTESTİNAL QANAXMALAR

<b>Hansı qanaxmalar aşağı gastro-intestinal qanaxmalardır?</b>	Treitz bağından distala olan qanaxmalara (daha çox kolonda olur) aşağı Gİ qanaxmaları deyilir.
<b>Hansı əlamətləri var?</b>	Hematoxeziya, melena, anemiya və şok
<b>Aşağı gastro-intestinal qanaxmalarda hansı dərmanlar yoxlanılmalıdır?</b>	Kumadin, Aspirin və Plavix

<b>Qanaxmaya səbəb olan xəstəliklər hansılardır?</b>	Divertikulyoz (adətən sağ tərəfli, ciddi qanaxmaya səbəb olur) , vaskulyar ektaziya, kolon kanseri, hemorroid, teleangioektaziyalar, invaginasiya, burulma, işemik kolit, iltihabi bağırsağ xəstəlikləri (xoralı kolit və Crohn xəstəliyi), antikoagulyasiya, rektal kanser, Mekkel divertikulu (ektopik qastrik mukoza ilə), rektal xora (nəcis kütləsindən), infeksiyon kolit, aorta-enterik fistul, kimyoterapiya, boğulmuş yırtıq, anal çat.
<b>Massiv aşağı mədə-bağırsağ qanaxmalarına səbəb olan patolojiya?</b>	1.Divertikulyoz 2.Vaskulyar ektaziya
<b>Hansı laborator test yoxlanılmalıdır?</b>	Qanın ümumi analizi, biokimya, protrombin zamanı, APTZ, qan qrupu
<b>İlkin tibbi yardım?</b>	Ringer-Laktat vena daxili infuziyası, eritrosit kütləsi (ehtiyac varsa), Foley kateteri sidik balansının nəzarətdə saxlamq üçün, aspirini dayandırmaq (qəbul edirsə), nazogastral zond
<b>Massiv aşağı mədə-bağırsağ qanaxmalarında hansı müayinələr mütləq aparılır?</b>	Anamnez, obyektiv müayinə, NGT aspirasiya (GİS qanaxmasını inkar etmək üçün, qan və ya ödə baxılmalıdır, əks halda EGD etmək), laborator, kolonoskopiya və gastroduodenoskopiya
<b>Aşağı mədə-bağırsağ qanaxması olan xəstələrdə nəyi mütləq inkar etmək lazımdır?</b>	Yuxarı mədə-bağırsağ qanaxmalarını.
<b>Təmiz NGZ aspirasiyası möhtəviyyəti hansı üst GİS qanaxmalarında olur?</b>	Duodenal xoradan olan qanaxmalarda qan distala doğru gedə bilər, bu zaman mədə sekresiyası təmiz, qansız ola bilər.
<b>Aşağı mədə-bağırsağ qanaxmalarının diaqnostik alqoritmi</b>	Qanaxma varmı? -klinik müayinə və gizli qan testi Qanaxmanın yeri və səbəbi? – kolonoskopiya Ağırlıq dərəcəsi? – hemodinamika və Hb Davam etmə? – klinik, laborator

<p><b>Aşağı GIS qanaxmalarında qanaxmanın ağırlıq dərəcəsini müəyyənləşdirən diaqnostik müayinə metodu hansıdır?</b></p>	<p>Klinik əlamətlər (hemodinamika və perfuziya göstəriciləri), laborator və kolonoskopiya</p>
<p><b>Kolonoskopiya da aktiv qanaxma varsa və yerini dəqiqləşdirmək mümkün olursa qanaxma yerini müəyyən etmək üçün hansı müayinə aparılmalıdır?</b></p>	<p>Angioqrafiya</p>
<p><b>Zəif və təkrarlayan qanaxmalarda hansı müayinə daha həssasdır - angioqrafiya yoxsa radioizotop müayinə?</b></p>	<p>Zəif və təkrarlayan 0,1 ml/dəq sürətindəki qanaxmalarda radioizotopla nişanlanmış eritrositlərlə aparılan müayinə daha həssasdır. Angioqrafiya 0.5-1 ml/dəq sürətindəki qanaxmaları göstərir.</p>
<p><b>Qanaxma verən polip və vaskulyar ektaziyalarda kolonoskopik müalicə hansıdır?</b></p>	<p>Lazer və ya elektrokoagulyasiya, lokal adrenalin inyeksiyası</p>
<p><b>Əgər qanaxma yeri məlumdursa və qanaxma massiv və ya təkrar baş verirsə hansı müalicə növü seçilir?</b></p>	<p>Bağırsağın segmentar rezeksiyası</p>
<p><b>Yeri bəlli olmayan aşağı mədə-bağırsaq qanaxmalarında hansı yolu seçərsiniz?</b></p>	<p>Enteroskopiya, angioqrafiya, radioizotop müayinələr.</p>
<p><b>Enteroskopiya, angioqrafiya və radioizotop müayinədə qanaxma yeri tapılmırsa nə edərsiniz?</b></p>	<p>Laparotomiya və əməliyyatdaxdili endoskopiya</p>

<b>Əməliyyatdaxili endoskopiyada da mənbə tapılmırsa nə edərsiniz?</b>	İleostomiya qoyularaq izləmə (qanaxma nazik yoxsa yoğun bağırsaqdan olduğunu dəqiqləşdirmək üçün)
<b>Qanaxma yoğun bağırsaqdandır, lakin yeri və səbəbi kolonoskopiya və angiografiyada tapılmır, nə edərsiniz?</b>	Total kolektomiya
<b>Qanaxmaların neçə faizi spontan dayanır?</b>	80-90%
<b>Aşağı mədə-bağırsaq qanaxmalarının neçə faizi cərrahi əməliyyat edilir?</b>	Təxminən 10-15%

### ƏDƏBİYYAT – Mədə-bağırmaq qanaxmaları

- **Acute upper gastrointestinal bleeding: management.** 2012 Jun (reaffirmed 2014). NGC:009131/ National Clinical Guideline Centre - National Government Agency [Non-U.S.].
- Blackbourne LH. Surgical Recall. 4 edition, 2006, LWW, Philadelphia
- McNally PR. GI/Liver Serets Plus. 4 edition. Mosby, Elsevier, 2010
- Oxford Handbook of Clinical Surgery, 3d edition, 2011, Oxford Press
- SaltzmanJR, FeldmanM, TravisAC. **Approach to acute upper gastrointestinal bleeding in adults.** UpToDate, <http://www.uptodate.com>
- Strate L, Saltzman JR, Travis AC. **Approach to acute lower gastrointestinal bleeding in adults.** UpToDate, <http://www.uptodate.com>
- N.Y.Bayramov. Təcili abdominal cərrahiyyədə müalicə və müayinə qaydaları.